This is a digital copy of a book that was preserved for generations on library shelves before it was carefully scanned by Google as part of a project to make the world's books discoverable online.

It has survived long enough for the copyright to expire and the book to enter the public domain. A public domain book is one that was never subject to copyright or whose legal copyright term has expired. Whether a book is in the public domain may vary country to country. Public domain books are our gateways to the past, representing a wealth of history, culture and knowledge that's often difficult to discover.

Marks, notations and other marginalia present in the original volume will appear in this file - a reminder of this book's long journey from the publisher to a library and finally to you.

Usage guidelines

Google is proud to partner with libraries to digitize public domain materials and make them widely accessible. Public domain books belong to the public and we are merely their custodians. Nevertheless, this work is expensive, so in order to keep providing this resource, we have taken steps to prevent abuse by commercial parties, including placing technical restrictions on automated querying.

We also ask that you:

+ *Make non-commercial use of the files* We designed Google Book Search for use by individuals, and we request that you use these files for personal, non-commercial purposes.

+ *Refrain from automated querying* Do not send automated queries of any sort to Google's system: If you are conducting research on machine translation, optical character recognition or other areas where access to a large amount of text is helpful, please contact us. We encourage the use of public domain materials for these purposes and may be able to help.

+ *Maintain attribution* The Google "watermark" you see on each file is essential for informing people about this project and helping them find additional materials through Google Book Search. Please do not remove it.

+ *Keep it legal* Whatever your use, remember that you are responsible for ensuring that what you are doing is legal. Do not assume that just because we believe a book is in the public domain for users in the United States, that the work is also in the public domain for users in other countries. Whether a book is still in copyright varies from country to country, and we can't offer guidance on whether any specific use of any specific book is allowed. Please do not assume that a book's appearance in Google Book Search means it can be used in any manner anywhere in the world. Copyright infringement liability can be quite severe.

About Google Book Search

Google's mission is to organize the world's information and to make it universally accessible and useful. Google Book Search helps readers discover the world's books while helping authors and publishers reach new audiences. You can search through the full text of this book on the web at `http://books.google.com/`



Archiv für klinische Chirurgie

Digitized by Google

Digitized by Google

Digitized by Google

Seite

St. Hedwigs-Krankenhaus zu Berlin.) Von Prof. Dr. J. Rotter. (Mit 2 Abbildungen.) 881

XLVIII. Zur Diagnose und Behandlung der Darmocclusionen. Von Dr. A. von Bergmann 885

XLIX. Zur Statistik und Technik der Bottini'schen Operation bei Prostata-Hypertrophie (mit Demonstration eines gemeinsam mit Dr. Bierhoff construirten kystoskopischen Prostata-Incisors). Von Dr. Albert Freudenberg. (Mit 3 Abbildungen.) . . 941

L. Die Einpflanzung von Rippenknorpel in den Kehlkopf zur Heilung schwerer Stenosen und Defecte, und Heilung der Sattelnase durch Knorpelübertragung. Von Dr. von Mangoldt. (Mit 9 Figuren.) 955

LI. Ueber subcutane Darmrupturen und ihre operative Behandlung. Von Professor Dr. von Angerer 970

LII. Ersatz des Zeigefingers durch die zweite Zehe. Von Professor Dr. Freiherr von Eiselsberg. (Mit 7 Abbildungen.) 988

LIII. Zur chirurgischen Pathologie von Netz und Mesenterium. 1. Experimentelle Studien über die Folgen von Netzalterationen für Leber (Infarkt-) und Magen (Geschwürs-Bildung). — 2. Intermittierender Darmverschluss bedingt durch Gumma mesenterii. Von Professor Dr. Paul L. Friedrich. (Hierzu Tafel XII.) . 998

LIV. Die Fortschritte in der Technik der Mastdarmoperationen. Von Professor Dr. L. Rehn. (Hierzu Tafel XIII.) 1009

LV. Eine angeboreue Cyste der Darmwand als Ursache der Invagination. Von Professor Dr. Sprengel. (Hierzu Tafel XIV—XV und eine Figur im Text.) 1032

LVI. Ueber die Heilung der angeborenen Blasenspalte durch Plastik aus dem Dünndarm. (Aus der Breslauer chirurg. Klinik des Prof. von Mikulicz.) Von Dr. Willy Anschütz. (Mit 7 Abbildungen.) 1048

Digitized by Google

ARCHIV

FÜR

KLINISCHE CHIRURGIE.

99572

BEGRÜNDET

von

Dr. B. von LANGENBECK,

weil. Wirklichem Geh. Rath und Professor der Chirurgie

HERAUSGEGEBEN

VON

Dr. E. v. BERGMANN,
Prof. der Chirurgie in Berlin.

Dr. C. GUSSENBAUER,
Prof. der Chirurgie in Wien.

Dr. W. KÖRTE,
Prof. in Berlin.

EINUNDSECHSZIGSTER BAND.

Mit 15 Tafeln Abbildungen und Figuren im Text.

BERLIN, 1900.

VERLAG VON AUGUST HIRSCHWALD.

N.W. Unter den Linden No. 68.

Digitized by Google

Digitized by Google

Inhalt.

Seite

I. Drei Fälle von Darmocclusion durch Meckel'sches Divertikel. (Aus der chirurg. Abtheilung des Herrn Dr. A. v. Bergmann am Stadtkrankenhause zu Riga.) Von Dr. Otto Hohlbeck. 1

II. Die feinen Veränderungen der Venenhäute bei Varicen. (Aus dem Institut für chirurgische Pathologie und Propädeutik zu Neapel. — Prof. D'Antona.) Von Dr. R. Janni. (Hierzu Tafel I.) 12

III. Ueber den Werth der Plastik mittelst quergestreiften Muskelgewebes. (Aus dem Institute für klin. Chirurgie und Pathologie der Universität zu Genua — Prof. Domenico Morisani.) Von Dr. Mariano Capurro. (Hierzu Tafel II, III und 13 Abbildungen.) 26

IV. Ueber Spondylitis typhosa. (Aus der orthopädischen Heilanstalt des Dr. med. Schanz in Dresden.) Von Dr. A. Schanz. 103

V. Ueber die Bedeutung der portativen Apparate in der Scoliosenbehandlung. Von Dr. A. Schanz. 114

VI. Plastische Deckung von Trachealdefecten. Von Dr. H. Aue. (Mit einer Abbildung.) 124

VII. Schädelbasisfractur mit Lähmungen im Gebiete des X. und XII. Hirnnerven. Von Dr. R. Stierlin. (Mit 3 Figuren.) 130

VIII. Ueber traumatische Muskelverknöcherungen. (Aus der Königl.-chirurg. Universitätsklinik des Herrn Prof. von Bramann zu Halle a./S.) Von Dr. C. Rammstedt. (Hierzu Tafel IV.) . 153

IX. Zur Chirurgie des Leberabscesses. Von Dr. Joseph Smits. 173

X. Zur Statistik und operativen Behandlung der Rectumcarcinome. (Aus der chirurg. Abtheilung des Prof. Hochenegg an der allgemeinen Poliklinik in Wien.) Von Dr. Josef Pichler. . . 229

XI. Neue Untersuchungen über den Bacillus pyocyaneus und die Gesetze der Farbstoffbildung. (Aus dem chirurgisch-poliklin. Institut der Universität Leipzig — Professor Friedrich.) Von Dr. Hans Noesske. 266

XII. Kleinere Mittheilungen.

Bemerkungen zu den Publicationen Minervini's zur Catgut-Frage u. s. w. Von Dr. E. Saul. 285

Digitized by Google

Digitized by Google

I.

(Aus der chirurg. Abtheilung des Herrn Dr. A. v. Bergmann am Stadtkrankenhause zu Riga.)

Drei Fälle von Darmocclusion durch Meckel'sches Divertikel.

Von

Dr. Otto Hohlbeck,

Assistenzarzt.

Die durch das Meckel'sche Divertikel verursachten Störungen sind bekanntermaassen sehr mannigfaltig und gehören die einschlägigen Beobachtungen zum Theil nicht mehr zu den Seltenheiten in der chirurgischen Literatur.

Sehen wir von den Fällen mit offen gebliebenem Ductus omphalo-mesentericus, complicirt durch Darmprolaps etc., ab, so werden die häufigsten Passagehindernisse vom adhärenten Divertikel verschuldet, seltener sind die Occlusionen durch das freie Divertikel. Zu letzteren gehört vor allen Dingen die Bildung von Divertikelknoten. Leichtenstern[1]) giebt an, dass in 71 Fällen von Einklemmung durch das Divertikel, 12 in Folge von Knotenbildung des freien Divertikels zu Stande kamen. Das nicht adhärente Divertikel bedingt ausserdem noch Störungen, die durch Einstülpung desselben und secundäre Invagination des Darmes hervorgerufen werden. In letzter Zeit haben Kramer[2]), Piqué u. Guillemot[3]), Malgaigne u. Blunt[4]) auf Erkrankungen des Meckel'schen Divertikels aufmerksam gemacht, die sowohl pathologisch-anatomisch, wie klinisch unter demselben Bilde wie eine Appendicitis verlaufen.

---

[1]) v. Ziemssen, Bd. 7, II, S. 447.
[2]) Centralblatt für Chirurgie. 1898, No. 20.
[3]) Revue de Chir. 1897, No. 11.
[4]) Cit. nach Centralblatt für Chirurgie. 1899, No. 43.

Digitized by Google

Uebersieht man diese Reihe von Gefahren, welche dem Träger eines Meckel'schen Divertikels drohen, so erscheint die Angabe von Kelynack[1]), der das Divertikel für ein harmloses Gebilde hält, auffallend. Kelynack fand unter 1446 Leichen 18 Mal ein Meckel'sches Divertikel, in keinem dieser 18 Fälle stand die Todesursache mit der Anwesenheit des Divertikels in Verbindung.

Zu den 11 bis jetzt bekannten Beobachtungen (8 angeführt bei Küttner[2]), Studsgaard[3]) 1, von Stubenrauch[4]) 1, de Quervain[5]) 1, von Einstülpung resp. Invagination des Meckelschen Divertikels will ich im Nachstehenden noch eine zwölfte hinzufügen. Diese 12 Fälle können in zwei Gruppen getrennt werden. Zur ersten gehören die Fälle von Küttner, Maroni und Ewald (cit. nach Küttner), in denen es sich nur um eine Inversion des Divertikels in das Darmlumen und dadurch herbeigeführte Passagestörung handelte. Die zweite Gruppe von 7 Fällen bilden die Darminvaginationen, veranlasst in Folge der Einstülpung des Meckel'schen Divertikels. Im Anschluss an die erste Gruppe müssen die beiden Beobachtungen von Heller (s. bei Küttner), wo das eingestülpte Divertikel als harmloser Darmpolyp den Nebenbefund bei der Section ausmachte, erwähnt werden. In den sieben Fällen der zweiten Gruppe handelte es sich viermal (Studsgaard, Fall 6 bei Küttner, von Stubenrauch, de Quervain) um eine Invaginatio iliaca, einmal um eine Ileo-colica (Fall 5 bei Küttner) und zweimal um eine Invaginatio ileo-coecalis (Fall 4 bei Küttner und der von mir weiter unten mitgetheilte Fall).

I. Mendel Feigin, 18 Jahr, wird am 29. 7. 1894 in die Abtheilung aufgenommen. Pat. ist am 26. 7. plötzlich unter starken Schmerzen im Leibe erkrankt, seitdem sind weder Stuhl noch Winde abgegangen, es trat mehrfach Erbrechen ein. Vorher hat Pat. nie Abnormitäten in der Stuhlentleerung bemerkt. Pat. hat keine blutigen Durchfälle gehabt.

Status praesens: Graciler, mässig genährter Jüngling von gelblichem Hautcolorit. Temp. 37,3. Puls 120, weich und sehr klein. Der Leib ist nur wenig aufgetrieben, von mässiger Spannung, überall eindrückbar, nicht druckempfindlich. Nirgends eine abnorme Resistenz zu palpiren. Kein localer Meteorismus oder peristaltische Steifung. Dämpfung in den abhängigen Partien,

[1]) Cit. nach Centralblatt für Chirurgie. 1898, No. 14.
[2]) Beiträge zur klin. Chirurgie. 1898, Bd. XXI, S. 289.
[3]) Cit. nach Centralblatt für Chirurgie. 1894, No. 39, S. 934.
[4]) Bericht über den XXVII. Chirurgen-Congress. Centralblatt für Chirurgie. 1898.
[5]) Centralblatt für Chirurgie. 1898, No. 32, S. 839.

Digitized by Google

die auch bei Lagenwechsel bleibt. Plätschern in der Gegend unterhalb des Nabels, hier besonders hoher tympanitischer Percussionsschall. Mässiger Zwerchfellhochstand in der Höhe der 5. Rippe. Hohe Eingiessungen blieben erfolglos. Die Untersuchung per Rectum fällt negativ aus. Pat. erbricht gelbliche Flüssigkeit mit krümeligem Bodensatz, von fäculentem Geruch. In der Narkose gelingt es, einen wurstförmigen Tumor von Darmconsistenz in der Ileocoecalgegend zu palpiren.

Operation: Ca. 18 cm. langer Schnitt am äusseren rechten Rectusrand. Der palpirte Tumor lässt sich leicht vorholen. Es handelt sich um eine ca. $^1/_2$ Fuss lange Invaginatio ileo-coecalis. Die Desinvagination gelingt relativ leicht. In die Invagination hineinbezogen findet sich ein wallnussgrosses Meckel'sches Divertikel, welches an seiner Aussenfläche derartige Veränderungen darbietet, dass die Entfernung beschlossen und der Darm am Fusspunkt des Divertikels durch eine Längsincision eröffnet wird. Es erweist sich, dass die das Divertikel auskleidende Schleimhaut von der Muscularis abgelöst ist, nur an ihrem Uebergang zur Darmschleimhaut mit der Darmwand zusammenhängt und als wallnussgrosser flottirender Tumor in das Darmlumen hineinragt. Das Divertikel wird exstirpirt, die Längswunde quer vernäht. Am Intussusceptum mehrere halbringförmige, schwärzlich schimmernde Hämorrhagien. Tamponade mit Jodoformgaze. Naht. Verband.

Verlauf: 30. 7. kein Stuhl, keine Winde, mehrfaches Erbrechen. 31. 7. Exitus im Collaps. — Section verweigert.

Das Zustandekommen der Einstülpung des Divertikels in das Darmlumen wird von den einzelnen Autoren verschieden erklärt. Während Küttner die einstülpende Kraft in der eigenen peristaltischen Bewegung des Divertikels sieht, welche, sobald die invertirte Partie in's Darmlumen hineinragt, durch den an ihr sich vorbei bewegenden Kothstrom unterstützt wird, nimmt de Quervain an, dass die Einstülpung auf passivem Wege zu Stande kommt, indem durch rasche Weiterbeförderung des Darminhaltes im Divertikel ein negativer Druck hergestellt und dadurch dasselbe in den Darm hineingestülpt wird. Der Befund am Divertikel in unserem Fall war ein sehr auffallender. Es war das Divertikel nicht in toto eingestülpt, sondern nur die Schleimhautauskleidung desselben. Jedenfalls waren das die Verhältnisse, die nach der Desinvagination und Eröffnung des Darmlumens vorlagen. Ob es sich von Anfang an allein um eine Inversion der Schleimhaut oder um eine bei der Desinvagination entstandene Zurückstülpung der äusseren Schichten des Divertikels handelte, will ich dahingestellt sein lassen. Ist Ersteres der Fall, so muss man eine der Inversion vorhergegangene Auflockerung des Zusammenhanges der einzelnen

Digitized by Google

Schichten der Divertikelwandung annehmen. Die Entstehung der Einstülpung der gelösten Schleimhaut könnte man dann im Sinne de Quervain's erklären. — Die Diagnose wurde, nachdem in der Narcose der „wurstförmige" Tumor in der Regio ileo-coecalis gefühlt worden war, auf Invagination gestellt, obgleich blutige Ausleerungen fehlten. Nothnagel[1]) giebt an, dass die Blutungen in 20 pCt. der Fälle von Darminvagination fehlen. De Quervain (l. c.) weist auf die Unzuverlässigkeit dieses Symptoms für die Diagnose hin, indem er über einen Fall von Perityphlitis mit Abgang von blutiger Flüssigkeit per rectum berichtet. Ein ähnlicher Fall wurde vor Kurzem in der Abtheilung des Herrn Dr. A. von Bergmann beobachtet. Es handelte sich um einen 29 Jahre alten Officier, der unter den Zeichen eines acuten Darmverschlusses erkrankt war und bei dem häufige schleimig-blutige Ausleerungen bestanden, so dass der Verdacht auf Invagination ausgesprochen wurde. Nichtsdestoweniger constatirte man bei der Operation einen perityphlitischen Abscess nach Perforation des gangränösen Wurmfortsatzes. In den beiden anderen, von uns beobachteten Fällen von Darmocclusion durch Meckel'sches Divertikel, lag in einem (Fall II) Abknickung des Darmes durch Zug am adhärenten Divertikel, im anderen (Fall III) Knotenbildung des freien Divertikels vor.

II. Woldemar Sechser, $4^1/_2$ Jahr. Mutter gesund, Vater früher viel gehustet, jetzt gesund. Im Sommer 97 Masern. Pat. soll sehr oft an Darmbeschwerden gelitten haben. Am 28. 4. 1898 mit Schmerzen am Abdomen und Erbrechen erkrankt. Das Erbrechen wiederholte sich mehrfach, dabei traten stärkere Schmerzanfälle auf. Vom 28. 4. bis zum 2. 5. kein Stuhl. Am Nachmittag des 2. 5. spärlicher Stuhl mit drei Spulwürmern. Bis zum 3. 5. Abends kein Stuhl und kein Erbrechen. Am 3. 5. um 10 Uhr Abends wird Pat. eingeliefert.

Status praesens: Mässig genährtes, anämisch aussehendes Kind von schwächlichem Körperbau. Sensorium frei. Puls 80. Temp. 37,2. Herz- und Lungenbefund normal. Das Abdomen stark aufgetrieben, gespannt. Man sieht in der Regio umbilicalis drei querverlaufende, parallele, stark geblähte Darmschlingen, die sich in fortwährender peristaltischer Unruhe befinden, bald sich aufblähen, bald zusammenfallen. Vor dem Zusammenfallen hört man auf der linken Seite des Abdomen deutliches Gurren. Wegen des gespannten Abdomen gelingt die Palpation nicht. Rectalbefund negativ. Ein Clysma fördert einige Kothbröckel zu Tage, danach fallen die geblähten Darmschlingen, wenn

[1]) Die Erkrankungen des Darms und des Peritoneum. 1898.

Digitized by Google

auch nicht völlig, so doch so weit zusammen, dass eine Palpation möglich wird, dieselbe giebt ein negatives Resultat. Da der Pat. einen sehr guten Puls hat und wohl aussieht, wird von einem sofortigen Eingriff abgesehen. 4. 5. Am Morgen fallen nach einem Lavement, welches deutliche Winde und einige spärliche, entfärbte Kothbröckel ergiebt, die Därme, wie oben beschrieben, zusammen. Gegen Abend sind sie wieder peristaltisch gesteift. Nach einem abermaligen Lavement werden nur einige etwa linsen- bis haferkorngrosse Kothbröckel entleert. Die Därme fallen nicht mehr zusammen, daher wird eine Operation proponirt. Puls klein, 120. In der Chloroformnarkose fühlt man rechts unterhalb des Nabels einen beweglichen Tumor in der Tiefe, der kleinfingerdick erscheint und in querer Richtung verläuft. Es wird die Diagnose auf Strangocclusion durch ein Meckel'sches Divertikel gestellt.

Operation: Ca. 8 cm langer Schnitt in der Linea alba vom Nabel abwärts, von diesem Schnitt aus wird später ein zweiter, querer, ca. 4 cm langer Schnitt nach rechts geführt. Die Occlusion ist durch ein Meckel'sches Divertikel hervorgerufen. Dieses ist an einem Netzstrang adhärent und hat sich um seine quere Achse nach vorn und oben geklappt und dadurch den Darm um seine Längsachse torquirt. An der Basis des Darmes ist eine eingeschnürte, zur Nekrose sich vorbereitende Stelle entstanden. Das etwa fingerlange Meckel'sche Divertikel ist an der Spitze ampullenartig erweitert, es befindet sich 22 cm über der Ileocoecalklappe. Beim Lösen des Divertikels perforirt das ampullenartig erweiterte Ende und durch die Perforationsöffnung kommen Ascariden zum Vorschein. Es werden 27 cm Dünndarm mit dem Divertikel zusammen resecirt. Murphyknopf. Tamponade. Naht der Bauchdecken in einer Etage. Verband. Campher subcutan. Weinclysma.

Verlauf: 5. 5. Pat. erbricht. Puls 144, klein. Schmerzen im Abdomen. 6. 5. In der Nacht Exitus unter zunehmendem Collaps.

Section: Keine Blutung. Keine Peritonitis. Der Murphyknopf liegt gut. Darm normal. Dickdarm sowohl wie der Dünndarm oberhalb der Resection mässig gebläht. Im Dünndarm einige Ascariden.

Die in der Anamnese dieses Falles angegebenen Darmbeschwerden lassen sich wohl durch die Existenz des adhärenten Divertikels erklären. Erhebliche Passagehindernisse kann aber dasselbe nicht hervorgerufen haben, da am Präparat eine Hypertrophie des oberhalb des Divertikels gelegenen Darmwandabschnittes nicht nachweisbar war. Anamnestisch wurde festgestellt, dass die schweren Krankheitssymptome: Verhaltung von Stuhl und Winden, Erbrechen, Kolikanfälle, plötzlich aufgetreten seien. — Das ca. 6,0 cm lange Divertikel befand sich 22,0 cm über der Ileocoecalklappe und adhärirte mit seinem blinden Ende an einem Netzstrang. Um seine Querachse nach vorn und oben geklappt, hatte es den Darm durch Zug um seine Längsachse gedreht. — Die Diagnose auf Occlusion durch Meckel'sches Divertikel wurde erst nach der

Digitized by Google

Untersuchung in Narcose, als rechts unterhalb des Nabels der kleinfingerdicke Tumor palpirt worden war, gestellt. Die in der Nabelgegend sich steifende und blähende Darmschlinge sprach für ein Hinderniss im Dünndarm, wobei die lebhafte Peristaltik gegen einen Strangulationsileus (Achsendrehung, innere Incarceration u. s. w.) und für einen Obturationsileus sprach. Die Form und Grösse des palpirten Tumors liessen eine Invagination ausschliessen, blutige Ausleerungen fehlten ausserdem auch. Am ehesten hätte man an eine Strictur auf tuberculöser Basis denken können, doch fehlten dafür, sowohl in der Anamnese, wie im Status, stricte Anhaltspunkte. Die durch Zug des adhärenten Divertikels bedingte Drehung des Darmes um seine Längsachse verursachte die Passagestörung. Aus diesem pathologisch-anatomischen Befund lassen sich die klinischen Symptome vollständig erklären. — Nach Leichtenstern ist der durch Zug an der Abgangsstelle des Divertikels herbeigeführte Darmverschluss in 71 Fällen viermal beobachtet worden.

III. Bäuerin Lotte Birkenberg, 39 Jahr, kommt am 16. 11. 1899 in die Abtheilung. Pat. ist verheirathet, hat dreimal geboren. Geburt und Wochenbett sind stets normal verlaufen. Letzte Geburt vor 5 Monaten. Pat. giebt an, früher stets gesund gewesen zu sein, nie an Magen- oder Darmbeschwerden gelitten zu haben. Ihr jetziges Leiden ist vor 3 Tagen plötzlich aufgetreten, seitdem besteht Verhaltung von Stuhl und Winden, Schmerzen im Abdomen. Gestern und heute hat Pat. mehrfach erbrochen.

Status praesens: Pat. von mittlerem Wuchs, mässig entwickeltem Knochenbau und Musculatur, passabelem Ernährungszustand. Sensorium frei. Leidender Gesichtsausdruck. Ringe um die Augen. Puls 90, weich. Zunge feucht, belegt. Haut rein. Herz- und Lungenbefund normal. Zwerchfellhochstand in der Höhe der 5. Rippe. Das Abdomen ist asymmetrisch aufgetrieben. Die Hauptauftreibung besteht in der Regio umbilicalis rechts und im medialen Theil der rechten Regio iliaca, hierselbst sind die Contouren geblähter Darmschlingen sichtbar. Das Abdomen ist nicht besonders gespannt. Die Nabelgegend druckempfindlich. Bei der Palpation fühlt man, entsprechend der grössten Auftreibung, mässig geblähte Darmschlingen. Kein Tumor, kein Strang zu palpiren. Keine sich steifende Darmschlinge, keine vermehrte Peristaltik sichtbar. Kein Gurren. Die Percussion ergiebt überall tympanitischen Schall. Leber durch Darm überlagert. Per Rectum nichts Abnormes, kein Tumor, keine Veränderung der Schleimhaut zu constatiren. Ampulle leer. Es wird ein Lavement applicirt, dabei fliessen ca. 1,5 l Wasser ein und kommen nach einiger Zeit mit wenigen kleinen Kothbröckelchen vermischt zurück. — Auf diesen Befund hin, Auftreibung in der Nabelgegend, früh eintretendes Erbrechen, negatives Resultat der Rectaluntersuchung, wird die Diagnose auf Dünndarmvolvulus gestellt und Pat. sofort zur Operation vorbereitet.

Digitized by Google

Operation: Zuerst Chloroform-, dann Aethernarkose. Schnitt in der Linea alba ca. 15 cm lang. Nach Eröffnung der Bauchhöhle fliesst hämorrhagisches, übelriechendes Exsudat heraus, ca. $^3/_4$ l. Es wölben sich mehrere geblähte, stark injicirte, theilweise gegenüber dem Mesenterialansatz schwarz verfärbte Dünndarmschlingen vor. Der unterste Theil des Ileum ist collabirt, der Dickdarm dagegen wiederum gebläht. Das ganze Convolut der veränderten Dünndarmschlingen wird, nachdem die übrige Bauchhöhle durch Gaze abgeschlossen ist, hervorgeholt. Dabei constatirt man, dass ca. 40 cm über dem Coecum eine Ileumschlinge durch einen um den Fusspunkt derselben herumgeschlungenen Strang abgeschnürt ist. Nach abwärts steht der den Knoten bildende Strang mit einem ca. 23 cm langen Divertikel in Verbindung. Letzteres ist etwa gurkenförmig gestaltet, hat oben einen Durchmesser von ca. 4 cm und verjüngt sich zu seinem blinden Ende hin. Die Wandungen des Divertikels sind ad maximum gespannt, die Serosa schwarz verfärbt, dasselbe gilt von der abgeschnürten Schlinge. Die central von der Occlusion gelegenen Dünndarmschlingen sind gebläht und die Serosa injicirt, der periphere Theil des Ileum collabirt, von normalem Aussehen. Anlegen von Darmklammern, der Darm wird durchtrennt und die veränderte Partie 80 cm lang resecirt. Unterbindung der Mesenterialgefässe. Darauf wird das centrale Darmende hervorgeholt, die Umgebung durch Tücher geschützt, die Klammern abgenommen und der Darminhalt nach Möglichkeit abgelassen. Die beiden Darmenden werden mit Hülfe des Murphyknopfes vereinigt, über demselben wird eine Reihe Lembert'scher Nähte angelegt. Vernähung des Mesenterialschlitzes, Jodoform auf die Nahtlinie des Darmes. Tamponade. Naht des Peritoneum und der Bauchdecken in zwei Etagen. Im unteren Wundwinkel wird eine Oeffnung zum Herausleiten des Tampons gelassen. Verband. Es wird 1 l Kochsalzlösung injicirt. Campher subcutan.

Verlauf: 17. 10. Pat. hat in der Nacht mehrfach erbrochen. Puls 130. Resp. 36. Temp. 37,2. Es gehen Winde ab. Pat. muss catheterisirt werden. Extremitäten etwas kühl. Campher subcutan. 18. 9. bis 19. 9. Pat. erhält Magn. ust. als Schüttelmixtur, hat danach reichliche, flüssige Ausleerungen. Puls kräftig. Keine Schmerzen. 20. 9. Pat. hat Temperatursteigerung, Abends bis38,5. V.-W. Drei Querfinger über der Tamponöffnung entleert sich zwischen den Wundrändern etwas Eiter, es werden einige Hautnähte entfernt, die Stelle tamponirt. Der Leib ist weich. Zunge feucht. 22. 9. V.-W. Entfernung aller Nähte und der Tampons, letztere vollständig geruchslos. Lockere Tamponade. Leib weich, nicht druckempfindlich. Zunge feucht. Puls voll und kräftig. Gutes Allgemeinbefinden. Reichlicher Stuhl. 24. 9. Die Temperatur ist zur Norm abgefallen. Pat. fühlt sich wohl. 27. 9. V.-W. Die Stelle der Nahteiterung trocken. Lockere Tamponade. 28. bis 29. 9. Pat. erholt sich von Tag zu Tag. 30. 9. Der Knopf geht mit dem Stuhlgang ab. 5. 10. Bad. Tamponöffnung verklebt, oberflächliche Granulationen. 9. 10. Keinerlei Beschwerden. Täglich Stuhlgang. Pat. verlässt das Bett. 11. 10. Granulationswunde verheilt. Geheilt entlassen.

Digitized by Google

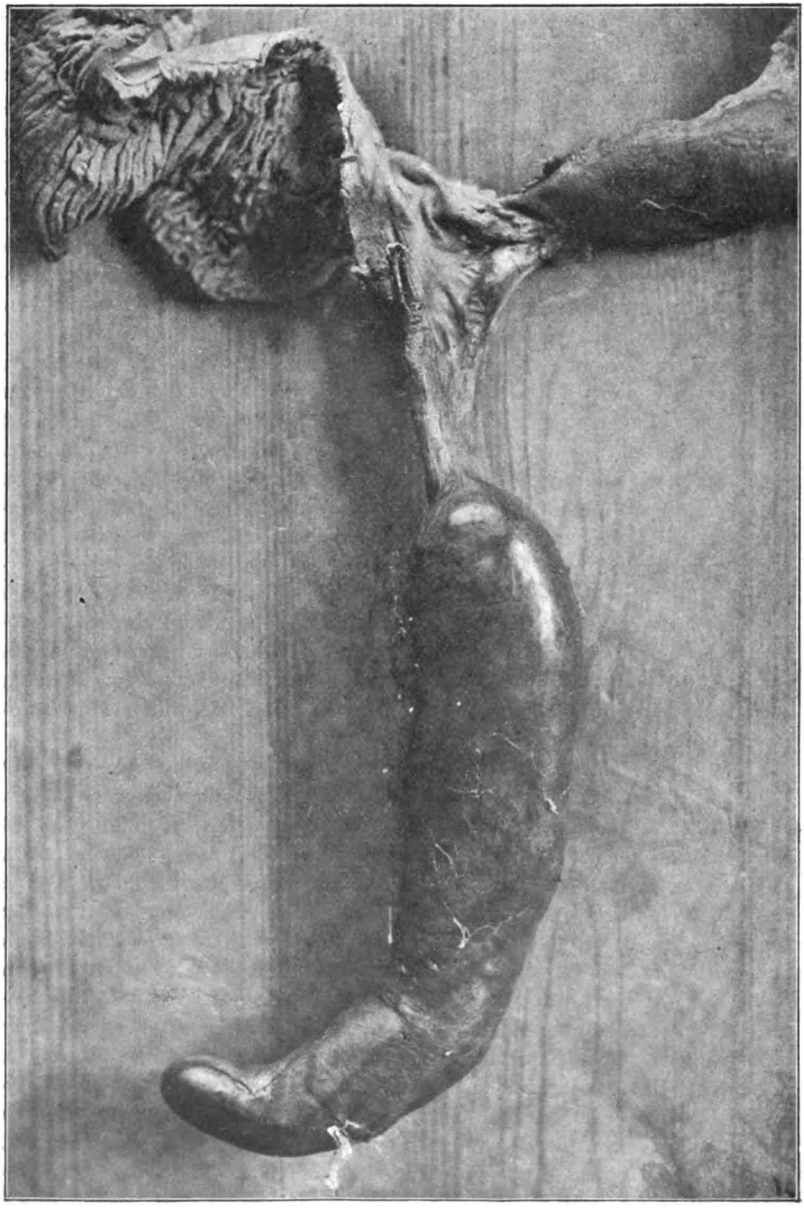

1/2 der natürlichen Grösse.

Digitized by Google

Das Meckel'sche Divertikel (cf. Bild), welches in diesem Falle die Occlusion zu Stande gebracht hatte, befand sich 40 cm über der Valvula Bauhini. Es entsprang rechtwinkelig von dem convexen Rand des Ileum, wies alle Schichten der Darmwand auf und lag vollständig frei in der Bauchhöhle, ohne ein Mesenteriolum (siehe Leichtenstern S. 443) zu besitzen oder Verwachsungen mit der Nachbarschaft einzugehen. Die Länge des Divertikels erreichte 23 cm, die höchste bis jetzt beobachtete Zahl ist 25 cm gewesen (Leichtenstern, Nothnagel). An seiner Ursprungsstelle 1,5 cm breit, erlangt das Divertikel weiter unten einen Durchmesser von 4 cm, um dann zum freien Ende hin schmäler zu werden und mit einer haselnussgrossen Anschwellung zu enden (siehe Abbildung). Entsprechend der Abgangsstelle des Divertikels ist die Darmwand sowohl peripher als auch centralwärts in einer Ausdehnung von 3 cm stark verdünnt und das Darmlumen bis auf ca. 2 cm verengt. — Die Einklemmung kam durch Bildung eines Divertikelknotens im Sinne Heiberg's (siehe Koenig VII. Bd. II. S. 353) zu Stande. Ueber diese Art der Darmeinklemmung sagt Nothnagel (l. c. S. 324): „Ausserdem giebt es noch eine sehr sonderbare Art von Darmverschliessung, die durch das freie Divertikel bewerstelligt werden kann. . . . . Bedingungen für das Zustandekommen derselben sind folgende Momente: Das Divertikel muss recht lang, ganz frei sein (abgesehen natürlich von seinem Ursprung aus dem Ileum) und an dem freien Ende eine knopfartige Anschwellung besitzen, die durch eine ampullenartige Erweiterung des freien Endes erzeugt wird. Sind diese Bedingungen erfüllt, so kann das freie Diverkelende einen Ring bilden, in welchen eine Darmschlinge hineingeräth, oder es kann noch häufiger den Stiel einer Darmschlinge mit einem Knoten umgeben, dessen Lösung eben durch das knopfartige Ende unmöglich gemacht wird". Im vorliegenden Fall waren die von Nothnagel vorausgesetzten Bedingungen zum Zustandekommen einer Verknotung vorhanden, das Divertikel war vollständig frei, sehr lang und trug am blinden Ende eine ampullenartige Auftreibung. Die colossale Ausdehnung des Divertikels ist als secundär nach dem Eintritt der Verknotung durch die Stauung im eingeklemmten Darmabschnitt entstanden zu erklären. Es gelang am resecirten Präparat die Verknotung erst dann zu lösen, als das Divertikel aufgeschnitten und der hämor-

Digitized by Google

rhagische, leicht fäculent riechende Inhalt desselben entleert wurde, danach konnte man das freie Ende durch die Schleife zurückziehen. Die Serosa der incarcerirten Schlinge war schwarz verfärbt, die Mucosa necrotisch; da auch der centralwärts von der Einklemmung gelegene Darm Veränderungen der Serosa zeigte, so wurden im Ganzen, wie oben angeführt, 80 cm Darm resecirt. Die Schleimhaut des oberhalb der abgeklemmten Partien gelegenen Darmes zeigt hämorrhagische Imbibition. — Sowohl das Geschlecht als auch das Alter dieses Falles gehören zu den selteneren Beobachtungen. Die Divertikelincarcerationen kommen nach Leichtenstern (l. c) viel häufiger bei Männern als bei Weibern vor, unter 66 Fällen seiner Statistik waren 52 Männer und nur 14 Weiber. Als Durchschnittsalter giebt er das 25. Lebensjahr an. Anders sind die Zahlenverhältnisse bei Kelynack (l. c.), der unter 18 Fällen 11 Männer und 7 Weiber fand, bei einem Durchschnittsalter von 38 Jahren. — Die klinischen Symptome waren im vorliegenden Falle die einer Dünndarmocclusion. Für letztere sprachen das frühe Auftreten des Erbrechens und der allgemeinen Prostration. Auffallend war die Configuration des Abdomen. Neben einem mässigen, allgemeinen Meteorismus, es bestand auch geringer Flankenmeteorismus, sah man in der Regio umbilicalis, rechts vom Nabel, local meteoristisch geblähte Darmschlingen, die keinen voluminösen Eindruck machten und daher als Dünndarm angesehen wurden. Während der Operation konnte man sich überzeugen, dass die Blähungsverhältnisse des Darms folgende waren: starke Blähung der incarcerirten Dünndarmschlinge und der magenwärts von derselben gelegenen benachbarten Schlingen, der zwischen dem Incarcerationsring und dem Coecum gelegene Theil des Ileum, ca. 40 cm lang, ist vollständig collabirt, dagegen sind Coecum, Colon ascend., transv., descend. und S. romanum wiederum ziemlich stark gebläht. Aus diesem Befunde erklärt sich auch die Configuration des Abdomen, welche dem typischen Meteorismus bei Verschluss im unteren Theile des Ileum mit Anordnung der geblähten Darmschlingen in der Mitte des Abdomen und Fehlen des Flankenmeteorismus nicht entsprach. — Weder in diesem Fall, noch in Fall II konnten wir die von Mintz[1]) als eventuell patho-

[1]) Deutsche Zeitschrift für Chirurgie. 1896. Bd. 43, S. 301—309.

Digitized by Google

gnomonisch für die Divertikelocclusion vorausgesetzte, „verkehrt kegelförmige" Gestalt des Bauches und ebensowenig die „halbmondförmige Furche" oberhalb des Nabels beobachten. Mintz erklärt die Kegelform des Leibes in seinem Fall durch Blähung der oberen Segmente des Ileum und des Jejunum, bei gleichzeitig bandartig zusammengefallenem, peripher von der Occlusion gelegenen Ileum und Dickdarm. Dass Letzteres nicht immer der Fall zu sein braucht, ist aus meinem Fall III ersichtlich. Was die „sichelförmige Einziehung" der Bauchwand oberhalb des Nabels anbelangt, so kann ich mir deren Zustandekommen bei einer Occlusion durch ein nicht mit dem Nabel zusammenhängendes Divertikel nicht erklären. In keinem der beiden von uns beobachteten Fälle (II. u. III) konnten wir eine sichtbare Veränderung am Nabel oder dessen Umgebung constatiren, auch bei der Operation, Schnitt in die Linea alba, konnten wir nichts Abnormes bemerken.

Die Darmvereinigung geschah in Fall II und III mit dem Murphyknopf und einer darüber angelegten Reihe von Serosanähten. Der Knopf wurde im Fall III am vierzehnten Tage mit dem Stuhlgang entleert. Eine Auswaschung der Peritonealhöhle mit Kochsalzlösung wurde im Fall III unterlassen, das Exsudat mit Gazetupfern aufgesogen. Für eine ausgiebige Kothentleerung war während der Operation vor Vereinigung der Darmenden gesorgt worden; vom zweiten Tage an erhielt Pat. Magnesia usta-Schüttelmixtur, welche eine reichliche Defäcation unterhielt.

Die Prognose der Incarcerationen durch das Meckel'sche Divertikel ist bekanntlich eine sehr schlechte. Boldt[1]) stellte 55 Fälle zusammen mit 15 Laparotomien, von denen nur 3 geheilt wurden. L. Bérard und N. Delore[2]) bringen eine Zusammenstellung von 32 Laparotomien wegen Darmverschluss durch das Meckel'sche Divertikel, es wurden 9 durch die Operation geheilt, 23 starben. Leichtenstern giebt als Durchschnittsdauer von Einklemmungen durch Knotenbildung des Divertikels vier Tage an, im Fall III kam die Patientin erst am Abend des dritten Tages in Behandlung. Den günstigen Ausgang dieses Falles möchte ich auf die relativ geringe Betheiligung des Mesenteriums bei der Strangulation zurückführen.

[1]) Cit. nach Koenig, Lehrbuch der speciellen Chirurgie. Bd. III, 1899.
[2]) Cit. nach Centralblatt für Chirurgie. 1899, No. 31.

Digitized by Google

II.

(Aus dem Institut für chirurgische Pathologie und Propädeutik zu Neapel. — Prof. D'Antona.)

Die feinen Veränderungen der Venenhäute bei Varicen.

Von

Dr. R. Janni,

freiwilligem Assistenten.

(Hierzu Tafel I.)

Die Deutung der an varicösen Venen auftretenden feinen Veränderungen ist noch immer in Controverse. Lobaroff (1) war der Erste, der die Wandung dieser Gefässe histologisch untersuchte. Er beobachtete constant eine Hypertrophie der einzelnen Muskelfasern der Tunica media. Die Intima hat nach ihm keinen Antheil an dem Zustandekommen der Venenektasie. In einem einzigen Falle von Varix der V. saphena interna zeigte ihm „eine eingehendere Beobachtung der einzelnen Schichten der Venenwandung unmittelbar am Gefässlumen eine grosse Menge bindegewebiger Zellenelemente, die an einigen Stellen, wenn auch nur selten, sich zu einer solchen Masse aufhäuften, dass sie breite Ausbuchtungen der Intima in Form von platten Hügeln bildeten und somit ein Bild darboten, wie wir es in Arterien bei Sklerose vorfinden". Ausserdem bemerkte er in vielen Fällen eine Zunahme der Bindegewebssubstanz zwischen den Muskelfasern.

Cornil (2) hatte bei seinen Untersuchungen etwas verschiedene Befunde. Er untersuchte mittelst Fixation in Alkohol und Färbung mit Carmin oberflächliche varicöse Venen der unteren Gliedmassen. Nach ihm treten die Veränderungen in der innersten Schicht der Tunica medica auf; zwischen Intima und

Digitized by Google

Media entsteht eine breite, longitudinale fibröse Bindegewebsschicht und inmitten dieser Bindegewebsschicht, die zuweilen von beträchtlicher Dicke ist, finden sich stark dilatirte Vasa-vasorum.

Epstein (3) erörtert in seiner Arbeit, die letzte, die über diesen Gegenstand erschienen ist, zunächst eine nunmehr vollständig erhärtete Anschauung [Lesser (4), Ziegler (5)], dass nämlich die Hemmung des freien Abflusses des Venenblutes nicht die alleinige Ursache der Varicen ist, sondern dass diese durch einen primitiven krankhaften Zustand der Wandung, durch jenen „reizbaren Zustand", auf den Billroth (6) hinwies, bedingt seien. Er beschreibt dann die Veränderungen, die er in der Wandung von nur wenig dilatirten Gefässen, sowie in der von Venen mit sphärischer, cirsoider oder serpentinischer Ektasie und mit bedeutend dilatirtem Lumen antraf. Im ersteren Falle (wenig dilatirte Venen, Seitenzweige der grossen V. saphena) constatirte er nur ganz geringe Veränderungen in der Structur der Wandung, spärliche Kleinzelleninfiltration der Adventitia und Media; die Intima war unverändert. In der Nähe einer grossen sphärischen Dilatation der grossen V. saphena sah er, ausser der Infiltration, eine Bindegewebsneubildung in der Intima, nämlich „eine fast überall gleich dicke Bindegewebslage unmittelbar unter dem Endothel". Wo eine cirsoide oder serpentinische Ektasie (ebenfalls bei der grossen V. saphena) bestand, bemerkte er, dass in der gewöhnlich verdickten Tunica media an vielen Stellen die Lage der Muskelelemente verändert war; ebenso fand er hier eine mehr oder weniger deutliche Zunahme der Vasa-vasorum und eine Infiltration der beiden äusseren Schichten der Venenwand. Die Intima wies eine subendotheliale Bindegewebslage auf, die Bindegewebszellen und eine von zahlreichen, stark lichtbrechenden und sehr feinen elastischen Gewebsbündeln durchsetzte feinfaserige Intercellularsubstanz enthielt. Diese Bindegewebslage variirte sehr in ihrer Dicke und passte sich den Biegungen und Ausbauchungen der ektatischen Vene an. „Man gelangt dabei", sagt Epstein (7), „unwillkürlich zu der Annahme, dass diese subendotheliale Bindegewebslage das Product einer compensatorischen Endophlebitis sei, welches das ektatische Lumen wieder verengt habe. Diese Auffassung liegt namentlich dann sehr nahe, wenn die genauere Untersuchung Stellen in der Venenwand aufweist, an welchen die Media in grösserem oder geringerem Um-

Digitized by Google

fange circumscripte Verdünnungen und Ausbauchungen darbietet, während zugleich die Intima in dem Grade verdickt ist, dass die regelmässige Gestalt des Gefässlumen, soweit dies ohne Injection mit erstarrenden Massen nachweisbar ist, keine Unterbrechung erleidet."

Fassen wir nun die drei erwähnten Arbeiten kurz zusammen, so findet sich bei varicösen Venen nach Lobaroff eine Hypertrophie der glatten Muskelzellen, nach Cornil eine Mesophlebitis und nach Epstein eine fibröse Endophlebitis an den Stellen, wo die Media verdünnt oder ausgebaucht ist.

Da die vorerwähnten Arbeiten ausgeführt wurden, als die histologische Technik noch nicht so fortgeschritten war wie heutzutage, und da deren Autoren in ihren Schlüssen auseinandergehen, so hielt ich es für angebracht, das Studium dieser Frage wieder aufzunehmen.

Diese meine Untersuchungen führte ich im Laboratorium der von Herrn Professor D'Antona geleiteten chirurgischen Klinik aus und bevor ich deren Resultate mittheile, halte ich es für meine Pflicht, meinem verehrten Lehrer, sowie Herrn Dr. G. Muscatello für das Interesse, das sie meiner Arbeit entgegenbrachten, für die mir ertheilten Rathschläge und das zu meiner Verfügung gestellte reiche Untersuchungsmaterial meinen besten Dank abzustatten.

Um festzustellen, in welcher Venenhaut die Veränderungen vorwiegend auftreten, erachte ich es als Grundbedingung, die innere Grenzmembran, welche die Endvene von den anderen Häuten trennt, deutlich zu färben. Zur Färbung der elastischen Substanz benutzte ich die Methoden, die mir die besten Resultate zu geben schienen, nämlich die von Zenthoefer modificirte Unna'sche (8), die Thoma'sche (9), vor allem aber die schnelle und sehr sichere Methode (basisches Fuchsin, Resorcin und Eisenperchlorid), die Weigert (10) neuerdings zur Färbung der elastischen Fasern empfohlen hat. Die Bilder, die man bei Behandlung der Schnitte mit dieser letzteren Methode erhält, sind sehr klar; selbst die feinsten elastischen Fasern färben sich deutlich. Wie Weigert empfiehlt, liess ich der Färbung der elastischen Substanz nach seiner Methode mit grossem Vortheil die Kernfärbung mittelst Lithium-Carmin vorausgehen. Als Untersuchungsmaterial dienten mir ektatische

Digitized by Google

Venen des Samengeflechts, das so häufig der Sitz bedeutender varicöser Veränderungen ist, sowie oberflächliche varicöse Venen der unteren Gliedmassen. Die Venen wurden gleich nach ihrer Entnahme von den Operirten entweder in Zencker'scher oder in Müller'scher Flüssigkeit, zuweilen auch in schwacher Flemming'scher Mischung oder in verschiedengradigem Alkohol fixirt. In einigen Fällen wurden sie, um einigermaassen ihre Biegungen auszugleichen, auf Holzstückchen ausgebreitet fixirt.

Ich werde nun zunächst die im Anfangsstadium stehenden Veränderungen beschreiben, die ich an einigen Venen des von einem gesunden jungen Manne abgetragenen linksseitigen Samengeflechts beobachtete. Die abgetragene Samengeflechtsportion war ein Convolut von kleinen Venen mit spärlichem intermediärem Bindegewebe.

In der Adventitia dieser kleinen Venen lässt sich nichts Anormales wahrnehmen. Die Media, die aus glatten Muskelbündeln und circulär angeordneten feinen elastischen Fasern und Membranen besteht, weist keine nennenswerthen Veränderungen auf.

Nach innen von der Media tritt durch die nach der Weigert'schen Methode vorgenommene Färbung die innere Grenzmembran deutlich hervor, die als wellenförmige Linie von einer gewissen Dicke und ohne jede Continuitätstrennung verläuft. Auf dieser ruht eine Endothelschicht, deren ovale Kerne durch die vom Carmin gegebene Doppelfärbung deutlich in die Augen springen.

An einigen Stellen gewahrt man ein neugebildetes Gewebe, das, weil nach innen vom Endothel und nach aussen von der inneren elastischen Membran begrenzt, offenbar in der Intima seinen Sitz hat. Dieses neugebildete Gewebe erzeugt kleine Vorsprünge im Gefässlumen. Bei aufmerksamer Untersuchung dieser Vorsprünge erkennt man, dass die innere elastische Membran in Unterabtheilungen zerfällt, was namentlich an den seitlichen Stellen der Vorsprünge deutlich in die Augen springt (Taf. I, Fig. 1, b, c). Diese Membran, die von vielen neueren Histologen als ein zu einem einheitlichen Ganzen condensirtes elastisches Netzwerk angesehen wird, das die Intima von der Media trennt, zerfällt hingegen an einigen Stellen in Fasern und Membranen von geringerer Dicke. Diese zerfallen ihrerseits in ganz

Digitized by Google

feine und stark wellenförmige Häutchen und Fäserchen, die sich in einander sehr nahe gelegenen und concentrischen Ebenen um das Gefässlumen herum anordnen. Zwischen diesen Ebenen verlaufen ganz feine ebenfalls wellenförmige Fasern, die die verschiedenen concentrischen Lagen elastischer Fibrillen mit einander verbinden. Es entsteht so ein sehr zartes Netzwerk, in dessen Maschen man kugel- oder spindelförmige mit hellem oder feinkörnigem Protoplasma, verschiedenförmigen und nach verschiedenen Richtungen verlaufenden Fortsätzen und hellem, rundem oder ovalem Kern beobachtet, also Elemente, die alle Merkmale der Fibroblasten haben (Taf. I, Fig. 1). Man hat deshalb den Eindruck, als habe eine Neubildung von Bindegewebselementen in der Intima stattgefunden. Obgleich die innere elastische Membran so zerfällt, tritt doch deutlich die Grenze hervor, die sie gegen die Media bildet und man bemerkt auch, dass die oben beschriebenen kleinen Vorsprünge nicht mit Veränderungen oder mit Verdünnungen oder Ausbauchungen der Media in Beziehung stehen. Reconstruirt man diese Neubildungen an den Serienschnitten, so sieht man, dass sie mit ihrer grösseren Achse in der Richtung der Gefässachse gelagerte ovale Platten bilden und constant mit Endothel bekleidet sind.

Wir sehen also, dass schon in diesen Anfangsstadien eine Bindegewebsneubildung besteht, die ohne Zweifel in der Intima des Gefässes ihren Sitz hat, ohne dass gleichzeitig regressive Veränderungen in der Media vorhanden sind, die, nach Epstein, den Veränderungen der Intima vorausgehen oder sie begleiten sollen.

Weiter vorgeschrittene Alterationsstadien fand ich an einer varicösen V. saphena interna von einem jungen Manne, der seit 13 Jahren Varicen an der linken unteren Extremität hatte. Die aus der Mitte von der inneren Seite des Oberschenkels abgetragene spindelförmige Portion maass 5 cm.

Aus einer Reihe von Querschnitten ersieht man, dass die Venenwandung nicht die gleiche Dicke in ihrer ganzen Peripherie hat: im dünneren Abschnitt misst die Wandung 1 mm, im dickeren 2 mm.

An den weniger dicken Stellen erscheint die Adventitia, wie normal, von circulär verlaufenden Bindegewebsbündeln und ebenfalls circulär verlaufenden, wellenförmigen und verschieden dicken

Digitized by Google

elastischen Fasern gebildet. Mit Ausnahme einer leichten Infiltration von einkernigen Elementen um das Gefäss herum werden hier keine nennenswerthen Veränderungen wahrgenommen.

Im dickeren Abschnitt dagegen besteht die Adventitia ebenfalls aus Bindegewebsbündeln und circulären elastischen Fasern. Er enthält zahlreichere und dilatirte Vasa-vasorum. Die perivasale Infiltration ist eine leichte, aber verhältnissmässig stärkere als bei der Adventitia der weniger dicken Venenabschnitte. Eine kleine im perivenösen Gewebe verlaufende Arterie weist in ihrem Querschnitte eine auf ein Segment der Peripherie beschränkte Verdickung der Intima auf (Endoarteritis circumscripta).

In der Tunica media der dünneren Abschnitte gewahrt man, dass der musculäre Theil derselben, besonders gegen das Innere, dürftig ist und dass die Media vorwiegend aus in verschiedenen Richtungen verlaufenden Bindegewebsbündeln besteht. Im Bindegewebe sieht man, nach aussen zu, die Schnitte von meistentheils in der Längsrichtung verlaufenden glatten Muskelbündeln. Der Durchmesser eines der dicksten von diesen Bündeln ist 80 μ, und der Durchmesser einer glatten Muskelzelle 11,2 μ. Mehr nach innen zu verlaufen die Muskelbündel ebenfalls in der Längsrichtung, und in den der Intima zunächst gelegenen Schichten findet sich eine spärliche Anzahl von vorwiegend circulär verlaufenden, dünnen (7 μ) glatten Muskelzellen.

Auf den mit Carmin gefärbten und dann nach der Weigert-schen Methode behandelten Schnitten sieht man, dass in den Räumen zwischen den verschiedenen Muskelbündeln, mitten im Bindegewebe, eine grosse Menge von elastischen Fasern vorhanden ist. Die meisten derselben sind sehr zart; wohingegen die um die Muskelbündel herum oder in deren Nähe, sowie die in den Schichten nahe der Endvene gelegenen etwas dicker sind. Die elastischen Fasern verlaufen vorwiegend circulär, in concentrischen Ebenen (Schiefferdecker's concentrische Fasern (11)); die übrigen umgeben entweder die Muskelbündel oder verbinden mit schrägem Verlauf die zunächst gelegenen concentrischen Fasern mit einander (Schiefferdecker's schräge Verbindungsfasern). Die Anordnung der elastischen Substanz in der Media dieser dünneren Venenabschnitte weicht also nicht von der normalen Vertheilung, wie sie von den neueren Histologen beschrieben und von Della Rovere (12)

Digitized by Google

auch schematisch dargestellt worden ist, ab. Dagegen ist die Anzahl der von elastischen Fasern dargestellten concentrischen Ebenen eine äusserst geringe (2—4) in diesen dünnen Venenabschnitten.

Das Bindegewebe macht in diesen dünnnen Venensegmenten, wie bereits oben erwähnt wurde, einen grossen Theil der Gefässwandung aus. Seine Bündel verlaufen vorwiegend in der Längs- oder in schräger Richtung und sind meistens sehr dick (10—11 μ). Um die grösseren Vasa-vasorum der dünneren Media herum beobachtet man eine beschränkte hämorrhagische Infiltration von einer gewissen Ausdehnung, die übrigens auch während des Operationsactes stattgefunden haben konnte.

Im dickeren Venenabschnitt weist die Media eine grössere Dicke auf; sie besteht hier (Taf. I, Fig. 3, a, b) aus ziemlich dicken Muskelbündeln, die im äusseren Theil derselben in der Längsrichtung, und unter der inneren elastischen Membran circulär verlaufen. Die dicksten Bündel sind bis zu 170 μ breit und die Querschnitte der dicksten Muskelzellen messen 12,6 μ.

Die Räume zwischen den Muskelbündeln der Media sind von Bindegewebe und elastischen Fasern eingenommen. Diese letzteren sind sehr reichlich, wellenförmig, und verlaufen auch hier circulär, in concentrischen Ebenen, die viel zahlreicher und deutlicher als im dünneren Abschnitt derselben Vene sind. Das Bindegewebe der Media ist in diesen dickeren Venenportionen weniger reichlich als in den dünneren. Die wenigen Vasa-vasorum der Media finden sich in deren äusserem Theile; um sie herum besteht eine beschränkte Kleinzelleninfiltration.

Die Intima der dünneren Venenabschnitte besteht an einigen Stellen aus einer Endothellage oberhalb der fortlaufenden und leicht gewellten inneren Grenzmembran. An anderen Stellen finden sich oberhalb dieser zwei oder drei Lagen Zellen mit länglichrundem Kern, von denen die innere offenbar das Endothel darstellt. An noch anderen Stellen liegt die innere Endothellage einer Bindegewebsschicht auf, die aus Zellen und Bündeln von Bindegewebsfibrillen besteht mit einem feinen, circulär und longitudinal verlaufende Fasern aufweisenden elastischen Netzwerk. Diese Endovene ist nach aussen von einer ziemlich dicken elastischen Membran deutlich abgegrenzt. Zuweilen hat die Endovene eine Höcker bil-

Digitized by Google

dende subendotheliale Lage, die viel dicker und zellenreicher ist und eine grosse Anzahl von dicht zusammenliegenden und nach aussen stets von einer deutlichen inneren elastischen Membran begrenzten, concentrischen circulären elastischen Fasern aufweist (Taf. I Fig. 2).

Diese Abschnitte gehen allmählich in die Prominenz über, die ich jetzt beschreiben werde.

In den dickeren Venenabschnitten bildet die innere elastische Membran eine dünnere Linie als an den Stellen, wo die Venenwandung verdünnt ist. Sie bezeichnet die äussere Grenze einer, in Form einer grossen unregelmässigen Excrescenz (Taf. 1 Fig. III E) in das Venenlumen hineinragenden Gewebsneubildung, die mehr als die Hälfte der inneren Peripherie des Gefässes einnimmt und die allmählich abnimmt, bis sie dort, wo die Wandung dünner ist, aufhört. Diese Excrescenz misst in der Höhe, von der Ebene der inneren elastischen Membran bis zu ihrer freien Oberfläche, 950 μ. Wie es bei den Initialstadien der Endophlebitis beschrieben worden ist, lassen sich auch hier die Beziehungen zwischen diesen Stellen productiver Endophlebitis und den lateralen Strecken der Intima verfolgen (Taf. I Fig. 4); auch hier springt die Spaltung und nachfolgende Zertheilung der inneren elastischen Grenzmembran in weniger dicke Häutchen und Fibrillen, wie es bereits bei den Initialstadien der Venenveränderungen beschrieben worden ist, deutlich in die Augen. Die Excrescenz, die mit keiner Ausbauchung der Media zusammenhängt, ist mit einer Endothellage bekleidet (Taf. I Fig. 3, e), welche nur an einigen der am meisten vorspringenden Stellen fehlt, wo sie wahrscheinlich bei der Präparation abgefallen ist.

An ihrem am meisten vorspringenden Abschnitt untersucht, erscheint diese Neubildung zum Theil aus spindelförmigen oder unregelmässig sternförmigen Zellen bestehend; die grössten derselben haben eine Breite von 12,5 μ; ihr Kern erscheint auf den Querschnitten rund, ist aber, wenn von der flachen Seite der Zelle gesehen, elliptisch. Diese Zellen haben in verschiedener Richtung verlaufende fadenförmige Protoplasmafortsätze und sind in einer Zwischenzellensubstanz gelagert, in welcher sich durch die Färbung nach der Weigert'schen Methode ganz dünne, circulär verlaufende elastische Fasern nachweisen lassen. (Taf. I Fig. 3 f.)

Digitized by Google

Im innersten Abschnitt der Excrescenz verschmelzen sich die Bindegewebsbündel zu einer homogenen Masse, in welcher nur ganz wenige elastische Fibrillen und einige Querschnitte von longitudinalen glatten Muskelzellen wahrgenommen werden. Es handelt sich hier um eine im Anfangsstadium stehende hyaline Umwandlung des Bindegewebes.

In den tiefsten Lagen dieser Endophlebitisplatten beobachtete ich auch eine spärliche Anzahl vereinzelter, longitudinal verlaufender, glatter Muskelzellen; mitunter sah ich einige solche in den kleinen Fenstern der inneren Grenzmembran liegen, gleichsam als gingen sie durch dieselbe hindurch.

In einigen Venen des Samengeflechts von einem Individuum, das seit vielen Jahren eine grosse Varicocele besass, fand ich in der Intima noch reichlichere Bindegewebsneubildungen als in dem vorhin beschriebenen Falle. Wie man aus Fig. 5a ersieht, nehmen die endophlebitischen Bildungen fast die ganze innere Peripherie der kleinen Vene ein und an einigen Stellen sind sie so hervortretend, dass sie das Gefässlumen bedeutend verengern. In der Media und Adventitia dieser Venen reduciren sich die Veränderungen auf eine leichte Kleinzelleninfiltration.

Aus meinen Untersuchungen geht also hervor, dass in der Adventitia varicöser Venen nur eine beschränkte Kleinzelleninfiltration um die wenig erweiterten Vasa-vasorum herum besteht.

Die Tunica media weist verschiedene Veränderungen auf. In den dickeren Segmenten haben die einzelnen Muskelbündel einen grösseren Durchmesser als in den dünneren. Zwischen diesen Muskelbündeln befinden sich in grosser Menge Bindegewebsbündel und elastische Fasern von verschiedener Dimension, die jedoch eine normale Anordnung aufweisen. Die Vasa-vasorum zeigen eine leichte perivasale Kleinzelleninfiltration. An den Stellen, wo die Venenwandung dünner ist, scheint die Media durch Atrophie und selbst Schwund der Muskelbündel sehr verändert, besonders in ihren innersten Abschnitten. Man sieht, dass das Bindegewebe zwischen den athrophischen Muskelbündeln zugenommen hat. In kleinen Venen mit vorgeschrittener ampullenförmiger Erweiterung lässt sich eine excentrische Atrophie der Media wahrnehmen, die nur aus einer Bindegewebszone besteht. An diesen dünneren Stellen der

Digitized by Google

Wandung sind die elastischen Fasern in geringerer Menge vorhanden, aber sonst wie bei normalen Venen vertheilt.

Die Intima variöser Venen ist Sitz von Bindegewebsneubildungen unter der Form von verschieden hohen, in's Gefässlumen vorspringenden Knoten oder Platten. Sehr selten erstrecken sich diese Neubildungen auf die ganze innere Peripherie des Gefässes. An diesen endophlebitischen Bildungen zerfällt die innere elastische Membran allmählich in eine grosse Anzahl von dünneren und stark wellenförmigen Fasern und Membranen, die sich in nahe beieinander gelegenen concentrischen Ebenen anordnen, zwischen denen sich neugebildete Bindegewebselemente und zuweilen spärliche, vereinzelte, longitudinal verlaufende Muskelfasern finden. An den zwischen den Endophlebitisknoten gelegenen Strecken erscheint die Intima entweder gar nicht verändert oder weist nur eine beschränkte Bindegewebsneubildung in der subendothelialen Lage auf.

Es können Neubildungen der Intima von geringer Ausdehnung bestehen, ohne dass eine bemerkenswerthe Veränderung der Media und Adventitia vorhanden ist.

Dagegen sind zuweilen beträchtliche, einen grossen Theil des Gefässlumen einnehmende Neubildungen von Veränderungen der Media begleitet. Diese kann durch Muskelatrophie verdünnt oder durch Hypertrophie der Muskelbündel und Bindegewebsneubildung verdickt erscheinen. Doch ist zu bemerken, dass an dem Segment des Venenlumen, wo sich der Endophlebitisknoten gebildet hat, sehr selten regressive Veränderungen der Media angetroffen werden. Das Venenendothel bekleidet diese Neubildungen vollständig und weist keine nennenswerthen Veränderungen auf.

Auf Grund dieser meiner, auch in vielen anderen Fällen von Varicen des Samengeflechts und der unteren Extremität constant gemachten Befunde kann ich den von Cornil gezogenen Schluss, dass die Mesophlebitis die einzige in varicösen Venen anzutreffende Veränderung sei, nicht gelten lassen. Dass in, einen gewissen Grad von Phlebectasie aufweisenden Venen die von Cornil beschriebene Mesophlebitis besteht, geben wohl alle Forscher zu; sie ist aber ein erst spät auftretender, secundärer Process.

Nach den Beobachtungen von Epstein und von mir erweist sich die Anschauung Cornil's als unrichtig.

Digitized by Google

Die von mir erhaltenen Resultate stimmen dagegen, betreffs der Anwesenheit von endophlebitischen Bildungen in varicösen Venen, mit den von Epstein erhaltenen überein. Doch kann ich Epstein darin nicht beistimmen, dass sich die Endophlebitis nur in den vorgeschrittenen Graden der Phlebectasie finde; denn bei Untersuchung von Venen mit im Anfangsstadium stehenden Veränderungen constatirte ich eine Bindegewebsneubildung in der Intima, ohne dass gleichzeitig regressive Veränderungen in der Media bestanden, welche, nach diesem Autor, den Veränderungen der Intima vorausgehen oder sie begleiten sollen. Es lässt sich also nicht, wie Epstein will, annehmen, dass die endophlebitische Bildung lediglich zur Ausgleichung der Verdünnungen und Ausbauchungen der atrophischen Media entstehe, dass diese Bindegewebsneubildung das Product einer „compensatorischen Endophlebitis" sei; während sie sich doch meistens, und in weit vorgeschrittenem Grade, gerade an Venensegmenten findet, an denen keine bemerkenswerthen regressiven Veränderungen der Media bestehen.

Die Endophlebitis ist vielmehr die primitive Veränderung und erweist sich, von ihrem ersten Auftreten an, als unabhängig von den Veränderungen der anderen Venenhäute, und ihr morphologischer Charakter, indem sie unter der Form von in's Gefässlumen hineinragenden Knoten oder grossen Excrescenzen auftritt, schliesst die Anschauung vollständig aus, dass ihr Product bestimmt sei, durch Ausfüllung der von der Media dargebotenen Verdünnungen die regelmässige Gestalt des dilatirten Gefässlumen wiederherzustellen.

Der gegenwärtige Stand unserer Kenntnisse, sowohl betreffs der Veränderungen der Media als betreffs der Ursachen, die sie hervorrufen können, ist von Epstein so eingehend erörtert worden, dass ich dem von ihm Gesagten nichts hinzufügen kann. Gleich ihm constatirte ich, dass in der Media varicöser Venen, bei Dilatation des Lumen, bald eine Atrophie, bald eine excentrische Hypertrophie des Muskel- und Bindegewebes entsteht, und in weit vorgeschrittenen Graden von Phlebectasie eine excentrische Atrophie der Media: und mit Epstein nehme ich an, dass ausser der Verhinderung des Blutabflusses besondere Krankheitszustände der Venenwandung einen grossen Antheil an dem Zustandekommen dieser Veränderungen haben müssen.

Digitized by Google

Auf Grund meiner Untersuchungen komme ich also zu folgenden Schlüssen:

1) In varicösen Venen beobachtet man nicht nur durch die passive Ausdehnung derselben bedingte regressive Veränderungen der Wandung, sondern auch, zuweilen beträchtliche, Bindegewebsneubildungen, die ihren Sitz hauptsächlich in der Intima haben und unter der Form einer Knoten oder Platten bildenden Endophlebitis auftreten.

2) An diesen endophlebitischen Neubildungen springt ein Zerfall der inneren Grenzmembran in dünnere elastische Fasern und Häute deutlich in die Augen. Dieser Zerfall der inneren elastischen Grenzmembran ist, besonders an grossen Knoten, von einer, zuweilen reichlichen, Neubildung von elastischen Fasern begleitet.

3) An den Stellen, wo sich Knoten oder Platten gebildet haben, pflegt oft auch eine beschränkte Bindegewebsneubildung in den innersten Lagen der Media aufzutreten.

4) Die Endophlebitis ist die zuerst auftretende Veränderung. Ihr lässt sich nicht der compensatorische Charakter beimessen, den Epstein ihr geben möchte.

Literatur.

1. Lobaroff, Untersuchungen über die normale und pathologische Structur der Venen. Zwei Mittheilungen. (Virchow's Archiv Bd. 54.)
2. V. Cornil, Sur l'anatomie pathologique des veines variqueuses. (Archives de physiologie IV. 1872.)
3. S. Epstein, Ueber die Structur normaler und ectastischer Venen. (Virchow's Archiv. Bd. 108.)
4. V. Lesser, Ueber Varicen. (Virchow's Archiv. Bd. 101.)
5. E. Ziegler, Trattato di anatomia patologica, trad. da Armanni. Bd. II. S. 82.
6. Billroth, Patologia e terapia chirurgica generale, trad. da Antonelli S. 671.
7. S. Epstein, l. c. Zweite Mittheilung. S. 245.
8. Zenthoefer, Zeitschr. f. wissensch. Mikr. IX. 4. 1893. S. 509.
9. Thoma, Das elastische Gewebe der Arterienwand und seine Veränderungen bei Sklerose und Aneurysmabildung.
10. C. Weigert, Ueber eine Methode zur Färbung elastischer Fasern. (Ctrbl. f. allgem. Pathol. u. pathol. Anat. Bd. IX. 1898. S. 289–92.)

Digitized by Google

11. Schiefferdecker, Bau der Wandung der Blutgefässe. (Sitz.-Ber. der Niederrhein. Ges. f. Nat.-Heilk. Bonn 1896. Häfte I. S. 14—22.
12. Della Rovera, Sulle fibre elastiche delle vene superficiali degli arti. (Anatom. Anzeiger. 1897. S. 192.)

Erklärung der Abbildungen auf Tafel I.

Fig. 1. Horizontalschnitt durch eine kleine varicöse Ader des linken Plexus spermaticus. Fixirt in Zenker'scher Flüssigkeit. Färbung der Schnitte in Lithion-Carmin und nachträgliche Behandlung mit Weigert's Methode für die elastischen Fasern.
- a) elastische innere Grenzmembran;
- b—c) Theilung der elastischen Innenhaut in Fasern und dünneren Membranen.
- d) neugebildete Bindegewebselemente in der subendothelialen Lage der Intima.
- e) Endothelzellen der Intima.

Fig. 2. Horizontalschnitt einer varikösen Vena saphena interna. Fixation und Färbung wie oben. Es wurde die dünnste Stelle der Gefässwand abgezeichnet.
- a) Innenhaut;
- b) subendotheliale Lage. Man bemerkt zahlreiche feine elastische, circuläre Fasern, concentrisch geordnet und gegen die Membrana media durch eine deutliche elastische Innenhaut begrenzt.
- c) Endothelzellen.
- d) Membrana media. Die Muskelsubstanz ist spärlich in der innersten Lage der Membrana media. Die Zahl der Schiefferdecker'schen elastischen, concentrischen Fasern ist gering.
- e) Bindegewebe. Es bildet einen grossen Theil der Gefässwand in dem verdünnten venösen Abschnitte, und wird schwach in blau bei Weigert'scher Methode gefärbt.
- f) elastische Fasern der Adventitia.
- i) kleinzellige Infiltration in der äussersten Schicht der Membrana media.

Fig. 3. Dasselbe Präparat der vorigen Abbildung. Es wurde die Stelle der der Ader wiedergegeben wo die Wand am dicksten war.
- a) musculäre Bündel der Membrana media.
- b) circuläre Muskelbündel der Membrana media.
- c) Schiefferdecker'sche concentrische, elastische Fasern.
- d) Schiefferdecker's quere, elastische Vereinigungsfasern.
- e) Endothelzellen der Membrana interna.
- E) Knoten productiver Endophlebitis.

Digitized by Google

Fig. 1.

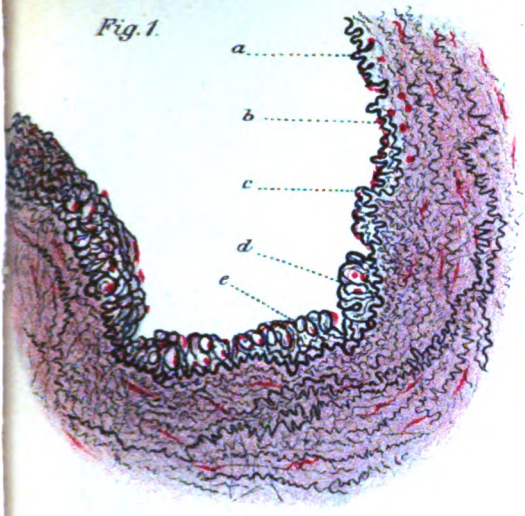

Fig. 2.

Fig. 3.

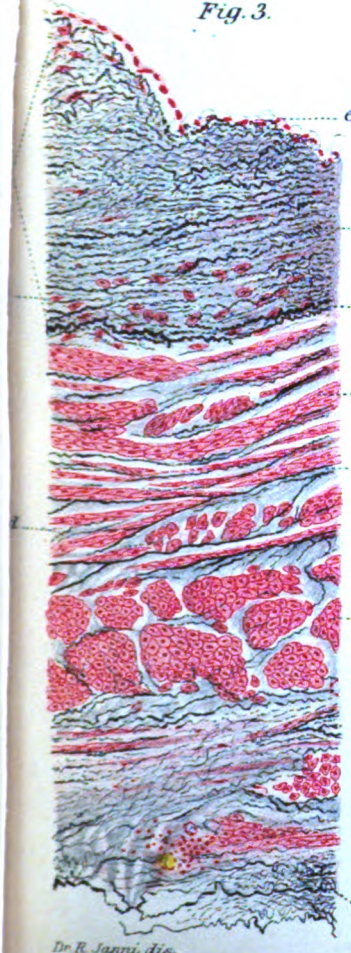

Fig. 5.

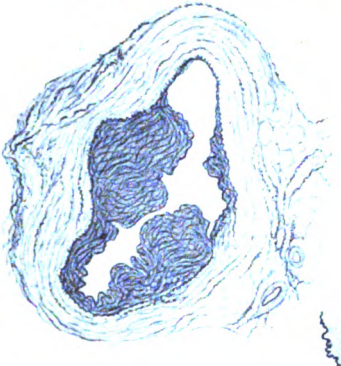

Fig. 4.

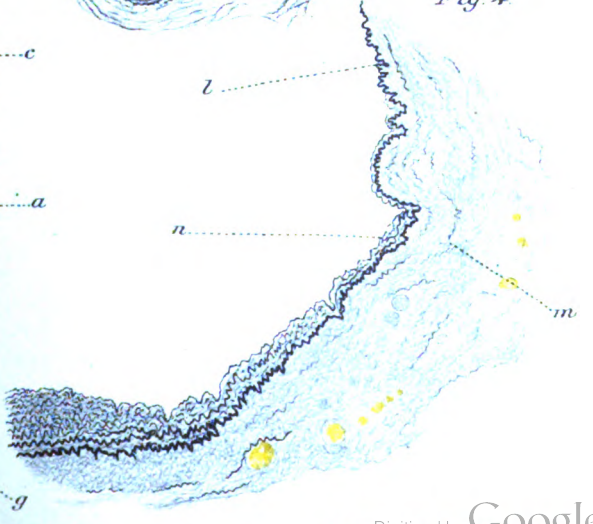

Dr. R. Janni dis.

Digitized by Google

W. A. Meyn, Lith. Inst., Berlin, S. 42.

Digitized by Google

f) feine elastische Fasern der endophlebitischen Knoten.
l) innere Grenzmembran.
m) horizontaler Schnitt glatter Muskelfasern.

Fig. 4. Horizontaler Schnitt einer varikösen Vena saphena interna. Fixirt und gefärbt wie oben.
l) innere Grenzmembran.
m) Membrana media.
n) progressive Theilung der inneren Grenzmembran in Schichten und Fasern geringeror Dicke.

Fig. 5. Horizontaler Schnitt einer kleinen varikösen Vene des Plexus spermaticus. Fixirt und gefärbt wie oben.

Die endophlebitischen Producte nehmen fast die ganze innere Peripherie der Vene ein, und verengen beträchtlich das Gefässlumen.

Sämmtliche Figuren sind mit dem Abbé'schen Zeichenapparat entworfen; Fig. 1—4 bei Zeiss $\frac{2}{DD}$; Fig. 5 bei Zeiss $\frac{2}{AA}$. Tubuslänge stets 150 mm.

Digitized by Google

III.

Aus dem Institute für klinische Chirurgie und Pathologie der Universität zu Genua (Prof. Domenico Morisani).

Ueber den Werth der Plastik mittelst quergestreiften Muskelgewebes.

Von

Dr. Mariano Capurro.

(Hierzu Tafel II, III und 13 Abbildungen.)

Das Studium der Physiopathologie des transplantirten Muskelgewebes, ein Studium, das eine ausserordentlich practische Wichtigkeit durch die Conservirungstendenz der modernen Chirurgie erlangt hat, befindet sich immer noch auf einfache Versuche beschränkt. Die Literatur hierüber ist äusserst spärlich, und keine vollständige Arbeit auffindbar, welche den Gegenstand nicht allein auf Grund des klinischen Criteriums betrachtete, — in dieser immer unzureichenden und unsicheren Reihenfolge der Thatsachen, so sehr sie auch auf genaue und emsige Forschungen begründet sei — sondern auch mit Zuziehung des Experimentes und der mikroskopischen Beobachtung, welche selbstverständlich allein von entscheidendem Werthe für die richtige Schätzung des Zustandes sein kann, in welchem sich ein von seiner ursprünglichen Stelle entfernter und zum Zwecke der Plastik benützter Muskellappen befindet.

Gluck's Behauptung über die Möglichkeit erfolgreicher Muskeltransplantation nicht nur unter Thieren derselben Gattung, sondern auch unter Thieren verschiedener Arten wurde mit soviel freudiger Zustimmung in der operativen Chirurgie aufgenommen, dass ein noch nicht streng wissenschaftlich bewiesenes Princip fast zum Axiom erhoben wurde.

Digitized by Google

Die unbedingte Annahme der Ansicht Gluck's geht offenbar aus der Thatsache hervor, dass wir bis jetzt, so sorgfältig wir auch unsere diesbezüglichen Nachforschungen anstellten, nur eine einzige Arbeit auf dem Felde experimenteller und histopathologischer Beobachtung fanden, während wir unschwer beim Durchlesen der Bibliographie der letzten zwanzig Jahre klinische, von günstigem Erfolge begleitete Beobachtungen über Muskeltransplantationen antrafen, ja sogar diesbezügliche operative, theils essentiale theils ergänzende Processe. Wir deuten auf die Arbeit Eduard Salvia's (1884) hin, welcher auf Grund eines klinischen Erfolges Helferich's — dieser substituirte im Jahre 1882 erfolgreich und fast vollständig einen bei einer Frau wegen Fibro-Sarkom entfernten Biceps durch ein Stück Schenkelbiceps eines Hundes — eine Reihe von Versuchen an Hunden und Kaninchen anstellte zu dem Zwecke, die Daten der klinischen Induction zu controliren und sich an der Lösung der zahlreichen wissenschaftlichen Probleme zu betheiligen, welche aus ihr entspringen.

Mit diesen Worten resumirte ich in einer Vorstudie „Sul valore degli innesti muscolari“ [1]) vor ungefähr zwei Jahren den Standpunkt der Frage auf dem Felde der experimentellen Wissenschaft. Seitdem wurde das Stillschweigen in der Literatur von einer einzigen Mittheilung unterbrochen, die allerdings durch ihre Autorität die Wichtigkeit des Themas mächtig bekräftigt.

Auf dem internationalen Congresse zu Moskau, August 1897, behauptete Rydygier [2]) auf Grund des Experimentes die Möglichkeit erfolgreicher Transplantation gestielter Muskellappen und unterstützte seine Behauptung durch Vorzeigen anatomischer Stücke und diesbezüglicher mikroskopischer Präparate. Des Verständnisses und der richtigen Werthschätzung der Thatsachen halber scheint es uns nützlich, kurz über die angewandte Technik und die erhaltenen Resultate der beiden eben angeführten Autoren zu berichten. Was die Arbeit des Professors Salvia betrifft, bedienen wir uns seiner Monographie [3]).

[1]) Atti del terzo Congresso Medico Regionale — Ligure. Novi 1897.

[2]) Rydygier, Ueber Transplantation der gestielten Muskellappen. Dtsch. Zeitschrift für Chirurgie. Bd. 47. Heft IV. 1898.

[3]) Eduardo Salvia, Sul trapiantamento dei muscoli e sulla rigenerazione delle fibre muscolari. — Gazzetta degli Ospedali. Marzo 1885. Die Schrift erhielt ich durch die Güte des Autors.

Digitized by Google

Das Beobachtungsmaterial besteht aus einem einzigen, dem folgenden Versuche. Nachdem die Muskelfläche der vorderen Region des Schenkels eines Hundes blossgelegt und durch Transfixion ein Stück vom Musc. rectus ant. femoris entfernt war, welches nach der Retraction 3 cm in der Länge und 1 cm in der Dicke maass, übertrug der Autor unter strengster Beobachtung der antiseptischen Vorsichtsmaassregeln in den leeren Raum ein eben ausgeschnittenes Stück des Musc. rectus ant. fem. eines Kaninchenschenkels. Der eingefügte Lappen, welcher ungefähr doppelt so gross war als der ausgeschnittene, wurde mittelst Catgut befestigt und die Operation mit fortlaufender Naht der Haut, der Fascia superficialis und der Aponeurose in einer einzigen Schicht beendet. Genesung per primam. Nach ungefähr drei Monaten konnte weder bei makroskopischer noch bei mikroskopischer Prüfung eine Spur der Grenze des Lappens gefunden werden, dessen Fasern sich undifferenzirt mit jenen des Hundes fortsetzten.

Aus diesem Resultate und aus seinen Untersuchungen über die Regeneration der quergestreiften Muskelfasern zieht der Autor folgende Schlüsse:

1. Die Transplantation eines Muskelgewebestückes eines Thieres zwischen die abgeschnittenen Fasern eines Muskels eines anderen ist möglich, wenngleich die beiden Thiere nicht derselben Gattung angehören.

2. Das übertragene Muskelstück kann sich vollkommen per primam mit dem Muskel vereinigen, auf welchen es gepflanzt wird, ohne suppurative oder specifische Entzündung hervorzurufen. Um das zu erreichen, ist es nöthig, dass das übertragene Muskelstück den leeren Raum vollständig ausfülle, welcher durch die Retraction der inneren Enden des ausgeschnittenen Muskels blieb, und dass die Operation unter strenger Einhaltung der Regeln der Antisepsis vor sich gehe.

3. Die Vereinigung zwischen den Fasern des transplantirten Muskels und jenen, welche dem Thiere angehören, auf dem die Transplantation stattfindet, geschieht durch Neubildung quergestreifter Muskelfasern, welche dann in unmittelbarer Fortsetzung mit den Fasern des Thieres und mit den transplantirten verschmelzen, ohne dass eine Spur der primitiven Trennungsstelle bleibt.

4. Die transplantirten Muskelfasern verlieren nach und nach

Digitized by Google

ihre anatomischen Eigenthümlichkeiten, indem sie jene der Fasern des Thieres annehmen, auf welchem sie leben, so dass nach einem gewissen Zeitraume die genaueste mikroskopische Prüfung nicht im Stande ist, einen Unterschied zwischen ihnen wahrzunehmen.

5. Die Function des Muskels nach der Transplantation wird wieder vollkommen und in verhältnissmässig kurzem Zeitraume hergestellt ohne die leiseste Andeutung von Torpor.

Rydygier machte die Chirurgen aufmerksam auf den anatomisch pathologischen Befund nach der Transplantation der gestielten Muskellappen, welche er vier Monate vorher an zwei Hunden ausgeführt hatte, um verschiedene andere von ihm früher ausgeführte Versuche zu reproduciren. (Vorläufige Mittheilung am 7. April 1897 in der Krakauer Aerzteversammlung.)

An einem der Hunde hatte er die untere Hälfte des Musc. sternocleido-mastoideus durch die Clavicularportion des Musc. pectoralis major ersetzt.

Wenn man die eine Seite mit der entsprechenden anderen Seite vergleicht, so findet man makroskopisch nur eine geringe Verminderung des Umfanges: Das Muskelgewebe ist der Quantität nach hinreichend zur Ausführung der Function, und es wurde thatsächlich zu Lebzeiten des Hundes nichts Anormales an ihm weder in der Form noch im Ausmaasse der Kopfbewegungen beobachtet. Die mikroskopische Untersuchung weist keine besonderen und beachtenswerthen degenerativen Veränderungen auf; nur die Bindegewebsstreifen sind etwas stärker entwickelt.

Bei dem anderen hatte der Autor durch einen Muskellappen des M. rectus femoris den M. rectus tibialis und extensor digitorum ersetzt. Das Resultat des Versuchs fiel weniger glücklich aus, weil der transplantirte Lappen die grossen und kleinen Anzeichen einer fortschreitenden Entartung zeigte. Trotzdem war bei Lebzeiten des Thieres die Function des Beines fast vollkommen normal und der transplantirte Muskellappen reagirte auf electrische Reize prompt mit Contractionen, auch nachdem der Hund getödtet war und der freipräparirte Muskel direct gereizt wurde.

Aus diesen Versuchen erhellt:

> „die Transplantation des Muskelgewebes gelingt das eine Mal mehr, das andere Mal weniger.“

Digitized by Google

Woran liegt der Unterschied der Resultate? fragt Rydygier.

Soviel bis jetzt bekannt ist, sind nach ihm folgende Bedingungen für den günstigen Ausgang nöthig:

1. Die vollkommenste Asepsis.

2. Der Hautschnitt muss so geführt werden, dass er nicht direct über dem transplantirten Muskellappen zu liegen kommt, sondern seitwärts desselben fällt. Diese Vorschrift ist sehr wichtig, da die sich bildende Hautnarbe mit dem darunter liegenden frisch transplantirten Muskellappen verwachsen und zur Narbenbildung in demselben Anregung geben könnte.

3. Man muss den Lappen möglichst wenig malträtiren.

4. Der Muskellappen soll nicht zu stark gedreht werden.

5. Der Stiel ist nach der Seite hin zu legen, von welcher die Gefässe und Nerven in den Muskel eindringen; die Unterlassung dieser schon von Maas für die Autoplastik der gestielten Hautlappen gegebenen Vorschrift ist die häufigste Ursache der Entartung des Muskellappens und zweifelsohne war es die einzige bei dem Misserfolge des zweiten Experiments.

6. Auf dem zu transplantirenden Muskellappen muss die aponeurotische Schicht erhalten bleiben einmal um beim Transplantiren möglichst wenig das Muskelgewebe selbst zu malträtiren, dann aber auch weil in dieser Hülle kleine Ernährungsgefässe verlaufen.

Nachdem jeder der obengenannten Autoren die Frage unter einem einzigen Gesichtspunkte untersuchte, Salvia sich auf die eigentliche freie Transplantation beschränkte, und Rydygier seine Untersuchungen auf die Transplantation gestielter Muskelklappen begrenzte, unternahmen wir es seit Mai 1897, dieselbe auf weiterem Felde zu studiren.

Aus einer ersten Reihe von Versuchen zogen wir Schlüsse, welche nach zwei Monaten auf dem schon erwähnten Congresse in Novi[1]) mitgetheilt wurden, und mit denen wir nicht sowohl definitive Begriffe aussprachen, als vielmehr Schlussfolgerungen aus den bis dahin vollendeten Untersuchungen zogen, soviel wir es auf Grund von Beweisen vermochten.

Es sind die folgenden:

---

[1]) l. c. p. 158 u. f.

Digitized by Google

1. Die freie Transplantation der Muskellappen hat uns bis jetzt absolut negative Resultate ergeben.

2. Die Transplantation der gestielten Muskellappen sichert nur in beschränkter Weise die Persistenz der Muskelfasern in der Beständigkeit ihrer Nahrungszufuhr und Function.

Seit jener Zeit führten wir beständig die experimentelle Beobachtung fort, welche uns, wie wir hoffen, in den Stand setzte, einen bescheidenen, aber sicheren Beitrag zur Behauptung wissenschaftlicher Grundsätze zu liefern, einerseits zum Zwecke, allenfallsige irrthümliche Meinungen zu vermeiden, anderseits genaue Normen über die practische Ausführung der wirksamen Muskelplastik aufzustellen, welch' letztere bis in die jüngste Zeit nach den allgemeinen Vorschriften ausgeführt wurde, ohne jegliche Beachtung der speciellen Natur des transplantirten Gewebes.

Wir geben hier einige Andeutungen über den Plan unserer Arbeit.

Es wurden zwei Serien (A und B) von Versuchen festgesetzt: eine bezüglich der Einpflanzung gestielter Muskellappen (A), eine andere, welche die freie Einpflanzung in Betracht zog (B).

Bei beiden ordneten wir den Versuch in der Weise an, dass er in seinen verschiedenen Modalitäten die eventuellen oder schon ausgeführten klinischen Anwendungen der Plastik des quergestreiften Muskelgewebes wiedergab.

In der ersten Serie trafen wir in wiederholten Versuchen Vorkehrungen, dass die Muskellappen den Erfordernissen der Praxis entsprächen:

1. durch das Criterium des Quantums des verwendbaren Gewebes, wenn der Ausdruck gestattet ist, indem wir den Muskellappen verschiedene Grösse gaben: von der eines kleinen Bändchens, wie man in Anbetracht der Länge, Dicke und Breite sagen kann, bis zu jener eines ganzen und starken Muskels (Musc. sartorius, Musc. rectus ant. femoris etc. etc.),

2. durch die Wahrscheinlichkeit des Fortkommens der Muskellappen in Beziehung auf die Natur des die Transplantationsstelle des Zwischenstückes bildenden Gewebes, indem wir die Muskellappen bald direct auf die unversehrten oder durchtrennten Muskeln, bald auf aponeurotisches oder sehniges Gewebe, bald auf lockeres Bindegewebe verpflanzten,

Digitized by Google

3. durch die Rücksichtnahme auf die unmittelbare oder spätere Ernährung der Muskellappen, indem wir sie theils bedeckt liessen, theils von der Aponeurose und der Scheide entblössten, indem wir ferner die Stiele in mannigfache Lagen brachten, von der verschiedengradigen Reclination in der verticalen wie horizontalen Fläche bis zur Drehung und Abbiegung; endlich indem wir die verschiedenen Portionen der verpflanzten Muskeln in ihren Beziehungen zum Eindringen der Gefässe und Nerven benützten,

4. schliesslich durch die Functionsbedingungen der Muskellappen, indem wir dieselben in verschiedene Dehnung, Entfernung und Richtung beim Einfügen versetzten: locker oder gespannt oder in einen Zwischenzustand von Dehnung und Schlaffheit, bald auf eng aneinander liegende oder von einander getrennte, bald auf parallele oder in verschiedener Richtung wirkende, bald auf synergetische oder antagonistische Muskeln.

Nicht minder begrenzt war unser Plan bei der freien Einpflanzung. Diese machten wir in Form kleiner Bändchen von flachen Muskeln oder dicken Stämmen cylindrischer Muskeln; von langen und schmalen Bändern oder von kurzen und breiten Lappen — die einen wie die anderen manchmal in der ganzen Dicke des ursprünglichen Muskels, manchmal in einer auf verschiedene Maasse reducirten Dicke, manchmal mit der eigenen Aponeurose, manchmal dagegen nur mit der Scheide versehen oder gänzlich entblösst — auf Muskeln desselben Thieres oder auf Thiere verschiedener Gattung, indem wir sie bald zwischen ihre längs- oder quergeschnittenen Fasern, bald auf die Aponeurose oder die Scheide befestigten; in letzterem Falle brachten wir das Receptionsgewebe bald mit der blutenden Oberfläche der Muskellappen, bald mit deren unblutiger zellhaltiger in Contakt.

Wir machten die Versuche vorzugsweise an Hunden verschiedener Grösse, verschiedenen Geschlechts und Alters, weniger an Katzen und Hühnern.

Unsere beständige Aufmerksamkeit war darauf gerichtet, den Versuch günstig zu gestalten und die Lebensfähigkeit der transplantirten Gewebe so wenig wie möglich zu beeinträchtigen, daher liessen wir immer in den Grenzen der Möglichkeit die Asepsis der Antisepsis vorangehen, ja wir hielten uns in den meisten Fällen ausschliesslich an erstere, indem wir bei der Operation die anti-

Digitized by Google

septischen Flüssigkeiten durch abgekochtes steriles Wasser ersetzten und durch dieses und mechanische Mittel die Säuberung der Instrumente und alles dessen, was mit dem Operationsfelde in Beziehung kommen konnte, besorgten.

Es wurde keine der Vorsichtsmaassregeln vernachlässigt, welche die Heilung per primam befördern konnten, von der vollkommenen Blutstillung und methodischen Gewebschichtennäht bis zum regelrechten Verband mit aseptischem absorbirendem Materiale, das wir in situ durch Gypsverbände erhielten, und dadurch die Unbeweglichkeit des Theiles erlangten. Die Verbände wurden, soweit es möglich war, nicht vor vollständiger Wiederherstellung abgenommen. Jedes Thier unterwarfen wir der Morphium- und Chloroformnarkose, und niemals hatten wir bei derselben einen Unfall zu beklagen.

Serie A.

Bei der synthetischen Aufzählung der experimentellen Modalitäten dieser Serie lassen wir den detaillirten Bericht über die einzelnen Versuche folgen, wobei wir uns bei denjenigen, welche mit anderen vorher erörterten Aehnlichkeit in der Technik haben, auf blossen Hinweis beschränken. Wir haben 45 auf diese Serie sich beziehende Einpflanzungen ausgeführt, von denen jedoch 8 misslangen wegen Complication mit accidentellen suppurativen Processen.

Die übrigen 37 Versuche, welche günstigen Erfolg hatten, können in drei specielle Gruppen getheilt werden:

I. Die erste Gruppe wird durch die Reclination characterisirt und besteht aus Muskellappen:

a) einstielige (Versuche I—XVIII),

b) doppelstielige (Versuche XXXIII—XXXVII),

indem wir unter letzterer Bezeichnung die durch Verschiebung erfolgte Muskelverpflanzung von ihrem normalen Sitze, ohne Unterbrechung ihrer anatomischen Integrität, verstehen.

Die einstieligen Muskellappen gaben Grund zu zwei Unterabtheilungen von Versuchen, unterschieden

α) nach der geringeren Reclination zum rechten Winkel (Versuche I—XIII) (Schema I—V),

Digitized by Google

β) nach der höheren Reclination zum rechten Winkel (Versuche XIV—XVIII) (Schema VI—VII).

Die Versuche wurden wie jene gleich den anderen Gruppen ausgeführt:

1. mit partiellen Muskellappen (Versuche I—XI, XIV, XV),
2. mit ganzen Muskellappen (Versuche XII, XIII, XVI, XVII, XVIII).

II. Die zweite Gruppe zeichnet sich durch die Stieldrehung aus und zerfällt ebenfalls in zwei Arten:

a) jene der einfachen Drehung oder einer halben Drehung des Muskellappens um seine Axe (Versuche XIX, XX, XXIII, XXV, XXVI),

b) jene der vollständigen Drehung oder einer ganzen Wendung (Versuche XXI, XXII, XIV) (Schema VIII).

III. Die dritte Gruppe endlich wird von den Muskellappen mit transversaler Biegung des Stiels gebildet, oder mit Umwendung des ganzen Lappens auf sich selbst gemäss dem perpendiculären Durchmesser zu seiner Länge (Schema IX—X) (Versuche XXVII, XXVIII, XXIX, XXX, XXXI, XXXII).

Für jede Gruppe erstreckten wir unsere Beobachtung auf verschiedene Zeitperioden, deren Grenzen bei jedem einzelnen Versuche angegeben sind, und welche im Allgemeinen zwischen einem Minimum von 8 Tagen und einem Maximum von 3 Monaten variiren. Der Kürze halber haben wir in unserer Exposition einige auf die Modalitäten der Muskellappen und auf die Bezeichnung ihrer Theile bezügliche specielle Ausdrücke angewandt. Während wir das Wort „Muskellappen" für jedes eingefügte Stück, bestünde es aus einem kleinen Theile oder aus einem grösseren Muskelstamme, reservirten, setzten wir für die Fälle, wo eine Unterscheidung nöthig ist, noch „partiell" und „total", und verbinden mit letzterem Worte besonders den Begriff der Transplantation des Muskels in seiner ganzen Breite und Dicke.

Bei jedem Muskellappen unterscheiden wir das „Stielende", d. i. jenen Theil, welcher den Zusammenhang mit dem ursprünglichen Muskel unterhält, und „Endstück" oder „freies Ende", den entgegengesetzten Theil, d. h. jenen, welcher unmittelbar auf das Gewebe der Receptionsstelle transplantirt wird.

Ferner theilen wir noch das „Stielende" in proximales oder

Digitized by Google

centrales und in distales oder peripherisches, je nachdem es in Beziehung mit dem Endpunkte näher oder entfernter vom Centrum der Circulation kommt. Wir haben diese Unterscheidung je nach den Wegen der Vertheilung des Blutstromes in den Muskeln gemacht und nicht nach dem Zusammenhang des Lappens mit dem homogenen Theil des originalen Muskels, weil die letztere Unterscheidung leicht zu Irrthümern und Verwirrungen Anlass geben würde; ein Stiel könnte z. B. dem distalen Theile eines Muskels angehören und dennoch gleichzeitig in Bezug auf das Eindringen der Gefässe proximal sein.

Gruppe I.

α) Geringere Reklination zum rechten Winkel.

a) Einstielige Muskellappen.

1. Partielle Versuche I—XI.

Versuch I. Ausgewachsene Hündin mittlerer Grösse von circa 8 kg Gewicht. Nach vorhergegangenem Rasiren und mechanischer Desinfection des Theiles wird während der Morphium-Chloroformnarkose auf der Linea media abdominalis ein circa 8 cm langer Einschnitt gemacht, welcher sich mehr nach oberhalb des Nabels als nach unterhalb desselben zieht und die Cutis und die Fascia superficialis trifft. Die Wundränder werden nach aussen bis ungefähr zur Hälfte des transversalen Durchmessers der beiden Musc. recti abdominis gezogen.

Mit Hülfe der Hohlsonde wird der Länge nach das vordere Scheidenblatt des rechtsseitigen Musc. rectus ungefähr 8 cm eingeschnitten. In gleicher Ausdehnung von 8 cm wird der Muskel vertikal halbirt, nachdem er von den faserigen Insertionen der vorderen Seite der Aponeurose isolirt ist. Die innere Hälfte wird mit einem perpendiculären Schnitt in ihr oberes Ende abgelöst, und nachdem sie, leicht gespannt, nach links in einen Winkel von ungefähr 40 pCt. gezogen wurde, nähte man mit Knopfnaht in Seide ihr freies Ende an den Musc. rectus dieser Seite quer durch eine Oeffnung ihrer aponeurotischen Hülle. (Siehe Schema I.)

Schema I.

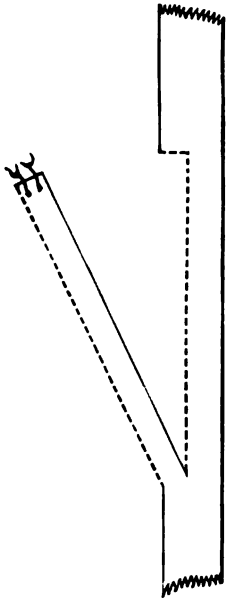

Geringere Reclination zum rechten Winkel. Peripherisch gestielter partieller Muskellappen.

Digitized by Google

Hämostase durch Drehung der kleinen durchschnittenen Gefässe, fortlaufende Naht der Fascia superficialis und dann auch der Cutis mit Seide.

Verlauf der Operation ohne Complicationen. Als nach 8 Tagen durch einen Schnitt in das Gewebe der Narbe das Operationsfeld freigelegt wurde, fand sich, dass der transplantirte Lappen mit der Transplantationsstelle innig verwachsen war und keine makroskopisch wahrnehmbaren Veränderungen aufwies. Man entfernte ungefähr 4 cm.

Versuch II. Ausgewachsener Hund von circa 8 kg. Nachdem das Thier in der Weise präparirt war, wie beim vorigen Experimente beschrieben ist, schnitten wir die Bauchhaut auf der Medianlinie des Abdomen auf circa 8 cm ein und entblössten die aponeurotische Muskelschicht. Nachdem die Ränder der Wunde mit Hülfe der Sonde auseinandergezogen waren, trennten wir das vordere Blatt der Scheide des rechtseitigen M. rectus in einer der Wunde gleichen Ausdehnung ab und führten darnach auf dem Muskelbauch zwei Schnitte aus: einen Längsschnitt von circa 6 cm, den anderen von ungefähr 2 cm perpendikulär zum oberen Winkel des ersteren und gegen den inneren Muskelrand verlaufend. Die Schnitte durchdringen die ganze Dicke des Muskels und begrenzen einen rechtwinkeligen peripher gestielten Lappen. Dieser wird gegen den linken M. rectus reklinirt und mit einer Knopfnaht in Seide an die Aponeurose genäht und zwar in solcher Höhe, dass der verlegte Muskellappen in einem Mittelzustande zwischen Schlaffheit und Anspannung verblieb. (Schema I.) Nachdem die Blutstillung durch Drehung der kleineren Gefässe und Unterbindung der grösseren erzielt war, wurden die Bedeckungen mittelst Kürschnernaht in zwei Schichten genäht, Heilung per primam.

Schema II.

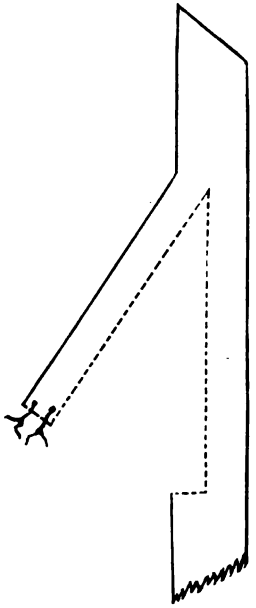

Geringere Reclination zum rechten Winkel. Partieller Muskellappen mit centralem Stiele.

Am 8. Tage post oper. entfernten wir den Muskellappen, welcher die ihm gegebene Position behauptet und ein nahezu physiologisches Aussehen bewahrt hatte.

Versuch III. Aelterer Hund grossen Schlages von circa 15 kg Gewicht. Nach der gewöhnlichen Behandlung machten wir auf der inneren Region des rechten Schenkels ungefähr 2 cm vom vorderen Rande desselben eine circa 8 cm lange Incision, welche in der Längsaxe des Gelenkes verlief und die Cutis sowie die Fascia superficialis traf. Sodann trennten wir unter Führung der Sonde die femorale Aponeurose, und nach Freilegung der Muskelfläche wurde der M. sartorius auf einer Strecke von circa 8 cm isolirt, und die äusseren zwei Drittel in der Nähe ihrer unteren Insertion quer durchschnitten.

Digitized by Google

Sodann trennte ein Schnitt von innen nach aussen bis zur Mitte die Fasern des vorderen M. rectus bis ungefähr $^1/_2$ cm unterhalb der Stelle, bis zu welcher das Ende des betreffenden Muskellappens reichte, und nachdem letzterer nach aussen gebracht war, nähten wir denselben mit einigen Seidenstichen in jenen eckigen Raum, welcher bei der Retraction der im M. rectus unterbrochenen Fasern zurückgeblieben war. (Schema II.)

Nach fester Unterbindung des peripherischen Endes des M. sartorius und erlangter Hämostase nähten wir zuerst die femorale Aponeurose zusammen und vereinigten die Fascia superficialis und die Cutis. Die Heilung erfolgte per primam.

Nach 8 Tagen wurde der Muskellappen entfernt, welcher fest mit dem M. rectus verwachsen war: in seinem peripheren Ende zeigte er zwischen den Fasern normalen Aussehens weisslichgelbe Flecken, auf welchen die Consistenz etwas beeinträchtigt ist.

Versuch IV u. V. Junger kräftiger Hund mittleren Schlages. Nach Beobachtung der in den vorher beschriebenen Operationen erwähnten Vorschriften und nachdem wir mittels des gewöhnlichen Schnittes auf die Muskelfläche der vorderen Bauchwand gekommen waren, legten wir die beiden Mm. recti bloss, indem das vordere Blatt der Scheide bis zu 2 cm circa ausserhalb der Medianlinie getheilt wurde. Auf dem rechten M. rectus (IV), der von seiner Aponeurose besonders hinten getrennt wurde, schnitten wir mittelst eines vertikalen Schnittes von ungefähr 6 cm, welcher auf der der Vereinigungslinie der inneren zwei Drittel des Muskels mit dem äusseren desselben geführt wurde, und durch einen zweiten perpendiculären Schnitt am oberen Ende des ersten einen inneren rechteckigen peripherisch gestielten Muskellappen. (Schema I.)

Wir wiederholten dieses Verfahren bei dem linken M. rectus mit dem Unterschiede jedoch, dass wir für diese Seite dem Muskellappen einen centralen Stiel bestimmten. (Schema II.)

Nachdem die beiden Muskellappen gebildet waren, wurde der Versuch in folgender Weise durchgeführt: wir reklinirten den linken Lappen gegen die entgegengesetzte Seite in der Weise, dass er unten und rechts in schiefe Richtung kam, und befestigten sein freies Ende unterhalb des anderen Lappens, ganz dessen Ursprungsstelle entsprechend. Die umgekehrte Lage gaben wir dem letzteren Lappen, welcher auf diese Weise in die Höhe und nach links gewendet wurde, parallel mit seinem correspondirenden Lappen, den er in seinem unterem Drittel, über ihm passirend, kreuzt, und mit welchem Muskel wir ihn mit seinem oberen oder rechten Rande vereinigten, während wir sein freies Ende an die Portion des linken intact gebliebenen M. rectus annähten.

Nach der mit den üblichen Cautelen ausgeführten Operation erfolgte Heilung per primam; nach 20 Tagen constatirten wir die zwei Lappen in anscheinend normalem Ernährungszustande, an der Transplantationsstelle und unter sich verwachsen.

Versuch VI. Junge Hündin von ungefähr 10 kg Gewicht. Bei diesem Versuch stellten wir dieselben Verhältnisse her wie beim zweiten, nur gaben wir dem mit eigener Scheide versehenen Muskellappen einen proximalen Stiel.

Digitized by Google

Nach drei Monaten zeigte er blasse Färbung und war ungefähr auf die Hälfte seiner normalen Stärke reducirt. (Schema II.)

Versuch VII. Junger Hund kleinen Schlages. Gewicht 6 kg. 3 cm circa von der Linea media abdominalis, ungefähr im äusseren Drittel des linken M. rectus wurden die Hautdecken parallel mit der Axe des Rumpfes auf circa 8 cm oberhalb des Nabels durchschnitten. In dieser Weise wird die Muskelfläche und auf eine kurze Strecke der M. obliquus externus blossgelegt, nachdem vorher sein aponeurotisches Blatt eingeschnitten war.

Alsdann präparirten wir auf dem äusseren Rande des M. rectus einen ungefähr 6 cm langen und $1^1/_2$ cm breiten Streifen, ihn oben in Verbindung lassend, verlegten ihn nach aussen und nähten sein äusserstes Ende auf das subperitoneale Gewebe, nachdem ein kurzer querer Schnitt auf die Fasern des M. obliquus int. und des M. transversus abd. gemacht wurde. (Schema II.)

Der Muskellappen bildet mit dem ursprünglichen Muskel einen Winkel von circa 50^0.

Bei seiner Entfernung nach einem Monate zeigte er die schon gefundenen anatomisch pathologischen Merkmale: Verdünnung und bedeutende Blässe.

Versuch VIII und IX. Junge, ungefähr $2^1/_2$ kg schwere Henne. Nach genauester Präparation trennten wir die Cutis und die Aponeurosis fem. des rechten Oberschenkels auf ungefähr 6 cm, isolirten um eben soviel zwei angrenzende parallele Muskeln und durchschnitten sie quer in ungefähr gleicher Höhe. Darauf nähten wir mittels Knopfnaht das untere Ende des äusseren Muskels mit dem oberen Ende des inneren zusammen, und oberhalb derselben vereinigten wir die zwei freigebliebenen Enden.

Nach 8 Tagen fanden wir an Stelle der transplantirten Muskellappen ein dunkelgraues Gewebe faseriger Consistenz, welches mit grösster Genauigkeit die Form der Muskellappen wiedergab.

Versuch X u. XI. Auf dem anderen Schenkel wiederholten wir das Experiment mit den beschriebenen Modalitäten und als wir nach zwei Monaten das betreffende Stück untersuchten, constatirten wir einen dem eben berichteten vollkommen gleichen Befund.

2. Totale Muskellapppen.

Versuch XII. Hund mittleren Schlages von ungefähr 13 kg Gewicht. Rechter Oberschenkel. Es wurden die Hautdecken der Innenseite des Oberschenkels in dem mehrerwähnten Umfange eingeschnitten und die Muskelfläche blossgelegt, dann der M. sartorius auf ungefähr $^2/_3$ seiner Ausdehnung isolirt, und nachdem wir ihn in seinem unteren Theile durchschnitten, nähten wir mit Seidenfaden das freie Ende des Muskellappens auf das gesunde Fleisch des vorderen M. rectus des Schenkels und zwar so, dass er etwas locker blieb. Der mit seiner Scheide versehene Muskelstumpf wurde auf diese Weise nach aussen in einem Winkel von circa 60^0 verlegt. (Schema III.)

Spirale Kürschnernaht auf den peripherischen Stumpf des M. sartorius zur Vervollständigung der mit den gewöhnlichen Mitteln ausgeführten Hämo-

Digitized by Google

stase. Etagennaht der Bedeckungen. Der Heilungsprocess verläuft per primam; nach 8 Tagen wird der transplantirte Muskellappen entfernt, welcher in dem grössten Theil seiner Oberfläche keine nennenswerthen Veränderungen in Bezug auf Grösse, Consistenz und Farbe aufweist. Nur der peripherische Theil ist etwas härter als in normalem Zustande und von weissem speckigen Aussehen.

Versuch XIII. Auf dem linken Oberschenkel des Hundes, welcher zum vorhergehenden Versuche verwendet wurde, legten wir, wie vorher, den

Schema III.

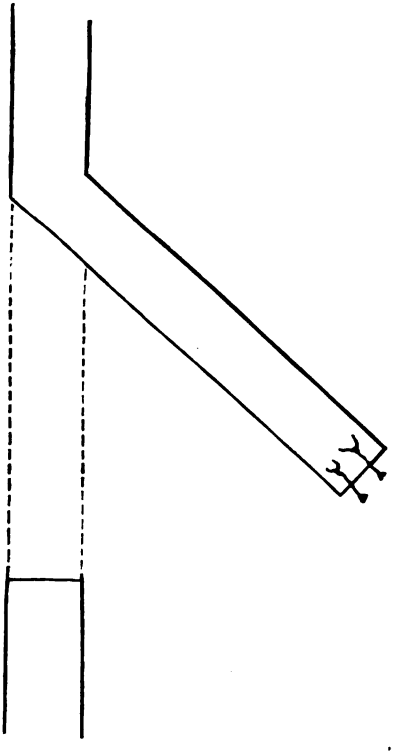

Geringere Reklination zum rechten Winkel. Totaler Muskellappen mit proximalem Stiele.

Schema IV.

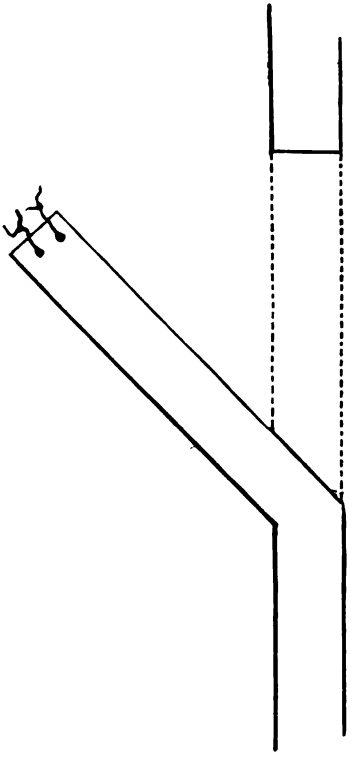

Geringere Reklination zum rechten Winkel. Totaler Lappen mit distalem Stiele.

M. sartorius bloss und isolirten ihn, und nachdem wir ihn von seiner Scheide entblösst und auf der Vereinigungslinie seines mittleren Drittels mit dem oberen quer durchschnitten hatten, transplantirten wir das freie Ende des peripherischen Stumpfes auf die Mm. adductores in der Weise, dass der Lappen leicht gespannt mit ihnen einen Winkel von ungefähr 80 pCt. bildete. (S. Schema IV.) Auch hier nach vollständig aseptischem Verlauf der Wunde

Digitized by Google

war die am 8. Tage angestellte makroskopische Untersuchung negativ, und das Muskelgewebe liess klar und deutlich seinen Bau erkennen.

Gruppe I.

α) Geringere Reklination zum rechten Winkel.

b) Doppelt gestielte Muskellappen.

Versuche XXXIII—XXXVII.

Versuche XXXIII. Junger Hund mittleren Schlages von circa 12 kg Gewicht. Rechter Oberschenkel. Nach Blosslegung der Muskelschicht der inneren Schenkeloberfläche durch die gewöhnlichen Einschnitte isolirten wir den M. sartorius und den Musc. rectus anterior ihrer ganzen Länge nach bis zur Insertion, ohne ihre Continuität zu unterbrechen; dann nahmen wir den M. rectus ungefähr in der Hälfte seines inneren Randes und versetzten ihn im Ganzen gegen die Medianlinie des Körpers, dass er eine ausgesprochene Curve beschrieb und nähten ihn mit einigen Stichen an die Mm. adductores. Oberhalb desselben verschoben wir den M. sartorius (Versuch XXXIV) nach aussen, und nähten ihn mit seinem äusseren Rande, welcher in Folge des Zuges sehr convex wurde, an die Aponeurose der Fascia lata. Blutstillung und doppelte Etagennaht. Heilung per primam.

Schema V.

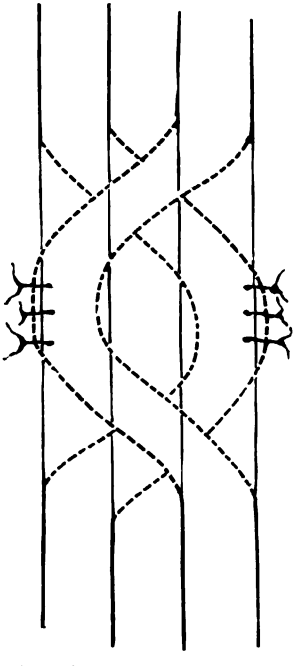

Geringere Reklination z. rechten Winkel. Doppeltgestielte Muskellappen.

Am 8. Tage nach der Operation zeigten die zwei Muskeln im Allgemeinen keinerlei erhebliche Veränderungen; nur die direct genähte Stelle erscheint etwas anämischer und härter als im normalen Zustande.

Versuche XXXV u. XXXVI. Die Versuche von denen der XXXV. den Musc. rectus anterior femoris, der XXXVI. den M. sartorius betrifft, wurden am linken Oberschenkel des bei den beiden vorigen Versuchen benützten Hundes ausgeführt und sie reproduciren genau jene Modalitäten und Endresultate.

Versuch XXXVII. Ausgewachsener Hund von circa 8 kg Gewicht. Nachdem mittels des gewöhnlichen longitudinalen Schnittes in die Hautdecken die musculär aponeurotische Oberfläche der vorderen abdominalen Wand blossgelegt war, durchschnitten wir das vordere Blatt der Scheide eines jeden M. rectus auf der median-vertikalen Linie auf ungefähr 8 cm und isolirten die beiden Muskeln von der Aponeurose. Dann nahmen wir

Digitized by Google

mittelst einer Klemme den linken M. rectus im centralen Theil der isolirten Partie, verschoben ihn nach rechts und nähten ihn mittels Knopfnaht in Seide an die Aponeurose dieser Seite; ferner zogen wir den rechten M. rectus unter den ersten Muskel in entgegengesetzter Richtung und nähten ihn in derselben Weise an die Aponeurose der linken Seite. So bildeten die beiden Muskeln zwei innen concave Schlingen, welche sich in solcher Weise durchkreuzten, dass sie eine Art Knopfloch bildeten. (S. Schema V.)

Successive Behandlung gleich jener der vorhergehenden Fälle. Aseptischer Verlauf.

Am 30. Tage fanden wir den M. rectus der rechten Seite in seine natürliche Lage zurückversetzt mit vollständig vertikalen Fasern, den linken leicht gegen die entgegengesetzte Seite abgewichen und an seinem inneren Rande mit der rechtseitigen Aponeurose verwachsen. Er bot keine bemerkenswerthen gröberen Veränderungen dar.

Die anatomisch-pathologischen Merkmale, welche sich aus der makroskopischen Untersuchung dieser ersten Reihe der Präparate ergaben, lassen sich alle in einen einzigen Typus zusammenfassen, d. i. Verringerung des Umfanges und gräuliches Aussehen der Muskellappen, wobei jedoch das eine oder andere dieser Merkmale nicht mit den bei der mikroskopischen Untersuchung gefundenen Structurveränderungen in Beziehung steht. Eine Ausnahme hiervon machen nur die an der Henne transplantirten Muskellappen, welche die evidentesten Zeichen der Coagulationsnekrose aufweisen.

Wichtig sind dagegen die histo-pathologischen Erscheinungen, bei welchen wir Sorge trugen, dass die Einfachheit der Untersuchungsmethode gleichen Schritt halte mit jener der Beobachtung.

Wir enthielten uns absichtlich sehr umständlicher und minutiöser Forschungen. Die Unsicherheit und die Controversen, welche noch über die Natur und Bedeutung der einzelnen Modalitäten als auch der Gesammttypen der Veränderungen des Muskelgewebes herrschen, hätten uns zu langen und schwierigen Untersuchungen geführt. Unsere Zurückhaltung erscheint vollständig gerechtfertigt, wenn man das uns vorgesteckte Ziel bedenkt: die biologische Fähigkeit der transplantirten Muskellappen nach dem Maasse der sicheren und bestätigten Kenntnisse der Pathologie des Muskelsystems zu schätzen, damit die Klinik aus unseren Schlussfolgerungen den gegenwärtigen Stand der Wissenschaft über die Muskelplastik entnehmen könne.

Demnach hielten wir die Modalitäten der Technik, welche bei allen Gruppen unserer Untersuchungen eine constante war, in den

Digitized by Google

Grenzen des streng Nothwendigen. Als Fixirungsflüssigkeiten für die Präparate, welche wir immer auf Korkplatten mittels Stecknadeln ausgespannt hielten, gebrauchten wir absoluten Alkohol, die Müller'sche Flüssigkeit und die Schäffer'sche Chromameisensäure[1]), und zwar promiscue, jedoch immer derart, dass alle Beobachtungsserien mit den gleichen Mitteln gehärtete Präparate hatten, um vergleichbare Resultate zu erzielen.

Für einfache Färbung sowohl des Präparates in toto, als der Schnitte wendeten wir Lithiumcarmin und Meyer'sches Carmin an; für die Doppelfärbung Hämatoxylin Böhmer und Eosin.

Die Einbettung geschah in den meisten Fällen in Paraffin, in anderen in Celloidin; die Schnitte waren entweder longitudinal oder transversal.

Wir lassen nun den mikroskopischen Collectivbefund der Muskellappen in geringerer Reclination zum rechten Winkel folgen; sie sind nach den Zeitperioden unterschieden, auf welche das Experiment ausgedehnt wurde.

Befund 8 Tage nach der Transplantation.

1. Partielle Muskellappen.

Dieser Befund bietet einige Verschiedenheiten, welche der Klarheit der Beschreibung halber in einem doppelten Bilde zusammengefasst werden können.

Im Allgemeinen zeigt sich die Stärke der Muskelfasern sehr verschieden, wenn man die Präparate der Experimente I, II, III bei geringer Vergrösserung (Occ. 2 — Obj. 3, Koritzka) betrachtet, denn neben sehr dünnen Fasern giebt es andere, welche einen fast normalen Durchmesser oder einen den normalen übersteigenden aufweisen. Auch das Aussehen des Sarkoplasmas wechselt, denn während man in einigen Fasern keine Abweichungen vom physiologischen Typus constatiren kann, ist dieser in anderen nur in einigen Zügen erkennbar. Solche Verschiedenheit im Umfang und Aussehen offenbart sich besonders an jenen der Transplantationslinie entsprechenden Stellen oder an dem freien

[1]) Wilhelm Schaeffer. Ueber die histologischen Veränderungen der quergestreiften Muskelfasern in der Peripherie von Geschwülsten. Virchow's Archiv. Bd. 110. S. 446. 1887.

Digitized by Google

Endtheile des Muskellappens, und indem sie sich allmälig gegen dessen Stieltheil hin vermindert, entspricht dieser dem proximalen oder distalen Ende des Originalmuskels.

Nicht anders verhalten sich die Kerne des Sarkolemms. Auch diese, welche zahlreich am freien Endtheil des Muskellappens vorhanden sind, so dass sie in einigen Fasern wirkliche Herde und linienförmige Reihen von unterschiedlicher Ausdehnung bilden, vereinigen sich allmälig in Anzahl gegen den Stiel des Lappens, wo sie übrigens noch ein das physiologische übersteigende Zahlverhältniss bewahren.

Das Gewebe der Narbe an der Einpflanzungsstelle ist reich mit jungen Elementen infiltrirt, welche sich im interstitiellen Bindegewebe, das vergrössert und von reichlichen Fettzellen unterbrochen erscheint, in ziemlicher Ausdehnung der Länge des Lappens nach verbreiten. Wenn wir die Beobachtung bei vermehrter Vergrösserung (Occ. 3 — Obj. 8. Kor.) untersuchen, so erhalten die beiden oben besonders hervorgehobenen Erscheinungen stärkere Bestätigung. In einigen Präparaten (I und III) haben die verschieden verdünnten Muskelfasern gewöhnlich einen leicht wellenförmigen Verlauf; jedoch scheint an vielen Stellen die contractile Substanz, wie wenn sie unabhängig gemacht worden wäre vom Sarkolemm und in dasselbe retrahirt; sie ist in einer Weise gestaltet, dass sie verlängerte Spiralen beschreibt und an die Windungen eines Korkziehers erinnert (Fig. I). Die doppelte Streifung hält in den meisten Fasern noch an, doch ist sie je nach den Zügen, in denen man sie beobachtet, mehr oder minder ausgesprochen. Kaum angedeutet in den feinsten Fasern wird sie um so deutlicher, je weiter man mit der Beobachtung gegen die Achsenfasern des Muskellappens fortschreitet und je weiter man sich vom Gewebe der Narbe entfernt. Im Gegensatz hierzu zeigen viele Bündel eine Art Zerfaserung in der Längsrichtung, die mehr in jenen ausgesprochen ist, welche sich gegen das peripherische Ende des Lappens befinden, und sich mehr verliert, ja sich gleichsam verflüchtigt an der Stelle, wo letzterer sich mit dem Gewebe der Narbe vereinigt.

Die in lebhaftester Wucherung begriffenen und in dichten Reihen angeordneten Kerne des Sarkolemms haben rundliche oder ovale, seltener längliche Gestalt und die chromatische Substanz ist

Digitized by Google

körnig. In keinem Kerne gelang es uns, eine Spur caryokinetischer Formen zu entdecken, obwohl die Härtung des Muskellappens und seine Präparation geeignet waren, sie hervortreten zu lassen.

Einen von vorstehendem ziemlich verschiedenen Typus der Alterationen bietet uns der

Versuch II.

Die Stärke der Fasern ist mehr bewahrt, ja in einigen Zonen scheinen diese sogar etwas gequollen zu sein (Fig. II). Ihr Verlauf ist vorwiegend geradlinig; die Undulation hat, wo sie zu beobachten ist, breite Windungen.

Die Kerne des Sarkolemms erscheinen in geringerer Anzahl in den Fasern und weisen eine gleichförmigere Anordnung auf. Auch die Structurverschiedenheiten des freien Endtheiles und des gestielten Theiles des Muskellappens treten hier weniger hervor. Das interstitielle Bindegewebe zeigt die Erscheinungen einer hyperplasischen Entzündung, jedoch weniger lebhaft als in den vorhergehenden Beobachtungen.

2. Totaler Muskellappen.

Das mikroskopische Bild der totalen Lappen muss getrennt geprüft werden bei

a) einstieligen, und

b) doppelstieligen Muskellappen.

a) In den Präparaten der einstieligen Muskellappen (Versuch XII und XIII) geht neben wenig auffallender Kernwucherung eine ausgesprochene und ungleiche Grössenverminderung der Fasern einher, vereint mit vollkommen geradlinigem Verlauf und regelmässiger Anordnung der contractilen Substanz.

Das dichte und compacte, an jungen Elementen reiche Gewebe der Einpflanzungsnarbe dehnt sich auf weiter Strecke in der Länge des Muskellappens aus, indem es ihn in Form einer Scheide umgiebt. In der Muskelschicht, welche mit dieser peripherisch in Beziehung steht, beobachtet man zahlreiche Fasern mit den deutlichsten Anzeichen der Atrophie; in einigen ist diese eine einfache, welche durch die Beständigkeit der vorzüglich queren Streifung dargethan wird; in anderen eine degenerative, durch homogenes Aussehen dargestellt, welches Anfangs das Sarkoplasma

Digitized by Google

annimmt und welches dann nach und nach verschwindet, während das Sarkolemm bis zur geradlinigen Faltung erschlafft, so dass es bei seinem vollständigen Verschwinden eine Art dicht aneinander liegender Bündel kleiner Bändchen bildet, fast als ob es sich um Fasergewebsbündel handelte (Fig. III).

Diese mit stark verlängerten, fast stäbchenförmigen Kernen versehenen Sarkolemmschläuche bilden ein compactes Gewebe, welches die auf der Axe des Muskellappens verbleibende Muskelpartie wie mit einer zweiten Scheide umgiebt, und weil diese von der Muskelpartie durch dazwischen geschobenes lockeres Bindegewebe nicht gut abgegrenzt ist, muss sie einen schädlichen Einfluss auf die Functions- und Ernährungsfähigkeit der centralen Fasern ausüben. In den mit Hämatoxylin-Eosin-Färbung behandelten Präparaten tritt die homogene Transformation deutlich durch die gleichmässige rosa Farbe hervor, welche die auf diese Weise veränderte Sarkoplasmamasse angenommen hatte, und welche sich auch so in dem Sarkolemm-Schlauche bis in die äussersten Schichten seiner Reabsorption erhält. Die axiale Partie conservirten Muskelgewebes ist gegenüber den peripherischen Schichten vorherrschend. In derselben zeigen die Fasern im Allgemeinen Kerne und Grösse normal, die Streifungen deutlich, nur hier und da bemerkt man eine Faser feiner als die andere oder von der oben beschriebenen Entartungsform ergriffen. Das Verhältniss des persistenten Muskelelementes gegenüber der primitiven Masse ist jedoch im Vergleiche mit dem entwickelten Bindegewebe erheblich niedriger als jenes der Präparate der partiellen Muskellappen. Constant ist die Thatsache, dass man in dieser Zone keine Spur von Leucocyteninfiltration wahrnimmt, während sie in dem freien Endstücke des Muskellappens auffällt.

Das Perimysium, welches im Innern der peripherischen Bindegewebeschicht wegen der Dichtigkeit der Sarkolemmfasern nicht mehr nachweisbar ist, zeigt sich leicht hyperplastisch in der Nähe der Einpflanzungsnarbe und dünnfibrillär im Innern des Lappens.

Dieser Befund ist ohne nennenswerthen Unterschied sowohl den Schnitten des Versuchs XII als jenen des Versuchs XIII gemeinsam.

b) Totale, doppeltgestielte Muskellappen. Bei einer ersten Betrachtung mit geringer Vergrösserung (Occ. 2 — Obj. 3, K.) bieten die Präparate der einzelnen Muskeln zwei vollständig ver-

Digitized by Google

schiedene Erscheinungen; die eine hervorgebracht durch eine dichte Bindegewebsschicht, welche unmittelbar längs des ganzen Randes verläuft, die andere vom Muskelgewebe abhängig. Die Randzone des Bindegewebes ist entwickelter und reichlicher in den Schnitten der Lappen des M. rectus als in jenen des M. sartorius der beiden Seiten, sie erreicht ihre grösste Dicke an den Enden der Muskellappen, da wo die Fasern schroff umbiegen, gerade an der Uebergangsstelle des unverrückt gebliebenen Insertionstheiles in den verschobenen Muskelbauch. In dem oberflächlichen Theile der Randzone bemerkt man in wechselnder Menge die Reste der ursprünglichen Fasern, welche in länglichen Bündeln vertreten sind, die sich durch die rosa Farbe des Eosins auszeichnen; im tieferen Theile erscheinen hier und da eingebettet isolirte Fasern oder Fasertrümmer, welche allmälig zahlreicher, länger und dichter werden. Es folgt die Muskelgewebeschicht, in welcher die zuerst sehr dünnen und durch reichliches Bindegewebe von einander getrennten Fasern nach und nach näher zusammenrücken und einen progressiv sich vergrössernden Durchmesser erreichen, bis sie schliesslich in den axialen Theilen des Muskellappens den physiologischen erlangen.

Bei vermehrter Vergrösserung (Occ. 3 — Obj. 5, K.) unterscheidet man in den Bündeln, die sich im Innern des Bindegewebes vorfinden, bald einfache doppeltcontourirte Fäden, bald Sarkolemm-Schläuche mit Ueberresten der Grundsubstanz und mit verdünnten Kernen. Von den eingeschlossenen Fragmenten zeigen einige ihre Structur noch vollständig erhalten, andere dagegen zeigen mit der ausgesprochenen Gleichartigkeit des Sarkoplasmas oder mit einer äusserst feinen Zerfaserung in Längsrichtung ein manchmal theilweises, aber immer beträchtliches, meistens gänzliches Verschwinden der Kerne. Die übrig gebliebenen Kerne sind im Allgemeinen merklich verkleinert, fast als ob sie sich zusammengezogen hätten. Selbst die feinsten Muskelfasern bewahren vollständig oder fast vollständig ihr normales Aussehen: in der grossen Mehrzahl derselben zeigt sich die Querstreifung äusserst deutlich, klarer als in den physiologischen Fasern, als ob die einzelnen Scheibchen durch den auf den Muskellappen ausgeübten Zug weiter auseinander gedrängt würden. Die Kerne sind weder in ihrem Aussehen noch in ihrer Zahl merklich verändert.

Digitized by Google

Das leicht hyperplastische und in der Nachbarschaft der eben beschriebenen Bindegewebszone mit Wanderzellen durchsetzte interstitielle Bindegewebe bewahrt in den übrigen Theilen des Muskellappens ein nahezu normales Aussehen.

Beobachtung von 20 Tagen bis zu 3 Monaten.

1. Partielle Lappen.

Wenn man die Präparate (Versuche IV, V, VI) bei geringer Vergrösserung nach 20 Tagen betrachtet, so tritt als der auffallendste Umstand die gesteigerte Hyperplasie des interstitiellen Bindegewebes hervor, das mit grösserer Tendenz nach der areolaren Structur und stellenweise reich mit Fettzellen infiltrirt, ungleich in der Weise vertheilt ist, dass es die Muskelfasern in ebenso viele wohlunterschiedene und von einander entfernte Muskelbündel scheidet. Selten sind Herde von jungen Elementen zu sehen und man findet sie überhaupt nur in nächster Nähe der Insertionsnarbe des Muskellappens. Die Muskelfasern zeigen im Allgemeinen geradlinigen Verlauf; einige sind von normaler Stärke, andere dagegen sind sehr dünn.

Bei stärkerer Vergrösserung ist die Streifung überwiegend klar und deutlich, das Sarkoplasma fortlaufend ohne Spur von Furchung.

Die Kerne des Sarkolemms, welche stets ziemlich zahlreich sind, bewahren das normale Aussehen und die normale Anordnung.

Wenig Unterschied weisen die auf 3 Monate ausgedehnten Versuche auf, nur das Bindegewebe ist entwickelter und hat in Folge seiner Contraction viel mehr die oben besprochenen Faserbündel einander genähert.

Bei allen in diese letzte Periode von 3 Monaten fallenden Präparaten (Versuch VI) macht sich stets ein grosser Unterschied in den Structurbildern des Muskellappens geltend, je nachdem der Schnitt die Peripherie oder das Centrum trifft, oder den Stiel oder den Endtheil des Lappens. Gegen die mediane Partie und gegen die Wurzel zu überwiegt die Anzahl der wohl erhaltenen Fasern und zwar sowohl was ihre anatomische Integrität als die Beziehungen betrifft, welche sie mit dem interstitiellen Bindegewebe eingehen, während in dem transplantirten Ende und seitlich das

Digitized by Google

Bindegewebe vorherrscht mit Umschliessung von isolirten Fasern oder Fasertrümmern, welche den ausgesprochenen Character der Atrophie tragen.

Die Präparate des Versuchs VII, bei welchem der Lappen in das properitoneale Bindegewebe transplantirt wurde, würden eine besondere Beachtung verdienen, weil die Veränderungen, welche sie zeigen, sich bedeutend von den bisher beschriebenen unterscheiden, aber da sie ein vollkommenes Seitenstück in jenen finden, welche wir gelegentlich der Transplantation mit anderer Modalität des Stieles besprechen werden, so sei auf sie verwiesen, um Wiederholungen zu vermeiden. Hier erinnern wir nur, dass die bei diesen Präparaten am meisten in die Augen springenden Veränderungen sich in beträchtlicher und allgemeiner Verschmälerung der Fasern und bedeutender Verminderung der Kerne kund thun.

2. Totaler Lappen mit doppeltem Stiele.

Nach 30 Tagen.

Die Veränderungen (Versuch XXXVII) sind von jenen bei den analogen Versuchen (XXXIII und XXXVI) von 8 Tagen nach der Transplantation beschriebenen nicht merklich verschieden. Auch hier betrafen die Veränderungen nur die peripherischen Fasern, d. h. in unmittelbarer Beziehung zum marginalen Bindegewebe, und es blieben von ihnen nur Spuren zurück in Sarkolemmresten, welche, ohne sich in ihrem Aussehen zu unterscheiden, von feinen parallelen und dicht gedrängten Fäden dargestellt werden.

Wie demnach zu ersehen ist, sind die bemerkenswerthesten histologischen Veränderungen in der geringeren Reclination zum rechten Winkel:

in den partiellen Muskellappen:

1. eine mehr oder minder ausgesprochene, aber immer erhebliche Vermehrung der Kerne des Sarkolemms;

2. eine Veränderung des Aussehens des Sarkoplasmas, welche auf Undeutlichkeit der Streifung, auf den wellenförmigen Verlauf und die besondere Korkzieherform zurückzuführen ist;

3. eine bedeutende Ungleichheit der Grösse der Fasern, wobei Verschmälerung derselben vorwiegt;

4. eine mässige numerische Reduction der Fasern;

Digitized by Google

5. eine auffallende Hyperplasie des interstitiellen Bindegewebes;

in den totalen Lappen mit einem Stiele:

1. eine ausgesprochene und ungleiche Atrophie sowohl in Zahl als in Stärke der Fasern;

2. theilweise homogenes Aussehen mit der contractilen Substanz;

3. eine mässige Hyperplasie des interstitiellen Bindegewebes;

in den totalen Muskellappen mit doppeltem Stiele:

1. starke Entwicklung des Narbenbindegewebes im fixirten Rande;

2. Reduction vorzugsweise im Durchmesser der peripheren Fasern mit auffallender Querstreifung;

3. schliesslich eine mässige Infiltration und Hyperplasie des perimysischen Bindegewebes in den verpflanzten Fasern.

Was die partiellen Muskellappen und die totalen einstieligen betrifft, so weisen ihre Veränderungen Intensitätsverschiedenheiten auf in Beziehung auf die Modalität des Versuchs und bestätigen den Einfluss derselben besonders unter der zweifachen Berücksichtigung der Form der Muskellappen und der Natur des Receptionsgewebes. Aus dem diesbezüglichen Vergleiche hinsichtlich der Resultate, des Versuchs I mit Versuch XIII, des Versuchs III mit Versuch XII geht klar hervor, wie bei gleichen Bedingungen der Stielung, der Einpflanzungsstelle, der Spannung, des Reclinationswinkels etc. etc. die totalen Muskellappen mehr geschädigt sind als die partiellen, so dass sich sogar in letzteren eine grössere Anzahl Fasern vorfindet, auch im absoluten Sinne genommen. Vielleicht sind die Motive dieser Thatsache, welche wir übrigens nicht zu definiren beanspruchen, zum Theile in der relativ geringeren Blutmenge zu suchen, die den totalen Lappen im Vergleiche zu den partiellen zufliesst, wegen der geringeren Anpassungsfähigkeit der ausgedehnteren Stielmasse der ersteren, daher ein grösserer Druck auf die Circulationswege; zum Theil und ohne Zweifel vorzugsweise in der grösseren Reduction der contractilen Thätigkeit, welche mit der Transplantation grosser Muskelstümpfe verbunden ist.

Ausserdem, dass sich dieselben, wie die partiellen Lappen in höchst ungünstigen Functionsverhältnissen befinden durch den Verlust der normalen Distanzbeziehungen ihrer Enden und durch den

Digitized by Google

geringeren Antheil an dem Bewegungsantrieb, der ihnen aus der Durchschneidung der Nervenfäden erwächst, entbehren sie noch der wirksamen Unterstützung der übertragenen Bewegungen, der sich die partiellen Lappen bei jeder Contraction des Originalmuskels, mit welchem sie verbunden bleiben, erfreuen.

Aus diesem höheren Grade der Unthätigkeit könnte der höhere Grad der Atrophie entspringen.

Dass im speciellen Falle eine innige Wechselwirkung zwischen der Unthätigkeit und der Folgeerscheinung der Atrophie bestehen kann, scheint uns, wenn auch nur durch indirecte Deduction, beweisbar mittelst des Vergleiches der Resultate der Versuche I und VI mit denjenigen der Versuche II und VII.

In letzterem zeigte ein Lappen des M. rectus abdominalis — auf das lockere properitoneale Bindegewebe transplantirt — nach einem Monate in den Fasern eine viel auffallendere Reduction an Zahl und Umfang als im Versuch VI nach 3 Monaten im Lappen ebenfalls des M. rectus — auf das Fleisch des anderseitigen gleichnamigen Muskels transplantirt — unter Verhältnissen, welche in jeder anderen Hinsicht die gleichen wie oben waren.

Es drängt sich sofort der Gedanke auf, dass die auffallende Verschlechterung im ersten Lappen der dürftigen Blutcirculation des lockeren Bindegewebes und folglich einer geringeren Energie der Reactionskraft einer verlangsamten und unvollständigen Adhäsionsthätigkeit zuzuschreiben sei. Diese Hypothese wirkt jedoch nicht ganz überzeugend bei der Erwägung, dass die Einpflanzungsnarbe in beiden Fällen den gleichen Fortschritt ihrer Entwicklung zeigt.

Nach unserer Meinung erhellt ferner peremtorisch aus dem Befunde der Versuche I und II, dass die Heterogenität des Gewebes, auf welchem die Transplantation stattfindet, keinen schädlichen Einfluss auf die Ernährung des Muskellappens ausübt. Dieser Befund bestätigt ferner die bessere Erhaltung der Fasern in letzterem Versuche, bei welchem, wie in ersterem, das Ende des Muskellappens auf die Aponeurose des M. rectus abdom. anstatt auf dessen Fleisch genäht wurde. Da nun die Gefässarmuth der Aponeurose einerseits ausschliesst, dass dieses Gewebe eine grössere Garantie für die Lebensfähigkeit des Muskellappens biete als das gefässreichere Muskelgewebe, und da man sich ander-

Digitized by Google

seits auch nicht auf eine vortheilhaftere und günstigere Anlage des Versuchs im zweiten Experimente berufen kann, so ist man genöthigt, auch hier den Grund der unbedeutenderen Strukturveränderungen der Fasern in der Bedeutung der Bewegung des Muskellappens zu suchen.

Diese Bedeutung hat ihren Grund nicht in intensiverer Contractionswelle, sondern in grösserer Widerstandsbeständigkeit, welche — in Bezug auf den geringsten Grad der Elasticität und demnach der geringsten Ausdehnbarkeit der Aponeurose — nothwendigerweise im Muskellappen eine energischere und wirksamere Bewegung hervorruft, die bekanntlich den Hauptfactor der beständigen Ernährung eines Muskels bildet.

Das entgegengesetzte Verhältniss, welches sich im Versuche VII durch die äusserste Nachgiebigkeit des properitonealen Bindegewebes kennzeichnet, oder mit anderen Worten die Annäherung der Transplantationsstellen des Lappens und dessen daraus folgende Erschlaffung beeinträchtigten die Contractionskraft der Fasern und machten die mitgetheilten Bewegungen vergeblich und fruchtlos. Es kann auch nicht gesagt werden, dass die Resultate der Versuche VI und VII wegen der verschiedenen Dauer der Beobachtung nicht unter sich vergleichbar seien, denn das einzige Argument, welches sich entgegensetzen liesse, das einer hinzugekommenen Wiederherstellung der Structur im ersten, kann keinen Werth haben wegen des constanten Mangels jedes Anzeichens von Regeneration hier wie in allen anderen Gruppen.

Der durch die vorhergehenden Betrachtungen erhärtete grosse Einfluss der Bewegungsfähigkeit auf die Ernährung der Lappen wird wiederholte Bestätigung finden in der gleichen Aufeinanderfolge der Erscheinungen in den folgenden Experimenten und wird ferner in directer Weise bewiesen werden durch die Prüfung des Endzustandes der Muskellappen, die sich nur durch verschiedene Spannungsverhältnisse unterscheiden.

Der Entwicklungscyklus der Veränderungen scheint in den partiellen Muskellappen schon am Ende des ersten Monats der Beobachtung vollendet zu sein, denn in dieser Zeitperiode scheint das mikroskopische Bild nahezu definitiv, und unterscheidet sich nicht von demjenigen des Lappens, der nach drei Monaten entfernt wurde, von welchem mit Grund angenommen werden kann, dass

Digitized by Google

das Ernährungs- und Functionsgleichgewicht der überlebenden Muskelelemente vollständig wiederhergestellt und stabil geworden ist. Der mit Gewissheit constatirte Rückgang der Anzahl der Fasern ist der directe Ausdruck der zerstörenden Kraft der beschriebenen Verletzungen, welche sich desshalb ohne weiteres in die Zahl der organischen einreihen, nämlich derjenigen, welche ein wirkliches und beachtenswerthes anatomisch-pathologisches Aequivalent haben.

Welches dies sei und mittelst welches Mechanismus die Zerstörung der Fasern stattfand, haben wir aus den oben angegebenen Gründen nicht eingehend untersucht: für den Zweck unserer Arbeit kommt es nur darauf an, auf die Form der Verletzungen hinzudeuten, welche am wahrscheinlichsten statt hatte. Veränderungen, ähnlich denen der partiellen Lappen und theilweise auch denen der totalen einstieligen Lappen wurden bei mannigfaltigen Versuchen unter verschiedenen Umständen von zahlreichen Forschern beschrieben, so von Golgi[1]) in Folge „umschriebener Zerstörung des Muskelgewebes, die durch verschiedene Mittel, besonders durch die subcutanen Verwundungen, durch interstitielle Injectionen kaustischer Flüssigkeiten, durch temporäre elastische Schlingen hervorgebracht wurde“ mit Reproduction von Anderen empfohlener Modalitäten (Heidelberg)[2]), Erbkamm[3]), von Krauss[4]) in Folge der Tenotomie der Achillessehne. Ersterer hat constant in den verletzten Muskeln: veränderte Anordnung der contractilen Substanz, Vermehrung der Kerne sowohl des Sarcolemms als des interstitiellen Bindegewebes und mehr oder weniger beträchtliche Leukocyteninvasion beobachtet.

Der zweite fasst die Befunde der verschiedenen Experimente in ungleiche Verschmälerung der Fasern mit mehr oder minder grosser Wucherung ihrer Kerne, Vermehrung der Kerne und der

---

[1]) Golgi, Annotazioni intorno alla istologia normale e pathologica dei muscoli volontari. Archivio di Scienze Mediche. Vol. IV. No. 11. 1882.

[2]) Heidelberg, Zur Pathologie in den quergestreiften Muskeln. Archiv f. experim. Pathologie u. Pharmak. Bd. VIII.

[3]) Richard Erbkamm, Beiträge zur Kenntniss der Degeneration und Regeneration von quergestreifter Muskulatur nach Quetschung. Virchow's Archiv. Bd. 79. 1880.

[4]) Krauss, Beiträge zur Muskelpathologie. Histologische und chemische Untersuchungen nach Tenotomie und Neurotomie. Virchow's Archiv. Bd. 113. 1888.

Digitized by Google

Fibrillen des interstitiellen Bindegewebes mit häufigem Erscheinen von reichlichem Fettgewebe zusammen. Beide halten dafür, dass diese Veränderungen wesentlich entzündlicher Natur seien, und Krauss[1]) fügt erklärend hinzu, dass dafür „die Verklebung des Muskels mit der Nachbarschaft durch zarte Membranen, die oft kolossale Kernvermehrung und Muskelfaserverschmälerung in unmittelbarer Nähe von nur wenig veränderten Fasern, vor allem aber das atypische Verhalten der Atrophie" Zeugniss ablege.

Uns scheint, dass diese Deutung vollkommen auf unseren Fall Anwendung finden kann, nicht nur wegen der Identität der Verletzungen, sondern auch wegen der Abwesenheit von Erscheinungen degenerativer Natur.

Es könnten vielleicht Zweifel entstehen durch das angedeutete besondere Aussehen des Sarcoplasmas, welches zusammen mit anderen Modalitäten der Anordnung allgemein als Attribut degenerativer Formen betrachtet und anerkannt ist. Die genannte Wechselbeziehung scheint jedoch nicht constant und absolut zu sein, und ausserdem kann die Erscheinung sowohl eine unmittelbare Consequenz der Unterbrechung der Fasern sein als auch Kunstproduct durch die verschiedenen Umstände der Präparirung der Stücke für die histologische Untersuchung. Der ersteren Auslegung stimmt Golgi bei, welcher nach Vorausschickung „dass man beim Studium der im Wege des Experiments hervorgerufenen Veränderungen jene, welche aus dem mehr oder weniger directen Einflusse des traumatischen oder chemischen Agens auf das Muskelgewebe sich ergeben, wohl von denen unterscheiden muss, welche in der Folge auftreten" beifügt: „Die primitiven Veränderungen stellen nur die Auflösung des Gewebes dar, und unter diesen will ich jetzt nur das glasige Aussehen, die Zerklüftung und die Retractionen erwähnen, welche gleich nach dem Eingreifen des zerstörenden Agens in vielen der direct in Mitleidenschaft gezogenen Fasern zu Tage treten. Diese Alterationen, von Vielen als der Ausdruck einer besonderen Degenerationsform betrachtet, sind in diesem Falle nur das Resultat unregelmässiger Retraction der Muskelsubstanz und entsprechender Faltungen des Sarcolemmas".

Schaeffer[2]) in seiner gelehrten Abhandlung über die Ver-

[1]) l. c. S. 334.
[2]) l. c. S. 456.

Digitized by Google

änderungen der Muskeln an der Peripherie der Tumoren will sie von der mikroskopischen Technik abhängig machen. Er drückt sich auf Seite 456 folgendermaassen aus:

„Das Protoplasma kann in dieser weiten Umhüllung Faltungen, Schlängelungen, Windungen, Auftreibungen aufweisen. . . . Die Retraction des Protoplasmas vom Sarcolemm ist aber nicht allen atrophischen Fasern eigen, war auch bei Weitem nicht in allen Fällen von Geschwulstbildung in der Musculatur nachweisbar, obwohl alle Präparate in der gleichen Weise behandelt sind. Immerhin ist die Möglichkeit im Auge zu behalten, dass es sich um ein Kunstproduct handelt. Es kann aber sein, dass das Protoplasma der Faser zwar eine gewisse Veränderung erlitten hatte, worauf secundär die Reagenswirkung die eigenthümliche Erscheinung zu Wege brachte."

Dass die contractionsfähigen Fasercylinder thatsächlich in Folge eines Traumas unabhängig von jeder Ernährungsstörung und von irgend welcher Structurveränderung auf verschiedene Weise ihr Aussehen verändern können, wäre auch aus einigen experimentellen Beobachtungen, die wir im Laufe dieser Arbeit angestellt haben, zu schliessen. Bei der Spärlichkeit derselben jedoch ist es uns nicht erlaubt, ein endgültiges Urtheil abzugeben, um so mehr, als die uns vorgesteckte Grenze uns nicht gestattet, uns so lange bei ihnen aufzuhalten, als es bei der Schwierigkeit des Gegenstandes erforderlich wäre.

Aus normalen und functionirenden Muskeln kräftiger Hunde schnitten wir kleine Lappen von Fasern heraus, bald mit grösster Aufmerksamkeit, uns scharf geschliffener Messer bedienend, bald dagegen sehr derb mit einem starken Zuge mittels einer Klemme.

Wir zerzupften die Fasern frisch in den verschiedenen Flüssigkeiten, welche bei Demonstration der anatomischen Eigenthümlichkeiten des physiologischen Muskelgewebes bevorzugt sind und färbten sie mit Pikrocarmin, mit Lithium- und Boraxcarmin und mit Böhmer'schem Hämatoxylin.

In allen oder fast allen Präparaten fanden wir die eine oder gleichzeitig mehrere der verschiedenen Varietäten im Aussehen, von der kaum angedeuteten Wellenform bis zur Windung und deutlichsten Spirale; von der theilweisen und seltenen Fensterung bis zur Furchung in Scheiben oder Cylindern. Es ist interessant

Digitized by Google

zu bemerken, dass die einfachen Modificationen in der Form ohne Unterbrechung der contractilen Substanz in den durchschnittenen Fasern vorherrschen, während die anderen fast ausschliesslich den zerrissenen eigen sind. Dies ist ein Verhältniss, welches unserer Meinung nach mit voller Wahrscheinlichkeit eines Theils dem Beharren der Fasern in ihrem Contractionsvermögen und der Verschiedenheit der Retractionsfähigkeit ihrer beiden Grundelemente — Sarcoplasma und Sarcolemm — zugeschrieben werden muss, und anderen Theiles der übergrossen Dehnung durch das Abreissen, welche, da sie das höchste Maass der Elasticität und Cohäsion der contractionsfähigen Substanz übertrifft, die nachträgliche Retraction der aus ihrem Zusammenhang gebrachten Substanz verhindert.

Durch das Vorhergesagte halten wir die Hypothese der entzündlichen Natur des histopathologischen Processes besonders der partiellen Lappen für hinreichend erwiesen. Wir schliessen uns der Ansicht Schäffer's an, dass dieser Entzündungsprocess ein Reactionsprocess ist, ursprünglich im interstitiellen Bindegewebe mit subacutem Verlauf und Rückwirkung auf das Muskelgewebe, im Anfang als ein localer Reiz — daher die Vermehrung der Kerne des Sarcolemms — dann als Factor des Drucks und demnach als hinreichende Ursache der Atrophie. Diese Atrophie ist eine einfache durch ihren Charakter, eine partielle durch die Ausdehnung, nämlich beschränkt auf die Fasern, welche entweder in Folge topographischer Beziehungen - - Endtheil des Lappens, blutiger Rand — dem schädlichen Einflusse der morphologischen Infiltration und der Thätigkeit des hyperplastischen Bindegewebes mehr ausgesetzt sind oder vielleicht weniger Widerstand leisten — seitliche Schicht — aus besonderen nicht leicht bestimmbaren Verhältnissen und wahrscheinlich sich beziehend auf das grössere Hervortreten der Circulationsstörungen, auf die tiefgehendere Schädigung bei der Ausführung der Lappenbildung, auf den ungünstigeren Spannungszustand — übermässig für einen dem Originalmuskel anliegenden Rand, unzureichend für den anderen.

Was die Intensität betrifft, so befindet sich die interstitielle Myositis gewöhnlich in einem Zwischengrad zwischen jenem der mildesten und der am schnellsten vorübergehenden Formen, welche nur mit der vollständigen Wiederherstellung der Muskelfasern ver-

Digitized by Google

einbar sind (Ziegler)[1]), und dem der am meisten zerstörenden, die sich mit der von Froriep beschriebenen und von Virchow anerkannten Callosität der Muskeln identificiren. Sie hat keinen fortschreitenden Charakter und kann noch, unter den besten Verhältnissen, dem zurückgebliebenen Muskelgewebe eine für seine wichtige Function ausreichende Lebensfähigkeit erlauben.

Den einstieligen totalen Lappen müssen wir nicht nur die Schädlichkeiten der interstitiellen Myositis, sondern auch diejenigen zur Last legen, welche von dem primären atrophischen Processe abhängen. Diese letzteren Schädlichkeiten scheinen vielmehr die Oberhand zu haben, wenn man einerseits die Beschränkung des Entzündungsprocesses fast nur auf die Endpartie der fraglichen Lappen, anderseits die grössere Zerstörung der Fasern erwägt, welche in denselben zu constatiren ist.

Wir stünden nicht an, die constatirte degenerative Form als albuminöse zu erklären, wenn in ihrer ersten Phase, wo noch die Faser die normale Grösse bewahrt, das Sarcoplasma, nach Verlust seiner doppelten Streifung sich gleichmässig feingekörnt zeigte, wie es bei diesem Typus der Degeneration beschrieben wurde (Ziegler)[2]). Dagegen ist die Anfangsphase der speciellen Veränderung, wie sie von uns angetroffen wurde, einfach durch ein homogenes Aussehen, das sich allmälig an die Stelle des stufenweisen Verschwindens der Streifung setzt, gekennzeichnet; auf diese Phase folgt die fortschreitende Aufsaugung der umgewandelten Masse, wodurch die Faser immer feiner wird, bis schliesslich, wenn sie ganz dünn geworden ist, ihr Sarcolemm, in Folge der Beharrlichkeit seitens seiner Kerne, mit den von der einfachen Atrophie stammenden Schläuchen verschmilzt. Da wir uns also nicht für die Annahme der albuminösen Degeneration erklären können, so sind wir der Meinung, dass die von uns beobachtete Form gleichbedeutend ist mit einer Varietät der wachsartigen, welche Zenker[3]) mit dem Namen „einfache Atrophie“ oder „Muskelcollaps“ bezeichnet, wobei die contractionsfähige Substanz „nach Verlust jeder Spur von Streifung

---

[1]) Ziegler. Pathologische Anatomie.
[2]) l. c.
[3]) Zenker, Ueber die Veränderung der quergestreiften Muskeln im Typhus abdominalis. Leipzig. 1864.

Digitized by Google

sich als eine homogene Masse zeigt, welche nicht den Reflex der Wachssubstanz besitzt und nicht körnig ist“ (Nesti)[1]. Für sie spricht auch die erwiesene grosse Affinität mit dem Eosin der getroffenen Fasern, eine Affinität, welche ein constantes Merkmal der wachsartigen Metamorphose ist (Nesti)[2].

Die grosse Meinungsverschiedenheit der Forscher betreffs der Pathogenesis, der Natur und der Bedeutung dieses degenerativen Processes, gestattet uns keine sichere Deutung derselben unter dem zweifelhaften Gesichtspunkt der Ursachen, die sie bestimmt haben, und des definitiven Endzustandes der von ihm getroffenen Fasern. Indem wir nur einerseits daran erinnern, dass unter seinen ätiologischen Momenten auch die localen Circulationsstörungen der Fasern figuriren (Weihl-Perls), fühlen wir uns geneigt, ihn in unserem Falle als Folge der grösseren Ernährungsstörungen erscheinen zu lassen, wie sie bei den totalen Lappen die Folge des grösseren Circulationshindernisses waren, das aus den oben angegebenen Gründen in ihrer peripherischen Schicht am bedeutendsten war, und indem wir anderseits zurückdenken, dass er nur ein Anfangsstadium darstellt und nicht den letzten Ausdruck der wachsartigen Degeneration — welche auch von Vielen nicht als eine nothwendig tödtlich gehalten wird (Popoff-Weber) —, glauben wir nicht, dass er unvermeidlich zur Zerstörung aller in Mitleidenschaft kommender Muskelfasern führen müsse.

In den doppeltgestielten totalen Lappen ist das Wesen der Veränderungen hauptsächlich mit jenem der partiellen Lappen vergleichbar, d. h. vorzüglich charakterisirt durch entzündliche Erscheinungen.

Die einfache Atrophie, welche durch die Bewahrung der Streifung in dem grössten Theile der Fasern auch in sehr weit vorgeschrittenen Graden der Verschmälerung dargethan wird, ist mit grosser Wahrscheinlichkeit das Product der von dem marginalen Bindegewebe ausgeübten Compression, unter Mitwirkung der Unthätigkeit, welche nothwendigerweise wegen der ausgedehnten und soliden Vereinigung des Randes folgen musste in den Fasern,

[1] Nesti, Ricerche sperimentali sulle cause e sulla natura della degenerazione cerea nei muscoli volontari.

[2] Nesti. l. c. p. 332.

Digitized by Google

welche ihm direct anliegen. Ihre beschränkte Ausdehnung und ihr Stillstand, welcher schon am 8. Tage zu constatiren war, ermächtigen zu der Annahme, dass sie sich in dieser Zeitperiode vollständig entwickelt habe, und dass der Zustand des Lappens demnach als definitiver betrachtet werden musste.

Die Bewahrung der Beziehungen der Gefässe und des Einflusses der Nerven, die Anpassung des Muskels an die neue Richtung, sowie die Fortdauer des Contractionsvermögens in demselben erklären, warum nur ein kleiner Theil des Gewebes zerstört wird mit kaum nennenswerther Verminderung der Functionskraft.

Gruppe I.

β) Grössere Reklination zum rechten Winkel.

1. Einstielige partielle Muskellappen (Versuch XIV, XV).

In dieser Gruppe von Versuchen, wie in allen nachfolgenden, wurde die Transplantation der doppeltgestielten Lappen unterlassen und zwar wegen der materiellen Unmöglichkeit, ihnen sowohl den Grad der Verlegung, der dieser Ordnung eigenthümlich ist, oder die den anderen Ordnungen charakteristischen Modalitäten des Stieles zu verleihen.

Versuch XIV. Junger Hund kleinen Schlages im Gewicht von ungefähr 7 kg. In der Entfernung von 3 cm ungefähr von der Linea media abdom. machten wir einen Einschnitt von ungefähr 8 cm, der in leicht schräger Richtung von oben nach unten und von aussen nach innen sich ungefähr mit einer Hälfte seiner Länge in den oberen rechten Quadranten und mit der anderen Hälfte in den oberen Theil des unteren Quadranten derselben Seite ausdehnt.

Als wir auf die aponeurotische Muskelschicht gekommen waren, durchschnitten wir die Aponeurose des M. obliquus externus in einer der äusseren Wunde gleichen Ausdehnung längs der Linie, auf welcher die Aponeurose die Scheide des M. rectus abdom. bildet, und aus diesem Muskel meisselten wir mit einem Längsschnitt und einem anderen zum unteren Ende des ersteren perpendiculären einen äusseren centralstieligen ungefähr 5 cm langen und $1^1/_2$ cm breiten Lappen heraus.

Wir schoben ihn dann von innen nach aussen in einem Winkel von ungefähr 160 ° — der Lappen blieb auf beiden Seiten mit der eigenen Aponeurose versehen —, spannten ihn ziemlich und nähten mittels Knopfnaht sein freies Ende oben und aussen auf die Aponeurose des Musc. obl. externus. (Schema VI.)

Nachdem für Hämostase durch eine spirale umschlungene Naht des blutigen Randes und des im M. rectus zurückgebliebenen Stumpfes gesorgt ward, vollendeten wir die Operation nach den gewöhnlichen Regeln.

Digitized by Google

Nach 8 Tagen bei völliger Heilung entfernten wir den transplantirten Lappen, welcher ausser einer weissen perlmutterartigen Färbung und einer Erhöhung der Consistenz in dem Endtheile nichts Anormales zeigte.

Versuch XV. Auf der linken Seite des Hundes des achtzehnten Versuchs wiederholten wir die vorige Operation mit dem einzigen Unterschiede, dass wir den Stiel an den unteren statt an den oberen Theil des Lappens anbrachten, der demnach, sehr locker, nach aussen und unten, reclinirt wurde. (S. Schema VII.)

Schema VI.

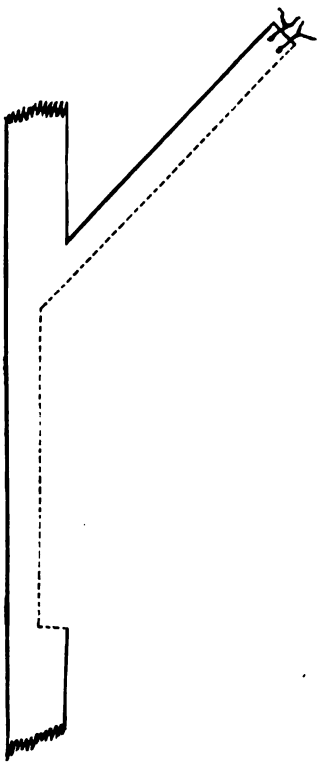

Grössere Reklination zum rechten Winkel. Partieller Lappen mit proximalem Stiele.

Derselbe zeigte sich am achten Tage und bei vollkommener Reactionslosigkeit der Wunde auf ungefähr ein Drittel der ursprünglichen Grösse reducirt, hart bei Betastung, von weiss-graulichem Aussehen an einigen isolirten Stellen seiner Oberfläche, und perlmutterweiss in seinem eingepflanzten Ende. Die Muskelfasern sind jedoch auf der äusseren Oberfläche noch erkennbar, und mehr noch auf der Schnittfläche.

Versuch XVI. Ausgewachsene Hündin kleinen Schlages im Gewicht von circa 5 kg. Linkes Bein — Einschnitt der Haut und der Aponeurose, welcher von dem mittleren Theile der hinteren Innenfläche des linken Unterschenkels schräg in die Höhe und nach aussen bis zum oberen Theile des vorderen Oberschenkelrandes gezogen wurde. Blosslegung der Muskelfläche des grösseren Theiles der inneren Seite des oberen Segmentes des Beines und der oberen Partie der Wadenmuskel.

Nachdem der vordere M. rectus des Oberschenkels ohne seine Scheide zu berühren, auf ungefähr $^2/_3$ seiner Länge von der unteren Insertion aus isolirt worden war, machten wir gerade auf der Verbindungslinie seines oberen Drittels mit dem mittleren einen Querschnitt. Nachdem er so freigemacht worden war, drehte man ihn um seine untere Insertion, deren äussere Fasern zum kleinen Theil durchschnitten waren, und zwar in der Weise, dass der Lappen des M. rectus von oben nach unten und von aussen nach innen einen Winkel von ungefähr 130° bildete; nachdem er stark gedehnt war, nähten wir sein Endstück mittels Knopfnaht in Seide auf die Aponeurose der Wadenmuskeln. Sorgfältige Hämostase; fortlaufende Etagennaht. Am 8. Tage, bei vollständiger Heilung, wurde der Lappen entfernt; derselbe hat in circa $^2/_3$ seiner Ausdehnung normales, in dem Endtheile dagegen speckig-weisses Aussehen.

Digitized by Google

Versuch XVII. Grosser ausgewachsener Hund im Gewicht von annähernd 20 kg. Rechtes Bein. Nachdem mittels eines Einschnittes in die Bedeckungen, welcher von der Hälfte der äusseren Seite des Unterschenkels zur Hälfte der gleichnamigen Seite des Oberschenkels verlief, die Muskelfläche blossgelegt worden war, wurde der M. tibialis anterior seiner ganzen Länge nach isolirt und von der Scheide entblösst, dann in der Nähe des Beginns seiner Sehne abgeschnitten, von innen nach aussen in einem flachen Winkel reclinirt und nachdem man ihn mässig ausgedehnt hatte, mittels spiraler Kürschnernaht in Seide sein freies Ende an die Aponeurose der Fascia lata genäht.

Schema VII.

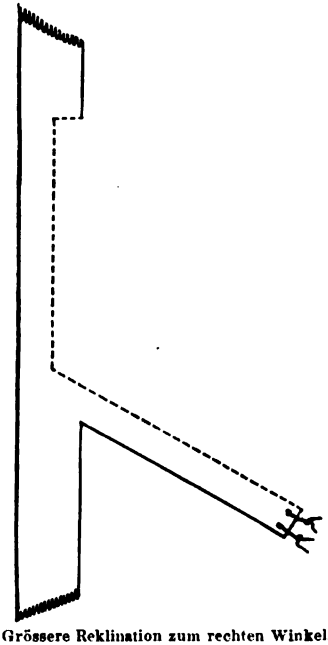

Grössere Reklination zum rechten Winkel. Partieller Lappen mit peripherischem Stiele.

Nach 8 Tagen bei völliger Vernarbung wurde der Lappen abgenommen; derselbe zeigte sich etwas anämisch, von leicht verminderter Härtebeschaffenheit, ohne wahrnehmbare Grössenveränderungen.

Versuch XVIII. Alter Hund mittleren Schlages, Gewicht ungefähr 10 kg. Linkes Bein. Zunächst wurde die Haut und die Fascia superficialis eingeschnitten, sodann die Aponeurose von der Hälfte des Unterschenkels auf der inneren Seite bis zur Verbindungslinie des oberen Drittels mit dem mittleren Drittel des Oberschenkels, ungefähr 2 cm weit von dessen vorderem Rande. Der Musc. rectus femoris ant. wurde isolirt, und nachdem er seiner Scheide entblösst war und oben in der Nähe der Insertionsstelle durchschnitten, wurde er nach innen und unten reclinirt, um ihn auf dem Gänsefuss einzufügen. So kam der Muskel etwas lose, fast parallel zur Axe des Beines zu liegen.

Etagennaht nach vorhergegangener sorgfältiger Hämostase. Heilung per primam. Nach 30 Tagen hat der Lappen ungefähr $^1/_3$ seiner ursprünglichen Grösse verloren, ist blass und fühlt sich in seinem Endtheile hart an.

Mikroskopische Untersuchung.

I. Nach 8 Tagen. Partielle und totale Lappen.

In den Schnitten der Lappen dieser Versuche (XIV, XV, XVI, XVII) reproduciren die Structurveränderungen vollkommen die Typen jener Veränderungen, welche bei den Lappen mit geringerer Reclination zum rechten Winkel beschrieben wurden; jedoch stehen

Digitized by Google

sie denselben in einem sehr verschiedenen Verhältnisse gegenüber. Denn während in letzteren die am meisten in die Augen fallenden Erscheinungen durch das besondere und verschiedene Aussehen der contractilen Substanz und durch die stürmische Vermehrung der Kerne dargestellt werden, ist in ersteren die Kernvermehrung kaum angedeutet und nur in einigen Schnitten erscheinen die Fasern leicht wellenförmig; alle jedoch sind, wenn auch in verschiedenem Grade, in ihrer Grösse reducirt. Die Atrophie ist um so tiefgehender und auffallender, je näher die Fasern an dem freien Ende, und je excentrischer sie liegen; am meisten zeigt sie sich in denjenigen, welche sich in der Nähe des Narbenbindegewebes befinden, — das sich gebildet hatte — an der Transplantationslinie und längs jener Randstrecke des Lappens, welche gemäss der Verhältnisse des Versuchs angefrischt werden musste. Hier sind die Fasern auf einfache mehr oder weniger feine Schläuche und auf Schlauchreste reducirt, die eine verschiedene Anzahl von vorwiegend rundlichen und körnigen, meistens in linienförmigen Reihen geordneten Kernen enthalten; die Fasern sind in die Masse des Bindegewebes eingestreut, welches reich an eigenen Zellen und Wanderzellen erscheint (Fig. IV).

In dem Axentheile des Lappens und gegen seinen Stiel zu zeigen sich die Fasern, obgleich in grösserer Anzahl erhalten, alle verschmälert, wenn auch in verschiedenem Maasse: denn während einige einen dem physiologischen gleichen Durchmesser behalten, sind andere äusserst fein; zwischen den ersteren und den letzteren sind alle möglichen Zwischenstufen vertreten.

Bemerkenswerthe Verschiedenheiten beobachtet man auch in Bezug auf die Streifung, welche bald völlig verschwunden ist, bald, zwar fortbestehend, deutlich und klar sich nur selten in zwei Richtungen erhält: meist ist die Längsstreifung sehr hervortretend, welche oft den Schein einer wahren und eigentlichen Auffaserung annimmt, während in manchen Fasern die Querstreifung wegen der durch die contractionsfähige Substanz erworbenen Transparenz sich besonders bemerkbar macht. Die Kerne, welche in fast normalem Verhältnisse vorhanden sind, erscheinen bedeutend in ihrer Grösse reducirt.

Die Angaben haben im Allgemeinen Geltung sowohl für die totalen Lappen (Versuche XVI, XVII), als für die partiellen Lappen

Digitized by Google

(Versuche XIV, XV); nur ist zu beachten, dass in den letzteren bezüglich des Bindegewebes die relative Quantität der erhaltenen Muskelfasern verschieden ist.

In dem Lappen des XIV. Versuchs ist sie grösser, so dass die einzelnen Bündel gleichmässiger angeordnet und näher aneinander gerückt erscheinen.

Der geringeren Entwicklung des interstitiellen Bindegewebes entspricht ein Zustand besserer Erhaltung der Fasern. Diese sind nie in ihrem Sarkoplasma unterbrochen, vollkommen geradlinig und stellen im Bilde der Alterationen den gemässigsten Grad der Atrophie dar, welche auch wegen der geringeren Länge der Insertionsnarbe weniger ausgedehnt ist als in den Muskelstümpfen. In den Präparaten des Versuchs XV ist dagegen das ursprüngliche Muskelgewebe fast ganz durch Bindegewebe ersetzt, welches grösstentheils dicht, hier und da areolar, sehr reichlich mit jungen Elementen infiltrirt ist und spärliche schlauch- oder fadenförmige Reste der ursprünglichen Fasern enthält. Diese vorzugsweise in der Axenpartie und in dem Stieltheile des Lappens sich findenden Reste zeigen in Querschnitten das Aussehen punktförmiger, homogener Beete, bald isolirt und zerstreut, bald verschiedentlich gruppirt, oft mit unregelmässiger und zerfressener Contour.

2. Nach 30 Tagen.

Totaler Lappen.

In den zum XVIII. Versuch gehörigen Schnitten ist das Missverhältniss zwischen Bindegewebe und Muskelgewebe evidenter und überwiegend zu Gunsten des ersteren: denn ausgehend von der Einpflanzungsstelle verbleiben von den Muskelfasern auf einer langen Strecke nur Spuren, dargestellt durch spärliche, feine, im Innern der bindegewebigen Masse verstreute Streifen.

Bei geringer Vergrösserung (Oc. 2 — Obj. 3, K.) zeigen sie fast gleichmässiges Aussehen und sind erkennbar als Faserreste nur durch den Verlauf, durch die in ihrer ganzen Ausdehnung bewahrte Continuität, und durch den Parallelismus, den sie in den Zonen, wo sie sich vereinigt finden, aufweisen. Mehr gegen den Stiel des Lappens zu vermehren sich die Muskelfasern allmälig, ohne übrigens die physiologische Quantität zu erreichen; sie sind in

Digitized by Google

Bündel verschiedenen Umfanges zusammengefasst, welche, Anfangs von reichlichem fibrillärem Bindegewebe unterbrochen, nach und nach näher aneinander rücken, um schliesslich eine mehr normale Anordnung auzunehmen; das progressiv reducirte Bindegewebe aber begleitet sie und hält sie in ihrem ganzen Verlaufe auseinander. Der Durchmesser der Fasern ist merklich vermindert, und während etliche derselben spiralförmig werden, erhält sich der grösste Theil geradlinig, im Allgemeinen gestreift, besonders quer, zum Theil haben sie auch wie die ersteren ein homogenes Aussehen. Die Kerne sind sehr spärlich, klein und körnig. In den Querschnitten der peripherischen Theile herrscht Bindegewebe vor, in welches meist punktförmige und homogene Beete eingestreut sind, die den Cohnheim'schen primären Feldern entsprechen. Ihre Entität, mehr denn aus direkten Merkmalen leitet sich aus dem Umstande ab, dass sie nicht anders zu deuten sind wie jene, welche auf keinerlei Zelltypus bezogen werden können. So wie wir uns nach und nach bei Verfolgung der Serienschnitte von dem freien Endstücke des Lappens entfernen, sehen wir das Bindegewebe sich fortschreitend reduciren, und während es allmälig lockerer wird, erscheinen Herdgruppirungen verschiedener, überwiegend dreieckiger Formen von Cohnheim'schen Feldern, die mehr oder weniger weit durch interstitielles Bindegewebe von einander getrennt sind.

Von diesen Feldern, welche die grössten Volumensunterschiede darbieten — jedoch immer, auch in den ausgedehntesten, geringer als die Norm —, behaupten nicht nur in den verschiedenen, sondern auch in den einzelnen Inseln nur sehr wenige das characteristische punktirte Aussehen, das ihnen in den gesunden Muskeln eigenthümlich ist: der grösste Theil erscheint homogen, einige sehr fein gefasert, andere von feinen Spalten in verschiedener Richtung durchzogen. Gewöhnlich liegen zwischen den Feldern Wanderzellen, welche oft ihre Umrisse unregelmässig machen, zuweilen in ihr Inneres eindringen und sie auseinander drängen.

Fassen wir die Resultate zusammen:

Auffallende Reduction des Umfangs der Fasern bis zum vorgeschrittensten Grade der Verschmälerung, theilweises Verschwinden derselben und ihrer Kerne mit Atrophie der fortbestehenden, Leucocyteninfiltration und Hypertrophie des interstitiellen Bindegewebes

Digitized by Google

stellen, synthetisch ausgedrückt, den Befund der grösseren Reclination zum rechten Winkel dar.

Diese feinen Veränderungen, die in ihrer vollen oder fast vollen Gesammtheit schon in der ersten Periode der Beobachtung constatirt werden können, sind viel ausgesprochener und ausgedehnter in der zweiten. Doch auch in dieser ist ihr Bild noch kein definitives, denn die noch discrete Menge der jungen Wanderelemente deutet auf einen sich entwickelnden Evolutionsprocess und ist das Vorspiel zu einer späteren Zerstörung der Fasern mit successiver Neubildung des Bindegewebes. Die Atrophie ist beharrlich ausgedehnter als in den Lappen der ersten Ordnung der Versuche; im Allgemeinen kann man sie annähernd auf $^2/_3$ der Fasern beziehen, oder besser auf $^1/_3$ als vollständige Atrophie, so dass sich kaum aus den bestehenden Resten die Natur des früheren Gewebes erkennen lässt; im zweiten Drittel als theilweise oder als verschiedener Grad der Verschmälerung. In Bezug auf die einzelnen Modalitäten des Experiments betrachtet, erreicht sie ihren mittleren Grad in den totalen Lappen, die zwei höchsten Grade in den particllen Lappen, und bei diesen den höchsten Grad in Lappen mit peripherischem Stiel und im Zustande grosser Schlaffheit (XV), den niedrigsten in Lappen mit centralem Stiele und im Zustande discreter Spannung (XIV).

In der verschiedenen Anordnung dieser zwei Elemente, Stiel und Spannung, muss man augenscheinlich die Ursache der tiefgehenden Verschiedenheit des Verhaltens der partiellen Lappen suchen, denn die bei allen anderen Elementen festgestellte vollkommene Gleichheit (Volumen, Reclinationswinkel, Einpflanzungsstelle u. s. w.) schliesst ihrerseits a priori jede Möglichkeit eines Einflusses aus.

Mit dem gleichzeitigen Bestehen des distalen Stieles und der Schlaffheit des Lappens besteht die erhöhte Entität der Veränderungen, aber sehr wahrscheinlich ist sie nicht in gleichem Maasse an die eine oder andere gebunden.

Der Grund davon ist folgender:

Der Einfluss des entgegengesetzten Sitzes des Stiels auf den Zustand der Erhaltung der Lappen, welcher weniger in den die geringere Reclination zum rechten Winkel (Versuche IV und V)

Digitized by Google

betreffenden Versuchen zu Tage tritt, und welchem gegenüber anderen Umständen der Versuche z. B. im XVI. und im XVII. dieser Untergruppe nur eine untergeordnete Bedeutung zufällt, erweist sich ohne jede entscheidende Kraft, wie wir gleich nachher im XIX. und XX. Versuche sehen werden, deren Endresultate, unabhängig von jedem anderen wichtigen Faktor, die Urtheilsbasis für seinen Einfluss bilden werden.

Daraus ergiebt sich die Nothwendigkeit, die bedeutende Zerstörung der Muskelfasern fast ausschliesslich von der Auflockerung und dem Mangel der Bewegung im Lappen abhängig zu machen.

Diese Deduction bildet zugleich einen directen Beweis für unsere oben aufgestellten Behauptungen betreffs der Natur des Gewebes an der Einpflanzungsstelle und wird ihrerseits von diesen bestätigt. Auch der Vergleich des Befundes der Präparate des XVIII. Versuchs mit jenem des XVI. und XVII. gestattet, den schädlichen Einfluss der Schlaffheit des Lappens und umgekehrt den wohlthätigen der Spannung zu schätzen, während die Prüfung der Resultate des XIV. die Superiorität des mässigen Grades der Spannung hervortreten lässt und dessen Indication in der Ausübung der Plastik feststellt.

Bei dem morphologischen Vergleiche unterscheiden sich die in Betracht gezogenen Veränderungen von denen der geringeren Reclination zum rechten Winkel nur in den Kernen.

In diesen findet sich in der ersten Zeit keine Andeutung einer Vermehrung, dagegen beträchtliche Verminderung 30 Tage nach der Transplantation. Wir glauben nicht, dass dieser Zustand, wenngleich diametral dem weiter oben constatirten entgegengesetzt, in irgend einer Weise unsere Ansicht von der Natur des Processes abschwächen kann, und wir halten dafür, dass es sich auch hier in den in Frage kommenden Fasern um eine primäre Entzündung des Bindegewebes handelt, welche zur einfachen Atrophie der Fasern führt. Denn wenn es wahr ist, dass diese gewöhnlich in den Anfängen ihrer Entwicklung als Hauptattribut die stürmische Wucherung der Kerne des Sarkolemms (Flemming'sche atrophische Wucherung) hat, so ist es andererseits nicht weniger wahr, dass sie sehr wohl von absolutem Stillstande und absoluter Unthätigkeit

Digitized by Google

der Kerne selbst begleitet sein kann. In solcher Coincidenz hat sie schon z. B. Hayem[1]) bei den Atrophien nervöser Abstammung und gerade in den Atrophien verursacht von destructiven Veränderungen der Zellen der vorderen Hörner des Rückenmarks beobachtet; ferner Valtat[2]) bei Hunden in den Muskeln, welche künstlich alterirten Gelenken anliegen, Schäffer[3]) in Fasern, welche an Tumoren verschiedener Natur grenzen. Die erhebliche Verminderung der Kerne in Fasern, welche abgesehen von einer leichten Verschmälerung sehr gut die evidenten characteristischen Merkmale der Structur bewahrt haben, d. h. in jenen Verhältnissen, die wir in den Präparaten von einem Monate constatirt haben, ist ebenfalls kein neuer Befund.

Wir haben sie von Erbkamm[4]) ausführlich beschrieben gefunden bei Muskeln, welche der Autor durch Compression während verschieden langer Zeit anämisch machte und sie nachher der ursprünglichen Blutcirculation zurückgab; auch Schäffer erwähnt sie wiederholt in seiner angeführten Arbeit[5]).

Sicherlich ist es schwer, sich von solchem Zusammentreffen der Erscheinungen Rechenschaft zu geben, wie immer man auch die Vitalität der Fasern schätzen will. Wenn man sie zur weiteren Lebensfähigkeit geeignet hält, muss man den Kernen diejenige biologische Wichtigkeit absprechen, welche ihnen unbeschränkt zuerkannt ist; sie aber zum Zugrundegehen bestimmt zu erachten, verstösst unvermeidlich gegen die constanten Resultate der histopathologischen Beobachtung des Muskelgewebes, welche den Kernen betreffs des Widerstandes den zweiten Platz unter den Elementen anweist, welche die Fasern bilden. Der Entartungsprocess ist hier ausser durch das homogene Aussehen auch durch die Längsfaserung der Fasern dargestellt, welche von Zenker[6]) als Attribut der wachsartigen Degeneration unter dem Namen „fibrilläre Theilung“ angesehen wird.

---

[1]) Hayem, Recherches sur l'anatomie pathologique des atrophies. Paris 1877.

[2]) Valtat, De l'atrophie musculaire consécutive aux maladies des articulations. Etude clinique et experimentelle. Th. doct. Paris 1877.

[3]) Schäffer, l. c. p. 484.

[4]) Richard Erbkamm, Beiträge zur Kenntniss der Degeneration und Regeneration von quergestreifter Muskulatur nach Quetschung. Virchow's Archiv. Bd. 79.

[5]) Schäffer, l. c. p. 484.

[6]) Zenker, l. c.

Digitized by Google

Gruppe II.

Einfache und complete Stieldrehung.

1. Partielle Lappen (Versuch XIX—XXII).

Versuch XIX. Ausgewachsener Hund mittleren Schlages im Gewicht von ungefähr 11 kg. Rechter Oberschenkel. — Auf dem M. rectus anter. fem., der durch den gewöhnlichen Einschnitt blossgelegt wurde, grenzten wir einen der Breite nach der inneren Hälfte des M. rectus entsprechenden, nach der Retraction circa 5 cm langen Lappen mit proximalem Stiel ab. Nachdem wir ihn mit einer halben Drehung um sich selbst von aussen nach innen gewendet und in einen Zustand mässiger Dehnung versetzt hatten, nähten wir sein freies Ende auf den M. sartorius. Mittels eines Stiches mit Seidenfaden zwischen seinen äusseren Rand, welcher jetzt der vordere geworden war und diesem Muskel bewirkten wir, dass der mediane Theil der Spirale der Drehung so nah als möglich an dem Stieltheil zu liegen kam.

Umschlungene spirale Naht der blutenden Theile des M. rectus ant. und doppelte Etagennaht der Tegumente.

Versuch XX. Linker Oberschenkel. Es wurden der Hauptsache nach die vorherbeschriebenen Verhältnisse reproducirt mit dem einzigen Unterschiede, dass man den Lappen von seiner Scheide entblösste und demselben einen distalen Stiel gab. Nachdem die Heilung auf beiden Seiten per primam erfolgt war, wurden nach 8 Tagen die zwei Lappen entfernt; dieselben hatten vollständig die ihnen angewiesene Stellung innegehalten. Beide zeigten sich, ohne nennenswerthe Unterschiede unter sich, in nahezu physiologischem Zustande sowohl Aussehen, als Grösse und Consistenz betreffend. Nur der Endtheil war etwas blasser und härter.

Versuche XXI u. XXII. Ausgewachsene Hündin mittleren Schlages. Gewicht ungefähr 12 kg.

Versuch XXI. Rechter Oberschenkel. Nach dem gewöhnlichen Einschnitte auf der inneren Seite des vorderen M. rectus ant., den wir vorher auf ungefähr 6 cm isolirt hatten, präparirten wir einen Lappen mit centralem Stiel in einer Ausdehnung gleich der isolirten Strecke und der Breite nach von $^2/_3$ circa des Musc. rectus. Nachdem wir ihn mittelst einer ganzen Drehung um sich selbst von aussen nach innen gewendet hatten, nähten wir sein freies Ende auf die intact gebliebenen Fasern des Musc. sartorius und zwar in solcher Entfernung, dass der Muskellappen sich in einem mässigen Grad der Spannung befand.

Versuch XXII. Linker Oberschenkel. Hier wurde der Lappen, der nach seinen Dimensionen und nach dem Drehungsgrade dem vorigen gleich ist, aber einen peripherischen Stiel hatte und von seiner Scheide entblösst ward, stark gespannt und auf die Oberfläche des M. sartorius genäht, welche durch Entfernung einer kleinen oberflächlichen Strecke der Fasern blutend gemacht worden war.

Digitized by Google

Beide Wunden heilten per primam, und die zwei Lappen, welche wir nach 8 Tagen untersuchten, unterschieden sich von dem ursprünglichen Zustande nur durch eine mässige Grössenabnahme und durch bemerkenswerthe Blässe ihrer ganzen Oberfläche.

2. Totale Lappen. (Versuch XXIII—XXVI).

Versuch XXIII. Junger Hund mittleren Schlags. Rechte Seite. Wir isolirten von der Muskelfläche des Oberschenkels, welche in der gehörigen Weise durch einen Einschnitt blossgelegt wurde, der parallel dem vorderen Rande des Oberschenkels und 1 cm innerhalb desselben verlief, den ganzen M. sartorius und trennten seinen ganzen meridianen Theil durch einen Querschnitt. Der obere Lappen wurde mit einer halben Drehung um sich selbst von innen nach aussen gekehrt, so dass die innere Hälfte seiner tiefen Seite auf die äussere umgeschlagen und nach oben gewendet wurde; das freie Ende nähten wir mittels Knopfnaht auf die intact geblicbenen Fasern des M. rectus ant. in solchem Abstande, dass der Muskel stark gespannt ist.

Schema VIII.



Vollständige Drehung. Totaler Lappen mit distalem Stiele.

Versuch XXIV. — Der untere Lappen wurde durch eine ganze Drehung (S. Schema VIII) auf seiner Längsaxe gewendet und ebenfalls mit seinem freien Ende auf den M. rectus ant. in einer von dem Schnitte der oberflächlichen Muskelfasern zurückgebliebene quere Vertiefung befestigt.

Am 18. Tage wurden die Lappen entfernt; der obere zeigte sich verdünnt und blass, der untere nur leicht an Grösse vermindert, aber weich und von gallertartigem Aussehen.

Versuch XXV. Die Hündin der Experimente XXVIII u. XXIX. Der von dem Schnitte des M. sartorius im XXIX. Versuche herrührende untere Lappen wurde einfach gedreht und zur Hälfte seines freien Endes auf den M. rectus ant., zur anderen Hälfte auf den Vastus internus des Triceps verpflanzt.

Zur Zeit seiner Entfernung, nach 1 Monate, liess er nebst einer ziemlichen Reduction des Volumens in seiner Gesammtheit in der Nähe der Narbe kleine schwärzliche Flecken wahrnehmen, die wahrscheinlich als Reste vorhergegangener hämorrhagischer Herde zu deuten sind.

Versuch XXVI. Der Hund der Versuche XXIII u. XXIV. Linker Oberschenkel. — Die hier vorgenommene Operation unterscheidet sich von der im XXIII. Versuche für die einfache Drehung beschriebenen nur durch die

Digitized by Google

grössere Länge des Lappens, indem der M. sartorius in seinem unteren Theil durchschnitten wurde.

Makroskopischer Befund am Ende des Monats: um ungefähr ein Drittel verdünnter Lappen, etwas grössere als normale Consistenz, blassrosafarbiges Colorit.

Mikroskopische Untersuchungen von 8 bis 30 Tagen. Einfache und vollständige Drehungen.

1. Totale Lappen (Vers. XXIII—XXVI).

Hier liessen wir im Gegensatze zur bisher befolgten Ordnung das Bild der totalen Lappen vorausgehen, weil es durch die in dieser Versuchsgruppe auftretenden Veränderungen bedeutend vollständiger und characteristischer ist, demnach sogleich einen klaren Begriff der Natur der Läsionen verschafft und uns erlaubt, das Bild der partiellen Lappen in wenigen Worten darzustellen, indem wir es auf das der totalen Lappen beziehen.

Da die Resultate, die sich aus den Versuchen von 8 Tagen ergeben, von denen von 30 Tagen nicht durch die Modalitäten des Processes, sondern nur durch den Grad der Läsion selbst abweichen und auch das nur in sehr beschränktem Maasse, so fassen wir sie der Kürze halber in eine einzige Beschreibung zusammen.

Auch hier zeigt sich das Vorwiegen des Faserbindegewebes bis zum absoluten Verschwinden von Muskelfasern und hauptsächlich in dem Einpflanzungstheile des Lappens. Es vermindert sich gegen das Stielende, vor allem in den Versuchen der einfachen Drehung (Vers. XXIII, XXV, XXVI). In diesen kann man auch genau an der Drehungsstelle Muskelfasern beobachten.

Nicht so bei der vollständigen Drehung (Vers. XXIV), in welcher in der erwähnten Stelle Fasern und Spuren derselben ganz und gar fehlen, die in ihrer Gesammtheit von Fasergewebe ersetzt wurden. In den Querschnitten auf der Linie des medianen Theiles der Länge nach zeigt sich der Lappen an den Seiten von einer Schicht dichten Faserbindegewebes mit einfachen Anzeichen von Zellinfiltration und mit einigen Ueberbleibseln der ursprünglichen Fasern umgeben. Im Mittelpunkt des Schnittes ist ein in Bündeln geordneter Stamm von Muskelgewebe, vermischt mit fibrillärem Bindegewebe ohne Spur von Leukocyteninfiltration, so dass man

Digitized by Google

fast glauben könnte, dass es keinerlei schädlichen Einfluss auf seine Ernährung erfahren habe (Fig. V). Jedoch bei genauerer Betrachtung und bei erhöhter Vergrösserung (Oc. 3 bis Obj. 7. K.) erscheinen die Fasern in ihren Längsschnitten und zwar die in gehöriger Weise gedehnten verschmälert, wenn auch gleichmässig und in nicht sehr erheblichem Grade, mit selten nachweisbarer Längsstreifung, aber sehr klarer und deutlicher Querstreifung, so dass sie fast eine geradezu transversale Abtheilung mit spärlichen, wenig deutlichen und meistens merklich verdünnten Sarcolemmkernen vortäuschen.

In der vollständigen Drehung hat die Metarmorphose der Fasern des Lappens auch in dem Axentheile einen vorgeschritteneren Grad erreicht in dem Sinne, dass in den Querschnitten im Centrum des fibrösen Bindegewebes, welches den transplantirten Lappen ersetzt hat, kleine Gruppen von Muskelfäserresten kaum zu unterscheiden sind (Fig. VI).

Derselbe Befund ist auch in den Präparaten des bis zum 30. Tage ausgedehnten Versuchs (XXV—XXVI) zu constatiren, abgesehen von einer grösseren Entledigung der fibrösen Bindegewebesubstanz von Infiltration junger Elemente.

2. Partielle Lappen.

Nach 8 Tagen.. Einfache und vollständige Drehung.

Gegenüber diesem Bilde, welches die Drehung der Muskelstümpfe darstellt, sehen wir ein anderes, welches sich auf die der partiellen Lappen bezieht (Versuche XIX, XX, XXI, XXII), in welchem die Veränderungen, wenn sie auch dasselbe Gepräge bewahren, sich in einem viel geringeren Grade darstellen.

In den Schnitten aus den Versuchen XIX und XX mit einfacher Drehung ohne bedeutenden Unterschied untereinander bestehen die Muskelfasern noch grösstentheils mit sehr deutlichem structuralen Character und in fast physiologischer Beziehung mit dem interstitiellen Bindegewebe. Nur ihre Verschmälerung, die übrigens, ausgenommen in den an das marginale und terminale fibröse Gewebe angrenzenden Zonen nicht sehr erheblich ist, und die discrete Vermehrung der verlängerten und verdünnten Kerne des Sarkolemms mit mehr homogenem Aussehen, welches auf die

Digitized by Google

Verdünnung besonders der Querstreifung, manchmal auch der Längsstreifung zurückzuführen ist, repräsentiren den krankhaften Process, der sich abgespielt hat.

Nicht anders verhält es sich bei der vollständigen Drehung, wo auch noch das Muskelelement das Bindegewebe übertrifft (Versuche XXI, XXII). Auch an den Stellen der Spiralen erkennt man leicht die primären Fasern in Form dünner, meist homogener Cylinder, die bald mitten in das fibröse Gewebe eingestreut, bald dagegen in parallelen Bündeln vereinigt sind, zwischen welchen sich jedoch in reichlichem Maasse in ihrer ganzen Ausdehnung junge Elemente befinden. Diese Faserreste finden sich auch in der Nähe der Narbe und des blutenden Randes des Lappens. Diesem Rande entspricht eine hohe Schicht mehr oder minder lockeren und areolaren Bindegewebes.

In den anderen Theilen der Oberfläche sind die Fasern reichlich erhalten, im Allgemeinem mit geradlinigem, bisweilen leicht wellenförmigem Verlaufe, von verschieden reducirtem und vielfach fast normalem Durchmesser, mit gewöhnlich klarer und deutlicher Querstreifung und mässiger Kernvermehrung.

Eine Ausnahme besteht in den Präparaten des Versuches XXI für einige beschränkte Zonen, wo die Fasern tiefere Veränderungen in Folge einer reichlichen morphologischen herdförmigen Ausschwitzung erlitten haben, deren entscheidendes Moment sich vollständig unserer Beobachtung entzieht, welches aber sicherlich mit der begrenzten Localisation zufälliger Reize in Beziehung steht. In der Nähe derselben bleiben von den Fasern nur kurze homogen aussehende, gequollene, auf jeder Seite von jungen Elementen umgebene Bruchstücke übrig; bisweilen ist noch auf ausgedehnteren Strecken die Continuität der sarkoplastischen Cylinder bewahrt, welche übrigens oft von Querspalten durchzogen oder von Ketten von Wanderzellen eingenommen sind. Das interstitielle Bindegewebe ist nur leicht hyperplastisch und mehr in den Schnitten der Lappen mit peripherischem Stiel.

In dem mikroskopischen Bilde der Drehung bieten sich demnach dieselben Veränderungen dar, welche wir bei der Reclination der partiellen Lappen constatirt haben. Darum scheint uns eine wiederholte Darlegung derselben unnöthig.

Digitized by Google

Die Gleichheit der Läsionen bringt nothwendiger Weise jene des Characters des histopathologischen Processes mit sich, der auch hier durch einfache Atrophie dargestellt wird. Diese hat bezüglich der Sarkolemm-Kerne die zwei schon in Erwägung gezogenen Zustände angenommen, nämlich in einigen Versuchen (XXIII, XXIV, XXV) Abnahme, in anderen (XIX, XX, XXI, XXII, XXVI) Wucherung; von diesen Versuchen gehören die ersteren sämmtlich zur Transplantation der totalen Lappen, die letzteren, mit Ausnahme von XXVI, der partiellen Lappen.

Verweilen wir ein wenig bei dieser Eigenthümlichkeit.

Der Gruppe der totalen Lappen entspricht, wie der Befund darthut, gleichzeitig mit der beträchtlicheren Hyperplasie des interstitiellen Bindegewebes die grössere Zerstörung des Muskelgewebes, während der geringste Grad derselben sich in den Präparaten der partiellen Lappen findet und zwar gerade in denen, an welchen die einfache Drehung gemacht wurde.

Diese zwei verschiedenen Grade der Läsionen sind von zwei verschiedenen Graden der Intensität des Entzündungsprocesses abhängig, und da mit dem höchsten dieser Grade die Verminderung der Kerne des Sarkolemms einhergeht, mit dem niedrigsten aber ihre Vermehrung, so ist evident, dass die Anzahl der Kerne in umgekehrtem Verhältnisse zur Bedeutendheit der Entzündung steht. Dieses schon von Kraske[1]) erwähnte und von Schaeffer[2]) bestätigte Verhältniss findet constante Bedeutung in unseren Untersuchungen.

Die einfache Stieldrehung hat keinen besonders verderblichen Einfluss auf die Ernährung der Lappen gezeigt, denn in diesen ist die Quantität des erhaltenen Muskelgewebes um nichts geringer als die der Lappen in geringerer Reclination zum rechten Winkel. Die vollständige Drehung hat fast absolute Zerstörung des Gewebes in den totalen Lappen herbeigeführt, in den partiellen Lappen dagegen eine mässigere, jedoch immer noch grössere als bei der Reclination.

Hier möge es uns gestattet sein, eine wenn auch etwas spitzfindige, doch auf positive Grundlagen gestützte Beobachtung zu

[1]) Kraske, Experimentelle Untersuchungen über die Regeneration der quergestreiften Muskelfasern.

[2]) Schaeffer, l. c. p. 463.

Digitized by Google

machen. Es ist erwiesen, dass die Drehung im Vergleich zur Reclination unter gleichen Bedingungen im Gewebe des Lappens nothwendiger Weise grössere Circulationsstörungen herbeiführen muss. Wenn demnach die in den beiden plastischen Modalitäten des Stieles (Reclination und Drehung) constatirten Läsionen fast die gleichen sind, so muss man überhaupt annehmen, dass sie für gewöhnlich wenigstens nicht hauptsächlich der Theilnahme der Gefässe zuzuschreiben seien, sondern vielmehr der Dazwischenkunft anderer Factoren, die von uns anderwärts zum Theil hervorgehoben wurden und sich insbesondere auf die richtige Spannung des transplantirten Lappens beziehen.

In der That bewirkte in den Versuchen dieser Gruppe die Nachgiebigkeit des Muskelgewebes gegen Zug in Folge der grösseren Elasticität, welche den vielfachen Biegungen in der um sich selbst gedrehten Partie zu verdanken ist, dass es uns leichter von statten ging, in dem Lappen die nothwendige mässige Spannung zu erzielen. Der Vergleich der Versuche XIX und XX, in denen die Disposition der Lappen sich nur durch die Art des Stiels und dadurch unterscheidet, dass einer derselben mit seiner Scheide versehen (XIX), der andere derselben entblösst ist (XX), setzt uns in Stand, mit directen Beweisen an der Hand behaupten zu können, dass das Schicksal eines Lappens fast unabhängig sowohl von dem Sitze des Stiels als von der Erhaltung oder Nichterhaltung seiner Scheide ist. Wenn die peripherische Stielung und die Entblössung von der Scheide zwei der Lebensfähigkeit der Lappen sehr ungünstige Factoren darstellten, hätten wir deren Wirkungen vollständig antreffen müssen, wo durch ihre Coexistenz die schädlichen Einflüsse aufs Höchste gesteigert werden mussten.

Gruppe III.

Biegung des Stiels.

1. Partielle Lappen.

Versuch XXVII. Kleine ausgewachsene Hündin im Gewicht von ungefähr 6 kg. Rechte Seite. Mit einem Einschnitt, der sich von der Hälfte des unteren Quadranten des Abdomens nach unten bis zum medianen Theil der inneren Seite des rechten Oberschenkels erstreckt, erreicht man die Muskelfläche. Hier wird der Länge nach der M. rectus anterior femoris in zwei

Digitized by Google

gleiche Theile getheilt und der inneren der Quere nach in seinem unteren Theile durchschnitten. Auf diese Weise wird ein ungefähr 6 cm langer und $1^1/_2$ cm breiter Lappen gebildet, der nach oben gebogen und etwas in der seiner natürlichen gerade entgegengesetzten Richtung gedehnt, mit seinem peripherischen Ende an die Aponeurose des M. obliquus externus angenäht wurde. (S. Schema IX).

Der Versuch wird in der gewöhnlichen Weise — Hämostase und Etagennaht der Bedeckungen — vollendet. Der nach 8 Tagen entfernte Lappen zeigt bei vollständiger Redintegration des Theils keine groben erheblichen Veränderungen, nur erscheint er etwas verdünnt und ein wenig blasser als normal.

Schema IX.

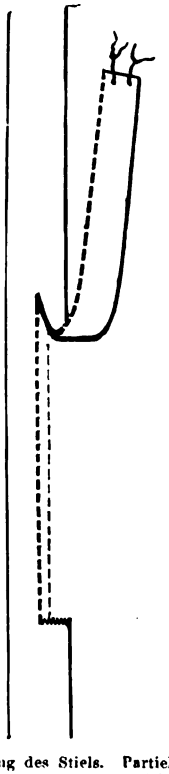

Biegung des Stiels. Partieller Lappen. Centraler Stiel.

Schema X.

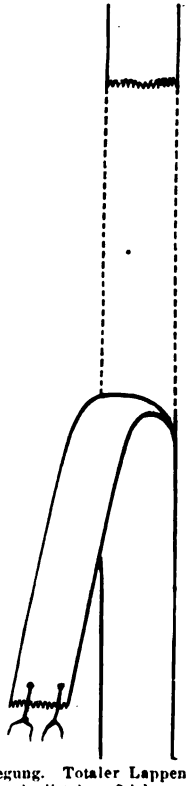

Biegung. Totaler Lappen mit distalem Stiel.

Links haben wir das umgekehrte Verhältniss hergestellt, nämlich einen ungefähr 5 cm langen, 2 cm breiten Lappen des M. obliquus externus auf den M. rectus ant. femoris transplantirt, aber schon am dritten Tage wurde er vom Thiere zusammen mit der Oberflächennaht abgerissen.

Digitized by Google

2. Totaler Lappen (Vers. XXVIII—XXXII).

Versuch XXVIII. Kleine junge Hündin. Rechte Seite. Von der Hälfte der inneren Oberfläche des Schenkels an, werden die gewöhnlichen Bedeckungen bis ungefähr zur Hälfte des unteren linksseitigen Quadranten ungefähr 3 cm innerhalb des vorderen Randes des Schenkels verlaufend eingeschnitten. Nachdem der M. sartorius in seiner ganzen Länge isolirt worden war, wird er der Quere nach auf der Verbindungslinie seines mittleren Drittels mit dem unteren abgeschnitten und der grössere Lappen so nach oben gebogen, dass seine untere Fläche die obere wird. Nachdem durch die Biegung des Stiels das freie Ende des Muskels erhalten ward, wurde es mittels Kürschnernaht auf die Fasern des M. obliquus ext. angenäht und die Operation unter den gewöhnlichen Normen beendet. Heilung erfolgte per primam.

Am achten Tag wurde der Lappen abgenommen; derselbe hatte fast sein normales Volumen bewahrt, ist etwas schlaff, graulich und besitzt fast gallertartiges Aussehen.

Versuch XXIX. An der vorigen Hündin wird auf der linken Seite die eben beschriebene Operation mit dem einzigen Unterschiede wiederholt, dass der Lappen von seiner Scheide entblösst und sein freies Ende in mässiger Spannung auf die Aponeurose statt auf das Fleisch des M. obliquus ext. genäht wurde. Bei vollkommen regelmässigem Verlaufe zeigt sich nach einem Monate der transplantirte Lappen, welcher vollkommen verwachsen war, in seinem Volumen auf ungefähr die Hälfte reducirt mit unveränderter Consistenz und blassem Colorit.

Versuch XXX. Ausgewachsener Hund grossen Schlages im Gewicht von ungefähr 15 kg. Linkes Bein. Die Muskelfläche wurde mittels eines Schnittes in verlängerter Spirale blossgelegt. Dieser Schnitt ging von der Hälfte der äusseren Seite des Unterschenkels aus, geht über den vorderen medianen Theil des Kniegelenkes und reicht bis zum oberen Theil des Oberschenkels, auf 2 cm des Inneren seines vorderen Randes.

Nachdem der M. rectus ant. fem. in seiner ganzen Ausdehnung von der Muskelfläche isolirt und fast an seiner oberen Insertion abgeschnitten war, und nachdem wir ihn seiner Scheide entblösst halten, kehrten wir ihn unten um und nähten sein freies Ende auf die Scheide des M. tibialis anterior (Schema X). Nach Vollendung der Operation bildet der Lappen unter der Haut einen sehr deutlichen mässig gespannten Strang, der mit seiner unteren Portion auf dem vorderen äusseren Theil des Kniegelenkes ruht.

Nach einem Monat zeigte sich die Wunde per primam geheilt, der Lappen merklich dünner geworden, vornehmlich in dem peripherischen Theile blass und von fibröser Consistenz.

Versuch XXXI. Ausgewachsener grosser Hund. Rechte Seite. Einschnitt der gewöhnlichen Bedeckungen ungefähr von der Hälfte der inneren Oberschenkeloberfläche an bis zum unteren Theil des unteren rechtseitigen Abdominalquadranten. Isolirung des M. sartorius und Durchschneidung desselben in der Höhe des unteren Winkels des Einschnittes der Haut. Biegung

Digitized by Google

des Lappens in die Höhe und Annähen seines freien Endes an das Unterhautgewebe. Annähen der Oberflächenaponeurose über dem Lappen bis an den oberen Theil.

Heilung per primam. Nach 8 Tagen erscheint das Volumen des Lappens fast unverändert und dieser ist etwas anämisch.

Versuch XXXII. An dem Hunde, welcher zum vorigen Versuche gebraucht worden war, wiederholten wir links die vorbeschriebene Operation, jedoch wurde dafür gesorgt, dass die Nahtlinie der Hautwunde nicht direct über dem transplantirten Lappen zu liegen komme.

Nach einem Monate zeigt sich der Lappen merklich verdünnt und blass.

Mikroskopischer Befund.

1. Totaler Lappen.

Diese in den Versuchen XXVIII, XXIX, XXX, XXXI und XXXII angewandte Methode wurde auf vielerlei Weise variirt, so dass sich vier Ordnungen verschiedener Resultate ergaben:

1. In den Präparaten des Versuchs XXVIII, in welchem das untere Ende des M. sartorius auf die Fasern des M. obliquus externus transplantirt und fast 10 Tage lang darauf erhalten wurde, bemerkt man auf der Nahtpartie ein ausgedehntes Narbenbindegewebe, welches, von Fettklümpchen durchsetzt, sich weit gegen den Körper des Lappens mit vollkommener Abwesenheit von Fasern verbreitet. Aber in dem Maasse, als man sich bei der Beobachtung dem Biegungsstiel nähert, treten fast sämmtliche Faserbündel auf, jedoch eine marginale Gruppe ausgenommen, welche deutliche Atrophieerscheinungen zeigt. Dies ist gerade diejenige Zone des Lappens, welche bei der Operation, um die Abtrennung des M. sartorius zu erleichtern, direct blutend gemacht wurde. Dies ist durch die grössere Entwicklung des Bindegewebes bewiesen, welches diese so veränderten Faserbündel umgiebt (Fig. VII). In den besser erhaltenen zeigen die Muskelfasern, obgleich sie im Allgemeinen verschmälert sind, nie einen sehr erheblichen Grad von Reduction des Volumens. Ja man bemerkt streckenweise hypertrophische Fasern, in denen die Querstreifung wenig in die Augen fällt, während die Längsstreifung klar und deutlich ist.

Die Kerne sind wenig oder garnicht auffallend, und wo sie vorkommen, erscheinen sie atrophisch mit geringer Empfänglichkeit für die Farbsubstanzen. Die Querstreifung ist bei ihnen im Gegen-

Digitized by Google

satze zu den spärlichen hypertrophischen Fasern sehr deutlich und tritt klar hervor; die Längsstreifung ist wenig erheblich.

Das interstitielle Bindegewebe zeigt im Allgemeinen ein fibrilläres Aussehen mit spärlicher Infiltration junger Elemente.

2. In den Präparaten, welche von einem dem vorigen ähnlichen Experimente stammen, jedoch mit Insertion des Lappens auf die Aponeurose des M. obliquus ext. statt auf dessen Fasern, beobachtet man unzweifelhaft einen Zustand besserer Erhaltung des Muskelgewebes mit interstitiellem Bindegewebe, welches kaum die leisesten Spuren eines Entzündungsprocesses darbietet (Vers. XXIX).

3. In dieser Varietät des Versuchs wurde derselbe Stamm des M. sartorius auf das subcutane Bindegewebe angenäht (XXXI, XXXII) und die Beobachtung wurde auf 10 und 30 Tage verlängert. In den Schnitten der betreffenden Muskellappen ist totales Verschwinden der Muskelfasern auf dem Endstück des Lappens und von da bis auf $^2/_3$ ungefähr der Länge des transplantirten Muskelstumpfes zu konstatiren. Auch mangelt, vorzugsweise an den von der Narbe am weitesten entfernten Stellen, jedoch immer noch in der angezeigten Strecke das reichliche Bindegewebe, wie es so allgemein sonst in Ersetzung der Muskelfasern beobachtet wird, und statt deren sieht man als dicht zusammengedrängte Ueberbleibsel die Schläuche des Sarcolemms mit seiner normalen Zahl sehr feiner und intensiv gefärbter Kerne. Diese Schläuche werden von zahlreichen Gefässen, besonders Venen, durchquert. Gegen den umgebogenen Theil zu treten die Fasern jedoch in spärlicher Quantität auf, mit ungleich reducirtem Durchmesser und mit sehr in die Augen fallender Doppelstreifung.

Ein einziger Unterschied besteht zwischen dem mikroskopischen Befunde der Präparate von 10 Tagen und jenen von 30 Tagen in sofern, als in den ersteren die Fasern besser erhalten, in grösserer Zahl vorhanden und über einen grösseren Theil des Lappens gegen das Ende der Biegung verbreitet sind.

4. In der vierten Modalität wurde dem Lappen der peripherische Stiel bewahrt (Versuch XXX). Die Präparate lassen nach 30 Tagen noch zahlreiche Faserbündel constatiren, welche, obwohl sie auch durch fibrilläres Bindegewebe auseinandergehalten sind, doch, besonders in der medianen transversalen Partie des Lappens

Digitized by Google

und in der Nähe des Stieles sich wohl erhalten zeigen. In den Querschnitten zeigt sich deutlich, wie die Fasern, welche diesen Bündeln entsprechen, wenn sie auch in ihrem Durchmesser variiren, sich stets nahezu in physiologischen Grenzen erhalten, was durch die Persistenz des normalen Aussehens der Cohnheim'schen Felder bestätigt wird.

Peripherisch — denn der ganze Lappen ist fast von einem Faserring umgeben — wurden die Muskelelemente durch die directe Compression des neugebildeten Gewebes entstellt und zeigen auffallende Merkmale einfacher Atrophie.

Partieller Lappen.

8 Tage.

Annähernd gleich ist der Befund in den Präparaten des Versuchs XXVII, bei welchem statt eines Muskelstumpfes ein Lappen des M. rectus ant. in derselben Lage transplantirt wurde. Er differenzirt sich einzig und allein durch den Grad der Veränderung, denn hier entspricht einer geringeren Entwicklung des Bindegewebes der Narbe eine grössere Ausdehnung des Muskelgewebes, das überdies, mit grösseren Mengen von Kernen versehen, in zahlreicheren Bündeln zusammengefasst erscheint, welche aber durch lockeres reichlich mit Fett durchsetztes Bindegewebe auseinandergehalten werden. In dem eben dargelegten Befunde lässt sich kein substanzieller morphologischer Unterschied von den vorhergehenden constatiren. Es ist in den Versuchen XXXI u. XXXII nur die grosse Menge kernreicher Sarcolemmschläuche erwähnenswerth, welche schon früher wiederholt hervorgehoben wurden, und die Waldeyer[1]) zuerst unter dem Namen Muskelzellenschläuche beschrieb, die man aber wohl besser mit Schaeffer[2]) in exakterer Bezeichnung des Inhalts „Muskelkernschläuche" nennen dürfte. Sie wurden von verschiedenen Autoren weitläuftig besprochen und verschiedentlich gedeutet (Billroth)[3]), Erbkamm[4]),

[1]) Waldeyer, Ueber die Veränderungen der quergestreiften Muskeln bei der Entzündung und dem Typhusprocesse, insbesondere die Regeneration desselben nach Substanzdefecten. Virchow's Archiv. Bd. 34. S. 492.

[2]) Schaeffer. l. c. p. 463.

[3]) Billroth, Ueber eine Art der Bindegewebsmetamorphose der Muskel- und Nervensubstanz. Virchow's Archiv. Bd. 8. S. 262.

[4]) Erbkamm, l. c. S. 68.

Digitized by Google

und werden heutzutage nach der am meisten anerkannten Doctrin als Muskelfaserreste betrachtet, welche einen Process einfacher Atrophie in einer weit vorgeschrittenen Entwickelung darstellen. (Litten)[1], (Schaeffer)[2]. In dieser Gruppe ist durch die Resultate des Versuchs XXVII noch einmal die Superiorität der partiellen Lappen über die totalen dargethan.

Um die Verschiedenheit der Resultate des Versuchs XXVIII und des Versuchs XXXI einerseits, des Versuchs XXVIII und des Versuchs XXIX anderseits zu verstehen, erinnern wir an die Erörterungen, welche zum I. und II. Versuche bezüglich der geringeren Reclination zum rechten Winkel als Nachweis der absoluten Einflusslosigkeit der Natur des Receptionsgewebes gemacht wurden, und um die hohe Wichtigkeit der Passlichkeit der Lappen zur Bewegung für die Erhaltung der Fasern hervorzuheben.

Eine neue Eigenthümlichkeit erwächst aus dem Vergleich des Versuchs XXIX mit XXX. Im ersteren wurde der an seinem unteren Theil abgeschnittene M. sartorius auf die Aponeurose des M. obliquus ext. verpflanzt, in dem zweiten der von seiner oberen Insertion abgelöste M. rectus ant. fem. auf das Fleisch des M. tibialis anter. Im ersteren dieser Muskeln bestanden zwei Elemente grösserer Zerstörung, wie wir sie schon nach ihrem richtigen Werthe beurtheilt haben: die peripherische Stielung und die Einpflanzung auf das Muskelfleisch. Jedoch wenn ein Unterschied in dem Zustande der Erhaltung der Fasern besteht, so gereicht dieser zum Vortheile des Lappens, den man a priori für gefährdeter hätte halten sollen.

Worin liegt der Grund dafür?

Wir müssen ihn ohne weiteres in der Einpflanzungstelle suchen, denn dadurch, dass beide Lappen ihrer Scheide entblösst und in einen annähernd gleichen Grad der Spannung versetzt waren, kann die Ursache hierfür nicht in den Lappen selbst liegen. Nachdem im Gewebe der Receptionsstelle des unteren Lappens kein physischer Umstand besteht, welcher sich den beiden erwähnten ungünstigen Momenten als ein günstiger gegenüber stellen könnte, so ist klar, dass wir uns nur an seine functionellen Eigenschaften halten können.

---

[1] Litten, Ueber embolische Muskelveränderung und die Resorption todter Muskelfasern. Virchow's Archiv. Bd. 80.

[2] Schaeffer, l. c. p. 463.

Digitized by Google

Wir erklären uns die Sache kurz in folgender Weise:

Der M. rectus ant. fem. konnte nach seiner Verpflanzung, nebstdem dass er sich, soviel ihm seine neuen Beziehungen erlaubten, selbständig contrahirte, den Einfluss der ihm von dem M. tibialis ant. übermittelten Bewegungen in seiner ganzen Wirkung fühlen, denn wegen des Parallelismus der Fasern der zwei Muskeln machten sich diese Bewegungen in der Richtung und Contractionswelle geltend, welche dem M. rectus ant. eigen sind.

Dagegen hat der M. sartorius, auf einen in ganz oder fast ganz perpendiculärer Richtung wirkenden Muskel eingepflanzt, von diesem nur schwankende Bewegungen oder besser gesagt, seitliche Bewegungen angenommen, welche sich, wenn der Lappen frei gewesen wäre, sicherlich in einer Verlegung der Masse in die horizontale Fläche statt in einer vortheilhaften Alternative der Verlängerung und Verkürzung ausgeprägt hätten. Da demnächst seine Bewegungsfähigkeit auf die kurzen Excursionen, welche von dem ihm verbliebenen Kontractionsvermögen herstammen, beschränkt war, hatte er den schädlichen Einfluss des höchsten Grades der Unthätigkeit zu erleiden, ohne dass diese verderbliche Wirkung durch den günstigen Einfluss der beiden obenerwähnten Verhältnisse genügend neutralisirt worden wäre.

Hieraus folgt ein praktischer Schluss:

Die Transplantation eines Lappens auf Muskeln gleicher Richtung sichert seine Vitalität viel besser, als die Transplantation auf Muskeln, die in perpendiculärer oder zum Lappen selbst schräger Richtung angeordnet sind.

Weil der innere Grund dieser grösseren Garantie in der ausgedehnteren Bewegungsfähigkeit zu suchen ist, welche der Paralleltransplantation eigen ist, so können wir daraus verallgemeinert den Schluss ziehen: Es sei in Fällen der Wahl geboten, für den Lappen jene Muskelinsertionsstelle auszuwählen, welche in der Weise, die der physiologischen am nächsten kommt, dem Bewegungsgesetze entspricht.

Demnach ist erwiesen, dass ein Lappen, welcher auf einen benachbarten Muskel transplantirt wird, der die ursprüngliche Richtung besser einhält, unter sonst gleichen Bedingungen besser die Transplantation überstehen wird — auch schon wegen des geringeren Deviationsgrades — als derjenige, welcher auf einen

Digitized by Google

entfernteren Muskel ohne Unterscheidung zwischen dem Antagonismus und der Synergie, welche nothwendig den Parallelismus der Contractionswellen mit sich bringen, transplantirt wird.

Dies findet seine Bestätigung in dem Vergleiche des Vers. I mit den Vers. XIX, XX u. XXI, ein Vergleich, welcher trotz Verschiedenheit der Verhältnisse des Stiels durch das Aequivalent der von uns bei der geringeren Reclination zum rechten Winkel und bei der Drehung constatirten Resultate Beweiskraft hat. Im ersten Versuche wurde der Lappen zwischen synergetische Muskeln (Muskellappen des rechten M. rectus abdom. auf den linken) transplantirt, in den anderen zwischen antagonistische Muskeln (Lappen des M. rectus anter. fem. auf den M. sartorius). In allen Versuchen war die Dehnung gleich: nur wurde zwischen dem Vers. I und dem Vers. XIX ein Unterschied bezüglich des Sitzes des Stieles gemacht, peripherisch in jenem, central in diesem; zwischen Vers. I und Vers. XXI, bezüglich der Verhältnisse der Scheide, welche im reclinirten Lappen (I) entfernt, im gedrehten (XXI) erhalten war; zwischen Vers. I und XX wurde vollkommene Gleichheit der Verhältnisse eingehalten. Bei allen Versuchen hatte man die gleiche Anzahl der Fasern der Lappen bewahrt.

Serie B.

Vollständiger oder freier Lappen.

Die grössere Intensität der hervorgerufenen Läsion und die grössere Dauer der Operation in den Versuchen mit den vollständigen oder freien Lappen erklären, warum eine ziemlich beträchtliche Zahl derselben resultatlos ausgefallen ist. So viel Sorgfalt wir auch auf die Vorbereitungen und auf die Technik jedes Versuchs verwandt haben, gelang es uns doch nicht immer, die Eiterung der Wunde zu vermeiden. In der That trat sie bei 36 Versuchen 11 mal auf, also in 30,5 pCt.

Versuch I u. II. Junger Hund kleinen Schlages im annähernden Gewicht von 6 kg. Die gewöhnlichen Bedeckungen des Abdomens wurden auf der Linea median. superumbilicalis in einer Ausdehnung von ungefähr 8 cm durchschnitten, und nachdem die beiden M. recti blossgelegt worden waren, machten wir auf jedem derselben zwei vollständige ungefähr 5 cm von einander entfernte Querschnitte und erhielten so zwei Lappen, nämlich auf jeder Seite einen, welche, kaum frei, sich durch die Reaction ihrer Fasern bis auf unge-

Digitized by Google

fähr 3 cm reducirten. Sodann setzten wir den einen an des anderen Stelle, indem wir jeden derselben mittels Knopfnaht in Seide zwischen die beiden Muskelenden der entgegengesetzten Seite annähten, und hielten genau die Lage ein, welche sie bei ihrem natürlichen Sitze hatten (Schema XI).

Schliesslich vereinigten wir den äusseren Rand jeden Lappens mit der Aponeurose des M. obliquus externus und vollendeten die Operation durch Hämostase und Etagennaht.

Nach 8 Tagen bei vollständiger Heilung der Hautwunde waren die beiden Muskellappen vollständig in Nekrose verfallen, wahrscheinlich durch Coagulation, und an Stelle derselben erschien eine weiche, weissgelbliche, leicht abwischbare Masse.

Schema XI.

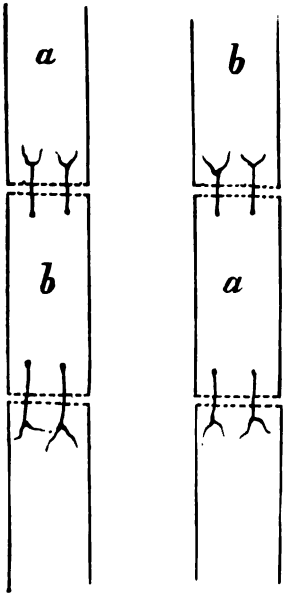

Versuche III u. IV. Henne im Gewicht von ungefähr 2 kg. Nachdem die Cutis und die Oberflächenaponeurose auf der medianen Linie des Sternums durchschnitten war, legten wir den rechten M. rectus pectoralis major bloss, und seine Fasern ihrer Richtung nach durchschneidend, entfernten wir zwei aneinanderliegende rechtwinklige, nach der Retraction ungefähr 2 cm lange und ungefähr $1^1/_2$ cm breite Lappen.

Wir gaben jedem derselben den Sitz des anderen, und befestigten sie an das Fleisch des Muskels mit fortlaufender Seidennaht und sehr zahlreichen Stichen auf den kürzeren Seiten (S. Schema XI).

Etagennaht. Heilung per primam. Nach 8 Tagen trafen wir an der Stelle der Lappen ein hartes und widerstandsfähiges Gewebe von dunkelgrünlicher Farbe, das genau ihre Form wiedergab.

Versuch V. Junger Hund kleinen Schlags mit stark entwickelter Musculatur. Rechter Oberschenkel. Nachdem die Muskelfläche durch einen ungefähr 8 cm langen, auf der inneren Schenkeloberfläche 2 cm von seinem vorderen Rande verlaufenden Einschnitt blossgelegt worden war, machten wir auf dem M. sartorius zwei ungefähr 4 cm von einander entfernte Querschnitte, welche jedoch nur die zwei Drittel der Dicke des Muskels, von vorn nach hinten, trafen. Sodann präparirten wir mit dem Bistouri den Lappen heraus, der sich, kaum freigeworden, auf ungefähr $1^1/_2$ cm retrahirte, brachten ihn in eine Vertiefung, die auf der inneren Hälfte des M. rectus ant. durch Durchschneidung seiner Fasern entstanden war, und nähten ihn in diese mit Knopfnaht in Seide fest (Schema XIII).

Nach 16 Tagen bei per primam erfolgter Heilung constatirten wir Spuren des Lappens in wenigen dünnen und blassen mit dem Receptionsgewebe verwachsenen Faserbündeln.

Digitized by Google

Versuch VI. Ausgewachsener Hund kleinen Schlages. Rechter Oberschenkel. Nachdem die Muskelfläche wie im vorigen Experimente blossgelegt und der Bauch des M. rectus ant. fem. isolirt worden war, grenzten wir auf seinem inneren mit der Scheide versehenen Theile einen Lappen ab, welcher ungefähr 5 cm lang und $4^1/_2$ cm breit war und zwar mittels eines Längsschnittes und zweier zu den Enden desselben perpendiculärer Schnitte. Sodann legten wir den Lappen in der Weise, dass sein oberes Ende das untere und sein äusserer Rand sein innerer wurde, und nähten ihn auf seinen ursprünglichen Sitz mit fortlaufenden Stichen an den beiden Enden längs des im Contact mit dem ursprünglichen Muskel stehenden Randes mit Knopfnaht.

Etagennaht. Nach 4 Tagen ist die Wunde der Tegumente fast in ihrer ganzen Ausdehnung verwachsen, nur in der Nähe ihres unteren Endes befindet sich in dem inneren Theil und um eine Seidenschlinge eine kleine runde Continuitätstrennung, aus welcher auf Druck eine serös blutige, dünne, ziegelrothe, geruchlose Flüssigkeit herauskommt.

Nach weiteren 48 Stunden wird die Wunde wieder geöffnet und auf der Muskelfläche erkennt man genau den Sitz des Lappens, von dem keine Spur mehr übrig ist. Der M. rectus ant. lässt Substanzverlust sehen, welcher in jenem stattfand. Seine Ränder sind mit den benachbarten Geweben verwachsen und mit Granulationsgewebe bedeckt.

Versuch VII. Junger Hund mittleren Schlages. Linker Oberschenkel. Von dem seiner Scheide entblössten M. sartorius entfernten wir auf eine Strecke von ungefähr 5 cm die innere Hälfte und verpflanzten diesen Lappen zwischen die Fasern des M. rectus ant., welche wir der Länge nach auf der medianen Linie durchschnitten auf eine Strecke, welche die Länge des retrahirten Lappens übertraf.

Dieser wurde mit einer Knopfnaht in Seide auf das Fleisch des M. rectus genäht und in einen Grad der Dehnung versetzt, der die Mitte zwischen Schlaffheit und Spannung hielt. Die Hämostase besorgten wir durch Unterbindung der grösseren Gefässe und spirale fortlaufende Naht der blutenden Oberfläche des M. sartorius (Schema XII).

Mit der gewöhnlichen Behandlung erzielten wir die Heilung per primam und am 7. Tage fanden wir, dass der transplantirte erheblich an Volumen reducirte Lappen mit dem Muskel nur auf einer Seite und an den Enden verwachsen war.

Versuch VIII. Ausgewachsener Hund grossen Schlages. Wir wiederholten genau die vorhergehende Operation und nach 8 Tagen bei Entfernung des Verbandes und Durchschneidung der Cutis floss eine geringe Ansammlung serös-blutiger Flüssigkeit ab; an der Stelle des transplantirten Lappens fanden wir ein reiches Granulationsgewebe.

Versuch IX u. X. Junger Hund in annäherndem Gewicht von 10 kg. Wir führten das Experiment auf den beiden Oberschenkeln mit den gleichen schon beschriebenen Modalitäten der zwei vorhergehenden Versuche aus, nur veränderten wir die Dimensionen der transplantirten Lappen, denen wir ungefähr die Länge von 1 cm und die Breite von $1^1/_2$ cm gaben.

Digitized by Google

Am 8. Tage schritten wir zur Entfernung der Einpflanzungspartie der beiden M. recti: die verdünnten und blasse Lappen schienen innig mit den Fasern der Mm. recti verwachsen.

Versuch XI. Alte Hündin im Gewicht von ungefähr 12 kg. Rechter Oberschenkel. Vorige Operation; Lappen in der Länge von ungefähr 6 cm und in der Breite von $^1/_2$ cm, mit seiner Scheide versehen: er reducirt sich durch die Retraction auf nur ungefähr 4 cm.

Nach 6 Tagen, bei Heilungsverlauf per primam, erscheint der sehr dünne Lappen lebhaft roth, mit verminderter Consistenz und auf seiner Einpflanzungsstelle haftend.

Versuch XII. Alter Hund grossen Schlages im Gewicht von ungefähr 15 kg. Rechter Oberschenkel. Es wurde die vorige Operation mit allen Einzelheiten wiederholt, die Hämostase durch die fortlaufende Naht des Randes des blutigen M. sartorius uud durch Stielung der beiden Stümpfe bewirkt, welche bei der Entfernung des Lappens übrig geblieben waren. Auch hier sah man die Bildung eines mässigen Hämatoms, was übrigens nicht hinderte, dass die Wunde per primam heilte. Nach 4 Tagen constatirten wir, dass der transplantirte Lappen vollständig erweicht war und speckiges Aussehen hatte.

Auf der linken Seite wiederholten wir denselben Versuch, aber auch hier trat ein unteraponeurotischer Blutaustritt auf, welcher durch seine excentrische Pression die Verwachsung der Wundränder hinderte.

Versuch XIII u. XIV. Von der linken Regio glutaea, besser von dem linken Musc. glutaeus maximus einer grossen ausgewachsenen Katze schnitten wir zwei Lappen parallel der Fasernrichtung, ein jeder ungefähr 4 cm lang und 2 cm breit heraus, und transplantirten sie in die zwei in der vorigen Weise präparirten und zur Hälfte ihrer Längsaxe nach auseinandergeschnittenen Mm. recti abdominales eines kräftigen Jagdhundes (Schema XII).

Wir trugen Sorge, die Lappen in den ihrer Conservirung günstigsten Bedingungen zu erhalten, indem wir sie während der Operation mit der Cutis des Hundes bedeckten. Der Verlauf post operationem war regelmässig: nach 8 Tagen fanden wir an dem Sitze der Lappen eine weissgraulich und speckig aussehende amorphe Substanz, die wir leicht durch Abwischen mit einem Wattebäuschchen entfernen konnten. Unterhalb bemerkten wir dann entsprechend der Theilungslinie der Fasern der M. recti zwei Vertiefungen mit granulöser, leicht blutender Oberfläche.

Versuch XV. Auf dem linken Oberschenkel des Hundes des Versuchs V transplantirten wir in der gewöhnlichen Weise einen Lappen des Sartorius zwischen die Fasern des M. rectus ant., nachdem wir sie der Länge nach auseinandergeschnitten hatten; in allen Einzelheiten hielten wir uns an den Versuch XI.

Heilung per primam. Nach 16 Tagen existirten von dem transplantirten Lappen nur mehr wenige, kaum erkennbare blasse Fasern, die von fibrösem Bindegewebe umgeben waren.

Versuch XVI. Alter Hund grossen Schlages im Gewicht von ungefähr 14 kg. Rechter Oberschenkel. Siehe die Versuche XI u. XV: nur müssen wir

Digitized by Google

bemerken, dass der von dem M. sartorius abgelöste Lappen nach der Retraction ungefähr 6 cm lang und $^1/_2$ cm breit war.

Bei der mikroskopischen Untersuchung, die wir nach 18 Tagen vornahmen, constatirten wir, dass der Lappen vollkommen mit dem M. rectus verwachsen, aber bedeutend dünner geworden und von gelblicher Farbe war.

Versuch XVII. Ausgewachsener Hund mittleren Schlages. Linker Oberschenkel. Siehe Versuch XVI mit gleichem anatomisch-pathologischem Befund.

Versuch XVIII. Junger Hund kleinen Schlages. Wir durchschnitten auf 10 cm die Cutis und die Fascia superf. abdom. parallel mit der Linea alba und bis auf 2 cm von ihr entfernt auf dem rechtseitigen M. rectus, und nachher das vordere Blatt der Scheide dieses Muskels auf ungefähr 8 cm und nahmen von seinem inneren Theile einen Lappen von 3 cm Länge und 1 cm Breite heraus, nähten ihn, nachdem wir ihn von seiner Aponeurose entblösst hatten, ein wenig nach aussen zwischen die der Länge nach auseinandergeschnittenen Fasern desselben.

Wir vollendeten die Operation unter den gewöhnlichen Vorsichtsmaassregeln.

Nach einem Monate sieht man auf dem Sitze des Lappens einen Streifen eines Gewebes, das in dem grössten Theil seiner Ausdehnug graulichweiss, in einigen isolirten Partien speckig ist und merklich vermehrte Consistenz hat.

Schema XII.

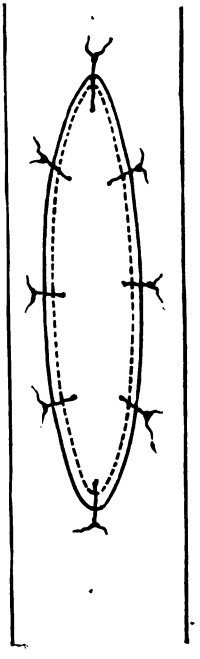

Versuch XIX. An demselben Hunde, welcher zum Versuch XVII gedient hat, wiederholten wir denselben auf dem rechten Oberschenkel und hielten das Thier einen Monat lang in Beobachtung. Nach Ablauf dieses Zeitraums entfernten wir den M. rectus ant., auf welchem der Lappen noch erkennbar ist, der erheblich in seinem Volumen reducirt erscheint und dem Drucke widersteht.

Versuch XX. Wir bedienten uns des Thieres von Versuch XVI, welchen wir getreu auf den linken Oberschenkel reproducirten. Am 50. Tage fanden wir auf dem Sitze des Lappens mit freiem Auge ein dichtes narbiges Bindegewebe.

Versuch XXI und XXII. Junger Hund mittleren Schlages.

Versuch XXI. Rechter Oberschenkel. Von dem medianen Theil nach der Breite des M. rectus anter., der mit dem gewöhnlichen Einschnitte blossgelegt worden war, entfernten wir einen ungefähr 4 cm langen, 1 cm breiten Lappen von einem Drittel circa der Dicke des Muskels und setzten an dessen Stelle einen anderen von gleichen Dimensionen, welchen wir der ganzen Dicke des M. sartorius entnahmen und mit fortlaufender Naht an den beiden Enden, mit einigen Knopfstichen an den Rändern befestigten. Hämostase des Sartorius. Etagennaht. Heilung per primam. Nach 8 Tagen

Digitized by Google

durchschnitten wir das Narbengewebe und fanden unterhalb der Aponeurose eine kleine Quantität serös blutiger Flüssigkeit mit den schon wiederholt beschriebenen Kennzeichen.

Vom transplantirten Lappen blieb ein kleiner Rest, der durch einen feinen Streifen weichen gallertartigen Gewebes vertreten war und noch leicht durch die Seidenschlinge an seinen Enden festgehalten wurde.

Versuch XXII. Linker Oberschenkel. Hier weicht der Versuch von dem vorigen nur durch den Umstand ab, dass die Dicke des vom M. rectus abgeschnittenen Lappens ungefähr das doppelte des ersteren beträgt, während der transplantirte nur ungefähr die zwei Drittel der Dicke des M. sartorius ausmacht. Seine blutende Oberfläche wurde zu der entsprechenden des M. rectus in Beziehung gebracht. Hämostase des M. sartorius. Etagennaht.

Schema XIII.

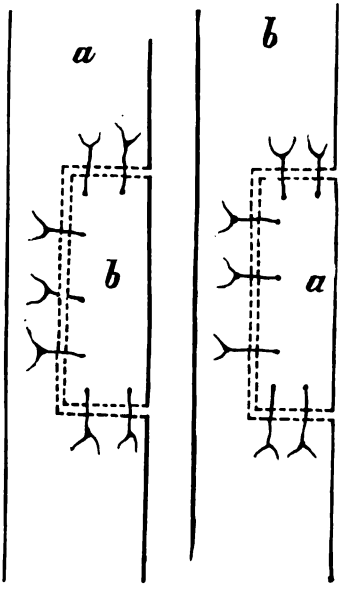

Nach 10 Tagen — die Heilung war per primam erfolgt — wurde die Wunde geöffnet und dadurch einer reichlichen Quantität der gewöhnlichen Flüssigkeit Ausgang verschafft; vom Lappen keine Spur: die Receptionsstelle ist reich an Granulation.

Versuch XXIII. Hund kleinen Schlages von ungefähr 6 kg Gewicht. Bogenförmiger, mit unterer Convexität ausgeführter Einschnitt, welcher ungefähr von der Hälfte des rechtsseitigen Arcus costalis ausgehend gegen die Medianlinie zur Höhe des mittleren Punktes seiner Portio superumbilicalis verläuft.

Digitized by Google

Blosslegung der Muskeloberfläche. Aus dem M. obliquus externus wird mittels eines dem inneren Rande desselben parallel verlaufenden vertikalen Schnittes und zweier perpendikulärer Querschnitte an den Enden des ersteren ein rechteckiger, circa 2 cm langer und 1 cm breiter Lappen entfernt, welcher mit seiner Scheide versehen bleibt.

Befestigung desselben zwischen den Rändern eines Querschnittes, welcher auf dem rechten M. rectus abdom. gemacht wurde. Die Vereinigung fand hauptsächlich zwischen den Rändern des Lappens und der Aponeurose des M. rectus statt. Etagennaht. Nach 6 Tagen ist die Wunde im grössten Theil ihrer Ausdehnung verwachsen: nur in der centralen Partie besteht eine offene ungefähr 1 cm lange Continuitätstrennung, aus welcher auf Druck etwas serös-blutige Flüssigkeit austritt. Keine Zeichen eines Eiterungsprocesses, keine Spur des Lappens.

Versuch XXIV. Kleine ausgewachsene Hündin.

Linker Oberschenkel. Durchschneidung der Bedeckungen von der Hälfte der inneren Fläche des Oberschenkels an bis zur Hälfte des unteren linken Quadranten des Abdomen.

Isolirung und Abscheidung von circa $^2/_3$ des M. sartorius. Befestigung der beiden Lappenenden in zwei Querschnitten der Aponeurose des M. obliquus externus, welche Schnitte in einer der Länge des mässig gedehnten Muskelstückes gleichweiten Entfernung (circa 5 cm) liegen. Dieser Lappen liegt parallel den Fasern des M. rectus obliquus externus in seiner ganzen Ausdehnung auf der unversehrten aponeurotischen Fläche und ist mit einer anderen blättrigen Schicht bedeckt, welche durch die oberhalb des Lappens angenähte Fascia superficialis geliefert wird.

Naht der Cutis und Verband, nachdem vorher für Hämostase der Stümpfe des M. sartorius gesorgt worden war. Am 6. Tage nach der Operation wurden die Nähte entfernt, die Wunde öffnet sich wieder in dem grössten Theil ihrer Länge und aus ihr fliessen ungefähr 10 ccm der gewöhnlichen serös blutigen Flüssigkeit. Mit derselben tritt ein kleiner Fetzen einer weichen, gallertartigen, speckigen Substanz aus.

Versuch XXV. Der Hund des XXIII. Versuches.

Linker Oberschenkel. Isolirung des M. sartorius und Entfernung von ungefähr $^2/_3$ desselben. Der Lappen wurde mit Seidenfaden in das subcutane Bindegewebe des oberen Theils der Wunde auf 2 cm ungefähr zum Innern der Schnittlinie in der Weise angenäht, dass er von lockerem Gewebe eingehüllt ist und auf der aponeurotischen vorher vernähten Fläche ruht.

Vollkommene Hämostase, besonders hinsichtlich der Stümpfe des M. sartorius, dessen Ränder sorgfältig mit spiraler fortlaufender Naht versorgt wurden.

Nach 6 Tagen fand sich bei Abnahme des Verbandes die Wunde verwachsen, aber an ihrer Stelle fühlt man bei Betastung deutlich Fluctuation. Als die Naht entfernt war, trat etwas serös-blutige Flüssigkeit aus, welche die schon wiederholt bei anderen Versuchen erwähnten Merkmale aufweist. Vom transplantirten Lappen keine Spur.

Digitized by Google

Wie man also bei einem Theil der Versuche dieser zweiten Serie (I, II, III, IV, VI, VIII, XIII XIV, XXII, XXIII, XXIV, XXV) sieht, war das Resultat auch in Bezug auf die unmittelbaren Ausgänge vollständig negativ, wenn gleich kein nennenswerther zufälliger, den Umständen des Versuchs fremder Factor den nachoperativen Verlauf störte.

In den anderen Versuchen verharrten die transplantirten Lappen noch so sehr in ihrer Lebensfähigkeit, dass sie sogar mit dem Receptionsmuskel verwuchsen und wenigstens in der ersten Zeit, obgleich immer sehr verändert, die makroskopischen charakteristischen Merkmale des Gewebes zeigten.

Dieses Resultat erhielten wir nur einmal in den zwischen den querauseinandergeschnittenen Muskelfasern eingepflanzten Muskellappen (Versuch V), ein anderes Mal noch in den längliche Abtragungen ersetzenden Lappen (Versuch XXI); überwiegend erschien es im Gefolge der Transplantationen in, nach der Axenrichtung getheilte Muskeln (Versuche VII, IX, X, XI, XII, XV, XVI, XVII, XVIII, XIX, XX). Die verschiedenen Verhältnisse der Lappen in Bezug auf die Dimensionen und die Beziehungen zu der Scheide und zur Aponeurose übten keinerlei sichtbaren Einfluss auf das Schicksal derselben, was mit noch grösserer Deutlichkeit aus dem mikroskopischen Befunde hervorgeht.

Beobachtung nach 8 Tagen.

Bei einer ersten Untersuchung (Occ. 2 Obj. 3) ergab sich eine den Präparaten aller Lappen gemeinsame charakteristische Erscheinung: in dem Zwischenraume, der zwischen der Muskelfläche, welche den Sitz der Einpflanzung bildet, und der tiefen Seite des Lappens besteht, zeigt sich eine Schicht jungen Bindegewebes, welche sich auch auf die Oberfläche des Lappens fortsetzt und ihn in seiner ganzen Ausdehnung vollständig umgiebt. Diese Art von Kapsel, welche in den verticalen Längsschnitten durch zwei Parallelstreifen, von denen der eine oberhalb, der andere unterhalb der Lappenreste sich befindet, dargestellt erscheint, ist sehr deutlich in den Querschnitten zu sehen, in welchen sie sozusagen den transplantirten Lappen von dem Receptionsmuskelbauche isolirt.

Digitized by Google

Von ihr aus vertheilt sich eine sehr reiche Leucocyteninfiltration, deren Elemente in einigen Partien vollständig die Bündel der transplantirten Fasern ersetzten, während sie in anderen deren Volumen sehr reducirten und ihren Zusammenhang aufhoben, indem sie auf das interstitielle Bindegewebe übergriffen und sich in verschiedenem Grade an verschiedenen Stellen zwischen die einzelnen Fasern eindrängten und zwar so, dass die Cohnheim'schen Felder bald ganz verschwunden sind, bald zu spärlichen und kleinen punktförmigen Beeten geformt erscheinen, die entweder in verschiedenen Abständen von einander verstreut oder zu Herden gesammelt sind, bald ihre normale Gruppirung bewahren, obwohl sie unter sich grössere Abstände haben und in den einzelnen Bündeln bemerkenswerthe Unterschiede in Form und Volumen zeigen.

Auf Längsschnitten beobachtet man in der grossen Masse der Wanderzellen und im Bindegewebe, welches meistens als Zellgewebe erscheint, Fasernreste, die in mancher Partie von dünnen parallelen Streifen dargestellt sind, im allgemeinen aber von Bruchstücken mehr oder weniger lang, gequollen und daher von übernormalem Durchmesser, sehr blass oder intensiv gefärbt, meistens durch zahlreiche Risse gespalten, manchmal ununterbrochen mit gewellten oder kugeligen Conturen.

Eine genauere Untersuchung (Occ. 2 Obj. 8) ermöglicht, manigfaltigeres Aussehen der contractilen Substanz zu constatiren.

Während diese sich in einigen Bruchstücken noch zusammenhängend oder von geradlinigen oder gewundenen oder abgerissenen feinen Spalten durchquert zeigt, welche sie bald nur zum Theil durchziehen, bald sie in Cylinderstämme scheiden, die mehr oder minder an den Endpunkten regelmässig, mehr oder weniger lang, je nach deren gegenseitigem Abstande, bisweilen der Länge nach geborsten sind, erscheint sie in anderen in Scheiben oder Schollen der verschiedensten Formen, Grössen und Stellungen zerfallen, welche ihren Ursprung bisweilen aus den vermehrten, sich in allen Riehtungen kreuzenden Spalten, bisweilen an den Wanderzellen erkennen lassen, welche im Innern in Ketten geordnet, vielfache Scheidebalken bildet (Fig. VIII).

Was immer auch die Modalität dieses unregelmässigen Furchungsprocesses sein mag, so bietet die contractile Substanz fast immer ein homogenes Aussehen, ohne irgend welche Andeutung

Digitized by Google

von Quer- oder Längsstreifung, ohne irgend welche Spur von Kernen des Sarkolemms. Dieses ist in einem Theil der Fasernbruchstücke noch klar und deutlich, bisweilen in seinem Zusammenhang unterbrochen, deshalb die höckerige Contur, in anderen Theilen und gerade in denjenigen Bruchstücken, in welchen die Zerbröckelung mehr ausgesprochen ist, nicht mehr nachweisbar.

Im Querschnitte zeigt sich die Oberfläche der einzelnen Fasern bald homogen und compact, fast gequollen und hervorragend, bald geädert oder zerfasert, bald noch ganz klein zerstückelt oder reich an Lücken in vollkommener Uebereinstimmung zu den gegebenen Erscheinungen. Die einzelnen Bündel sind mehr oder weniger, aber immer beträchtlich gelichtet und an vielen Stellen ist von der ursprünglichen Faser nur mehr die sarkolemmische Scheide übrig, welche oft von reichlichen jungen Elementen versehenem Bindegewebe umgeben ist (Fig. IX). In einigen Partien ist diese Anordnung für alle primitiven Fasern eines ganzen Bündels stabil geworden, so dass als Ersatz nur eine Art Netz übrig bleibt, welches dessen Form reproducirt, mit ringförmigen Maschen, die bald vollständig leer, bald im Innern mit rundlichen, körnigen, ihrerseits wieder mit einem Kernchen versehenen Kernen ausgefüllt, bald noch zum Theil von kleinen Massen einer trüben mit Wanderzellen infiltrirten Substanz besetzt sind.

Beobachtung nach 16 Tagen.

Wir unterlassen eine detaillirte Beschreibung der Veränderungen, die sich in dieser Betrachtungsperiode ergeben, denn sie unterscheiden sich nicht merklich nach ihrer Natur von denjenigen, welche wir bei den Präparaten von 8 Tagen geschildert haben. Der Unterschied ist nur ein quantitativer, indem das Missverhältniss zwischen dem Bindegewebe und dem Muskelgewebe mit offenbarem Ueberwiegen des ersteren über das letztere ziemlich mehr ausgesprochen ist. Die Fasernreste, welche noch bestehen, sind sehr verdünnt, in feinere Schollen zerlegt und auf dem grössten Theil ihrer Oberfläche mit Wanderzellen bedeckt.

Beobachtung nach 30—50 Tagen.

Die fibröse Metarmorphose des Muskelelementes, die schon deutlich in den Schnitten der Präparate von 8—16 Tagen begonnen

Digitized by Google

hatte, entwickelte sich in jenen von 30 Tagen vollständig und erreichte ihren höchsten Grad in jenen von 50 Tagen. Denn während man in den ersteren mitten in der vorherrschenden Masse des Bindegewebes (Oc. 3, Obj. 3) noch manchen Rest von Muskelbildung unterscheiden konnte, und zwar in den eben beschriebenen Gestaltungen (Fig. X), blieben in den letzteren keine Spuren von Fasern zurück, und der ganze Raum, den die Einpflanzungsstelle gebildet hatte, ist vollständig von Narbengewebe besetzt, in welchem man stellenweise Stückchen von Seidenfäden bemerkt, die an den Schnitten von im Schnittfelde gelegenen Seidenschlingen blieben. Die Veränderungen, welche am meisten die Aufmerksamkeit in den Präparaten der freien Muskellappen erregen, in denen das Absterben allmählig eintrat und demnach die Beobachtung der successiven Phasen der fibrösen Metarmorphose erlaubte, sind, wie deutlich erhellt, jene, welche der kontraktilen Substanz der Fasern eigenthümlich sind. Diese zeigt verschiedene Formen von Zerfall von der in Cylindern bis zu der in Scheiben und zu der in Schollen mit verschiedenen Uebergangsstufen von einer zur anderen. Das Zusammentreffen dieser Zerbröckelung des Sarkoplasmas mit dem homogenen Aussehen derselben und mit dem Verschwinden der Kerne des Sarkolemms einerseits, mit der reichen Leukocyteninfiltratation und mit der fortschreitenden Neubildung von Bindegewebe anderseits lässt uns unmittelbar an zwei Gattungen von Läsionen denken: die eine degenerativer, die andere entzündlicher Natur. Der Entartungsprocess zeigt, abgesehen von der Homogenität und von dem Verschwinden der Kerne, nicht in allen Fasern dieselben Erscheinungen, sondern bietet Variationen des Aussehens dar, welche in Bezug auf ihr Zusammentreffen in den einzelnen Fasern und wegen der Sicherheit ihrer Deutung in zwei verschiedene Typen zusammengefasst werden können:

1. Homogenität des Sarkoplasmas entweder mit vollkommener Bewahrung seiner Kontinuität oder mit theilweiser Unterbrechung oder Zerfall in Cylindern in Folge der Anwesenheit der feinen Querspalten.

2. Homogenität und Zerlegung des Sarkoplasmas selbst in Scheiben und Schollen.

In beiden frühzeitiges Verschwinden der Kerne des Sarkolemms.

Digitized by Google

Was die Häufigkeit dieser zwei Formen betrifft, so besitzt die Oberhand die letztere, welche besonders in den Beobachtungen von 16 und 30 Tagen nach der Transplantation in fast absoluter Weise über die andere vorherrscht, wenngleich sie auch wegen der grösseren Zerstörung der Fasern und wegen der beträchtlichen Entwicklung des Bindegewebes bemerkenswerth in ihrer Ausdehnung zurückgegangen ist. Sie erinnert hauptsächlich, wenn sie durch Vergrösserung der Fäsern oder deren Bruchstücke, die wir konstant gefunden haben, vervollständigt ist, sogleich an das Bild der wachsartigen Degeneration von Zenker. Dargestellt in seinem klassischen Typus in den Fasern, welche gründlicher zerfallen sind, hat es in den im minderen Grade betroffenen, nämlich in denjenigen, welche ihr Sarkoplasma noch ununterbrochen bewahren, jene Varietät angenommen, die wir schon gelegentlich der totalen Lappen in Reklination besprachen und die der erwähnte Autor als „Muskelkollaps oder einfache Atrophie“ bezeichnet. Dieselbe würde die erste Phase des Entartungsprozesses darstellen, welchen der eigentliche wachsartige Zustand durch das Eingreifen der trennenden Spalten der kontraktilen Substanz, die ausserordentlich mürbe und zart geworden ist, erreicht.

Dass wirklich zwischen den von uns früher festgestellten Formen eine solche evolutive — wenn uns der Ausdruck erlaubt ist — Wechselbeziehung besteht, scheint uns durch zwei Thatsachen bewiesen zu sein: die eine bezieht sich auf das direkte proportionale Verhältniss, welches zwischen der Häufigkeit der zweiten Form und der grösseren Dauer der Zeitperiode besteht, in welcher der transplantirte Lappen im Organismus verbleibt; die andere auf die konstant in unseren Präparaten beobachtete Abwesenheit von speziellem Aussehen der Fasern, welches als Repräsentant eines anderen und verschiedenen Mechanismus des sich vollziehenden Absterbens oder als dem Mechanismus des Todes nachfolgende Form angesehen werden könnte.

Diese unsere Auslegung stimmt übrigens vollkommen mit dem zusammen, was schon andere Beobachter konstatirt hatten, die sich in besonderer Weise mit dem anatomisch-pathologischen Studium der wachsartigen Degeneration beschäftigt haben.

Es wird hierbei genügen, an die Ansicht Nesti's zu erinnern, der in seiner schon angeführten Arbeit, nachdem er bezüglich der

Digitized by Google

Schnitte von Muskelstückchen von Kaninchen, die er in den Zeitperioden von 3 bis 10 Tagen im Peritoneum von Meerschweinchen oder im Oberschenkel von Kaninchen selbst belassen hatte, drei verschiedene Arten des Aussehens der Fasern: granulöses, hyalines, wachsartiges beschrieben und die Gleichwerthigkeit der beiden Extreme mit der „körnigen Entartung und mit der wachsartigen Degeneration" Zenker's festgestellt hatte, behauptet, dass sich die Formen des Aussehens in der angegebenen Reihenfolge von einer in die andere verwandeln, und damit schliesst, dass er sie als Stadien eines einzigen regressiven Processes „der hyalinen Degeneration der gestreiften Recklinghausen'schen Muskelfasern" betrachtet.

Wir müssen unser Urtheil auf die hyaline und wachsartige Phase beschränken, weil wir die granulöse nie finden konnten, vielleicht deshalb, weil sie sich, wie aus den Untersuchungen Nesti's selbst hervorgeht, in zu kurzem Zeitabstande vom Experimente (1—3 Tage) also in einem viel kürzeren Zeitraume abspielt, als jener unserer kürzesten Beobachtungsperiode.

Wenn übrigens die Resultate dieser unserer Beobachtung uns dahin bringen, anzuerkennen, dass die wachsartige Metarmophose vom hyalinen Stadium der Fasern abstamme, zwingt uns der Vergleich dieser unserer Resultate mit jenen der totalen Lappen mit geringerer Reklination zum rechten Winkel zu der Ansicht, dass diese Abstammung nicht stets eine konstante und nothwendige Erscheinung sei, oder mit anderen Worten, dass nicht alle Fasern hyalinen Aussehens in jedem Falle in wachsartige Degeneration verfallen müssen. Denn gerade in den Präparaten der Versuche XII und XVIII, obwohl zahlreiche Fasern die unterscheidenden Merkmale der hyalinen Phase darboten und alle Grade der fortschreitenden Zerstörung des Gewebes zur Darstellung gelangten, zeigte niemals eine Faser den Charakter der wachsartigen Degeneration. Daraus ergiebt sich die Möglichkeit, dass dieser hyalinen Phase ein anderer Zustand des regressiven Processes folgt, welchen wir mit aller Wahrscheinlichkeit im besonderen Falle wegen der stufenweisen Reduktion des Durchmessers der Fasern, welche in die Sarkolemmschläuche auslaufen, mit einer fortschreitenden Aufsaugung des homogenen Sarkoplasmas identificiren können. Uebrigens, wie man auch immer diese Erschei-

Digitized by Google

nungen deuten mag, das bleibt festgestellt, dass die freie Einpflanzung, welches auch die Modalität der Transplantation sei, absolut unvereinbar mit der Lebensfähigkeit der Fasern ist. Wie allmälig die ernährende Bewegung derselben sich vermindert, wandern aus dem lebenden Receptionsgewebe Schaaren von Leukocyten, die zum Theil bestimmt sind, das Werk des Zerfalls der veränderten kontraktilen Substanz (Theilungsketten) zu unterstützen, zum Theil aber und zwar vorwiegend dazu, die Reste der zerstörten Fasern zu entfernen.

Die lebhafte Eliminationsarbeit ist als Ausdruck eines intensiven Entzündungsprocesses aufzufassen, der durch den Reiz hervorgerufen wird, welchen die wie Fremdkörper wirkenden abgestorbenen Elemente des Lappens auf die umliegenden Theile ausüben. Er ist also vollkommen dem Gesetze unterworfen, welches im Allgemeinen die Elimination der Fremdkörper regulirt, seien sie in den Organismus von aussen eingedrungen oder durch Theile des Organismus selbst dargestellt, die durch irgend einen Umstand der Lebensfähigkeit entzogen wurden. Der allmäligen Elimination des abgestorbenen Materials folgten fortschreitende ersetzende Modifikationen, welche konstant zur Bildung von Narbengewebe führten, aber nie zur Regeneration des specifischen Gewebes selbst. Ganz verschieden gingen die Dinge bei allen Versuchsmodalitäten, in welchen der transplantirte Lappen von einem rapiden Zerstörungsprocess ergriffen wurde. Dieser hatte als direkte Folge meistens die Bildung einer gewissen Quantität serös-blutiger Flüssigkeit, bisweilen mit oder ohne diese die Bildung einer Substanz von meist weicher, weisslicher, bei mässigem Druck leicht zerfallender Beschaffenheit; dagegen hart und widerstandsfähig, weissgrünlich in den bei der Henne verpflanzten Lappen.

Vom pathologisch-anatomischen Gesichtspunkte aus scheint es uns, dass dieses doppelte Resultat von zwei verschiedenen Formen von Nekrose abhängt: die eine Form mit Ausgang in Verkäsung, die andere Colliquationsnekrose; diese bedingt die flüssigen Reste, jene die festen Reste der Lappen.

Die Verkäsung hat sich ihrerseits in den ihr eigenthümlichen zwei Varietäten: der weichen[1]) (Vers. I, II, XII, XIII, XIV,

[1]) Ziegler. Pathologische Anatomie.

Digitized by Google

XXIV), der harten (Vers. III und IV) ausgeprägt, von denen die erstere vorwiegend von einem Processe fett-albuminöser Zerstörung, die letztere von der Coagulationsnekrose abhängt.

Die wenn auch noch so sorgfältige Prüfung der experimentellen Verhältnisse, durch welche diese Formen des Absterbens bestimmt wurden, gestattet uns keine positive Abschätzung ihrer pathogenetischen Momente; denn sie haben sich abgespielt ununterschiedlich in schmächtigen oder voluminösen Lappen, in solchen mit oder ohne ihre Scheide und Aponeurose, ohne wenn auch minimalste Beziehung zu einer oder der anderen Transplantations-Art. Eine einzige Thatsache scheint uns für alle cumulativ in ätiologischer Beziehung bewiesen zu sein: ihre Abhängigkeit von der vollständigen Unterbrechung des Blutumlaufs in den transplantirten Muskellappen und demnach ihre Bezeichnung als „anämische Nekrose".

Epikrise.

Wenn wir uns in einem synthetischen Ueberblicke die histologisch-pathologischen Bilder und die gelegentlich der einzelnen Gruppen der Versuche gemachten Erwägungen ins Gedächtniss zurückrufen, so können wir daraus einige wissenschaftlich-praktische Deductionen von erheblicher Wichtigkeit entnehmen. Aus ihrem Vergleiche ergiebt sich vor Allem ein fundamentales Gesetz: Der Betrag an nutzbarem Muskelgewebe in den gestielten Lappen ist immer grösser, auch unter Beachtung der Verschiedenheit des Volumens, in den partiellen Lappen und in den totalen Lappen — abgesehen jedoch von den doppeltgestielten — mit absoluter Unabhängigkeit von den verschiedenen, ihrem Stiele zuertheilten Modalitäten. Unter diesen erscheinen als die der Vitalität der Lappen günstigsten die geringere Reclination zum rechten Winkel und die einfache Drehung; etwas schädlicher, doch nur mit sehr leichtem Gradunterschiede die Biegung, offenbar viel schädlicher die Reclination zu einem den rechten übersteigenden Winkel und die vollständige Drehung. In jeder von ihnen übte der Spannungsgrad, in welchen der Lappen versetzt worden war, einen entscheidenden Einfluss aus; bei völliger Schlaffheit wurde der Lappen fast ganz zerstört, er verharrte in seinem höchsten Grad von Kraft bei mässiger Spannung und zeigte einen Zwischen-

Digitized by Google

grad von Functionskraft in übermässiger Spannung. Eine nicht geringere Bedeutung hatten in Bezug auf die schliesslichen Ausgänge die Richtung und die Contiguitätsbeziehungen der zum Sitze der Einpflanzung ausgewählten Muskeln: Der grösseren Nähe derselben und ihrem mit den ursprünglichen Muskeln parallelen Verlaufe entsprach immer, unter sonst gleichen Verhältnissen, eine bessere Erhaltung der contractilen Masse.

Diese Umstände sind in voller Uebereinstimmung mit den Gesetzen der Physiologie der Bewegung des Muskelsystems, deren strukturelle und functionelle Integrität unlöslich an ein solches Maass der Spannung gebunden ist, welches den einzelnen Muskeln einen gewissen und constanten Grad von Spannkraft erlaubt. Jedes Mal, wenn einer derselben „im Verhältniss zu seiner Länge ungewöhnlich kleine Längenänderungen erfährt, ist er danach unter relativ ungünstigen Bedingungen und verkürzt sich (Strasser), bis seine Länge in einer bestimmten Proportion zur Längenänderung steht. Wird er stets nur in eine unter der Norm bleibende Spannung versetzt, so verliert er an Dicke. Ist ein Muskelzug gänzlich von Längenänderungen ausgeschlossen und werden auch die Willenserregungen und reflectorischen Erregungen von ihm ferngehalten, so gehen seine Fasern zu Grunde und werden resorbirt[1]).“

Diese Principien der Physio-Pathologie liefern uns die Erklärung der Abstufung der Läsionen, wie wir sie in den verschiedenen Versuchen angetroffen haben und erlauben uns, hauptsächlich der beschränkteren Grenze des Spielraums der Bewegungen den Vorzug der Muskellappentransplantation zuzuschreiben auf Muskeln, die den ursprünglichen Muskeln näher und ihnen parallel liegen und eher auf die Bekleidungsaponeurose, als auf den Muskelbauch selbst.

Gleichgültig oder fast gleichgültig für das Schicksal der Lappen war, ebenso wie die Modalität des Stiels auch der Umstand, ob die sie ursprünglich einhüllende Muskelscheide erhalten oder entfernt worden war. Diese Thatsache steht in Widerspruch mit dem, was Rydygier auf Grund seiner oben angeführten Beobachtungen folgerte. Indem er den Misserfolg seines zweiten

[1]) Ziegler, Pathologische Anatomie. S. 241.

Digitized by Google

Experimentes gerade dem Umstande zuschreibt, dass er den Lappen in seinem oberen Theile durchschnitten habe, stellt er einerseits als eine der Hauptvorschriften für die Muskelplastik auf, den Lappen centralen Stiel zu geben und anderseits empfiehlt er, denselben die aponeurotische Schicht zu erhalten, weil in dieser die ernährenden Gefässe verlaufen. Wir glauben nicht, dass diese verschiedene Auffassung zur Verurtheilung unserer Resultate führt. Denn während sie vollständig falsch sein würden, wenn wirklich bewiesen wäre, dass die Gefässe und die Nerven in die Muskeln nur durch ihre centrale Partie eindringen, wie man bei der Annahme der Meinung Rydygier's glauben müsste, wenn wirklich die Ernährung der Muskeln selbst absolut an die Erhaltung ihrer Aponeurose oder ihrer Scheide geknüpft wäre, - - finden sie statt dessen ein sicheres Fundament in der beschreibenden Anatomie. In der That wird jeder Muskel des Körpers reichlich mit Blut durch vielfache Blutgefässzweige versorgt — und wir wollen die Erwägung auch auf die Nerven ausdehnen — welche, indem sie sich in verschiedener Höhe von den im Bereiche des Muskels selbst verlaufenden Arterienstämmen abtrennen, an die verschiedenen Züge seiner Länge ankommen, in dieselben eindringen, um sich zu verästeln und noch einmal zu verzweigen, sich immer unter einander anastomosirend, so dass sie schliesslich das äusserst reiche Capillarnetz bilden, welches zwischen die ursprünglichen einzelnen Fasern eingeschoben ist.

In dieser Weise erhält jedes Muskelsegment eigene Gefässe, die im Stande sind, von selbst mit absoluter Unabhängigkeit von denjenigen, welche weiter oben eingedrungen sind, hinreichend dessen Ernährung zu besorgen.

Das ist auch der Grund, warum wir öfters während der Isolirung der Lappen so manchen Zweig mässig grossen Calibers auch an demjenigen Theil des Muskels, der näher an seiner peripherischen Insertionsstelle lag, abzuschneiden in der Lage waren, und das ist ferner der Grund, warum immer ausnahmslos die Schnittfläche des Lappens selbst, auch jenes mit distalem Stiele, sehr blutreich erschien.

Wenn dem übrigens auch nicht so wäre, so könnte die Schlussfolgerung Rydygier's nur für die totalen Lappen Geltung haben, in denen allein man nach dem von ihm erwähnten Gesetze

Digitized by Google

der Gefässvertheilung und der Innervation als Folge des ausgeführten Schnittes die völlige Unterbrechung des Blutumlaufes und des Nerveneinflusses gehabt hätte, niemals aber in den gerade von ihm transplantirten partiellen Lappen, in denen das Blut und der Bewegungsimpuls fortgefahren hätten, zu jenem Theile des Muskels zu dringen, der in seiner ganzen Ausdehnung ununterbrochen und noch in directer Beziehung mit den Ernährungsgefässen und den Nerven geblieben war. Damit beabsichtigen wir keineswegs die Genauigkeit und Zuverlässigkeit der von Rydygier erhaltenen Resultate zu bestreiten, nur wollen wir, um auch jene der unsrigen zu erhärten, hervorheben, wie höchst wahrscheinlich die Verschiedenheiten der Ausgänge — hinsichtlich des Sitzes des Stieles — zwischen seinen Versuchen und den unsrigen mehr anderen Factoren als den Verhältnissen des Blutumlaufes und der Innervation zuzuschreiben sind, und vor Allem, wenigstens nach unseren Untersuchungen, dem Spannungsgrade.

Zweitens glauben wir nicht, dass man der Bekleidungsaponeurose und der Muskelscheide eine besondere Bedeutung für die Ernährung derselben zuerkennen dürfe, denn beide haben eine Gefässvertheilung für sich, welche in der Aponeurose von den Stämmen des subcutanen Bindegewebes abstammt, und welche sich vollständig unabhängig von jener der Muskeln selbst erhält[1]). Dieser Umstand konnte schon a priori aus der Betrachtung der Gefässarmuth der Aponeurose im Vergleich mit den Muskeln gefolgert werden; ferner aus der Betrachtung der spärlicheren Blutbespülung der tieferen Schicht im Vergleich mit der der Oberflächenschicht in der Aponeurose selbst — und weiter aus der Thatsache, dass man einen Muskel seiner ganzen Länge nach sowohl seiner aponeurotischen Bekleidung, als auch der Muskelhülle entblössen kann, ohne dass seine blossgelegte Oberfläche irgendwie blutig würde.

Alles dies sind Bedingungen, welche sich in keinerlei Weise mit der angerufenen Gefässgemeinschaft unter den fraglichen Elementen vereinbaren liessen.

Die geringfügigen Unterschiede in Grade der Veränderungen, die sich bei den der Aponeurose oder der Scheide beraubten Lappen ergaben, müssen demnach, unserer Ansicht nach, mehr als den

[1]) Sappey, Beschreibende Anatomie.

Digitized by Google

grösseren Blutumlaufsstörungen der mangelnden Beihilfe einer lebhafteren Collateralcirkulation, wie sie vielleicht durch Vermittlung der aponeurotischen Gefässe verursacht worden wäre, und der geringeren Freiheit der Bewegung, die der Entfernung der Scheide folgte, zugeschrieben werden. Das Absterben des Muskelgewebes erfolgte zum Theil durch einen Process interstitieller Myositis, zum Theil durch primäre degenerative Atrophie. Diese erschien gleichzeitig mit einem Entzündungsprocesse in den totalen Lappen in geringerer Reklination zum rechten Winkel, in den partiellen Lappen und in den totalen Lappen mit den rechten Winkel übersteigender Reklination, aber niemals, so viel wir beobachteten, in den Lappen mit Drehung oder mit Biegung des Stiels, auch nicht in jenen mit Reklination aber doppeltem Stiele.

In dieser Beschränkung der Degenerationsvorgänge erblicken wir einen directen und entscheidenden Beweis ihrer pathogenetischen Abhängigkeit von tiefgehenden Circulationsstörungen, welche in den Lappen mit Reklination nothwendigerweise von übermässiger Dehnung des einen Randes und übermässiger Schlaffheit des entgegengesetzten verursacht sind und welche in den gebogenen Lappen vermieden wurden durch die gleichmässige, aus der Ausübung der Drehung und der Biegung folgenden Dehnung, in den doppeltgestielten durch die Erhaltung der normalen Gefässbeziehungen.

Wenn wir, vom experimentellem Felde auf das der chirurgischen Praxis übergehend, den Werth der verschiedenen ausgeführten Operationen in der Muskelplastik nach den Resultaten unserer Versuche beurtheilen wollten, müssten wir im Allgemeinen vollständige Wirkungskraft denen zuerkennen, welche sich auf eine einfache Verlegung der Muskeln ohne Läsion ihrer anatomischen Integrität gründen; theilweise Wirkungskraft, in unterschiedlichem Grade der Garantie für die Erreichung des Zweckes, denjenigen, welche aus der Transplantation der einstieligen Lappen hervorgehen. Alle erlauben eine begründete Feststellung nicht nur vom Gesichtspunkte der mechanischen Verstärkung eines Theiles, sondern auch vom Gesichtspunkte des Verharrens der Functionsfähigkeit der Lappen. Nicht so ist es bei den Transplantationen freier Muskellappen; denn deren constante Zerstörung verleiht ihnen nur den Werth der Einpflanzung eines beliebigen Fremdkörpers. Die durch die Anwesen-

Digitized by Google

heit der Producte ihres unmittelbaren Zerfalls in der Mehrzahl der Fälle herbeigeführten Gefahren, die Langsamkeit ihrer Substitution durch Bindegewebe unter den glücklichsten Umständen lassen sie in jeder Hinsicht im Vergleich mit all den anderen Mitteln, über welche die Wissenschaft verfügt, um den Ersatz der Substanzverluste im menschlichen Organismus zu fördern, als die verwerflichsten erscheinen. Wir glauben uns auf Grund des Vorausgegangenen zu dieser Schlussfolgerung berechtigt:

I. Die freie Einpflanzung quergestreifter Muskellappen, sei es auf Thiere derselben Gattung, sei es auf Thiere einer verschiedenen Gattung, giebt beständig negative Resultate, welches immer die Transplantations-Art sei. Bei ihr erfolgt die Zerstörung des Gewebes in der Mehrzahl der Fälle sehr schnell durch einen Process ischämischer Necrose, welche sich bei einigen als Verkäsung des Lappens darstellt; bei den anderen vollzieht sie sich schrittweise unter dem Bilde der sogenannten fibrösen Metamorphose.

II. Die Transplantation gestielter Lappen entspricht dem Zwecke der Plastik unter dem doppelten Gesichtspunkte der mechanischen Verstärkung eines Theiles und der Erhaltung der Funktionsfähigkeit des speziellen Gewebes. Die Contractionskraft wechselt jedoch beträchtlich je nach der Einpflanzungsart des Lappens.

1) Sie ist unter sonst gleichen Verhältnissen grösser in den partiellen Lappen als in den totalen Lappen, in den mässig gespannten grösser als in stark gespannten, in den Lappen, welche auf solche Muskel transplantirt sind, die den ursprünglichen Muskeln nahe liegen und mit ihnen parallel laufen, grösser als in jenen, welche auf entferntere Muskel verpflanzt sind, und in schiefer oder in perpendiculärer Richtung zu dieser verlaufen.
2) Sie ist grösser bei geringerer Reklination zum rechten Winkel, bei einfacher Drehung und bei Biegung des Stieles.
3) Sie ist grösser bei der Einpflanzung auf die Be-

Digitized by Google

kleidungsaponeurose eines Muskels als bei Aufpflanzung auf das Fleisch des Muskels selbst.

4) Sie ist beträchtlich reduzirt bei Schlaffheit des Lappens, bei vollständiger Dehnung und bei grösserer Reklination zum rechten Winkel, bei Einpflanzung auf nachgiebiges Gewebe ohne autochthone Bewegungen.

5) Sie wird nicht merklich beeinflusst von dem Sitze des Stieles, von dem Antagonismus oder von der Synergie des Receptionsmuskels mit dem ursprünglichen Muskel des Lappens, von den Beziehungen zur Bekleidungsaponeurose und zur Scheide des primitiven Muskels.

Am Schlusse dieser für mich schweren und mühsamen Arbeit fühle ich mich verpflichtet, meinem hochverehrten Lehrer, Herrn Professor Domenico Morisani, meinen tiefgefühlten Dank auszusprechen, welcher mich nicht nur in die wissenschaftlichen Untersuchungen eingeführt und veranlasst hat, das wichtige Thema zu studieren, sondern auch mir dabei seinen Rath und seine Hilfe in grossmütigster Weise geliehen hat. Desgleichen danke ich dem Herrn Dr. Raffaele Minervini, Assistent des Institutes, welcher mich mit seiner werthvollen Beihülfe bei Ausführung des experimentelles Theiles unterstützte.

Erklärung der Abbildungen auf Tafel II, III.

Serie A.

Fig. 1. (Aus Präparaten von den Versuchen I und III: centraler Theil des Lappens) (Oc. 3 Obj. 8, K.) — Verschiedenes Aussehen der kontraktilen Substanz mit Vorwiegen der korkzieherähnlichen Anordnung — Kernvermehrung im Sarkolemm — Infiltration des interstitiellen Bindegewebes. —

Fig. 2. (Aus dem Präparate von Versuch II: Stieltheil des Lappens (Oc. 3. Obj. 8, K.) — Mehr geradliniger Verlauf der Fasern, gleichmässigeres Aussehen des Sarkoplasmas, weniger lebhafte Infiltration des interstitiellen Bindegewebes, geringere Vermehrung der Kerne des Sarkolemms im Vergleiche mit der vorhergehenden Figur.

Digitized by Google

Fig. 3. (Aus dem Präparate vom Versuch XIII: Randschicht des Lappens (Oc. 3 Obj. 7, K.) — Fasern in degenerativer Atrophie — stufenweises Verschwinden des homogenen Sarkoplasmas.

Fig. 4. (Aus dem Präparate vom Versuche XVII: Endstück des Lappens (Oc. 3 Obj. 8, K.) — Fasern in verschiedenem Grade der Atrophie bis zur Bildung der Sarkolemmschläuche.

Fig. 5. (Aus dem Präparate von Versuch XXVI: centraler Theil des Lappens (Oc. 3 Obj. 7, K.) — Schicht des peripherischen fibrösen Bindegewebes. — Axiale von einander getrennte Faserbündel aus dem hyperplastischen interstitiellen Bindegewebe.

Fig. 6. Aus dem Präparate von Versuch XXIV: Stieltheil des Lappens (Oc. 3 Obj. 7, K.) — Fibröse Metamorphose des Lappens, am grössten in dem peripherischen Theile.

Fig. 7. (Aus dem Präparate vom Versuche XXVIII: Stieltheil des Lappen (Oc. 2 Obj. 5, K.) — Faserbündel, von fast normaler Grösse i Centrum, in ausgesprochenem Grade der Atrophie gegen die rech Seite der Figur.

Serie B.

Fig. 8. (Aus dem Ueberreste des Lappens vom Versuche VII) (Oc. 2 Obj. K.) — Fasern, die verschiedenen Formen der auf S. 95 beschriebene Zerbröckelung darstellend.

Fig. 9. (Aus dem Ueberreste des Lappens von Versuch IX) (Oc. 2 Obj. 8 K Querschnitte von Fasern, ergriffen von den in den vorhergehende Figuren dargestellten Alterationen.

Fig. 10. (Aus dem Präparate des Receptionstheiles des Versuchs XVIII. (Oc. 3, Obj. 3, K.). Spärliche Ueberreste von Fasern, welche de oberen Theil der Masse des fibrösen Bindegewebes einnehmen, da fast vollständig den transplantirten Lappen ersetzt hat.

Digitized by Google

Digitized by Google

Digitized by Google

Digitized by Google

Digitized by Google

IV.

(Aus der orthopädischen Heilanstalt des Dr. med. A. Schanz in Dresden.)

Ueber Spondylitis typhosa.

Von

Dr. A. Schanz.

Unter der Bezeichnung Spondylitis typhosa beschreibt Quincke im Bd. 4, Heft 2 der Mittheilungen aus den Grenzgebieten der Medicin u. Chirurgie ein bis dahin unbekanntes Krankheitsbild: die posttyphöse Entzündung der Wirbelsäule. Das von Quincke gebrachte neue Krankheitsbild verdient nicht nur wegen seiner auffallenden Eigenthümlichkeiten Interesse, sondern auch wegen der ihm innewohnenden practischen Bedeutung; denn es scheinen die Fälle von Spondylitis typhosa gar nicht so ausserordentlich selten zu sein. Nachdem Quincke über zwei einschlägige Fälle berichtet hatte, theilt in No. 35 des letzten Jahrganges der Münch. med. Wochenschr. Könitzer schon einen dritten Fall von Spondylitis typhosa mit, und über einen vierten bin ich in der Lage, zu berichten. Ich will der Beschreibung meines Falles, um einen abgeschlossenen Bericht geben zu können, ein Referat über die Quincke'schen und Könitzer'schen Fälle vorausschicken und dann später versuchen, das von Quincke aufgestellte Krankheitsbild auf seine Richtigkeit zu prüfen.

Einen etwas breiteren Raum erfordert das Referat über den ersten Quincke'schen Fall.

Es handelt sich da um einen 22jähr. Kellner, der einen mildverlaufenen Typhus durchgemacht hat. Nach einem Recidiv in der 4. Krankheitswoche

Digitized by Google

stellen sich am 34. Krankheitstage unter Temperatursteigerung auf 38,4° Schmerzen in der Lumbalgegend ein; das Aufrichten im Bett verursacht Schmerzen, ebenso Druck auf beide Seiten der Lendenwirbeldornfortsätze. Die Schmerzen verschwanden nach einigen Tagen bei Lagerung auf heisse Sandsäcke und Wasserkissen. Während Patient schon ausser Bett war, traten am 51. Krankheitstage die Schmerzen wieder mit grösserer Heftigkeit auf mit vorzüglicher Localisation in der rechten Lumbalgegend; Temperatursteigerung bis 40°; am 58. Krankheitstage starker Schüttelfrost, Collaps; am nächsten Tage Nachweis eines empfindlichen Stranges im rechten Hypochondrium. Vom 60. zum 61. Krankheitstage entwickelt sich eine Schwellung in der rechten Lumbalmuskulatur, ziemlich hart, nicht fluctuirend, von der 12. Rippe bis zur Crista reichend; heftige Schmerzen; Eisblasen. Am 64. Krankheitstage Störungen bei der Harnentleerung, die Schwellung der Lumbalgegend geringer, untere Lenden- und obere Kreuzbeindornfortsätze druckempfindlich. Bei Schlag gegen Kopf und Nacken dort Schmerzen, subjective Gefühlsstörungen in den Beinen; Patellarreflexe herabgesetzt. Am nächsten Tage kann Pat. nach Oel den Stuhl nur theilweise halten, bei der Digitaluntersuchung ist die Rectalmusculatur schwach.

3 Tage später keine Störung der Harnentleerung; Stuhl nicht recht zu halten, die Schmerzen im Rücken steigern sich jeden Abend; Druckempfindlichkeit jetzt wieder neben den Dornfortsätzen. Am 80. Krankheitstage sind die Schmerzen mehr in der Höhe des 10.—12. Brustwirbels, Druck auf die unteren Lendenwirbelkörper vom Abdomen aus empfindlich. Grosse Schwäche der Beine, Patellarreflexe fehlen.

Darnach rasche Besserung.

Etwa 2 Monate nach Beginn der Erkrankung, 4 Monate nach Beginn des Typhus wird Pat. ohne Schmerzen und mit guter Beweglichkeit der Wirbelsäule aus der Klinik entlassen.

Einfacher ist die Krankengeschichte des zweiten Falles.

Ein 17jähr. Schmied überstand in der Klinik einen mittelschweren Typhus; am 26. Krankheitstage entstand eine schmerzhafte thalergrosse Stelle am vorderen Rand des linken Scheitelbeines mit Röthung und mässiger Schwellung; nach 4 Tagen war sie unter Umschlägen von Kamillenthee zurückgegangen. Als Patient die Arbeit wieder aufnahm, spürte er leichte Schmerzen in der Kreuzgegend.

15 Wochen nach dem Typhus, 10 Wochen nach der Entfieberung wurden die Schmerzen so heftig, dass Pat. bettlägerig wurde. Als er eine Woche später, am 1. I. 1898 in die Klinik aufgenommen wurde, fand sich eine Druckempfindlichkeit der unteren Lenden- und oberen Kreuzwirbeldornfortsätze; Steifhaltung der Wirbelsäule, Fieber (39°, 100 Puls). Ordination: Flachlage, Kühlschlange auf den unteren Theil der Wirbelsäule.

Während der nächsten 14 Tage bestand remittirendes, langsam absteigendes Fieber. Eine Serumreactionsprobe gab in dieser Zeit mit Typhusbacillenkultur ein positives Resultat.

Digitized by Google

Am 11. I. Schwellung der Weichtheile in der Gegend der unteren Lenden- und 2 oberen Kreuzwirbel. Das rechte Bein etwas schwächer als das linke. Abends Schmerzen in der vorderen Seite der Oberschenkel ohne Lokalbefund.

Am 20. I. leichte Beugekontraktur im rechten Bein für einige Tage. Die Schmerzen klingen dann ab, Pat. wird wieder beweglicher.

Bis in den 4. Monat der Erkrankung, zuweilen nach längeren Gehübungen kleine abendliche Temperatursteigerungen.

Bei einer Nachuntersuchung im November wird völlige Heilung constatirt.

Könitzer giebt über seinen im Krankenhause Bethanien-Stettin beobachteten Fall folgende Zusammenfassung:

Die vorangegangene Krankheit ist nicht im Krankenhause beobachtet worden. Die Anamnese lässt aber wohl keinen Zweifel übrig, dass Pat. einen schweren Typhus durchgemacht hat. Der Typhus schwindet, Pat. verrichtet seine Thätigkeit als Schmied, bis sich plötzlich nach leichten vorangegangenen Schmerzen die Erkrankung der Wirbelsäule einstellt. Es treten sehr heftige Schmerzen in der Lendengegend auf, die auch in den Rücken und nach den Oberschenkeln ausstrahlen; in den Beinen bekommt Pat. das Gefühl des Gelähmtseins. Die Patellarreflexe anfangs normal, steigern sich dann, um nach ca. 3 Wochen — von der erneuten Krankheit ab gerechnet — zu verschwinden. Langsam kehren sie zur Norm zurück, die in die Beine ausstrahlenden Schmerzen heben sich, sodass nach relativ kurzer Zeit die spinalen Symptome sich völlig verloren haben. Das Fieber, das mit der Erkrankung der Wirbelsäule anscheinend von Neuem einsetzte, geht bald zur Norm zurück, abgesehen von einigen leichten Steigerungen; eine einmalige Temperatur von 39° geht zugleich mit erhöhten Schmerzen in der Lendengegend, mit leichten rheumatischen Erscheinungen einher, welche auf Natr. salicyl. schnell schwinden.

Eine Schwellung wurde in Könitzer's Fall nicht beobachtet.

Die Krankengeschichte meines Falles ist folgende:

Die Patientin ist 36 Jahre alt, die Frau eines Arztes in Leipzig. Sie erkrankte Anfangs April 1899 und wurde am 14. IV. in die medicinische Universitätsklinik in Leipzig aufgenommen. Aus der mir in liebenswürdigster Weise von Herrn Geheimrath Curschmann zur Verfügung gestellten Krankengeschichte entnehme ich folgende Notizen:

Bei der Aufnahme wird der Status eines schweren Typhus erhoben, Roseolen vorhanden, die später vorgenommene Agglutinationsprobe giebt ein positives Resultat. Es besteht eine leichte Ohreiterung rechts, oberflächlicher Decubitus am Kreuzbein.

Digitized by Google

Am 18. IV. tritt am rechten Auge eine entzündliche Affection auf: starker, brennender Schmerz, starke Schwellung der Lider; Chemosis, Protrusio bulbi. Cornea glatt, spiegelnd; Iris nicht verfärbt. Die Ohreiterung war während dessen wesentlich besser; dieselbe war entstanden im Anschluss an Scharlach und jetzt neu aufgeflackert.

19. IV. Die Augenerscheinungen progredient, Cornea matt. Iriszeichnung verwaschen, Glaskörper staubförmig getrübt. Abends 8 Uhr Schüttelfrost.

In den nächsten Tagen bessert sich das Allgemeinbefinden wesentlich; die Temperatur geht herab und steigt vom 30. IV. nicht mehr über die Norm. Die Chemosis und die Protrusio gehen zurück, dafür bildet sich eine halbbohnengrosse Vorwölbung hinter dem Limbus an der Temporalseite.

Am 2. 5. kommt es, auf der Höhe der Schwellung, zum Durchbruch von Eiter.

Am 18. 5. ist die Eiterung versiegt. (Das schliessliche Resultat dieser Augenaffection war ein Bulbus phthisicus dolorosus). Unter dem 26. 5. ist bemerkt, dass P. durch Gehversuche sehr ermüdet wird, dass sie beim Gehen über Schmerzen in den Beinen klagt, dass sie sich beim Gehen sehr ungeschickt anstellt. Am 1. 6. wird Pat. entlassen.

Bei der von mir erhobenen Anamnese gab Pat. an, dass in der 3. Woche ihres Aufenthaltes im Krankenhause reissende, blitzartige Schmerzen und Zuckungen im rechten Bein aufgetreten seien. Um diese Zeit habe sie den rechten Arm nicht mehr heben können; 2 Wochen später traten spannende Schmerzen in der Kreuzgegend hinzu, zu dieser Zeit will Patientin eine Anschwellung in der Gegend der Schmerzen mit der Hand gefühlt haben.

Die Schmerzen wurden nach der Entlassung aus der Klinik schlimmer und schlimmer, sodass Pat., die sich in ihr Elternhaus nach Dresden begeben hatte, zumeist liegen musste. Im Liegen waren die Schmerzen zwar geringer, hörten aber doch nicht auf, vor allem beeinträchtigten sie sehr stark den Schlaf; das Allgemeinbefinden lag darnieder.

Pat. wurde während dieser Zeit von verschiedenen Aerzten auch gynäkologisch untersucht, ohne dass eine Diagnose gestellt wurde.

Ich sah die Patientin zum ersten Mal am 15. Juli, als ich meinem Bruder, dem Augenarzt Dr. F. Schanz-Dresden, bei der Enucleation des phthisischen Bulbus assistirte und stellte aus der eigenthümlichen Haltung, mit der Pat. sich auf den Operationstisch legte, die Diagnose Spondylitis.

Diese Diagnose bestätigte sich später bei der nach der Entlassung aus der Klinik meines Bruders vorgenommenen Untersuchung. Es fand sich eine Druckempfindlichkeit des letzten Lendenwirbeldornfortsatzes; die durch sein Beklopfen ausgelösten dumpfen Schmerzen wurden in der Tiefe des Beckens empfunden. Pat. zeigte bei allen Bewegungen des Körpers die charakteristische muskuläre Fixation der Wirbelsäule der Spondylitiker. Eine Deformität, eine Schwellung war nicht vorhanden. Patellarreflexe lebhaft. Kein Fussclonus; leichte Spasmen in den Adductoren. Als Nebenbefund ergab sich der erwähnte Verlust des rechten Auges und eine mässige Contractur der rechten Schulter.

Durch äussere Umstände verzögerte sich die Einleitung der von mir vor-

Digitized by Google

geschlagenen Therapie um zwei Wochen; in dieser Zeit verschlimmerte sich der Zustand der Pat. so bedeutend, dass sie absolut unbeweglich wurde. Am 22. 8. 99 wurde Patientin alsdann auf der Bahre in meine Anstalt transportirt. Es wurde hier sofort auf dem Nebel'schen Schrägschwebelagerungsapparat ein Gypsbett angefertigt und Pat. am nächsten Tag in dieses gelegt. Nach der Lagerung in das Gypsbett waren die Schmerzen mit einem Schlage beseitigt; es war selbst für mich erstaunlich, wie das Aussehen und das Wesen der Pat. momentan wechselte. Die Pat. schlief wieder, sie begann Nahrung zu sich zu nehmen, der leidende Gesichtsausdruck war geschwunden. Nach kurzer Zeit verursachte auch das Umbetten der Pat. keine Schmerzen mehr. Nach 4 Wochen konnten wir im Beely'schen Rahmen einen Modell-Gypsverband nehmen. Nach diesem wurde ein Leder-Drell-Corsett hergestellt; in diesem Corsett wurde dann Pat. nach ungefähr 6 Wochen nach ihrer Aufnahme in die Anstalt zunächst stundenweise in einen bequemen Stuhl gesetzt; allmälig wurden diese Zeiten verlängert, Patientin begann Steh- und Gehübungen zu machen.

Als Pat. am 13. 11. 99 aus der Anstalt entlassen wurde, hatte sie keinerlei Schmerzen; nur waren beim Gehen die Kniee noch schwach; ein objectiver Befund war nicht vorhanden, auch die Patellarreflexe waren wieder normal.

Das Befinden der Pat. ist nach der Entlassung aus der Anstalt andauernd vortrefflich; sie geht jetzt Ende Januar 1900 im Hause umher, steigt Treppen ohne Beschwerden und macht Spaziergänge bis zu einer Stunde. Auf meine Anordnung legt sie sich noch grosse Schonung auf. Sie trägt noch ihr Corsett und schläft im Gypsbett. Ein pathologischer Befund an der Wirbelsäule ist nicht mehr zu erheben.

Bevor man eine wissenschaftliche Verwerthung der hier gegebenen Casuistik versucht, muss man die Frage aufwerfen und prüfen, ob diese Fälle auch wirklich das sind, als was sie bezeichnet werden, oder ob die gestellte Diagnose Spondylitis typhosa sich etwa falsch oder als zweifelhaft erweist.

Dass die vier fraglichen Patienten am Typhus gelitten haben, kann wohl keinem Zweifel unterliegen. Bei meiner Pat. hatte ich erst Bedenken, ob es sich nicht etwa um eine septische Infection im Anschluss an die oben erwähnte Mittelohreiterung gehandelt haben könnte. Die Beobachtung typischer Roseolen, der positive Ausfall der Agglutinationsprobe, die Fieberkurve, der ganze Verlauf der primären Erkrankung lassen diese Zweifel als ungerechtfertigt erscheinen.

Etwas anders steht die Frage ob unsere Patienten auch an Spondylitis d. h. an einer Entzündung eines oder mehrerer Wirbel gelitten haben.

In dieser Beziehung stehe ich dem ersten Quincke'schen Falle

Digitized by Google

mit grossen Zweifeln gegenüber. Ich habe deshalb jenen Fall ausführlich referirt und habe mich besonders bemüht, in dem Referat eine absolut ungefärbte Copie wiederzugeben. Was uns Quincke dort beschreibt, ist unter keinen Umständen das typische Bild einer Spondylitis. Es treten in jenem Fall in den Vordergrund die Erscheinungen einer entzündlichen Affektion der Lendenmuskulatur. Eine Empfindlichkeit der Wirbelsäule ist nur vorübergehend konstatirt, und diese Empfindlichkeit wechselt ausserdem in einer Weise, wie das bei einer Spondylitis kaum denkbar ist. An dem einen Tag wird eine Druckempfindlichkeit der Dornfortsätze der unteren Lenden- und oberen Kreuzwirbel konstatirt; vier Tage später ist die Druckempfindlichkeit neben den Dornfortsätzen, weitere zwölf Tage später sind die Dornfortsätze des zehnten und zwölften Brustwirbels druckempfindlich. Eine solche Inconstanz eines der wichtigsten Symptome sehen wir weder bei der Spondylitis im Allgemeinen noch bei den übrigen drei der oben zusammengestellten Fälle. Ich halte darum die Diagnose Spondylitis im ersten Quincke'schen Fall für nicht über jeden Zweifel erhaben, und ich glaube darum diesen Fall weiterhin nicht in den Bereich der Betrachtung ziehen zu dürfen.

In den übrigen 3 Fällen sind Zweifel an der Diagnose Spondylitis unmöglich; es fragt sich aber, ob dieselben als typhöse angesprochen werden müssen. Eine anatomische Untersuchung liegt nicht vor; das Symptomenbild der einzelnen Fälle fordert die Auffassung nicht; dieses Bild könnte in jedem der Fälle auch durch eine tuberculöse Spondylitis erzeugt werden. Vor allem wären diese Bilder wohl denkbar als durch den Typhus erzeugte acute Exacerbationen schon vorher bestehender tuberculöser Wirbelentzündungen. Gegen diese Annahme spricht, dass in der sorgfältig erhobenen Anamnese dieser 3 Patienten keine Andeutung einer vor dem Typhus vorhandene Spondylitis sich findet. Weiterhin ist der zeitliche Zusammenhang zwischen Typhus und Spondylitis in unseren Fällen ein so characteristischer, dass es schwer sein wird, den ursächlichen zu leugnen. Die Möglichkeit des ursächlichen Zusammenhanges ist von vornherein klar. Warum sollte sich nicht in einem Wirbel so gut wie in einem anderen Knochen ein Typhusherd etabliren?

Ebensowenig wie an eine Immunität der Wirbel gegen typhöse

Digitized by Google

Erkrankungen zu denken ist, ist eine andere Abweichung des Verlaufes der Spondylitis typhosa von dem allgemeinen Verlauf der typhösen Knochenerkrankungen zu erwarten, als dieser durch die eigentliche Localisation bedingt wird.

Der Process der typhösen Knochenerkrankungen ist uns heute soweit bekannt, dass es uns möglich ist, mindestens in grossen Zügen das Bild zu zeichnen, welches die Localisation eines Typusherdes in der Wirbelsäule erzeugen kann. Ich will versuchen dieses Bild zu skizziren und will dann sehen, wie die beobachteten Fälle sich zu dieser Skizze stellen.

Der geringen Häufigkeit der typhösen Knochenerkrankungen entsprechend wird die Spondylitis typhosa auch bei darauf gerichteter Aufmerksamkeit nicht gerade zu den häufigen Krankheiten zählen. Ihre relative Häufigkeit, d. h. ihre Häufigkeit in Bezug auf die Häufigkeit der typhösen Knochenerkrankungen überhaupt, wird etwa eben so gross sein wie die relative Häufigkeit der Spondylitis tuberculosa. Die Zeit der Entwickelung der Spondylitis typhosa wird den Spielraum einhalten, in dem die typhösen Knochenerkrankungen sich im Allgemeinen bewegen. Wir werden also Fälle haben können, bei denen die Spondylitis schon frühzeitig in der Fieberperiode des Typhus oder kurz nach derselben beginnt; es werden sich aber auch Fälle finden, in denen die Wirbelentzündung erst sehr spät manifest wird. Die letzteren Fälle werden sich am längsten der richtigen Erkennung entziehen, da dieselben sich von der tuberculösen Spondylitis in ihrem Symptomenbild am allerwenigsten unterscheiden werden und da wir bisher in der Anamnese der Spondylitis nach einem vorausgegangenen Typhus nicht gefragt haben.

Die Schwere der Krankheitserscheinungen der Spondylitis typhosa wird in den einzelnen Fällen variiren, wenn sich auch im grossen und ganzen die relative Gutartigkeit der typhösen Knochenerkrankung erweisen wird.

Es werden sich abortive Fälle finden, die nur bei besonders darauf gerichteter Aufmerksamkeit bemerkbar sein werden. Eine rasch vorübergehende Schmerzhaftigkeit der Bewegung des Rumpfes im Fieberstadium oder kurz nach demselben wird wohl das einzige Symptom sein, welches sie verrathen kann. Die chronisch verlaufenden Fälle mit langer Latenz werden in ihrem Symptomenbild

Digitized by Google

nicht von der tuberculösen Spondylitis zu unterscheiden sein. Wenn ihnen im Allgemeinen auch eine geringe Neigung zur Ausbildung von Deformitäten innewohnen mag, so ist das keine Eigenschaft, die zur Abhebung des einzelnen Falles dienen kann. Wir wissen ja, dass die tuberculöse Spondylitis beim Erwachsenen lange nicht so wie beim Kind die Fähigkeit der Deformitätenbildung besitzt.

Wir wissen, dass eine tuberculöse Spondylitis Jahre lang bestehen kann, ehe sie eine Deformität erzeugt, ja, dass sie sogar zur Ausheilung kommen kann, ohne dass eine Deformitätenbildung zu Stande gekommen ist; wir wissen aber auch, dass die typhöse Knochenerkrankung zur Einschmelzung des betroffenen Abschnittes und somit an der Wirbelsäule zur Deformitätenbildung führen kann.

Die typhöse Spondylitis kann eben so gut wie die tuberculöse zur Abscessbildung führen. Die Abscesse werden sich eher durch ihren Inhalt als durch ihre äussere Erscheinung differenziren lassen.

Ein in mancher Beziehung characteristisches Krankheitsbild wird den acut und in naher zeitlicher Verbindung mit dem primären Typhus auftretenden Fällen zukommen. Der acute Beginn der Erkrankung wird zuerst diese Fälle von den chronisch beginnenden tuberculösen unterscheiden. Der zeitliche Zusammenhang mit dem Typhus wird zur Erkennung der wahren Natur dieser Fälle führen. Das erste Symptom der Fälle wird hervorragende Schmerzhaftigkeit sein; wird die Entzündung im Wirbelkörper intensiv, so wird eine beträchtliche Einwirkung des Herdes auf die Umgebung stattfinden. Das entzündliche Oedem wird rasch zu einer schweren Schädigung des Rückenmarkes und somit zur Erzeugung spinaler Symptome führen. Die Schwellung wird bis an die Oberfläche dringen können und in der Gegend des Herdes zum Vorschein kommen können. Eine solche aussen sichtbare Schwellung wird allerdings nicht immer zu beobachten sein, und sie wird sich in den meisten Fällen nur kurz halten. Längeren Bestand werden die spinalen Symptome haben wegen der nahen Benachbarung des Markes und des Krankheitsherdes und wegen der grossen Empfindlichkeit des Markes gegen derartige Schädlichkeiten.

Es ist nicht unwahrscheinlich, dass diese acuten Fälle häufig mit Fiebererscheinungen einhergehen; ein konstantes Symptom aber wird das Fieber nicht sein; ebenso wenig wie es charakteristische Curven bilden wird.

Digitized by Google

Eine bei einer grösseren Reihe von Fällen sicher zu beobachtende Eigenthümlichkeit der Spondylitis typhosa wird es sein, dass neben dem Herd in der Wirbelsäule sich noch weitere Herde finden werden; nach einer Zusammenstellung von Klein, auf welche Quincke verweist, war in ca. 40 pCt. der Fälle von typhösen Knochenerkrankungen mehr als ein Herd vorhanden. Dieses Verhalten zeigte auch meine Patientin, welche neben dem Herd in der Wirbelsäule einen Herd im Auge und einen dritten am rechten Schultergelenk hatte. Dass letzterer vorhanden war, schliesse ich aus der Schultercontractur und aus der Angabe, dass der betreffende Arm während des Typhus plötzlich schwach geworden sei. Die Nebenherde können von grosser Bedeutung für die Diagnose werden, besonders wenn man ihnen Entzündungsprodukte entnehmen und diese untersuchen kann. Leider ist in meinem Fall eine solche Untersuchung des aus dem Auge durchgebrochenen Eiters nicht ausgeführt worden; es wäre das um so interessanter gewesen, als meines Wissens bisher eine typhöse Glaskörpereiterung noch nicht beobachtet worden ist. Die Untersuchung des enucleirten Bulbus hat einen bacteriologischen Befund nicht ergeben.

Welche Bedeutung der Agglutinationsprobe für die Diagnose zukommt, bin ich nicht im Stande zu entscheiden. Es ist mir nicht bekannt, welche Bedeutung dieselbe für die Diagnose der typhösen Knochenerkrankung hat.

Quincke hat die Frage berührt, ob etwa der Lendentheil eine Prädilectionsstelle der Spondylitis typhosa sei. Wenn auch bei den bis jetzt bekannt gewordenen Fällen jedesmal der Lendentheil afficirt war, so glaube ich darum doch nicht, dass es sich hier um eine Lieblingslocalisation gerade der typhösen Spondylitis handelt. Die Sache liegt wohl vielmehr so, dass sich die Spondylitis beim Erwachsenen überhaupt ganz besonders gern im Lendentheil localisirt. Auf die ebenfalls von Quincke gestreifte Frage nach der auslösenden Ursache dürfte eine genügende Antwort kaum zu geben sein; vor Allem glaube ich nicht, dass hier, etwa wie bei der tuberculösen Spondylitis, Traumen eine grössere Rolle spielen können. Wenn wir uns vorstellen, dass dem Tuberkelbacillus durch ein Trauma ein günstiger Angriffspunkt geschaffen wird, so kann dem Trauma bei der Auslösung einer typhösen Spondylitis höchstens die Rolle zufallen, einen schlummernden

Digitized by Google

Herd zu wecken. Der Herd selbst muss in einer Zeit angelegt worden sein, in welcher der am Typhus darniederliegende Patient kaum einem Trauma ausgesetzt ist.

Kommen wir nun auf unsere Casuistik zurück, so erkennen wir nach diesen Ausführungen, dass diese Casuistik nur eine Gruppe der Spondylitis typhosa repräsentirt; wir haben in derselben nur Fälle von acutem Beginn und naher zeitlicher Verbindung mit dem primären Typhus. Wir haben oben uns klar gemacht, dass und warum diese Fälle eine gewisse Sonderstellung einnehmen und warum dieselben mehr ins Auge stechen müssen, als die übrigen Fälle.

Das von Quincke aufgestellte Symptomenbild ist für diese Gruppe im Allgemeinen zutreffend, wenn sich auch die einzelnen Symptome (grosse Schmerzhaftigkeit, äusserlich wahrnehmbare Schwellung, Fieber, schnelles Zurückgehen der spinalen Symptome) nicht als regelmässig vorhanden erweisen. Die Hauptsache ist, dass wir uns klar werden, dass Quincke das Bild einer Unterabtheilung für das Bild des Ganzen ausgegeben hat; wir werden dann ganz gewiss die noch zur Ausfüllung des Rahmens der Spondylitis typhosa fehlenden Fälle finden.

Es erübrigt noch auf die Therapie der Spondylitis typhosa einzugehen. Nachdem wir uns klar gemacht haben, und nachdem mein Fall bewiesen hat, dass diese Krankheit durchaus nicht immer so harmlos ist, ist es selbstverständlich, dass die Therapie durchaus nicht in allen Fällen so einfach sein kann, wie die von Quincke in Anwendung gebrachte. Für die leichtesten Fälle mit Neigung zu rascher Heilung wird es allerdings meistens genügen, wenn die Patienten in Rückenlage gehalten werden. Soweit die Anwendung localer antiphlogistischer und schmerzstillender Mittel möglich ist, ohne dass dem Pat. häufige Lagewechsel zugemuthet werden, wird man diese mit Vortheil benutzen; bei der Lagerung der Pat. wird man gut thun, auf eine möglichst lordotische Einstellung der Wirbelsäule zu sehen. Die dadurch erzielte Extension in der Wirbelkörperreihe wirkt gut schmerzstillend.

Eine activere Therapie aber verlangen die schwereren Fälle. Die Indicationen, welche dieselben stellen, sind ungefähr dieselben wie unter entsprechenden Verhältnissen bei der Spondylitis tuberculosa. Wir besitzen im Gypsbett und im Stützcorsett ganz vor-

Digitized by Google

treffliche Hülfsmittel, die, richtig angewendet, im Stande sind, auch dem schwersten Fall mit einem Schlag ein anderes Aussehen zu geben; ich verweise in dieser Beziehung auf den Erfolg der Therapie in meinem Fall. Hervorheben will ich noch, dass wir mit einer activen Therapie eingreifen müssen, sobald der Fall ein irgend bedenkliches Aussehen gewinnt. Wir dürfen keines Falles auf die relative Harmlosigkeit der typhösen Spondylitis bauen. Meine Patientin hat den durch zufällige Verhältnisse verschuldeten Aufschub des Beginnes der Behandlung mit schweren Schmerzen büssen müssen.

Digitized by Google

V.

(Aus der orthopädischen Heilanstalt des Dr. med. A. Schanz in Dresden.)

Ueber die Bedeutung der portativen Apparate in der Scoliosenbehandlung.[1]

Von

Dr. A. Schanz.

Allzeit haben in der Scoliosenbehandlung die portativen Apparate und Bandagen eine grosse Rolle gespielt; sie spielen dieselbe auch heute besonders in der Scoliosenbehandlung des practischen Arztes, der sich in den meisten Scoliosenfällen, die ihm vorgestellt werden, in der Hauptsache mit der Verordnung eines derartigen Apparates begnügt oder begnügen muss. Dem gegenüber giebt es eine nicht zu vernachlässigende Zahl von Aerzten, auch von Orthopäden, welche diesen Scoliosenapparaten feindlich gegenüber stehen; die in der Verordnung derselben geradezu Kunstfehler erblicken. In drastischer Weise ist dieser Gegensatz zu Tage getreten, als auf der letzten Naturforscherversammlung Schulthess gegen die Verwendung der Corsets in der Therapie der Scoliose auftrat, und als in der dem Vortrag folgenden Debatte sodann von unseren ersten Autoritäten Schulthess höchst energisch widersprochen wurde. Wer unvoreingenommen den Bericht über jenen Streit liest, der wird den Eindruck haben, dass der Streit nicht mit einem Sieg der einen oder der anderen Partei geendet hat, er wird Zweifel haben, auf welche Seite er sich stellen soll; denn es sind von beiden Seiten gleich energische, direct widersprechende Behauptungen aufgestellt worden. Diesen Behauptungen fehlt aber hüben und drüben der Beweis; sie sind darum als Aeusserungen unserer der-

[1] Nach einem Vortrag, gehalten am 3. 2. 1900 in der Gesellschaft für Natur- und Heilkunde zu Dresden.

Digitized by Google

zeitigen Autoritäten interessant und beachtenswerth, aber nicht beweiskräftig; denn dass der Eine durch Corsets Erfolge erzielt haben will, der Andere aber von denselben eine direct verschlechternde Wirkung beobachtete, ist weder nach der positiven noch nach der negativen Seite ein Beweis. Die Erfolge können trotz des Corsets, die Misserfolge durch fehlerhaften Gebrauch, durch falsche Auswahl entstanden sein.

Klarheit in dieser Frage zu schaffen, giebt es nur einen Weg. Man muss aus der Pathologie der Scoliose die Indicationen für die Behandlung aufstellen, man muss sich die Wirkungsweise der verschiedenen fraglichen Apparate und Bandagen klarlegen, und muss dann Beides zusammenstellen. So wird es möglich sein, zu erkennen, welche Vorrichtungen unter welchen Umständen indicirt erscheinen, welche Wirkung wir erwarten können und welche Vorsichtsmaassregeln dabei anzuwenden sind.

Die Indicationen in der Scoliosenbehandlung bilden zwei völlig von einander verschiedene Reihen, von denen die eine von der Scoliose als werdende Deformität, die andere von der Scoliose als fertige Deformität ausgeht. Der werdende Process und die fertige Deformität sind zwei grundverschiedene pathologische Begriffe, die nur das mit einander gemein haben, das der eine die Folge des andern ist und dass sie beide häufig zusammen zu gleicher Zeit am selben Fall constatirt werden können. Das findet statt, wenn eine Scoliose einen gewissen Grad erreicht hat und somit fertige Deformität ist, sich aber im Stadium einer Verschlimmerung befindet und somit werdende Deformität ist.

Diese Vereinigung zweier verschiedener pathologischer Begriffe in einem Krankheitsbild und an einem Fall ist schuld an der noch heute herrschenden Unklarheit und Verwirrung der Frage der Scoliosenbehandlung im Ganzen, wie der uns hier interessirenden Theilfrage. Halten wir beide Begriffe auseinander, so ist die Entwirrung des Knotens sehr einfach.

Die Scoliose als werdende Deformität ist nach dem heutigen Stand der Pathologie der Ausdruck eines Missverhältnisses zwischen statistischer Inanspruchnahme und Leistungsfähigkeit der Wirbelsäule. Als fertige Deformität ist die Scoliose eine bestimmte Deformirung der Wirbelsäule bezüglich des Rumpfskelettes. Die Indicationen, welche sich aus dieser pathologischen Definition er-

Digitized by Google

geben, sind für die Scoliose als werdende Deformität der Ausgleich jenes Missverhältnisses, für die Scoliose als fertige Deformität die Redression der Deformität.

Die Erfüllung dieser Indicationen können wir in zweierlei Weise versuchen; entweder wir nehmen beide völlig getrennt in Angriff, oder wir versuchen beide zu combiniren. Der erstere Weg ist gangbar unter bestimmten Voraussetzungen. Erstens einmal kommt die Indication der Redression der Deformität noch nicht in Betracht, wenn eine solche noch nicht entstanden ist, also im ersten Anfang des Leidens, oder wenn die Deformität noch so gering ist, dass sie eine Correction nicht fordert, schliesslich wenn aus sonst welchen Gründen eine Correctur der Deformität unmöglich ist. Die Indication der Redression bleibt anderseits allein bestehen, wenn die Scoliose sich nicht im Zustand weiterer Verschlimmerung befindet (leider haben wir kein Mittel, das am gegebenen Fall zu erkennen), oder aber wir können ihr gegenüber die werdende Deformität ausser Acht lassen, wenn wir die Redression in so kurzer Zeit erreichen, dass die in dieser Zeit mögliche Verschlimmerung gleich Null gesetzt werden kann. Sowie die Zeit, welche die Redression beansprucht, nicht eine derartig kurze ist, müssen wir mit der Indication der fertigen Deformität die Indication der werdenden Deformität combiniren. Das findet stets statt, wenn eine Redression durch portative Apparate erreicht werden soll.

Halten wir nun einmal eine kurze Revue über das Heer der portativen Scoliosenapparate.

Man kann von denselben drei grosse Gruppen unterscheiden.

Die erste Gruppe enthält jene Geradehalter, welche eine gewisse Aehnlichkeit mit Hosenträgern haben. Sie bestehen im Allgemeinen aus Gurten, welche eine oder beide Schultern umfassen, verschieden weit am Körper herablaufen und entweder durch Anknöpfen an den Hosenbund oder Rockbund, oder durch eine Schlinge oder ähnliche Vorrichtung an einem tieferen Abschnitt des Rumpfes befestigt werden. Diese Bandagen beabsichtigen durch einen Zug, den sie zwischen den beiden Befestigungspunkten am Rumpf ausüben, auf die fehlerhafte Form des Körpers einzuwirken.

Im Gebrauch sind diese Apparate seit langer Zeit. Fischer (Geschichte der Scoliose) bildet als ältesten Jörg's elastischen

Digitized by Google

Hosenträger aus dem Jahre 1810 ab. In neuerer Zeit sind solche wieder angegeben worden, besonders von Barwell, Fischer und Lorenz.

Die zweite Gruppe der Apparate ist characterisirt durch ein System von Stäben oder Platten, welche dem Körper anliegend vom Becken aus aufwärts steigen, und welche mit Vorrichtungen versehen sind, in der Achsel die Last der Arme zu übernehmen; häufig besitzen sie auch analoge Vorrichtungen, sich die Last des Kopfes aufzuladen.

In dieser Gruppe findet sich eine Unzahl äusserlich weit verschiedener Apparate zusammen. Es gehören hierher die einfachen Apparate, welche aus einem Beckenring und zwei seitlichen Schienen mit Armträgern bestehen, ebenso die, welche ausser dem Beckenring statt zwei seitlichen eine oder mehrere Rückenschienen haben. Es gehören aber auch in diese Gruppe die ganze Masse der orthopädischen Corsets, so lange sie nicht mit Redressionsvorrichtungen verbunden sind. Der Zweck dieser Apparate ist die Entlastung der Wirbelsäule.

Die Combination derselben mit Redressionseinrichtungen characterisirt die dritte Gruppe. Hierher gehören alle die Apparate, welche mit Pelotten, Schrauben, Gummizügen, Federn und dergleichen ausgestattet sind; es gehören aber auch dazu die Apparate, welche durch eine Abweichung ihrer Form von der Körperform wirken sollen, z. B. die Corsets, welche nach corrigirten Modellen angefertigt werden. Es sollen diese Apparate Entlastung und Correction verbinden.

Prüfen wir diese drei Gruppen auf ihre Brauchbarkeit für die Scoliosenbehandlung, so ist für die erste Gruppe das Resultat ohne Schwierigkeit gefunden. Der Zug, welchen dieselben zwischen einem höheren und einem tieferen Abschnitt des Rumpfes ausüben, bewirkt eine Erhöhung der statischen Inanspruchnahme der Wirbelsäule und somit eine Vergrösserung jenes Missverhältnisses zwischen statischer Inanspruchnahme und Leistungsfähigkeit der Wirbelsäule, welches die Scoliose schafft. So müssen jene Apparate in allererster Linie verschlimmernd auf die Scoliose wirken. Ob nun dem gegenüber eingefügte seitliche und rotatorische Druckrichtungen so viel bessernd wirken können, dass wenigstens das Minus wieder ausgeglichen oder gar zu einem Plus verwandelt wird, kann min-

Digitized by Google

destens grossen Zweifeln begegnen. Wir kommen auf diese Frage ausführlich bei der Besprechung der dritten Gruppe zurück.

Die zweite Gruppe der Scoliosenapparate, die uncomplicirten Stützapparate, wirken gerade das, was die erste Gruppe nach der negativen Seite leistet, nach der positiven. Unzweifelhaft sind sie befähigt, einen Theil der Last, welcher auf der Wirbelsäule ruht, dieser abzunehmen und so zu einer Verringerung oder Ausgleichung jenes Missverhältnisses zu führen. Es würde sich dann nur darum handeln, in jedem Fall die Grösse des Missverhältnisses festzustellen und dementsprechend einen vollkommeneren oder unvollkommeneren Apparat auszuwählen. Und es würde als der geringere Fehler erscheinen, wenn man dabei des Guten etwas mehr, als gerade erforderlich ist, leistete; das heisst, es würde in dubio der vollkommenere Apparat zu wählen sein. Diese Folgerung erscheint auf den ersten Blick durchaus richtig, aber die Sache hat doch einen Haken. Der Körper wird sich dem Ueberschuss der Leistung des Apparates anpassen, d. h. es wird die Wirbelsäule mit einer weiteren Verminderung ihrer Tragkraft antworten. Kommt dazu noch die Inactivitätsatrophie, die Stützapparate dadurch erzeugen, dass sie die Bewegungen, die Transspiration u. s. w. der in ihrem Bereich liegenden Körperabschnitte beschränken, so wird das alte Missverhältniss wieder in Erscheinung treten und ein neues Fortschreiten der Scoliose schaffen können. Man kann dann in diesem Falle mit einem gewissen Recht von einer Verschlimmerung der Scoliose durch den Stützapparat reden. Falsch aber ist es, daraus eine Untauglichkeit der Apparate für die Scoliosenbehandlung überhaupt abzuleiten. Wir müssen nur die Nachtheile des Apparates ausser Wirkung setzen, dann können wir die Vortheile voll geniessen.

Wir müssen darum erstens einmal von der Verordnung entlastender Apparate ganz absehen, wenn jenes Missverhältniss überhaupt nicht vorhanden ist, oder leicht anderweitig corrigirt werden kann. Hierher gehören z. B. jene sehr häufigen Scoliosen, die niemals recht über das Stadium der Haltungsanomalie hinaus kommen, sodann auch die fortgeschrittenen Fälle, welche sich nicht in einem progredienten Stadium befinden. Für die anderen Fälle bleibt der Apparat indicirt, aber er erfordert, dass wir bei seiner Anwendung die nöthige Vorsicht walten lassen, dass wir wie schon gesagt seine nachtheilige Wirkung ausschalten.

Digitized by Google

Dass wir dies können und wie wir es können, ist keine Frage, ich brauche nur darauf hinzuweisen, dass wir durch Gymnastik schon in der einfachsten Form, besonders aber wenn wir dieselbe durch Massage unterstützen, der gefürchteten Inactivitätsatrophie unter dem Apparat vollständig vorbeugen können. In den weitaus meisten Fällen genügt es, wenn wir solche Patienten einfache Zimmergymnastik mit Bevorzugung von Rumpf- und Athmungsübungen treiben lassen. Es sei aber noch darauf hingewiesen, dass die vielbeliebten Hängeübungen das hier Erstrebte nicht leisten.

Welchen Apparat wir für den einzelnen Fall werden zu wählen haben, das hängt von zahlreichen Umständen ab. In erster Linie bestimmt der Fall die Wahl: wir werden bei einer Scoliose, die ihre Haupterscheinungen an einer tiefen Stelle der Wirbelsäule macht, einen Apparat wählen können, dessen Wirkung weniger hoch heraufreicht, als bei einer Scoliose, die ihr Spiel hauptsächlich im obersten Theil der Wirbelsäule treibt. Wir werden bei einem florideren Fall eine vollkommenere Stütze wählen, als bei einem weniger floriden. Häufig werden als secundäre Factoren Rücksichten auf die äusseren Lebensverhältnisse des Patienten die Wahl beeinflussen, ebenso wie die dem Arzt zur Verfügung stehenden technischen Hülfsmittel.

Wer es darnach versteht unter den Apparaten, welche uns diese Gruppe zur Verfügung stellt, richtig zu wählen, den gewählten Apparat richtig anzuwenden, in dessen Händen wird er als ein rationelles Mittel gute Dienste leisten und wesentlich mit beitragen, das gesteckte Ziel (Aufhalten des scoliosirenden Processes) zu erreichen. Eine Correction der Deformität freilich sollen und können diese Apparate nicht geben. Das ist die Aufgabe der dritten Gruppe.

Wie arbeitet diese? Was leistet diese?

Die Apparate der dritten Gruppe erstreben die Correction durch zwei Hülfsmittel, durch Zug in der Längsrichtung der Wirbelsäule und durch Druck auf prominente Punkte derselben. Dass diese beiden Mittel fähig sind, für sich allein und combinirt eine Scoliose mehr oder weniger weit zu redressiren, wissen wir aus Theorie und Praxis; ich erinnere nur an unsere stationären Scoliosenredressionsapparate, die mit denselben Kräften arbeiten.

Digitized by Google

Können wir diese Kräfte aber am portativen Apparat zur Wirksamkeit bringen?

Die Zugwirkung in der Längsrichtung, die Extension spielt in der Theorie dieser Apparate eine ganz hervorragende Rolle. Sie soll bewirkt werden durch Anlegung der Apparate, während der Körper extendirt ist, durch Hochschieben der Schultern, durch Vorrichtungen, welche am Kopf angreifen und diesen nach oben ziehen oder drücken. Von diesen Versuchen ist der erste der aussichtstloseste; denn wir können den Körper unmöglich auch nur für einige Dauer so fest in einen Apparat einpressen, dass die Extension erhalten würde. Es ist aber auch unmöglich für den Körper, auf die Dauer eine an den Schultern oder am Kopf angreifende Zugwirkung von solcher Stärke zu ertragen, dass eine wirkliche Extension der Wirbelsäule erzeugt würde. Wir kommen niemals über eine Entlastung hinaus und nicht einmal die können wir durch den Apparat zu einer vollständigen machen und erhalten. Würden wir aus einer Wirbelsäule einen ganzen Wirbel herauslösen, so würde es unmöglich sein, die entstandene Lücke durch einen portativen Apparat offen zu halten, geschweige denn zu erweitern. Ich erinnere daran, dass wir selbst im Calot'schen Verband eine redressirte spondylitische Deformität nicht vollständig in der Redression erhalten können. Und doch ist dieser Verband in seiner Kraft mächtiger als irgend ein portativer Apparat und wir haben in diesen Fällen noch lange keine vollständige Lücke in der Wirbelsäule. Eine solche aber müssten wir im portativen Apparat offen halten, ja erweitern können, wenn dieser eine Zugwirkung an der Wirbelsäule leisten könnte. Von einer corrigirenden Wirkung der entsprechenden Vorrichtungen kann unter diesen Umständen nicht die Rede sein.

Wie weit erfüllen die Druckvorrichtungen ihren Zweck? Dieselben arbeiten in zweierlei Weise, und zwar als Seitendruck und als Rotationsdruck (Detorsionsapparate).

Der redressirenden Wirkung dieser Kräfte stehen zwei hauptsächlich zu überwältigende Hindernisse entgegen. Sie haben erstens einmal den Widerstand zu überwinden, den die scoliotische Wirbelsäule der erstrebten Verschiebung ihrer Einzeltheile gegen einander entgegensetzt, und sie haben einen gewissen Körperabschnitt, — zum mindesten den über ihrem Angriffspunkt ge-

Digitized by Google

legenen — um eine gewisse Höhe zu heben. Denn jede Correctur einer Scoliose ist von einer gewissen Verlängerung des Rumpfes begleitet. Das Maass der Verlängerung ist die Höhe, um die der bezeichnete Rumpfabschnitt bei der Redression gehoben werden muss. Wir sehen, dass der redressirenden Kraft sehr schwere Widerstände entgegenstehen, und es ist von vornherein klar, dass dem gegenüber starke Kräfte wirken müssen. Die Ueberwindung der Widerstände wird aber noch ausserordentlich erschwert, da die Wirbelsäule nicht direct angegriffen werden kann, sondern nur indirect durch Vermittlung der Rippen. Wie weit sind die Rippen nun geeignet, diese Vermittlung auszuführen?

Nur in dem Fall, dass die Rippen durch die zu übertragende Kraft in keiner Weise verändert werden könnten, wäre es möglich, dass die fraglichen Kräfte vollständig auf die Wirbelsäule zur Wirkung gebracht werden. Sind Veränderungen der Rippen durch diese Kräfte möglich, so wird dadurch ein gewisser Theil der Kräfte consumirt, nur der Rest bleibt für die beabsichtigte Wirkung. Dieser Rest wird Null, wenn die Kraft vollständig in der Rippenveränderung verbraucht wird. Sehen wir uns nun die anatomischen Verhältnisse an, so ergiebt sich, dass Seitendruck und Rotationsdruck für Rippen-Veränderungen ausserordentlich günstige Verhältnisse finden. Es findet der Seitendruck eine schwache Stelle im Rippenwinkel. Es ist schon lange darauf hingewiesen, dass derselbe durch Verschärfung dieses Winkels eine Verschärfung des Rippenbuckels herbeiführt. Eine ähnliche schwache Stelle findet der Rotationsdruck lateral der Verbindungsstelle von Rippe und Querfortsatz. In der Verschärfung dieser beiden Winkel wird daher von jedem Seiten- und Rotationsdruck ein bestimmter Theil consumirt. Wenn wir dann noch eine Wirkung auf die Wirbelsäule haben wollten, so darf damit nicht die Summe des Druckes consumirt sein. Das findet nicht statt bei der kräftigen Wirkung unserer stationären Scoliosenredressionsapparate. Ganz anders liegt die Sache bei den portativen Apparaten. Die Druckkräfte, die wir auf die Dauer in diesen zur Geltung bringen können, sind weit geringere und werden wenigstens zum grössten Theil consumirt dort, wo wir sie gar nicht wirken lassen wollen. Der vielleicht verbleibende kleine Rest ist zu schwach, um gegen die

Digitized by Google

schweren Hindernisse, welche die scoliotische Wirbelsäule ihm entgegensetzt, ein nennenswerthes Resultat zu erreichen.

Diesen hier skizzirten Effect sehen wir besonders deutlich bei Verwendung von seitlicher Druckrichtung. Die Patienten gewinnen unter seiner Wirkung Rumpfcontouren, welche sich mehr der Norm nähern. Die Verkrümmung des Rückgrates ist dabei aber nicht geringer geworden, sondern unter Umständen hat sie sogar zugenommen. Beides zusammen ist möglich, wenn der Rippenbuckel schärfer wird. Solche Fälle sieht man besonders characteristisch aus der Praxis des berühmten Hessing. Er ist ja bei uns in Deutschland zur Zeit der Hauptvertreter der reinen Corsettbehandlung der Scoliose. Diese Fälle nennt derjenige, dem es nur auf ein cosmetisches Resultat ankommt „Besserung", der welcher die Wirbelsäule strecken will „keinen Fortschritt", der welcher die Scoliose nach der Schärfe des Rippenbuckels beurtheilt „Schädigung". Es ist darum gar kein Widerspruch, wenn der Eine behauptet, er corrigire eine Scoliose durch portative Apparate und der Zweite dagegen sagt, man erreicht keine Besserung damit, und der Dritte schliesslich behauptet, der redressirende Apparat verschlechtere die Scoliose. Es kommt ganz auf den Standpunkt der Betreffenden an. Der Erste zeigt uns die gleichmässigen Hüften und Schultern und Taillenlinien seines Patienten. Der Zweite zeigt auf die unveränderte Dornfortsatzlinie, der Dritte legt nur seine Messbilder vor und demonstrirt uns damit die eingetretene Verschärfung des Rippenbuckels bezw. den Fortschritt der Torsion.

Dass die Resultate der corrigirenden portativen Apparate wesentlich gebessert werden könnten, dadurch dass man Längszug und Seitendruck combinirt, erscheint nach dem Gesagten nicht wahrscheinlich. In der Praxis wie in der Geschichte der Scoliosenbehandlung finden wir dafür die Bestätigung. Wir erhalten auch unter dieser Combination die eben beschriebenen Bilder. Hätte die Combination mehr geleistet, sie wäre längst allgemein geworden; bekannt und versucht ist sie nach Fischer schon seit circa 150 Jahren.

Es liegt nahe, nun den Vorschlag zu machen, die Redressionsapparate unter Aufhebung der Belastung der Wirbelsäule (in horizontaler oder in Schrägschwebelage) anzuwenden. Sowie wir dies thun, geht aber der Begriff des portativen Apparates verloren,

Digitized by Google

der Apparat wird trotz seines Aussehens zum redressirenden Lagerungsapparat, zum Streckbett. Er hört damit auf uns an dieser Stelle zu interessiren.

Wenn wir noch erwähnen, dass der redressirende Stützapparat im übrigen genau dieselben Gefahren für den Verlauf der Scoliose mit sich führt, wie der einfache Stützapparat, dass natürlich dementsprechende Vorsichtsmassregeln zu treffen sind, so dürfte das Wichtigste auch über die dritte Gruppe gesagt sein.

Das Resultat unserer Betrachtungen gerade über diese Gruppe ist kein günstiges. Wir können nicht dazu kommen, die grossen Versprechungen, welche sich an die Veröffentlichung jedes neu erfundenen Apparates geknüpft haben und wieder knüpfen werden, erfüllt zu sehen. Im Gegentheil, die redressirenden Apparate sind nicht in der Lage mehr als einen kosmetischen äusseren Erfolg zu leisten und sie erfordern dazu noch wichtige Vorsichtsmaassregeln, wenn wir die Möglichkeit einer schädlichen Wirkung ausschliessen wollen.

Dass es möglich sein könnte, durch Neuconstructionen von Apparaten wesentlich weiter zu kommen, halte ich nach alledem für ausgeschlossen, denn der Fehler liegt nicht in der Construction der Apparate, sondern in den anatomischen Verhältnissen, die wir vorläufig nicht ändern können. Wir thun deshalb gut, unsere Arbeit nicht in aussichtslosen Neuconstructionen von redressirenden portativen Apparaten zu verschwenden, wir werden mehr Aussicht auf Erfolg haben, wenn wir auf anderen Wegen dem Problem der Scoliosenredression näher zu kommen suchen.

Fasse ich zum Schluss noch einmal die Resultate der vorstehenden Erwägungen zusammen, so haben diese uns ergeben, dass die redressirenden portativen Scoliosenapparate (Gruppe 1 u. 3) im günstigsten Falle äussere kosmetische Resultate erzielen können, dass aber die reinen Stützapparate im rechten Fall und mit entsprechenden Vorsichtsmaassregeln verwendet, ein durchaus rationelles Hülfsmittel darstellen. Aber man muss sich klar sein, dass diese sich eine Correction der Deformität nicht als Ziel setzen, dass ihre Wirkung ausschliesslich darauf zielt, dem Fortschritt der Scoliose Einhalt zu thun, oder was im Grund dasselbe ist, ein anderweitig erreichtes Redressionsresultat festzuhalten.

Digitized by Google

VI.

Plastische Deckung von Trachealdefecten.[1]

Von

Dr. H. Aue,

Assistenten des kaiserl. klinischen Instituts der Grossfürstin Helena Pawlowna zu St. Petersburg.

(Mit einer Abbildung.)

Stenosen und grössere und kleinere Defecte der Trachea nach Tracheotomien im Kindesalter und langjährigem Tragen von Tracheotomiecanülen bilden keine seltene Erscheinung. Zur erfolgreichen und dauerhaften Beseitigung dieser Defecte wurde in letzter Zeit Knochendeckung vorgeschlagen. So berichtete Schimmelbusch auf dem XXII. Congress der deutschen Chirurgen in Berlin über einen Fall von 6 cm langem Trachealdefect und Stenose des Kehlkopfs. Die Kranke, 13 Jahre alt, wurde im Alter von 2 Jahren einer Diphtheritis wegen tracheotomirt. Den Trachealdefect schloss Schimmelbusch durch einen Haut-Knochenschällappen, vom Sternum entnommen und nach oben, die Haut nach innen umgeschlagen. Dieser Lappen, welcher also die Knochenseite nach aussen hatte, wurde von einem Lappen seitlich vom Halse gedeckt. Sodann wurde auf dem XXVI. Congress der deutschen Chirurgen von F. König ein 7jähriges Mädchen vorgestellt, das zur Restitution des Trachealrohres vier Operationen unterworfen wurde. Bei dem Mädchen fehlte: 1. der untere Theil des Kehlkopfs, vor Allem die Cartilago cricoidea, 2. das tracheale Rohr bis zum Jugulum. Die Canüle lag in einem Granulations-

[1] Vortrag, gehalten in der Russischen Chirurgischen Pirogoff'schen Gesellschaft, den 13./25. Januar 1899.

Digitized by Google

canal am Halse und ragte mit dem unteren Ende in den substernalen Theil der Trachea. Bei der zuerst am hängenden Kopf vorgenommenen Operation wurde der Granulationscanal vom Kehlkopfrest bis zu dem erhaltenen Theil der Trachea vorsichtig resecirt, der substernale Stumpf der Trachea frei gemacht, dann liess er sich leicht nach oben ziehen und mit dem angefrischten Rest des Kehlkopfs vereinigen. Nach 2 Monaten jedoch zeigte sich ein Narbenstreif zwischen Kehlkopf und Trachea, da die Naht nicht vollkommen gehalten hatte. Dieser Streif wurde zweimal resecirt und wiederum genäht. Das letzte Mal mit Erfolg.

Jetzt musste noch auf der vorderen Seite der Trachea der Defect geschlossen werden, in dem die Canüle steckte. Dieser Defect wurde nach dem Vorgang von Schimmelbusch durch einen Haut-Knochenschällappen gedeckt, trotzdem blieb ein ziemlich grosser Defect. Dieser wurde schon nach Jahresfrist durch einen unten vom Schlüsselbein entnommenen gestielten Haut-Periost-Knochenschällappen gedeckt. Auch dieser Lappen wurde durch einen seitlichen Lappen gedeckt.

Nach 4 Wochen fiel das Knochenstückchen nekrotisch heraus, aber der Periostlappen genügte zur Bildung einer harten Decke. Nach 2 Monaten konnte die Canüle wegbleiben. 3 Monate später athmete Pat. vollkommen gut, ist aber stimmlos und spricht mit lauter Flüsterstimme.

In derselben Sitzung stellte König jun. 5 Kranke vor, bei denen alte Kehlkopf- und Trachealdefecte, die zu Stenosen geführt hatten, durch Haut-Periost-Knorpellappen vom Kehlkopf genommen oder durch Knochenlappen vom Brustbein gedeckt waren.

Die plastische Deckung solcher Trachealdefecte und die Beseitigung der Stenosen des Kehlkopfs verlangt sehr viel Geduld wie von Seiten des Kranken, so auch von Seiten des Arztes, befreit aber im Falle des Gelingens den Kranken nicht nur von Verunstaltung und jahrelangem Tragen der Canüle, sondern wirkt auch günstig auf die weitere Entwickelung des Kehlkopfs. Wenn man bedenkt, dass ein solcher Defect sich gewöhnlich nach einer in früher Kindheit ausgeführten Tracheotomie bildet, so ist es augenscheinlich, dass bei langjährigem Tragen der Canüle der Kehlkopf seiner physiologischen Function verlustig geht und im Wachsthum zurückbleibt, denn „functio est anima organi“. Diese letzte Er-

Digitized by Google

scheinung tritt besonders scharf bei unserem Kranken hervor und bot ein grosses Hinderniss seiner schnelleren Heilung.

Woldemar A., Sohn eines Officiers, 14 Jahr alt, gut gebaut und genährt, trat ins klinische Institut den 17. 1. 1897 ein mit der Klage über die Unmöglichkeit ohne Kanüle zu existiren.

Auf der vorderen Seite des Halses, gleich unter der Cartilago thyreoidea befindet sich eine Oeffnung, in der die Kanüle steckt. Nach Entfernung der-

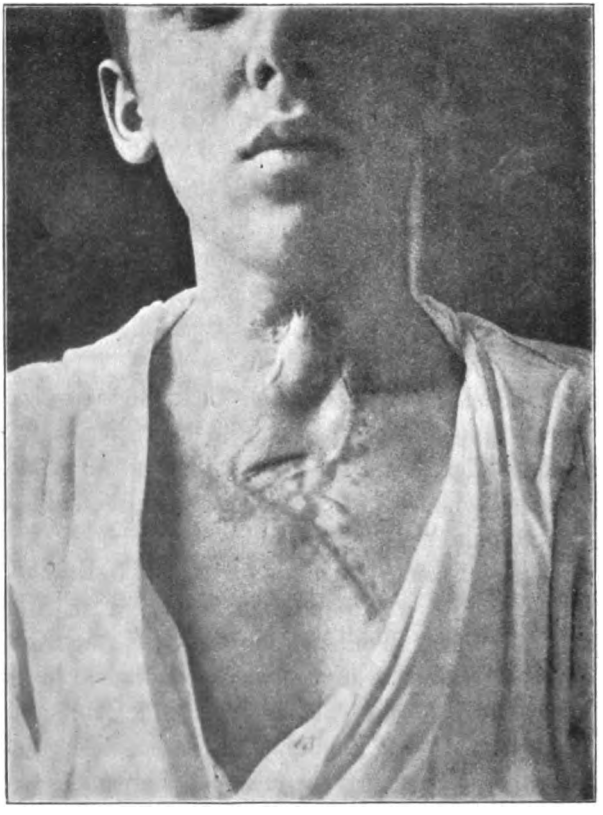

selben bemerkt man auf der Haut, nach oben hin bis zu dem oberen Rande der Cartilago thyreoidea und nach unten bis zum Jugulum sterni eine alte Narbe. In der Mitte der Narbe, gleich unter der Cartilago thyreoidea eine ovale Oeffnung, 5 Ctm. lang, 2—3 Ctm. breit. Die Cartilago thyreoidea ist von unregelmässiger Form, war augenscheinlich gespalten, ihre linke Hälfte ragt hervor, sich auf die rechte Hälfte legend. Das Os hyoideum ist sehr klein. Auf der hinteren Wand der Trachea unter der Kanüle befindet sich ein querer Wulst aus Narbengewebe. Die Trachealringe sind nicht zu sehen. Bei laryn-

Digitized by Google

goskopischer Untersuchung erweist es sich, dass die wahren Stimmbänder fest an den falschen anliegen, ganz roth sind und sich schwer von den falschen Bändern unterscheiden. Bei Phonation liegen sie nicht an einander an, sind paretisch. Das Tracheallumen ist bedeutend stenosirt. Der Kehlkopf entspricht der Grösse nach demjenigen eines 6jährigen Kindes. Der Kranke spricht heiser, undeutlich, als ob er krächzt, wobei er während des Sprechens die Luft nicht ausathmet, sondern einathmet, die Luft in sich einziehend. Im Alter von $2^1/_2$ Jahren sog er einen Schluck kochenden Wassers aus dem Schnabel einer Theekanne ein. Das geschah um 6 Uhr Abends und um 4 Uhr Nachts wurde ihm die Tracheotomie gemacht; drei Monate nach derselben konnte der Kranke noch nicht sprechen. Bis 11 Jahre trug er die Kanüle und blieb ohne Behandlung. Am 5. 11. 1894 wurde die Narbe aus der Trachea excidirt, bildete sich jedoch bald auf's Neue. Darauf wurde der Kranke einer Bougirung durch Sonden unterworfen. Im April 1895 wurde nach Excision der Narbe eine Mundschleimhauttransplantation versucht, welche am 2. 6. desselben Jahres wiederholt wurde. Die Kanüle wurde zeitweise weggelassen.

Im Januar 1896 stellten sich Erstickungsanfälle ein, weswegen die Kanüle wieder eingeführt werden musste.

Innere Organe und Allgemeinzustand vollkommen befriedigend. Die Entwicklung des ganzen Organismus regelmässig und seinem Alter entsprechend, ausser dem Kehlkopf, dessen Entwickelung bedeutend zurückgeblieben ist und der Grösse nach demjenigen eines 6jährigen Kindes entspricht.

Unser Kranker zeigt also folgende Anomalien:

1. Kehlkopf in seiner Entwicklung stark zurückgeblieben und stenosirt.
2. Auf der hinteren Trachealwand ein fingerbreiter Wulst aus Narbengewebe, der die ganze erhaltene Peripherie einnimmt und das Lumen der Trachea stark stenosirt.
3. Defect der vorderen Peripherie der Cartilago cricoidea und der Trachea (5 Trachealringe). Zur Beseitigung aller dieser Anomalien war es erforderlich zuerst die Stenose des Kehlkopfs und der Trachea aufzuheben und dann erst den Defekt der vorderen Trachealwand zu decken. Die Beseitigung der Trachealstenose bot keine besonderen Schwierigkeiten.

Zu diesem Zweck wurde am 3./15. Februar 1897 unter Chloroformnarkose (Apparat Trendelenburg) der Narbenwulst der hinteren Trachealwand excidirt und durch einen Hautlappen seitlich vom Halse gedeckt. Der Hautlappen wurde durch 10 Seidennähte auf der hinteren Trachealwand fixirt. Compression des Hautlappens durch Jodoformgaze; Einführung der Kanüle.

10./22. Februar Entfernung der Nähte, prima intentio, der Hautlappen schön fixirt.

Mehr Schwierigkeiten bot die Ueberwindung der Kehlkopfstenose. Zu diesem Zweck wurde der Kranke vom 26. 2. an einer systematischen Bougirung durch Schrötter'sche Bougie unterworfen.

Um auf den auf der hinteren Trachealwand befindlichen und stark in's Lumen hineinragenden Hautlappen eine Compression auszuüben und zugleich zur Uebung der Stimmbänder wurde vom 14. 6. an eine Kanüle mit oberem

Digitized by Google

Ansatz eingeführt. Zum 17. 5. gelang es, die Bougirung bis Bougie No. 9 zu bringen. Auch vermochte der Kranke zu dieser Zeit das beständige Tragen der Kanüle mit oberem Ansatz zu ertragen, was erst nach grossen Bemühungen gelang, da in den ersten Tagen das Einführen der Kanüle grosse Schmerzen verursachte.

Am 17. 5. reiste der Kranke nach Hause in den Süden und kehrte am 24. 11. 1897 wiederum ins Klinische Institut zurück behufs Schliessung des Defectes der vorderen Trachealwand.

Diesen Defect durch Weichtheile, d. h. durch einen Hautlappen zu schliessen, wäre vollkommen nutzlos gewesen, da der Kranke offenbar den Hautlappen bei der Inspiration jedes Mal eingesogen hätte und derselbe somit die Rolle einer Klappe gespielt haben würde, daher beschloss Professor Sklifossowsky den Defect durch ein unelastisches Gewebe zu schliessen. Die Wahl schwankte zwischen einem Haut-Knorpellappen von der Cartilago thyreoidea und einem Haut-Knochenlappen vom Sternum. Zu Gunsten der Cartilago thyreoidea sprach ihre Nähe, gegen ihn ihre mangelhafte Entwickelung. Infolgedessen beschloss Professor Sklifossowsky einen Haut-Periost-Knochenlappen vom Sternum zu nehmen. Ehe jedoch zur Operation geschritten wurde, musste man sich überzeugen, ob der Kranke im Stande sein würde, bei geschlossener Oeffnung zu athmen. Der Versuch misslang vollständig. Es genügte, die Oeffnung mit Heftpflaster zu verkleben, um nach 5—10 Minuten erschwertes Athmen, Cyanose und Schwindel hervorzurufen. Offenbar war der in seiner Entwickelung zurückgebliebene Kehlkopf nicht im Stande, die fürs Athmen nothwendige Luftmenge passiren zu lassen. Das Heftpflaster wurde beim Athmen eingesogen und verengte das auch so schon geringe Tracheallumen. Infolge dessen musste der Gedanke, den Defect zu schliessen, fürs Erste aufgegeben werden. Der Kranke wurde abermals einer Bougirung des Kehlkoflumens unterzogen. Um aber zugleich den Kranken zu gewöhnen, bei geschlossener Oeffnung zu athmen, wurde nach einem Gypsabdruck eine Celloidinplatte angefertigt, die hermetisch die Oeffnung verschloss. Die Platte wurde die erste Zeit nur einige Minuten vertragen, dann $^1/_2$ Stunde, eine Stunde u. s. w. Diese Platte wurde später durch eine besondere, von einem Zuhörer des Instituts (Dr. Dobkewitsch) vorgeschlagene Vorrichtung ersetzt. Diese Vorrichtung bestand aus einer aus Elfenbein angefertigten concaven Platte. Der Rand der Platte war mit einem Gummikissen bedeckt, wodurch die Platte hermetisch den Rändern der Trachealöffnung anlag. Im Centrum der Platte befand sich ein kleiner silberner Kreis, durch dessen Drehen auf die eine oder andere Seite man, ohne die Vorrichtung abzunehmen, der Luft freien Zugang in die Trachea gestatten konnte.

Den 20. 5. 1898 reiste der Kranke wiederum in den Süden. Den ganzen Sommer trug er beständig die oben beschriebene Vorrichtung. Das Athmen war vollkommen frei. Im October trat er zum dritten Mal ins Institut. Jetzt konnte man ohne Bedenken zur Schliessung des Trachealdefects schreiten.

Am 23. 10. 1898 wurde der Trachealdefect von Herrn Professor Sklifossowsky durch einen Haut-Periost-Knochenschällappen, vom Sternum entnommen, gedeckt. Die Operation wurde folgendermaassen ausgeführt:

Digitized by Google

1. Hautschnitt 8—10 cm lang von der Articul.-sterno-clavicularis sin. abwärts längs dem linken Sternalrand.

2. Vom unteren Ende dieses und perpendiculär zu ihm wurde ein zweiter 6—8 cm langer horizontaler Hautschnitt nach rechts geführt.

3. Mit dem Meissel wurde aus dem Sternum eine 4—5 cm lange und 2—3 cm breite Knochenplatte ausgeschlagen.

4. Diese Knochenplatte wurde in den Hautlappen eingenäht, indem der linke freie Rand des Hautlappens unter die Knochenplatte geführt wurde und an den rechten (für's Erste noch nicht abgeschnittenen) Rand desselben Hautlappens mit Matratzennähten fixirt wurde.

5. Aseptischer Compressionsverband.

Am 1. 10. 1898 Entfernung der Nähte; die Knochenplatte in den Hautlappen eingeheilt.

Am 2. 11. unter Cocainanästhesie:

1. Durch einen Hautschnitt wurde der rechte bisher noch nicht freie Rand des Hautlappens befreit an der Stelle, wo der linke Rand des Hautlappens fixirt war. Dieser Hautlappen enthielt die von allen Seiten von Haut umgebene Knochenplatte.

2. Dieser gestielte Hautknochenlappen wurde umgeklappt und an den Trachealdefect angepasst.

3. Vordem jedoch wurden die Ränder des Trachealdefects durch Excision eines 2 mm breiten Streifens angefrischt.

4. Der Hautknochenlappen besass zwei Hautoberflächen, die untere wurde an die tiefe innere Lippe der Trachealwunde, die obere Hautoberfläche des Knochenlappens an den Hautrand der Trachealöffnung durch Seidennähte fixirt.

5. Aseptischer Verband.

9. 11. Entfernung der Nähte. Prima intentio.

Nachdem somit durch den Hautknochenlappen der Trachealdefect dauerhaft geschlossen war, wurde die letzte Operation ausgeführt:

1. Der einen dicken Wulst bildende Stiel des Hautknochenlappens wurde durchschnitten, ausgedehnt und

2. mit ihm ein grosser Theil der Granulationsfläche des Sternums an Stelle des weggenommenen Hautknochenlappens gedeckt.

3. Der unbedeckt gebliebene Theil der Granulationsfläche des Sternums wurde durch Hauttransplantation nach Thiersch gedeckt.

Damit wurde eine ganze Serie von Operationen, die sich zur Deckung des Trachealdefects nothwendig erwiesen, geschlossen.

Gegenwärtig fühlt sich der Kranke ausgezeichnet. Die Athmung ist vollkommen frei; der Trachealdefect dauerhaft geschlossen. Die Knochenplatte ist deutlich durchzufühlen. Der Kranke spricht viel besser und deutlicher als früher.

Digitized by Google

VII.

Schädelbasisfractur mit Lähmungen im Gebiete des X. und XII. Hirnnerven.

Von

Dr. R. Stierlin,

dirig. Arzt des Kantonsspitales Winterthur.

(Mit 3 Abbildungen.)

Zahlreiche Arbeiten der letzten Decennien haben sich mit den Fracturen der Schädelbasis beschäftigt. Die Ergebnisse derselben sind vor Allem der Diagnostik zu Gute gekommen. Wir brauchen heutzutage in den meisten Fällen nicht mehr auf halbem Wege bei der Allgemeindiagnose Schädelbasisbruch stehen zu bleiben, sondern können auch die fracturirten Partien der Schädelbasis mit ziemlicher Sicherheit ermitteln. Wir schliessen aus dem Hergang der Verletzung auf die Verlaufsrichtung und können unsere Diagnose oft noch exacter formuliren, wenn die Bruchlinien auf ihrem Wege die Austrittsstellen von Hirnnerven kreuzen und dieselben dabei lädiren — Nervenlähmungen bei Schädelbasisfractur geben uns — einzelne Ausnahmen vorbehalten — die deutlichsten Fingerzeige, wo wir den Knochenbruch zu suchen haben.

Was in dieser letzteren Hinsicht erforscht ist, finden wir trefflich verarbeitet durch v. Bergmann[1]) und neuerdings durch Wiesmann[2]). Beide Autoren geben übereinstimmend an, dass intracranielle Verletzungen des IX.—XII. Hirnnervenpaares nur äusserst selten beobachtet worden seien.

---

[1]) Deutsche Chirurgie. Liefg. 30. 1880.
[2]) Handb. der pract. Chir. Stuttgart 1899. Bd. I. S. 241 ff.

Digitized by Google

Der Zufall wollte es, dass diesen Sommer, kurz nachdem ich die Wiesmann'sche Arbeit durchgelesen hatte, gerade ein in diese Categorie gehörender Fall in das Kantonsspital Winterthur aufgenommen wurde. Die Beobachtung ist werthvoll geworden, weil der intelligente Patient, der seine Verletzung längere Zeit überlebte, bei der Untersuchung ganz exacte Angaben machte, und weil nachträglich der Sectionsbefund die intra vitam gestellte Diagnose bestätigte. Der letztere Umstand hat mich auch in die Lage versetzt, an der Hand des Falles einzelnen physiologischen Fragen näher treten zu können.

Bevor ich über die Beobachtung referire, mag das Wenige, was die Literatur an einschlägigem Material birgt, eine Stelle finden.

In seinen medicinisch-chirurgischen Denkwürdigkeiten erzählt Larrey[1]) folgenden Fall:

„Während des Feldzuges in Russland erhielt der Grenadier Barbin von der Garde einen Lanzenstich von einem Kosaken in den Hinterkopf, ziemlich in dem Theile, wo der hintere und obere Winkel des l. Scheitelbeins mit dem Hinterhauptsbein zusammentreffen. Das Eisen der Lanze war so gut gehärtet, dass die Spitze durch die Wunde des Knochens hindurchging, ohne den Knohen zu zerbrechen, ins Gehirn kam, den hintern linken Gehirnlappen traf und tief die Substanz desselben verletzte. Der Verwundete blieb für todt auf dem Schlachtfelde liegen etc. Seine Seelenkräfte waren lange aufgehoben. Die Wunde durchlief ihre Perioden zur Genesung ohne irgend einen bedeutenden Zufall. Inzwischen leidet der Mann in diesem Theile an keinen Schmerzen. Seine Seelenkräfte scheinen keine Störung erlitten zu haben, aber doch ist es augenscheinlich, dass die Wunde die Verrichtungen der Nerven des verlängerten oder Rückenmarkes z. B. den N. glossopharyngeus, das Par vagum, die Zungennerven, den N. spinalis und occipit. beeinträchtigt hat.

Zuerst schwand allmälig die Stimme, nachdem sie rauh und undeutlich gewesen war, ganz und gar, so dass Barbin vollkommen lautlos wurde. Das Schlucken geht nur mit Mühe von statten, Geschmack und Geruch sind sehr schwach, die innern und äussern Muskeln des Kehlkopfes sind zum Theil gelähmt, so, dass dieses Organ sich aus seiner natürlichen Lage um einen halben Zoll ohngefähr verrückt hat etc.“

Die Beschreibung legt den Gedanken nahe, dass es sich hier um eine in Folge der Verletzung auftretende Affection der Bulbärkerne gehandelt habe. Unzweifelhaft liegt dagegen Schädelbasisfractur vor in einer Beobachtung von Hilton[2]), wo nach einer

[1]) 2. Band, enthaltend die Feldzüge 1812—14. Deutsche Uebersetzung. Leipzig 1819. S. 150.

[2]) Lancet 1853. Citirt v. Bergmann, l. c.

Digitized by Google

Kopfverletzung mit Blutung aus Nase, Mund und Ohr, Schiefstand der Zunge, erschwerte Articulation (N. hypoglossus!), Dysphagie, Contractur in einem Sternocleidomast. (N. accessorius!) eingetreten war.

Pirogoff[1]) schreibt in seiner Kriegschirurgie:

„Ein Soldat bekam eine starke Contusion der Nackengegend, so dass er eine Zeit lang betäubt war. Mit der Zeit bildete sich ein Sprachhinderniss mit Parese der Deglutition aus; die Papillen an der Wurzel der Zunge exulcerirten; kleine Geschwüre wurden mit erhabenen Rändern versehen und mit einem grauweisslichen, festsitzenden Belage des Bodens bedeckt. Sonst waren sie sehr torpid, schmerzlos, die Umgegend weder geröthet noch geschwollen, und sie sassen alle auf einer (linken) Seite. Eines Nachts erkältete sich der Patient auf dem kalten Abtritte, bekam eine Angina oedemat. und starb. Bei der Section fand ich an den Wurzeln des N. glossophar. eine runde, erbsengrosse, röthliche, ziemlich consistente Geschwulst. Bei der weiteren Untersuchung erwies sie sich als ein organisches und eingekapseltes Blutgerinnsel. Ich erklärte mir damals sowohl paretische Zufälle als Geschwürsbildung durch Druck dieses erhärteten Blutgerinnsels auf die Wurzeln des N. glossophar."

Auffallen muss in Pirogoff's Beobachtung, dass von Geschmacksstörungen nichts erwähnt wird; Sprachhinderniss und Deglutitionsbeschwerden sprechen eher für Läsion der benachbarten Vaguswurzeln.

Zu diesen Fällen aus früherer Zeit kommt noch eine Beobachtung aus der neuesten Litteratur, welche mir leider nur in einem ganz kurzen Referate vorliegt. Sie betrifft einen von Schlodtmann[2]) beschriebenen Fall von Schädelbasisbruch, bei welchem sich rechtsseitige Lähmung des Musc. sternocleidomast., des Musc. cucullaris, der Stimmbänder und des weichen Gaumens nachweisen liess, also Läsion des N. vagus und N. accessorius angenommen werden muss.

Die vorstehenden 4 Fälle repräsentiren das Gesammtergebniss von Litteraturangaben, welche für den vorliegenden Zweck verwerthbar sind. Demnach ist an der Seltenheit intracranieller,

[1]) Grundzüge der allgem. Kriegschirurgie. Leipzig 1864.
[2]) Deutsche Zeitschrift f. Nervenheilkunde. 1894.

Digitized by Google

traumatischer, peripherer Lähmungen der IX.—XII. Hirnnerven nicht zu zweifeln.

Ringbrüche der Schädelbasis — die wahrscheinlichste Veranlassung solcher Lähmungen — kommen zwar ziemlich häufig vor, allein die Verletzungen sind meist so schwer, dass ihnen die Patienten erliegen, ohne das Bewusstsein völlig wieder erlangt zu haben.

Ich bin nun in der angenehmen Lage, dieser spärlichen Casuistik folgende eigene Beobachtung beizufügen:

Kägi, R., 58 Jahre, Schuster von Rittersweil (Kanton Zürich), seit 20 Jahren in Folge eines Schlages auf dem rechten Ohre taub, sonst nie ernstlich krank, wurde am 8. Juni 1899 das Opfer eines Unfalles. Er kniete auf einem beladenen Heuwagen, um die Stricke zu knoten. Durch unvermuthetes Anziehen der Zugthiere verlor er das Gleichgewicht und stürzte köpflings auf den Erdboden. Bewusstlos blieb er keinen Moment; er erhob sich sofort wieder und begab sich zu Fuss nach Hause, fühlte sich dann aber doch so angegriffen, dass er sich niederlegen musste.

Aeusserliche Verletzungen am Kopfe fehlten gänzlich, dagegen blutete er ein wenig aus Mund und Nase und erbrach ein Mal. In der Folge schwollen die Augenlider vorübergehend etwas an.

Vom Momente der Verletzung an, so erzählt der Pat. ausdrücklich, konnte er nicht mehr gut sprechen, fühlte sich im Schlucken behindert und sah Gegenstände zu seiner Linken doppelt.

Am 30. Juni, also drei Wochen nach dem Unfall, suchte Patient, da in seinem Zustande keine Besserung eingetreten war, Hülfe im Kantonsspital Winterthur.

Status praesens. Kleiner, untersetzter Mann mit geringem Panniculus. Seniler Habitus, Sensorium vollkommen frei; die präcisen Angaben bei der Untersuchung verrathen Intelligenz. Puls regelmässig, kräftig, seine Frequenz innerhalb der normalen Schwankungen. Temp. Abends meist erhöht. Am Herzen nichts Besonderes, über den Lungen hinten unten beiderseits zahlreiches mittelblasiges Rasseln, keine ausgesprochenen Dämpfungen. Wirft massenhaft weisslich-glasigen Schleim, untermischt mit Nahrungsresten aus. Auf dem Scheitel eine breite, bogenförmige, alte Narbe, von einer vor 3 Jahren erlittenen Kopfschwartenverletzung herrührend. Keine frischen Sugillationen oder Narben am Kopfe, kein Lidödem, keine Bindehautecchymosen. Keine Klagen über Kopfweh, kein Erbrechen. Keine Extremitätenlähmungen.

Im Gebiete der Hirnnerven folgender Localbefund:

Geruchsvermögen intact. Sehschärfe gut, Gesichtsfeld nicht eingeschränkt. Farbensinn vorhanden. Pupillen gleich, reagiren gut. Venen des Augenhintergrundes rechts deutlich verbreitert.

Lidbewegungen normal. In der linken Hälfte des Gesichtsfeldes Doppel-

Digitized by Google

bilder. Dieselben verschwinden erst, wenn Finger oder Kerze so weit nach links bewegt werden, dass das rechte Auge nicht mehr über den Nasenrücken hinübersehen kann. Bei dieser Rotation nach aussen bleibt der linke Bulbus deutlich zurück. Bei andern Augenbewegungen keine Schielstellungen. Die Sensibilität der Augen, des Gesichts, der Nase, Zunge, des Gaumens und des obern Theiles des Pharynx überall gut erhalten, ebenso die Reflexerregbarkeit.

Rechtes Ohr taub, links gute Hörschärfe. Die Otoskopie ergiebt einen breiten Riss alten Datums im r. Trommelfell.

Die Prüfung des Geschmackssinnes ergiebt keine Abnormitäten.

Sämmtliche Gesichtsmuskeln werden prompt bewegt, zwischen der Mimik beider Gesichtshälften nicht der mindeste Unterschied.

Die hervorgestreckte Zunge weicht dagegen mit ihrer Spitze bedeutend nach rechts ab, die Raphe erscheint also nach rechts gekrümmt, die rechte Zungenhälfte atrophisch, runzelig, mit häufigen fibrillären Zuckungen.

Patient ist vollkommen aphonisch; seine Sprache wird dadurch noch schwerer verständlich, dass er die lingualen und gutturalen Laute nicht auszusprechen vermag.

Am Velum palatinum besteht eine deutliche Asymmetrie, indem der rechte Gaumenbogen weiter herunterhängt, als der linke. Beim Phoniren, namentlich deutlich bei Aussprache von i, bewegt sich activ nur der linke Gaumenbogen; die Sprache erhält hierdurch ein entschieden nasales Timbre. Der Schluckact ist ungemein erschwert: ein Theil des Genossenen kommt durch die Nase zurück, ein Theil bleibt in Mund und Rachen hängen. Patient verschluckt sich häufig, hat stets eine Menge mit Nahrungsbestandtheilen untermischten Schleimes im Rachen, den herauszubefördern ihm nur mit unsäglicher Mühe gelingt — eigentliches Räuspern scheint ihm unmöglich.

Die laryngoskopische Untersuchung ergiebt bei Inspirationen eine auffallend enge Glottis; das rechte Stimmband steht der Medianlinie entschieden näher, jedoch nicht in Cadaverstellung; beim Phoniren bewegt sich fast nur das linke Stimmband; ein exacter Glottisschluss kommt nicht zu Stande.

Der Kopf steht gerade, lässt sich aber activ und passiv auffallend wenig nach der linken Schulter hinneigen. Drehbewegungen sind frei.

Resümiren wir aus dieser vielgestaltigen Untersuchung den pathologischen Befund. Es besteht:

1. Unzweifelhafte Lähmung des linken Musc. rectus externus, also Innervationsstörung im Bereiche des linken N. abducens.

2. Lähmung der rechten Zungenhälfte, also zweifellos Innervationsstörung im Bereiche des rechten N. hypoglossus.

3. Lähmung der rechten Hälfte des Gaumensegels.

4. Starke Parese des rechten Stimmbandes (N. recurrens vagi).

5. Parese, wenn nicht Paralyse (der rechten Seite ?) der Musc. constrictores pharyngis, vermuthlich auch der vom R. descend. hypoglossi innervirten vorderen Halsmuskeln.

Digitized by Google

6. Reizung des rechten N. accessorius (?).

Am 6. Juli demonstrirte ich den Fall einem Kreise von Collegen und stellte dabei die Diagnose auf ringförmig die vordere Hälfte des Foramen magnum umziehende Schädelbasisfractur mit wahrscheinlich durch die Fracturlinien verursachter Läsion des linken N. abducens, des rechten N. hypoglossus und N. vagus.

Zur Begründung dieser Annahme hatte ich vor Allem nachzuweisen, dass die Lähmungserscheinungen mit dem Verbreitungsgebiete der genannten Nerven im Einklange standen. Das hielt für den N. abducens und N. hypoglossus nicht schwer; dass und in wie weit der N. vagus afficirt sein, und warum eine Läsion des N. glossophar. ausgeschlossen werden musste, wird unten eingehender zur Sprache kommen.

Im Weitern hatte ich den Beweis zu erbringen, dass die beobachteten Lähmungserscheinungen nicht etwa durch Nuclearläsion oder gar durch Affection des Cortex bedingt, sondern wirklich peripherer Natur, d. h. durch Verletzung der betreffenden Nerven nach ihrem Austritt aus dem Centralorgan verursacht seien.

Gegen Rindenläsion sprach vor Allem die gekreuzte Form der Lähmungen (linker Abducens, rechter Hypoglossus). Dann sind corticale Monoplegien einzelner Muskeln gewiss sehr selten; dabei fehlten Lähmungen der Gesichtsmuskeln und der Extremitäten vollkommen, und endlich waren an der rechten Zungenhälfte unzweideutige Zeichen peripherer Lähmung, nämlich fibrilläre Zuckungen und deutliche Atrophie nach 3 Wochen zu sehen.

Weniger triftige Beweismomente konnte ich gegen die Annahme einer nuclearen Apoplexie anführen, da sich das Bild einer solchen von dem einer Lähmung der Nerven in ihren Wurzeln und Stämmen bekanntlich kaum unterscheiden lässt, und mit Ausnahme des N. facialis gerade die bei Bulbärkernparalyse betheiligten Nerven in unserem Falle betroffen waren.

Um die Unwahrscheinlichkeit einer durch den Sturz veranlassten Bulbäraffection, etwa einer Blutung, darzuthun, konnte ich auf den fast ausschliesslich bilateralen Character solcher Störungen hinweisen, der auch neuerdings wieder von Dinkler[1]) betont wird, auf die kaum plausible Annahme, dass von den in der Rauten-

[1]) Ref. Centralblatt f. innere Medicin. 1899. No. 38.

Digitized by Google

grube dicht aneinander neben der Raphe liegenden Hypoglossuskernen nur einer verletzt sein sollte.

War somit eine periphere Läsion der betreffenden Nerven mit ziemlicher Sicherheit zu diagnosticiren, so gewann dadurch die Annahme einer Schädelbasisfractur einen hohen Grad von Wahrscheinlichkeit, wenn auch jetzt nach 3 Wochen nirgends mehr wahrnehmbare Spuren vorhanden waren, und selbst von Anfang an nicht gerade prägnante Symptome bestanden hatten.

Und nicht nur das. Die Nervenläsionen zusammengehalten mit der exacten Schilderung des Vorganges der Verletzung, erlaubten auch einen ganz bestimmten Schluss auf den Verlauf der Fractur. Um den IX.—XII. Hirnnerven verletzen zu können, musste eine Bruchlinie durch die Pars condyloidea des rechten Hinterhauptbeines, vermuthlich direct durch das dem N. hypoglossus zum Durchtritte dienende Foramen condyloid. ant. gehen bis in den vorderen Theil des Foramen jugulare hinein; es war anzunehmen, dass eine vollkommene Ringfractur vorliege, dass die Trennungslinie quer durch den Clivus nach links hinüber ging und dort den linken Abducens dicht bei seinem Austritte aus dem Pons geschädigt hatte. Oder es setzte sich an den Ringbruch eine Längsfissur an, welche den VI. Nerven bei dem Ueberschreiten der Felsenbeinkante lädirte.

Die Rasselgeräusche über den hinteren, unteren Lungenabschnitten in Verbindung mit den abendlichen Temperaturanstiegen betrachtete ich als den Beginn einer wahrscheinlich letalen Schluckpneumonie. Einer solchen ist Patient thatsächlich erlegen. Ich transferirte ihn als klinisch sehr lehrreichen Fall auf die chirurgische Klinik Zürich und erhielt von dort mit freundlicher Erlaubniss von Herrn Professor Krönlein den weiteren Krankenbericht sowie das Sectionsprotocoll.

Aus dem ersteren ist hervorzuheben:

15. 7. Abends 38,4 und 120 Pulse; vermehrter Auswurf, sehr häufiges Verschlucken.

18. 7. Temp. 39°. Ueber den hinteren unteren Lungenpartien rechts Dämpfung und bronchiales Athmen, beiderseits sehr zahlreiches Rasseln.

29. 7. Pat. verschluckt sich ungemein häufig. Allgemeinbefinden schlecht. Keine neuen Lähmungserscheinungen.

31. 7. Exitus letalis, 7 Wochen nach erlittenem Unfall. Der Sectionsbericht (aus dem pathologischen Institut Zürich) stellte fest:

Digitized by Google

Schädel von entsprechender Grösse, breit, Schädeldach dünn, tiefe Pachionische Gruben. Im Sin. longit. wenig flüssiges Blut.

Innenfläche der Dura glatt, feucht, blass.

In der l. Hälfte des Stirnbeins eine Frakturlinie, welche bis zum oberen Rande der Orbita, dann schräg durch das Orbitaldach zum Siebbein und dieses überschreitend in die rechte Ala parva des Keilbeins läuft, an deren hinterem Rande nach aussen vom Foramen opticum durch Gabelung der Bruchlinie ein erbsengrosser Splitter losgelöst ist.

Fig. 1.

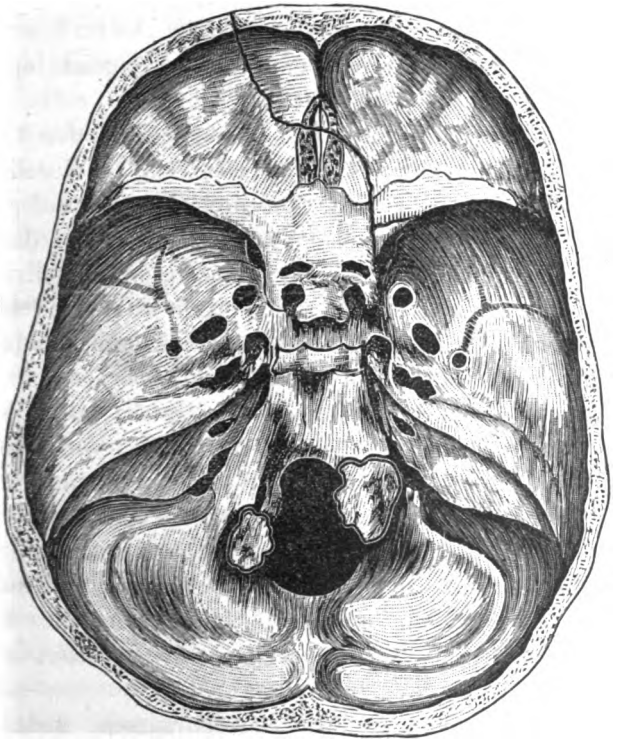

Von der Vereinigungsstelle der beiden Vertebralarterien spannt sich über die Medulla oblong. eine dünne Membran und erstreckt sich bis zur Austrittsstelle des N. hypoglossus aus der Schädelhöhle. Im Sinus trans. flüssiges Blut und Cruor. In der hinteren Schädelgrube wenig hellgelbe Flüssigkeit.

Am rechten Umfange des Foramen magn. sitzt eine haselnussgrosse Verdickung des Knochens (Callusbildung), auf der l. Seite an entsprechender Stelle eine kleine Knochenauflagerung. Die Calluswucherung auf der rechten Seite erstreckt sich bis

Digitized by Google

direkt zu der Stelle, wo der N. glossophar. (durch den vorderen Abschnitt des For. jugulare) die Schädelhöhle verlässt. (S. Abbildung. Fig. I). Pia mater ordentlich bluthaltig, ödematös, hinten etwas getrübt. Seitenventrikel nicht erweitert, Ependym spiegelnd.

Im Gross- und Kleinhirn, in den Stammganglien, in Pons und Medulla oblong. keine sichtbaren Veränderungen. In den Bronchien beider Lungen viel Schleim, im Mittel- und Unterlappen der rechten Lunge kleine höckerige pneumonische Heerde. An den übrigen Organen keine wesentlichen Veränderungen.

Anat. Diagnose: Fractura baseos cranii foraminis magni, Compressio (callo) n. glossophar. et hypoglossi d. Pneumonia lobularis d., Bronchitis diffusa.

Zu diesem Sectionsberichte möchte ich folgende epicritische Bemerkungen machen:

1. Die intra vitam genau und vom Momente der Verletzung an festgestellte Lähmung des N. abducens sin. ist durch die Obduction nicht aufgeklärt worden. Die durch das Dach der l. Orbita und dann nach rechts hinübergehende Fractur kann dafür nicht verantwortlich gemacht werden; die diagnostisch supponirte Bruchlinie durch den Clivus Blumenbachii bestand nicht. Es bleibt somit für die Abducenslähmung nur ein Erklärungsmodus: Der Nerv muss durch die Gewalt des Sturzes selber gezerrt und gequetscht worden sein. Der Hergang des Unfalls lässt diese Vermuthung recht plausibel erscheinen. Durch das Aufschlagen des Scheitels wurde die Schädelconvexität abgeplattet, das Gehirn in die Breite verzogen. Indem nun noch die Körperschwere vermittelst der Wirbelsäule die dem For. magn. benachbarten Theile der Schädelbasis ins Schädelinnere hineinpresste, musste sehr leicht der sechste Hirnnerv an seiner exponirtesten Stelle über der Felsenbeinspitze lädirt werden in genau analoger Weise, wie wenn man einen Stab übers Knie bricht.

Dass Nervenlähmungen bei Schädeltraumen nach diesem Modus, d. h. ohne direkte Schädigung durch die Fracturlinien der Knochen oder abgesprengte Splitter zu Stande kommen können, erwähnen sowohl Bergmann[1]) als Wiesmann[2]).

2. In Beziehung auf die Entstehung der Lähmungen mussten in diesem Fall die Standpunkte des pathologischen Anatomen und des klinischen Beobachters differiren. Das Sectionsprotokoll spricht

[1]) l. c. S. 88.
[2]) l. c. S. 241.

Digitized by Google

von Compression des N. glossophar. und N. hypoglossus durch Callusmassen; für mich hingegen bedeutete das Vorhandensein von Calluswucherungen nur die willkommene Bestätigung meiner Diagnose. Wussten wir doch aus den präcisen Angaben des Patienten, dass die Innervationsstörungen im Gebiete der IX. bis XII. Hirnnerven sofort nach dem Unfalle einsetzten, somit durch die Fractur selbst und nicht erst durch den Druck der Knochenneubildungen bedingt wurden.

Da die Zürcher Krankengeschichte betont, Patient habe sich im weiteren Verlauf immer häufiger und heftiger verschluckt, so ist es wohl möglich, dass der gegen das Foramen jugulare vorrückende Callus zu immer vollständigerer Lähmung des Schlingapparates Veranlassung gab.

3. Dass die Fractur am linken Rande des Hinterhauptsloches nicht zu ähnlichen Nervenläsionen geführt hatte, wie die der rechten Seite, mag, wie aus der Zeichnung ersichtlich, daran liegen, dass die Bruchstelle links mehr in oder hinter der Mitte des Seitenrandes des For. magn. liegt, somit voraussichtlich weder das For. condyloid noch das For. jugulare erreichte. Klinische Beobachtung und anatomischer Befund stimmen hier ganz gut zusammen. Hätte die Fractur einen ganz symmetrischen Verlauf genommen und zu bilateralen Lähmungserscheinungen geführt, dann freilich wäre die diagnostische Entscheidung zwischen nuclearer und peripherer Lähmung zur Unmöglichkeit geworden.

4. In Beziehung auf die Läsion des N. hypoglossus gehen Beobachtung am Lebenden und postmortaler Befund Hand in Hand, dagegen spricht der Sectionsbericht von Compression des N. glossophar., während die klinischen Erscheinungen entschieden auf eine Affection des Vagus-accessorius hinweisen. Der IX. Hirnnerv führt fast ausschliesslich centripetale Fasern. Er ist Geschmacksnerv für das hintere Drittel der Zunge, den Seitentheil des weichen Gaumens und den Arcus glossopalat; ferner vermittelt er die Sensibilität in diesem Bezirk, sowie in einem Theile des Rachens und der oberen Fläche des Epiglottis (Landois, Lehrb. der Physiol. der Menschen, Wien und Leipzig 1891, pag. 745).

Seine motorischen Eigenschaften sind jedenfalls untergeordneter Art und noch dazu stark umstritten. Nach einigen Autoren innervirt er den M. constrictor phar. medius, einzelne Gaumenmuskeln,

Digitized by Google

sowie den M. stylopharyngeus, nach Rethi (s. u.) nur den letzteren. Und auch für diesen verlaufen die Fasern nicht im Stamme des N. glossophar. weiter, wie H. Meyer[1]) annimmt, sondern gehen gleich nach ihrem Ursprung an den N. vagus über. Es ist wahrscheinlich (Landois u. A.), dass auch die durch die Chorda tympani dem vorderen Theil der Zunge zugeführten Geschmacksfasern dem N. glossophar. entstammen; sie sollen durch das Wrisberg'sche Bündel zu den Wurzelfasern des N. facialis treten. Nach anderer Ansicht (Hermann[2]) gehen die Geschmacksfasern der Chorda erst durch die Jacobson'sche Anastomose und das Ganglion geniculi an den Gesichtsnerven über.

Da nun bei unserm Patienten das Schmeckvermögen überall auf der Zunge, sowie die Sensibilität des Rachens und Gaumens intakt waren, kann ich eine Läsion des N. glossophar. nicht zulassen.

Wohl aber existirten untrügliche Zeichen einer Verletzung des N. vagus. Die Lähmungserscheinungen an der rechten Hälfte des Stimmapparates (N. recurrens) und an den Constrictores pharyngis, letztere angedeutet durch die auffallend erschwerte Deglutition (Rami pharyngei), lassen hierüber keinen Zweifel aufkommen. Die Sensibilität des Kehlkopfinnern ist leider nicht geprüft worden.

Ob der ganze N. vagus gelähmt war? darüber wage ich ein bestimmtes Votum nicht abzugeben. Nach der Art der Verletzung ist es wahrscheinlich, mit den vorhandenen Symptomen und dem Verlauf des Falles keineswegs unvereinbar. Hat doch Widmer[3]) dargethan, dass einseitige Durchschneidung des N. vagus beim Menschen nicht nur keine direkte Lebensgefahr involvirt, sondern auch von dem durch das physiologische Experiment nachgewiesenen Einfluss auf Herz und Respiration am Krankenbette durchaus nichts Sicheres und Uebereinstimmendes zu beobachten war, wobei freilich nicht verschwiegen werden soll, dass die Objecte der Beobachtung meist heruntergekommene, durch langwierige Operationen erschöpfte, dem Tode entgegengehende Patienten waren. Die

---

[1]) Lehrb. der Anatomie des Menschen. 1861.
[2]) Lehrbuch der Physiologie, Berlin 1889.
[3]) Ueber einseitige Durchschneidung und Resection des menschlichen Vagus. Inaugural-Dissertation. Zürich 1893.

Digitized by Google

Schluckpneumonie, welcher unser Kranker erlag, liefert nach der Theorie der Entstehung solcher Affectionen im Gefolge von Vagotomie keinen Beweis für Lähmung von Eingeweideästen des X. Nerven, ebensowenig, scheint mir, dürfte aber daraus auf einseitige Lähmung der Kehlkopfsensibilität geschlossen werden. Die Insufficienz der rechtsseitigen Schlingmuskeln, kombinirt mit unvollständigem Glottisverschluss reichen zur Erklärung der gefährlichen Aspirationspneumonie vollkommen aus.

Begnügen wir uns also mit der positiv festgestellten partiellen Vaguslähmung.

Ein Phänomen im Krankheitsbilde unseres Patienten ist bisher gar nicht in den Kreis der Erörterungen gezogen worden, nämlich die von allen Untersuchern übereinstimmend konstatirte Lähmung der rechten Seite des Gaumensegels. Ich habe derselben eine gesonderte Besprechung reservirt, weil ich das Auftreten dieser Erscheinung in unserem Falle für hochbedeutsam halte.

Welche Nerven versorgen die Muskeln des Velum palatinum? Dieser für den Physiologen und für den Kliniker gleich wichtigen und, wie man sofort erkennen wird, noch keineswegs erledigten Frage können wir an der Hand unseres Falles näher treten. Allgemein gilt als sicher, dass der Trigeminus wie den Musc. tensor tympani so auch den Musc. tensor veli palatini innervire. Durch Thierexperimente ist L. Rethi[1]) neuerdings wieder zu einer vollen Bestätigung dieser Ansicht gelangt. Ganz anders bei den übrigen Gaumenmuskeln! Da ist die Harmonie der Ansichten bedeutend gestört.

Gewichtige Stimmen von Anatomen (Hyrtl[2]), Langer[3])) und Physiologen (Longet[4]), Hermann[5]), Debrou[6]), Nuhn[7]) betonten, dass hier — und vor Allem beim M. levator veli — der N. facialis die Innervation besorge. Reizungen des N. facialis in

[1]) Nervenwurzeln der Rachen- und Gaumenmuskeln. Sitzungsbericht der kaiserl. Akademie der Wissenschaften. Wien 1892.
[2]) Lehrbuch der Anatomie des Menschen. 1875.
[3]) Lehrbuch der Anatomie des Menschen. 1865.
[4]) Traité de physiologie. 1869.
[5]) S. Meyer in Hermann's Handbuch der Physiologie. 1879.
[6]) Citirt b. Longet.
[7]) Versuche über den Einfluss des N. fac. auf die Bewegungen des Gaumensegels. Heidelberg 1849.

Digitized by Google

der Schädelhöhle gaben öfter — aber doch nicht constant — Contractionen des Gaumensegels, und in Nuhn's berühmten Versuchen an einem Enthaupteten war es ebenfalls der Gesichtsnerv, dessen Reizung Contractionen der Gaumenmuskeln auslöste.

Die Erfahrungen von Klinikern (Cruveilhier, Erb) schienen dieser Annahme ebenfalls günstig, und so ging dieselbe in die meisten Handbücher der Pathologie und Therapie über, wenn auch nicht ohne vorsichtige Einschränkung (Eichhorst)[1].

Fig. 2.

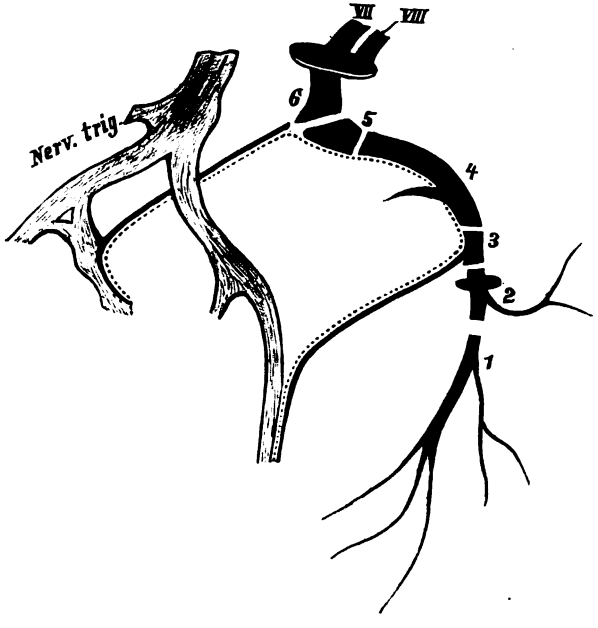

In dem oben citirten Handbuche der practischen Chirurgie wird sie ebenfalls beibehalten (Bergmann S. 89, Wiesmann S. 245, I. Bd.). Die für die Gaumenmuskeln bestimmten Nervenfasern sollen den Stamm des N. facialis am Ganglion geniculi durch den Hiatus canalis Faloppiae verlassen, im N. petrosus superfic. major durch den Canalis Vidianus zum Ganglion sphenopalatinum und von dort mit den Gaumenästen des Ramus II trigemini zu ihrem

[1] Handbuch der Pathologie und Therapie. Bd. II. S. 333. 1884.

Digitized by Google

Bestimmungsorte wandern. Unter dieser Voraussetzung wird der Diagnose der Leitungsunterbrechung des N. facialis in seinen verschiedenen Abschnitten das nebenstehende Erb'sche Schema zu Grunde gelegt (Fig. II). Nur Lähmungen, welche den Gesichtsnerven in Abschnitt 5 oder 6 zwischen Austritt aus der Medulla oblong. und Ganglion geniculi oder an letzterem selbst treffen, können Paralysen des Gaumensegels im Gefolge haben.

Nun haben sich aber schon längst Stimmen erhoben, welche nicht dem Facialis, sondern dem Vagus die motorische Innervirung des Velum zuerkannten.

Schon im Jahre 1838 erklärte G. Reid[1]) gestützt auf Thierversuche die Rami pharyngei n. vagi für die alleinigen Versorger der Muskeln des Gaumens, sowie des Stylopharyng. und der Constrictoren des Rachens.

Zu ähnlichen Resultaten gelangten Volkmann[2]) und Hein[3]) durch Experimente an frisch geschlachteten resp. geköpften Thieren. „Auch der weiche Gaumen", schreibt der Erstere, „wird vom Gesichtsnerven nicht bewegt. Im Levator veli entstanden Bewegungen bei Reizung der Vaguswurzel."

Durch verfeinerte, höchst umsichtig und sorgfältig angestellte Versuche an Hunden, Katzen und Kaninchen, zusammen 35 Thieren, ist Rethi (l. c.) in jüngster Zeit der Sache aufs Neue zu Leibe gegangen. Vorausschicken muss ich, dass Rethi die Wurzeln des IX.—XI. Hirnnerven nicht scharf trennt, sondern von einem obern, mittlern und untern Wurzelbündel spricht. Seine Untersuchungen, deren genaue Anordnung mich hier zu weit führen würde, erlaubten ihm die ganz bestimmten Schlüsse, dass die Nervenfasern für alle Gaumenmuskeln und Schlundschnürer — mit der bereits erwähnten Ausnahme des M. tensor veli — aus dem mittlern Wurzelbündel (N. vagus) stammen, während das obere Bündel (N. glossophar.) nur für einen Muskel, den Stylophar., centrifugale Fasern liefert. Die Facialiswurzel hat nach Rethi an der Innervation der Gaumenmuskeln keinen Antheil.

Es darf nicht unerwähnt bleiben, dass zwischen diesen beiden

[1]) Edinb. med. Journal No. 134. Ref. Schmidt's Jahrb. No. 21, S. 147.
[2]) Müller's Archiv 1840.
[3]) Ebendaselbst 1844.

Digitized by Google

Heerlagern einzelne Autoren (Henle, Luschka, Schwalbe, Brücke) eine vermittelnde Stellung einnehmen, indem sie beiden Nerven, dem VII. und X., Wurzelfasern für den M. levator veli zusprechen.

Soweit die Frage nach dem Ursprung der motorischen Velumnerven am Versuchsthiere gelöst werden kann, ist sie, wie mir scheint, durch Rethi erledigt worden. Aber dürfen die am Säugethier gewonnenen Resultate auf den Menschen übertragen werden? Jedenfalls nur dann, wenn einwandsfreie klinische Beobachtungen zu ähnlichen Schlüssen führen. Nach solchen haben wir uns also umzusehen.

2 einschlägige Fälle bringt Traumann[1]).

1. Ein 30jähriger Pat. schoss sich mit einem Revolver in den Mund (Kaliber 7 mm). Einschuss rechts an der Grenze zwischen hartem und weichem Gaumen. Puls sehr frequent. Es erfolgte Heilung in $1^1/_2$ Monaten, jedoch mit Hinterlassung folgender Lähmungen: Rechtsseitige Stimmbandlähmung bei erhaltener Sensibilität und Reflexerregbarkeit der r. Kehlkopfhälfte und rechtsseitige Gaumenlähmung (Abweichen der Uvula nach links). Die Pulsbeschleunigung hatte wochenlang angedauert und betrug bei völliger Ruhe 90—130 Schläge, nach Anstrengung bis 180. Nach diesem Symptomenbild ist zu schliessen, dass der rechte Vagus unterhalb des Abgangs der sensibelen Fasern für den Larynx, d. h. unterhalb des N. laryng. sup. verletzt worden sein muss. Die Gaumenlähmung hat keinen Zusammenhang mit der Vagusverletzung, ist vielmehr durch eine Läsion der Nervi palatini vom Ganglion sphenopalatin. zu erklären etc.

2. Ein 23 jähriger Pat. hatte eine tiefe Stichwunde erhalten, welche dicht unter dem rechten Gehörgang vor dem vordern Rande des Warzenfortsatzes lag und sofortige Heiserkeit bewirkt hatte. Schluckbeschwerden, Blutspucken. Intercurrirende Pneumonie, Heilung in 4 Wochen. Folgende Lähmungen blieben zurück: Rechtsseitige Stimmband-, Gaumensegel- und Schlundmuskellähmung, Lähmung der r. Zungenhälfte, der Unterzungenbeinmuskeln,

[1]) Deutsche Zeitschrift für Chirurgie. Bd. XXXVII, 1893, S. 161.

Digitized by Google

des Kopfnickers und des M. cucullaris der r. Seite. Sensibilität der Zunge und Geschmack blieben intact etc.

Beide Fälle Traumann's sind insofern sehr wichtig, als sie bei vollkommener Integrität des N. facialis eine unzweifelhafte einseitige Vaguslähmung mit Paralyse des Gaumensegels vorführen, aber es fehlt, um sie vollkommen zu machen, eine Bestätigung und Erklärung der intra vitam beobachteten Erscheinungen durch die Section, und doch ist nur solchen Fällen eine dem Thierversuche adäquate Beweiskraft zuzuerkennen.

Traumann selbst ist noch so sehr in dem Dogma der Facialisinnervation des Gaumens befangen, dass er die Velumlähmung des 1. Falles aus einer Läsion der Nervi palatini vom Ganglion sphenopalat. erklärt, obschon ihn der 2. Fall in dieser Auslegung füglich hätte stutzig machen dürfen.

Von einem gewissen Werthe und durch Autopsie vervollständigt ist eine Beobachtung von Eisenlohr[1]) eine Hemibulbärparalyse betreffend mit tiefer stehender, gelähmter linker Velumhälfte, wo die Obduction einen alten myelitischen Herd in der linken Seite der Medulla oblong. ergab, der vom Ende des Abducenskernes bis zur ersten Cervikalwurzel reichte, den Vaguskern, die Vaguswurzel etc. afficirte, Hypoglossus und Facialis dagegen intact liess.

Aber viel überzeugender ist doch entschieden unser vorliegender Fall. Eine Schädelbasisfractur, welche, wie durch den 7 Wochen nach der Verletzung erhobenen Sectionsbefund festgestellt wurde, zu einseitiger Lähmung des X.—XII. Hirnnerven in ihrem intracraniellen Verlaufe resp. im Foramen jugulare geführt hatte ohne eine Spur von Gesichtsnervenlähmung, auch nicht im Bereiche der Chorda tympani, dagegen mit ausgesprochenem Tieferhängen und zweifelloser Lähmung der einen Seite des Gaumensegels, sollte da nicht der grösste Skeptiker zugeben, dass motorische Fasern für das Velum im Wurzelgebiete der Nerventrios Glossopharyngeus — Vagus — Accessorius enthalten sein müssen?

---

[1]) Cit. bei Rethi, l. c.

Digitized by Google

Aber die klinischen Beobachtungen, welche für die Innervation des Velum durch den Facialis sprechen? wird man mir mit Recht einwenden. Selbstverständlich muss ich nun auch diese in den Kreis der Betrachtungen ziehen: Da ich aber zunächst nur den Ursprung resp. den intracraniellen Verlauf der motorischen Gaumennerven im Auge habe, ohne über ihren weitern Verlauf etwas behaupten zu wollen, so können auch nur die Fälle Verwerthung finden, bei welchen mit grösserer oder geringerer Wahrscheinlichkeit eine Leitungsunterbrechung des Gesichtsnerven hoch oben d. h. bevor er (am Ganglion geniculi) mit andern Hirnnerven anastomosirt, angenommen werden darf.

Dass hierfür gerade die durch Schädelbasisfractur verursachten Facialislähmungen das relativ beste Material abgeben, liegt auf der Hand. Ich habe daher einschlägige Arbeiten, so viele ich habhaft werden konnte, nach passenden Fällen durchforscht.

Die Casuistik ist reich genug: über 250 Fälle von Schädelbasisbruch mit wenigstens 60 Facialislähmungen stehen mir zur Verfügung. Gewonnen sind dieselben aus den Publicationen von Vérité[1]), Schwartz[2]), Erb[3]), Köhler[4]), A. Heer[5]), Flammer[6]), VanNes[7]), Bruns[8]), ferner aus den Charité-Annalen Bd. X—XXI. Dieses stattliche Material schrumpft aber beträchtlich zusammen, sobald man es für den vorliegenden Zweck auszubeuten sucht. In der grossen Mehrzahl der Fälle ist wohl eine Lähmung oder Parese der Gesichtsmuskeln, aber von dem Verhalten des Velum palatinum nichts erwähnt. Daraus schliessen zu wollen, es sei in allen diesen Beobachtungen eine Gaumensegelparese nicht vorhanden gewesen, geht natürlich nicht an: oft ist eben darauf zu wenig geachtet worden, oft war der Zustand des Kranken derart, dass er eine genaue Untersuchung nicht erlaubte.

Ich greife die bedeutsamsten Fälle heraus.

Erb fand durch Sturz vom Pferde die linke Gesichtshälfte

---

[1]) Thèse de Paris. 1867.
[2]) Zur Statistik der Fracturen d. Schädelbasis. Inaug.-Diss. Dorpat 1872.
[3]) Archiv f. klin. Med. 1870.
[4]) Deutsche Zeitschrift für Chirurgie. Bd. 33.
[5]) Ueber Schädelbasisbrüche. Inaug.-Diss. Zürich 1892.
[6]) Inaug.-Diss. Berlin 1896.
[7]) Deutsche Zeitschrift für Chirurgie. Bd. 44. 1897.
[8]) Citirt b. Wiesmann l. c.

Digitized by Google

und die l. Seite des Gaumensegels paretisch, die Uvula nach links abgewichen, das Geschmacksvermögen intact.

Bruns beobachtete einen Pat., bei welchem 10 Wochen nach schwerer Kopfverletzung noch links Lähmung des IV., V. und VI., rechts Parese des VI. und totale periphere Lähmung des VII. Hirnnerven mit Erhaltung der Beweglichkeit des weichen Gaumens vorhanden war.

Anna Heer fand unter 58 Schädelbasisbrüchen 11 mal Functionsstörungen von Hirnnerven, wovon 10 den N. facialis betrafen. Nur 4 mal ist über das Verhalten des Velum etwas bemerkt. 2 mal heisst es: Uvula etwas nach der Seite abgewichen (was bekanntlich auch bei Gesunden vorkommt), 2 mal ist ausdrücklich bemerkt, das Gaumensegel sei intact geblieben.

In Flammer's 9. Falle wurde am 1. Tage Abweichen der Zunge nach rechts, dann successive Facialisparese links, ausgebreitete Facialislähmung mit Abweichen des Zäpfchens nach rechts und Herabsetzung der Sensibilität auf der linken Seite des Gesichts beobachtet. Der Fall konnte nicht weiter verfolgt werden.

Die Parese des r. Hypoglossus und die Art des Unfalles, die auf einen Ringbruch schliessen lässt, legen den Verdacht nahe, dass auch der Vagus nicht leer ausgegangen sein möchte.

Van Nes bringt unter seinem Material einen Fall von Facialis- und Abducenslähmung, wo Gaumensegelparese und Geschmacksstörung beobachtet wurden. Nach dem Erb'schen Schema (s. o.) könnte die Läsion des N. facialis hier nur am Ganglion geniculi stattgefunden haben.

Wichtig für die Diagnose einer intracraniellen Leitungsunterbrechung des N. facialis sind natürlich die Fälle, wo mit dem Gesichtsnerven zugleich auch der N. acusticus gelähmt ist, jedoch ist eine Läsion des Hörnerven schwierig zu diagnosticiren, da man andere Ursachen von Schwerhörigkeit erst auszuschliessen hat.

Ueberblicken wir das Angeführte, so springt in die Augen, dass die Ausbeute an verwerthbarem Material nicht befriedigend ist. Zwingende Beweismomente für den Ursprung der Gaumenbeweger aus der Facialiswurzel liefert sie keineswegs; nirgends erhärtet ein anatomischer Befund die klinische Diagnose. Unter all den Fällen ist nicht einer, der an Klarheit der thatsächlichen

Digitized by Google

Verhältnisse sich mit dem unsrigen messen könnte. Ich stehe daher nicht an zu behaupten, dass die Rethi'schen Versuche über Nervenwurzeln der Gaumenmuskeln mit grösster Wahrscheinlichkeit auch beim Menschen Geltung haben, d. h. dass der N. vagus während seines intracraniellen Verlaufes die betr. motorischen Nervenfasern enthält.

Es kann mir nun freilich nicht einfallen, Autoren wie Cruveilhier, Erb u. A., welche Coincidenz von Facialislähmung mit Innervationsstörungen des Gaumensegels constatirt haben, etwa Beobachtungsfehler vorwerfen zu wollen, aber da diesen Fällen fast ausnahmslos der exacte anatomische Beweis fehlt, lassen sie vielleicht doch eine andere Deutung zu. Ausserdem kommt die Möglichkeit in Betracht, dass die motorischen Gaumennerven nachträglich doch an den N. facialis übergehen. Dieser Möglichkeit steht von Seiten der Anatomie kein Hinderniss entgegen, und es soll zunächst meine Aufgabe sein, die dabei in Betracht fallenden Wege aufzudecken.

Glossopharyngeus und Vagus anastomosiren innerhalb der Schädelhöhle zwar unter sich, nicht aber mit dem N. facialis. (Anm.: Der N. intermedius, vom Kern des Glossopharyngeus zur Facialiswurzel ziehend, spielt hierbei keine Rolle.)

Sollen also vom Vagus aus entweder direct oder durch Vermittelung des Glossopharyngeus motorische Gaumenfasern in die Facialisbahn gelangen, so müsste das geschehen, nachdem der IX. und X. Nerv das Foramen jugul. verlassen haben.

Hierfür stünden nun folgende Wege offen:

1. Vom Glossopharyngeus durch den vom Ganglion petrosum kommenden N. tympanicus s. Jacobsonii (Fig. 3 d) zum Plexus tympanicus und von dort weiter zum Knie des Facialis und in die Bahn des N. petrosus superfic. major.

2. Vom Glossopharyngeus durch einen aus dem Ganglion petrosum zum Stamme des N. facialis gehenden Ramus communicans (Fig. 3 i), welcher den Gesichtsnerven am Foramen stylomast. erreicht; von dort aufwärts in die eben genannte Bahn.

3. Vom N. vagus direct durch den Ram. auricularis vagi (Fig. 3 g). Dieser, vom Ganglion jugulare kommend, dringt in den untern Theil des Canalis Falloppiae ein und bildet mit dem

Digitized by Google

Gesichtsnerven an der Kreuzungsstelle eine feine Anastomose. Seine Endverzweigung verbindet sich wiederum mit dem N. auri-

Fig. 3.

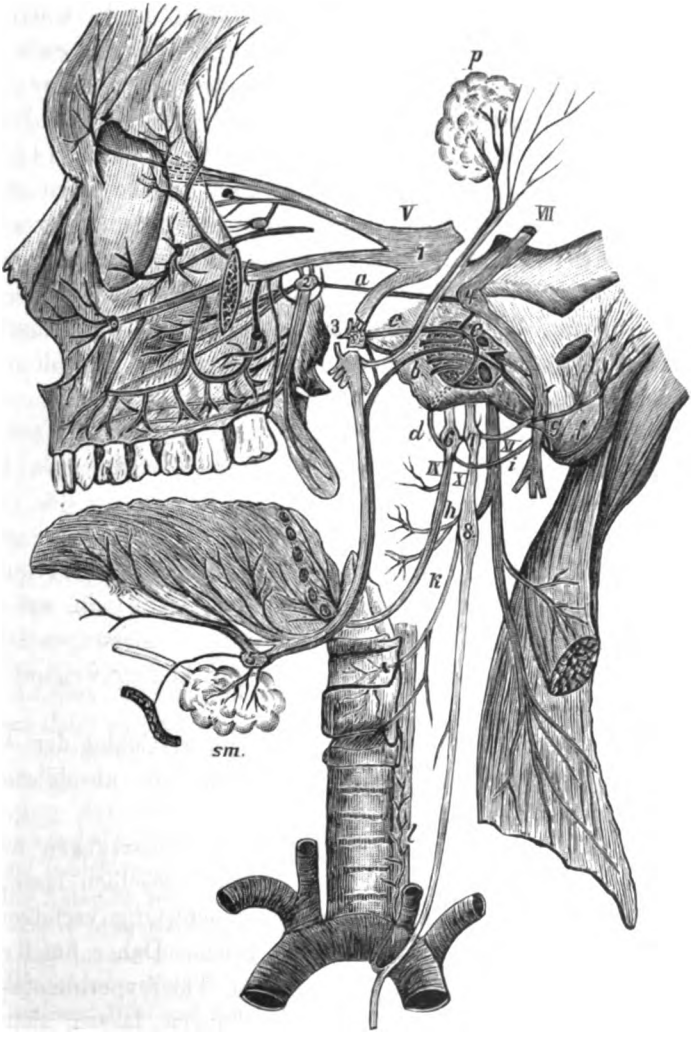

cular. post. des VII. Nerven (Gegenbaur)[1]). Der weitere Verlauf würde sich gestalten wie in 2.

[1]) Lehrbuch der Anatomie des Menschen. Leipzig 1892. Bd. II, S. 454.

Digitized by Google

Zur Uebersicht über diese ziemlich verwickelten Verhältnisse habe ich 2 von Landois gebrachte Schemen in einer Skizze combinirt (Fig. 3).

Dieselbe führt uns nun mit zwingender Nothwendigkeit Folgendes vor Augen: Unter der Voraussetzung, dass die motorischen Gaumennerven von der Vaguswurzel entspringen, kann der Gesichtsnerv zwischen seiner Wurzel und dem Hiatus canalis Falloppiae keine motorischen Fasern für das Velum führen. Das Erb'sche Schema (s. S. 142) wird dadurch einer Modification bedürftig. Entspräche nämlich der Verlauf der Gaumennerven dem unter 1 erwähnten Wege, so könnten nur Verletzungen am Knie des Facialis zu Lähmungen des Velum führen, wählten sie aber den 2. oder 3. Weg, so müssten dagegen bei Leitungsunterbrechungen im untern Abschnitte des Facialisstammes bis hinauf zum Ganglion geniculi solche Lähmungserscheinungen zu erwarten sein.

Es genüge vorläufig auf diese für wissenschaftliche Forschung und klinische Beobachtung gleich wichtigen Consequenzen hinzuweisen.

Wir sehen uns nunmehr vor die Frage gestellt: was wissen wir über den thatsächlichen weitern, peripheren Verlauf der motorischen Velumnerven? Gehen dieselben wirklich auf einem der eben beschriebenen Wege in die Facialis- beziehungsweise Trigeminusbahn über, oder bleiben sie bis zur Endverzweigung beim N. vagus?

Wir betreten damit ein sehr complicirtes Gebiet der Anatomie und Physiologie, auf welchem zur Zeit ein abschliessendes Urtheil kaum möglich sein wird.

Auf die Versuche der anatomischen Zerfaserungen der betreffenden Nerven will ich nicht eingehen; dieselben lassen sich über gewisse Punkte hinaus nur äusserst schwierig verfolgen und haben keine einwandsfreien Resultate ergeben. Daher hat Rethi[1]) auch hier den Weg des physiologischen Thierexperimentes eingeschlagen. Die Ergebnisse seiner Forschungen lassen sich kurz dahin zusammenfassen, dass die motorischen Nerven für den M. stylopharyngeus, die Gaumenmuskeln — stets mit Ausnahme des

[1]) Der periphere Verlauf der mot. Rachen- und Gaumennerven. Sitzungsberichte der kaiserl. Akademie der Wissenschaften. Wien 1893, S. 201ff.

Digitized by Google

Tensor veli — und die Constrictores pharyngis sammt und sonders durch die aus dem Plexus ganglioformis des N. vagus abgehenden Rami pharyngei n. vagi (Fig. 3 h) ziehen und dann vom Plexus pharyngeus aus ihrem Ziele zustreben.

Hiernach enthielte also der N. facialis in keiner Strecke seines Verlaufes motorische Fasern für den Gaumen, und es würde der N. petrosus superfic. major seiner motorischen Funktion vollständig entkleidet. Im Einklange damit steht ein Versuch Hein's[1]), der nach Durchschneidung des N. petrosus superfic. major stets in derselben Weise durch Reizung der Vaguswurzeln Contractionen der Gaumenmuskeln auslösen konnte.

Rethi selber ist zurückhaltend in der Frage der Uebertragbarkeit seiner Versuche auf menschliche Verhältnisse, hält aber den Umstand für günstig, dass dieselben bei verschiedenen Säugethieren, worunter auch Affen, stets in gleichem Sinne ausfielen.

Von unserem vorliegenden Fall kann ein Beitrag zur Lösung der Frage natürlich nicht erwartet werden, wohl aber hat M. Lermoyez[1]) in allerjüngster Zeit eine Beobachtung veröffentlicht, welche mit den Resultaten der Rethi'schen Versuche entschieden harmonirt.

Ein 60jähriger Mann wurde am 25. 4. 96 ins Hôpital St. Antoine aufgenommen wegen Larynxcarcinom der l. Seite. Unter dem l. Kieferwinkel eine harte Drüse. Das l. Stimmband, obwohl von der Neubildung nicht ergriffen, zeigt im weiteren Verlauf des Leidens Unbeweglichkeit in Medianstellung. 4 Monate nach der Aufnahme wird Tracheotomie nöthig; das Drüsenpacket links am Halse ist inzwischen mächtig gewachsen und ulcerirt. Am 8. Nov. treten Schluckbeschwerden auf, welche rasch an Intensität zunehmen, so dass Pat. bald gar nichts mehr schlucken kann, und endlich 7 Tage vor dem Tode Lähmung der linken Zungenhälfte und der linken Seite des Gaumensegels. Sensibilität der Zunge und des Gaumens erhalten, im Gebiete der Gesichtsnerven keine Störungen.

Die Autopsie zeigt ein ausgedehntes Carcinom der linken Larynx- und Pharynxseite zusammenhängend mit einer Drüsenmasse an der linken Halsseite, welche sich bis zur Schädelbasis erstreckte.

Die afficirten Nerven (X und XII) lassen sich aus der Krebsmasse nicht mehr isoliren. Hirn und Med. oblong. boten makroskopisch nichts Besonderes. Der N. facialis, sowie der N. petrosus superf. major wurden sorg-

[1]) l. c.

[1]) De la non-ingérence du nerf facial dans la paralysie du voile du palais. Annales des maladies de l'oreille etc. Tom. XXIV.

Digitized by Google

fältig herauspräparirt, gehärtet und streckenweise in Serienschnitte zerlegt, wobei sich an ihnen nicht die geringste pathologische Veränderung vorfand.

Dieser Fall von Lermoyez: anatomisch nachgewiesene Integrität des N. facialis und N. petrosus superf. major in einem Falle, wo bei bestehender einseitiger Velumlähmung der obere Halstheil des Vagus zerstört war — ist natürlich sehr werthvoll, wo es sich um die Frage der Uebertragbarkeit der Rethi'schen Versuche auf den Menschen handelt — aber, um die Frage endgültig beantworten zu können, brauchen wir noch mehr klinisches Material.

Und namentlich sollte andererseits — und mit dieser Bitte an die Herren Collegen, die sich mir bei dem wissenschaftlichen und praktischen Interesse des Gegenstandes aufdrängt, schliesse ich meine Auseinandersetzungen — bei den viel häufigeren Facialislähmungen auf das Verhalten des Gaumensegels auf das sorgfältigste geachtet und auch ein negativer Befund registrirt werden.

Erklärung der Abbildung Fig. 3.

V. N. trigem. VII. N. facialis. IX. N. glossopharyngeus. X. N. vagus. XI. N. accessorius.

p. Gland. parotis, sm. Gland. submaxill.

1 Gangl. Gasseri, 2 Gangl. sphenopalatinum, 3 Gangl. oticum, 4 Ganglion geniculi, 5 Gangl. submaxillare, 6 Ganglion petrosum, 7 Ganglion jugulare, 8 Plexus ganglioformis.

a. N. petrosus superf. maj. b. Chorda tympani. c. N. petrosus superf. minor. d. N. tympanicus (Jacobsonii). e. Plexus tympanicus. f. Ram. auriculares n. facialis. g. Ram. auricul. vagi. h. Rami pharyng. vagi. i. Ram. communic n. IX. cum n. faciali. k. N. laryngeus sup. l. n. laryngeus inf. (recurrens).

Digitized by Google

VIII.

(Aus der Königl.-chirurg. Universitätsklinik des Herrn Prof. von Bramann zu Halle a./S.)

Ueber traumatische Muskelverknöcherungen.[1]

Von

Dr. C. Rammstedt,

Assistenzarzt der Klinik.

(Hierzu Tafel IV.)

Bei der sogenannten Myositis ossificans progressiva treten gewöhnlich im jugendlichen Alter und meist ohne nachweisbare Ursache, gelegentlich allerdings auch im Anschluss an geringfügige Traumen, Verknöcherungen ganzer Muskelgruppen auf. Dies Krankheitsbild ist so selten, dass bisher kaum 50 Fälle in der Litteratur bekannt sind (Stempel 1). Hingegen entstehen Verknöcherungen einzelner Muskelgruppen häufiger und zwar meistens auf Grund von Verletzungen. Wir kennen sie zunächst bei Fracturen, „theils wie Volkmann (2) beschrieben hat, wenn überhaupt die Callus-Wucherung luxurirend wird, theils wenn scharfe Bruchenden, oder einzelne Fragmente in das Muskelfleisch hineingetrieben werden, sodass der Knochen in directe Berührung mit dem Muskelgewebe kam, oder wenn selbst ganze Muskelbäuche in die Bruchspalte eingeklemmt wurden". Aber auch ohne nachweisbare Verletzung des Knochens können Sehnen und Muskeln verknöchern und zwar in nächster Nachbarschaft von Muskelinsertionspunkten des Skeletts. So sahen wir kürzlich partielle Ossification des Triceps brachii und seiner sehnigen Ausbreitung dicht oberhalb des Olecranons

[1] Nach einem Vortrage, gehalten am 15. 11. 99 im Verein der Aerzte zu Halle a./S.

Digitized by Google

nach Stoss gegen den Ellenbogen, ohne nachweisbare Verletzung an diesem oder dem Humerus. Ferner fanden wir eine Verknöcherung des Muskulus tensor fasciae latae nach Fall hintenüber, wobei der betreffende Oberschenkel plötzlich stark überstreckt wurde. Eine Continuitätstrennung an dem knöchernen Becken war nicht zu constatiren. — Der Causalnexus in diesen beiden Fällen ist jedenfalls so zu denken, dass bei der Gewalteinwirkung des Traumas Theile der Sehne des betreffenden Muskels abrissen mit kleinsten Periostpartikelchen, und sich nach dem Centrum des Muskels retrahirten, wo dann die gleichsam versprengten Periosttheilchen den Reiz zur Knochenbildung abgaben. Allerdings wird dieser Mechanismus auch bestritten. Der französische Militärarzt Marcus (3) vermochte bei seinen Experimenten, die er speciell an den Adductoren von Leichen ausführte, zwar unter Anwendung sehr starker Zuggewichte Sehnentheile von ihrer Insertion abzureissen, nie aber beobachtete er, dass Periostfetzen mit abrissen. Diese Versuche sprechen sehr für eine vom Periost unabhängige Entstehung der sogenannten Reiter- und Exercierknochen, welche ebenso oft getrennt, wie aber auch in bindegewebiger oder knöcherner Verbindung mit dem nächstliegenden Skelettheile angetroffen werden. Diese und die im Vastus externus durch Aufschlagen des Säbelkoppels beim Reiten entstandenen Osteome, (Ludwig 4) betreffen, wie wir sehen, nur solche Muskeln, welche einem bestimmten Beschäftigungsreize resp. wiederholten traumatischen Insulten ausgesetzt sind. (Virchow 5, Lücke 6).

Indessen kommen auch in anderen Muskelgruppen, die nicht durch ihre Lage, wie z. B. die Adductoren, gewissermaassen dazu disponirt sind, und fern von Muskelinsertionspunkten, solitäre Verknöcherungen vor im Anschluss an ein einmaliges, meist schweres Trauma, ohne dass der darunter liegende Knochen nachweisbar verletzt erscheint. Besonders bevorzugt ist hier die Streckmusculatur der Oberschenkel und die Oberarmmusculatur. — Schon frühere Autoren erwähnen solche Osteome (Rokitansky, Billroth, Schuh. 5), genauer beschrieben habe ich aber nur 12 Fälle in der Litteratur, soweit sie mir zugänglich war, gefunden; ein Umstand, der gewiss für die relative Seltenheit dieser Befunde sprechen dürfte. Ich gebe deshalb zuvörderst eine Uebersicht derselben.

Digitized by Google

Fall 1. (Weinlechner 7). 57 Jahre alter Kutscher. Hufschlag gegen den Oberschenkel vor 3 Wochen. Osteom des Vastus externus, später mit dem Femur verwachsen, nicht operirt.

Fall 2. (Meinhold 8.) Trainsoldat. Hufschlag gegen den Oberschenkel vor 3 Wochen. Osteom des Quadriceps, ohne Verbindung mit dem Knochen. Exstirpation. Heilung.

Fall 3. (Konetschke 9.) Gelegentliche Beobachtung bei einem Typhuskranken mit Decubitalgeschwüren am Gesäss. Osteom des Glutaeus maximus, entstanden nach Fall auf das Gesäss vor vielen Jahren. Näheres sonst nicht bekannt.

Fall 4—7. (Cahen 10.)

Fall 4. 35jähr. Mann. Hufschlag gegen den linken Oberschenkel Ende Dec. 88, erste Beobachtung Ende Jan. 89. Osteom des Vastus externus, mit dem Knochen lose verwachsen, bei der Exstirpation leicht von demselben zu trennen. Recidiv nach 8 Wochen, abermals Exstirpation mit Ablösung des Periosts etc. Heilung.

Fall 5. 19jähr. junger Mann. Hufschlag gegen den rechten Oberschenkel vor drei Wochen. Osteom des Vastus medius, mit dem Knochen lose verwachsen, bei der Operation leicht von demselben zu trennen. Heilung.

Fall 6. 20jähr. junger Mann. Hufschlag gegen den rechten Oberschenkel vor 4 Wochen. Osteom des Quadriceps, ohne nähere Angaben, nicht operirt.

Fall 7. 21jähr. Mann. Hufschlag gegen den rechten Oberarm vor sechs Wochen. Osteom des Brachialis internus, mit dem Knochen lose verwachsen. Exstirpation. Heilung.

Fall 8—10. (Bremig 11.)

Fall 8. 18jähr. junger Menn. Schlag mit einer Eisenstange gegen den Humerus vor 3 Wochen. Osteom des Caput medium des Triceps, am Knochen beweglich. Exstirpation. Heilung.

Fall 9. 17jähr. junger Mann. Fall eines schweren Kartoffelsacks auf den Oberschenkel vor 4 Wochen. Osteom des Vastus medius mit dem Knochen verwachsen, doch bei der Operation leicht zu trennen. Heilung.

Fall 10. 19jähr. Knecht. Hufschlag gegen den linken Oberschenkel vor 7 Wochen. Osteom des Quadriceps, kaum verschieblich am Femur, doch ergiebt Röntgendurchleuchtung glatte Conturen desselben, bei der Operation leicht zu trennen. Heilung.

Fall 11. (Schuchardt 12, Rathcke 13.) 28jähr. Steuermann. Schlag gegen den Oberschenkel vor 3 Wochen mit einer Segelstange. Osteom des Vastus externus mit dem Knochen verwachsen, und nur mit dem Meissel zu trennen. Heilung.

Fall 12. (Martin 14.) 22jährig. Soldat. Hufschlag gegen den linken Oberschenkel vor 19 Tagen! Osteom des Vastus internus mit dem Knochen nur lose zusammenhängend. Exstirpation. Heilung.

Diesen 12 Fällen bin ich in der Lage, zwei ganz analoge aus der Hallenser Klinik, beobachtet innerhalb der letzten zwei Jahre, hinzuzufügen.

Digitized by Google

Fall 1. 25jährig. Leutnant erhielt kurz vor Weihnachten 1897 von seinem Pferde im Stalle einen Hufschlag gegen den linken Oberschenkel. Es bildete sich noch im Laufe des Tages eine ziemlich bedeutende Anschwellung der vorderen Fläche desselben in der Mitte. Nach einigen Tagen zeigten sich hier blaue und grüngelbe Verfärbungen der Haut, doch soll die Anschwellung bald nachgelassen haben, sodass Patient trotz geringer Schmerzen seinen Dienst weiter that. Erst 3 Wochen später bemerkte er an der Stelle der Verletzung eine Verhärtung innerhalb der Musculatur, die allmälig an Grösse zunahm, bei Bewegungen schmerzte und schliesslich Bewegungsbehinderung im Kniegelenk verursachte. Am 21. Februar 98 Consultation bei Herrn Professor von Bramann und Aufnahme in die Privatklinik.

Status praesens: Kräftig gebauter, sonst gesunder Mann. Der linke Oberschenkel zeigt in der Mitte der Streckseite eine Anschwellung, über welcher die Haut vollkommen unverändert ist. Die Anschwellung liegt innerhalb der Streckmusculatur, ist von knochenharter Consistenz und lässt sich in zwei Abschnitte differenziren. Ein oberflächlicher Theil lässt sich etwas auf der Unterlage verschieben, während ein unterer, mit dem ersten aber zusammenhängender Geschwulsttheil dem Femur fester aufsitzt, und sich nicht verschieben lässt. Bei stärkerem Druck und forcirten Bewegungen im Kniegelenk werden lebhafte Schmerzen geäussert; dasselbe kann nicht völlig gebeugt und aktiv auch nicht ganz gestreckt werden.

Es wurde die Diagnose: Verknöcherung des Musculus vastus internus gestellt. Die Durchleuchtung mit Röntgenstrahlen zeigte die Geschwulst in genügend deutlichen Umrissen etwa 15 cm lang, 6—7 cm hoch, dem Femur aufsitzend, aber so, dass dessen Conturen frei bleiben.

Bei der Operation (Prof. v. Bramann) gelangte man nach Durchtrennung der oberflächlichen Schichten des Rectus auf eine Knochenschale von ca. $1^1/_2$ cm Dicke und 15 cm Länge, die Muskelfasern des Rectus und Vastus internus gingen direct in dieselbe über, so dass die Herausschälung des neugebildeten Knochens nur scharf gelang. Unterhalb dieser Knochenschale fand sich noch eine zweite mit ihr am oberen Ende zusammenhängend, sonst aber durch eine Schicht mehr oder weniger veränderter Musculatur getrennt von der ersten. Diese zweite Knochenpartie sass dem Femur in einer Ausdehnung von etwa 6 cm ziemlich fest an und konnte nur mit dem Meissel entfernt werden. Zurückgebliebene ostcophytische Auflagerungen und Unebenheiten wurden noch entfernt, darauf die Wunde unter Einlegung eines Drains genäht. Es erfolgte prima intentio.

Briefliche Nachricht vor 14 Tagen ergab, dass an der Stelle der Verletzung der Oberschenkelknochen immer noch verdickt wäre, dass aber die Function des Kniegelenks tadellos und ohne Schmerzen sei.

Fall 2. 18jähr. Knecht wurde Mitte August von einem Pferde gegen den linken Oberschenkel geschlagen. Die vordere Seite desselben zeigte in der Mitte einige Hautabschürfungen, schwoll bald stark an, verfärbte sich blau und roth und verursachte einige Schmerzen. Trotzdem arbeitete Pat. ruhig weiter und zog erst nach einigen Tagen, als die Anschwellung „in allen Farben

Digitized by Google

spielte", einen Arzt zu Rathe, welcher eine Einreibung verordnete. Danach soll die Anschwellung kleiner geworden sein, auch verschwand die Verfärbung der Haut. 14 Tage später musste er schwere Säcke auf einen Kornspeicher schleppen, dabei machte ihm das Treppensteigen Schmerzen im linken Oberschenkel, diese Schmerzen nahmen zu, auch konnte er einige Tage später das linke Knie nicht mehr ausgiebig bewegen. Er zog nun wieder seinen Arzt zu Rathe, welcher jetzt eine harte Verdickung in der Streckmusculatur des linken Oberschenkels feststellte und den Pat. sofort der Klinik überwies.

Befund am 13. 9. 99: Kräftig gebauter und sonst gesunder junger Mensch, etwas schwerhörig. Der linke Oberschenkel zeigt an seiner vorderen Fläche eine das ganze mittlere Drittel derselben einnehmende, buckelförmige Vorwölbung, welche nach oben und unten sich allmälig abflacht. Die Haut darüber zeigt zwei etwa pfenniggrosse, schwach röthliche Stellen, herrührend von den Hautabschürfungen, welche die Stollen des Hufeisens verursacht hatten; bei Palpation fühlt man unterhalb der überall verschieblichen und nicht infiltrirten Haut innerhalb der Musculatur des Vastus einen knochenharten, walzenförmigen Tumor, der ungefähr 20 cm lang, 8 cm breit ist und an den Enden sich etwas zuspitzt. Die Oberfläche der Geschwulst lässt einige höckerige Unebenheiten undeutlich durchfühlen. Dieselbe ist auf Druck ziemlich schmerzhaft und lässt sich am Femur etwas verschieben, obwohl sie mit ihm zusammenzuhängen scheint. Die Beweglichkeit des Kniegelenks ist behindert, Beugung gelingt nicht bis zum rechten Winkel und ist, forcirt, mit Schmerzen an der Stelle des Tumors verbunden, Streckung gelingt activ ebenfalls nicht vollkommen.

Diagnose: Verknöcherung im Vastus internus. Die Durchleuchtung bestätigt die Diagnose, man sieht die matten aber deutlichen Umrisse eines Tumors, welcher direkt auf dem Femur liegt; aber die Conturen des letzteren sind vollkommen scharf und unverändert (s. Taf. IV, Fig. 4).

Operation am 27. 9. (Prof. v. Bramann.) 22 cm langer Schnitt am inneren Rande der Geschwulst, parallel zum Aussenrande des Sartorius, Durchtrennung des Rectus femoris, welcher frei ist. Man stösst jedoch nach Durchscheidung der oberflächlichen Muskelfasern des Vastus medius sofort auf den Tumor. Derselbe hängt überall innig mit der Musculatur zusammen und kann nur scharf von derselben befreit werden. Um zu sehen, wie dick die Knochenplatte ist, wird auf der oberen Fläche eingeschnitten, es zeigt sich nun ein regelrechter, überall von Knochen umgebener Hohlraum, aus welchem sich ca. 100 ccm einer rothgelben, klaren Flüssigkeit entleeren. Die Cyste wird mit Messer und Scheere aus der Musculatur des Vastus medius herauspräparirt mit Unterbindung zahlreicher Gefässe, besonders an der unteren Spitze endigt ein starkes Gefäss, ein Ast der Profunda, blind in die Geschwulst; es schien dies das Gefäss zu sein, welches bei dem Trauma zerrissen und einen Bluterguss innerhalb der gequetschten Musculatur hervorgerufen hatte. An der Basis, aber nur am oberen Ende, ist die Knochenneubildung lose, in einer Ausdehnung von 4 cm Länge, kaum 1 cm Breite mit dem Femur verwachsen, lässt sich aber ohne Anwendung des Meissels mühe-

Digitized by Google

los abheben. — Der Femur ist in derselben Ausdehnung von Periost entblösst, einzelne Rauhigkeiten in der Umgebung, geringe Osteophytenbildungen wurden noch mit dem Meissel entfernt. Naht mit Anlegung einer Contraincision zur Drainage nach der Aussenseite hin. — Primäre Heilung. Nach 4 Wochen Massage und Bewegungen, um ein Infiltrat, welches unter der Narbe sitzt und bis auf den Knochen reicht, zu beseitigen. Da jedoch wieder Schmerzen auftreten, Bettruhe und feuchte Verbände. Die Verdickung wird nun bald geringer und die Beweglichkeit im Kniegelenk hebt sich überraschend schnell, unter leichter Massage.

15. 11. nach Haus entlassen, man fühlt immer noch in der Tiefe eine dem Knochen aufliegende Verdickung, über welcher die Streckmusculatur sich gut bewegt. Beugung und Streckung im Knie activ und passiv vollkommen frei.

5. 12. Pat. stellt sich wieder vor. Die Verdickung ist sehr viel geringer geworden, aber immer noch vorhanden, dabei keine Schmerzen und vollkommen freie Function. Im Röntgenbilde sieht man direct über dem Femur in den Weichtheilen mehrere 6—7 cm lange, bis 1 cm breite aufeinander liegende Schatten, welche der gefühlten Verdickung entsprechen.

18. 1. 1900 Vorstellung. Die am 15. 12. noch constatirte Infiltration in den tiefen Schichten des Quadriceps ist heute gänzlich verschwunden, der Quadriceps lässt sich vollkommen umgreifen und bildet einen mächtigen, kräftigen Muskel. Die Function des Kniegelenks ist passiv und activ eine vollkommen normale. Im Röntgenbilde sind die früher constatirten streifigen Partieen nicht mehr zu constatiren. Pat. definitiv aus der Behandlung entlassen. —

Ueberblicken wir nunmehr diese 14 Fälle, so betreffen

11 den Musculus vastus femoris
1 den Triceps brachii
1 den Brachialis internus
1 den Glutaeus maximus;

sie sind sämmtlich entstanden nach einem, einmaligen, heftigen Trauma, und zwar meistens, 9 mal, nach Hufschlag. Sicherlich handelte es sich in der Mehrzahl der Fälle um subcutane Zertrümmerung der Musculatur, Zerreissung von Gefässen mit Bildung eines grösseren Blutergusses oder blutiger Durchtränkung der gequetschten Gewebe. Der klinische Verlauf ist ebenfalls im wesentlichen überall gleich, die Verhärtung entsteht innerhalb weniger Wochen, gewissermaassen acut, die früheste Constatirung derselben als Knochenneubildung war schon in einem Falle (12) 19 Tage nach der Verletzung, die späteste 6—7 Wochen nach dem Unfall (Fall 7—10), warscheinlich bestand aber auch hier der Process schon länger, wurde nicht genügend beachtet und erst allmälig zunehmende Beschwerden zwangen die Patienten ärztliche Hülfe in

Digitized by Google

Anspruch zu nehmen. Ueberhaupt wurde fast in allen Fällen die Schwere der Verletzung nicht genügend beachtet, die Verletzten gingen ruhig ihrer Beschäftigung nach und suchten erst den Arzt auf, als sie die Verhärtung bemerkten oder Functionsstörungen eintraten. Aeussere Zeichen der Entzündung oder sogar Eiterung sind in keinem Falle beobachtet, die Knochenneubildungen erwiesen sich bei der Operation stets innig mit der Musculatur verwachsen. In der Form stellen sie mehr oder weniger lange — bis 20 cm — meistens $^1/_2$ bis höchstens 3 cm dicke Knochenspangen, oder auch breitere Schalen- und Plattenartige Gebilde dar, welche in der Schichtung und Richtung der Musculatur, manchmal dicht auf einander gelagert, in anderen Fällen aber auch so weit von einander getrennt sind, dass noch erhaltene Musculatur zwischen ihnen liegt, während sie an der Seite oder an einem Ende theilweise verwachsen sind. (Fall 10, 13.) Auf dem Sägeschnitt zeigt sich bald morscher, meist aber festerer, spongiöser Knochen. —

Besonders interessant und in keinem Falle vorher beobachtet ist aber das von uns gewonnene Präparat des Falles 14. —

Dasselbe (cf. Abbildung, 1 Tafel IV) ist 15 cm lang, an der breitesten Stelle 6 cm breit und stellte, bevor es angeschnitten war, einen überall vollkommen abgeschlossen Hohlraum mit knöchernen Wänden dar, von 1—3 cm Tiefe und einer durchschnittlichen Wandstärke von 4—5 mm. Die Gestalt entspricht ungefähr einem länglichen Weissbrot, auf der äusseren Fläche unregelmässig, grob höckerig, durch einzelne bandförmige Einziehungen, inwendig mit diesen Höckern entsprechenden Ausbuchtungen versehen. — Auf der unteren, dem Femur zugewandten Fläche zeigt die Geschwulst eine der Rundung desselben entsprechende flache Rinne in ganzer Ausdehnung, doch ist sie mit dem Femur nur in einer Länge von 4 cm und einer grössten Breite von 1 cm lose verwachsen, sonst liegt zwischen ihr und dem Femur noch eine bis 1 cm starke Schicht graurother Musculatur, welche überall das Gebilde umschliesst. Schon makroskopisch sieht man, wie die Muskelfasern, je näher sie der Cystenwand anliegen, allmälig ihre rothe Farbe verlieren, um in ein weisses, sehniges Gewebe überzugehen, welches gleichsam, wie ein periostaler Ueberzug der Aussenwand leicht abziehbar aufliegt. Es kommt dann eine spongiöse Knochenschicht zum Vorschein von 2—3 mm Dicke, welche an der Unter-

Digitized by Google

fläche stellenweise noch dicker ist. Inwendig ist der Hohlraum allseitig ausgekleidet mit einer zarten glatten, grauweissen Membran und war angefüllt mit circa 100 ccm einer klaren, rothgelben Flüssigkeit, welche sich leider bei den Manipulationen der Operation so schnell entleerte, dass keine Probe zur Untersuchung aufgefangen wurde. —

Was nun die Histologie und Genese der Muskelverknöcherungen betrifft, so liegen eingehende Untersuchungen vor von Cahen (10), Schuchardt (12), Rathke (13), Bremig (14), Salmann (15), Lexer (16), Düms (17).

Alle stimmen darin überein, dass die Knochenneubildung vom Bindegewebe ausgeht, während insofern noch keine Einigkeit herrscht, ob der innerhalb der Musculatur zur Knochenbildung führende Krankheitsprocess als Geschwulstbildung oder Entzündung aufzufassen ist, oder als ein Uebergang beider.

Cahen (10) hatte Gelegenheit solitäre Osteome in verschiedenen Stadien der Entwicklung zu untersuchen. In allen fand er ausgedehnte Wucherung des interstitiellen Bindegewebes mit secundärer Degeneration und Schwund der Musculatur. In einem Stadium älterer Entwicklung ging die Knochenneubildung aus dem Bindegewebe direct vor sich, in einem jüngeren hingegen fand er neben bindegewebiger Verknöcherung, Knorpel, welcher nach endochondralem und perichondralem Typus, sowie an einzelnen Stellen durch directe Metaplasie in Knochen überführt wurde. Aus dieser vielgestaltigen Ossification und dem Fehlen jeder entzündlichen Merkmale, schloss Cahen, dass es sich bei diesen Osteomen um wahre Geschwulstbildung handle, zumal klinisch die schnelle Recidivfähigkeit derselben aufgefallen war. Er nimmt als ursächliches Moment das Vorhandensein embryonaler Keimanlagen im Bindegewebe des Muskels an, die durch den Reiz des Traumas direct oder indirect zur Entwicklung gelangen sollen, ganz analog der Knochenneubildung bei der Myositis ossificans progressiva, bei welcher die meisten neueren Untersucher (Mays (18), Helferich (19), Schuchardt (12), Ziegler (20), Birch-Hirschfeld (21) ebenfalls wahre Geschwulstbildung annehmen, zumal in $^3/_4$ aller bekannten Fälle Missbildungen der Daumen und Zehen beobachtet worden sind, was auf entwicklungsgeschichtliche Störungen hinweist, mit denen auch die Osteombildung in ursächlichem Zusammenhange stehe.

Digitized by Google

Schuchardt und Rathke kommen auf Grund ihrer mikroskopischen Beobachtungen zu derselben Ansicht. —

Im Gegensatz dazu fand Bremig (11) resp. Grawitz, unter dessen Leitung die betreffenden Untersuchungen gemacht wurden, scholligen Zerfall, Auffaserung und Verlust der Querfaserung, körnige Trübung und kleinzellige Infiltrationsherde im nicht vermehrten Bindegewebe, schon in Muskeltheilen, welche makroskopisch noch gar keine Veränderung zeigten, und diesen Befund noch ausgesprochener in Theilen, welche auch schon makroskopisch verändert erschienen. Hier war ein grosser Theil des Bildes durch ein straffes, faseriges Bindegewebe eingenommen, das den Character des Sehnengewebes trägt. Die Zellen, Spindelzellen, waren durchweg nicht vermehrt, am zahlreichsten erschienen sie dort, wo das Gewebe an die Muskelfasern grenzt. Daneben sah man ein noch mehr schleimgewebeartiges, weiches, maschiges Gebilde, welches neben den spindelförmigen Bindegewebszellen auch solche zeigt, die denen des Muskelgewebes völlig gleichen; beide Arten des Bindegewebes zeigten herdweise kleinzellige Infiltration. An einzelnen Stellen sah man ferner quergestreifte Muskeln allmälig sich auffasern und in ebenso breite Streifen fibrillärer Structur übergehen, die bei weiterer Verfolgung in fibröse Substanz übergingen. Die Knochenbildung ging dann aus diesem resp. dem neugebildeten Bindegewebe vor sich ohne Besonderheiten. Bremig hält deshalb eine Entzündung des Muskelparenchyms, nicht die erst secundär aus dieser hervorgehende Bindegewebsproliferation, für das primäre und wesentliche des ganzen Processes.

Die Untersuchungen Lexer's (16) und Salmann's (15 a. b.) stammen von Verknöcherungen bei Myositis progressiva resp. von einem Falle von Verknöcherung des Musculus psoas nicht traumatischen Ursprungs, so dass ich des Näheren auf dieselben hier nicht einzugehen brauche. Immerhin kommt besonders Lexer zu der Auffassung, dass die in der Musculatur auftretenden Ossificationen Vieles mit wahrer Geschwulstbildung gemein hätten, aber je näher die Veränderungen dem Anfangsstadium stünden, desto mehr trete eine Bindegewebsproliferation auf entzündlicher Basis in den Vordergrund.

Eine ähnliche Ansicht, allerdings mehr hypothetisch, wie auf Grund mikroskopischer Befunde, vertritt Düms (17). Dieser

Digitized by Google

nimmt speciell für die Reitknochen folgenden Entstehungsmechanismus an: In Folge zahlreicher traumatischer Insulte, Zerrungen, Quetschungen, Zerreissungen einzelner Muskelfasern und kleiner Gefässe entstehen Blutungen innerhalb der Muskulatur, welche nicht resp. nur langsam resorbirt werden können, da bei den betreffenden Patienten dieselben Schädlichkeiten längere Zeit weiter einwirken. Wenn schon an sich ein Bluterguss auf die Umgebung reizend einwirkt, so wird er es um so mehr thun, wenn die Resorption behindert ist, oder neue Nachschübe das Blutextravasat noch vermehren. Die reizende Beschaffenheit desselben bewirkt ähnlich, wie der Sequester bei der Nekrose, in der Umgebung einen entzündlichen resp. neoplastischen Process im Bindegewebe, während die zelligen Elemente des ausgetretenen Blutes sich wahrscheinlich nicht daran betheiligen.

Soviel über diese verschiedenen Ansichten! Bevor ich auf eine nähere Würdigung derselben eingehe, lasse ich eine Beschreibung der mikroskopischen Befunde unseres Falles II der Knochencyste folgen. Von Fall I wurde eine Untersuchung nicht ausgeführt.

Die zur Untersuchung der Cystenwand entnommenen Theile wurden in Salzsäure entkalkt, in Alkohol gehärtet, in Celloidineinbettung geschnitten und zum Theil mit van Gieson'scher Lösung gefärbt.

Bei der mikroskopisch-histologischen Untersuchung sind 2 Befunde scharf von einander zu trennen. Der eine betrifft die Stelle, wo die Cyste dem Oberschenkelknochen dicht anlag, während der andere sich in Theilen der oberen und seitlichen Cystenwand findet, die vom Femur entfernt sind. Da bei den letzteren der Befund ein gleichmässig sich wiederholender ist, so soll er zuerst beschrieben werden.

An den characteristischen Stellen sehen wir, weiter von der Knochenneubildung entfernt, Muskelfasern zum Theil noch mit mehr oder weniger deutlicher Querstreifung versehen, andere hingegen, bei welchen diese nicht mehr sichtbar ist. Man findet kaum einige Muskelfasern, welche dicht neben einander liegen, sondern sie sind vereinzelt und zumeist durch strotzend gefüllte Blutgefässe oder durch grosse freie Blutmassen oder durch breite Bindegewebszüge weit auseinander gedrängt. Selten sieht man auch längere Muskelfasern, sondern meist nur noch Rudimente solcher, welche nach ihren

Digitized by Google

Endtheilen zu entweder spitz zulaufen (durch Compression des umliegenden Bindegewebes bedingt) oder sich allmälig in eine mehr wellige, lockige, fibrilläre Substanz, mit schon anderer mikrochemischer Reaction, umwandeln, um schliesslich vollkommen das Aussehen des benachbarten Bindegewebes anzunehmen. Die Kerne der Muskelfasern sind dabei zumeist deutlich sichtbar; das Bindegewebe hat weiter von der Knochenbildung entfernt ein mehr strafferes derberes Aussehen und wird, je mehr man sich der Knochenneubildung nähert, locker und hat reichliche Kerne von spindelförmiger Form. Schliesslich macht dies lockere und äusserst kernreiche Bindegewebe einer mehr oder weniger breiten Schicht von Granulationszellen mit Kernen von mehr rundlicher Form Platz, welche dann mit einem reihenweise geordneten Saum von Zellen mit cubischer Form und rundlicher Kernen — Osteoblasten — in die Knochenneubildung übergeht. — Zwischen dem Bindegewebe und zwischen den Muskelfasern findet man, allerdings nur an vereinzelten Stellen, meist im Verlauf feinerer Gefässe, bald kleinere, bald grössere Herde kleinzelliger Infiltration. Der neugebildete Knochen setzt sich aus schmäleren und breiteren Spangen zusammen, welche mehr oder weniger grosse Markräume in sich schliessen; die Knochenkerne nehmen erst, je weiter sie von der Granulationsschicht entfernt sind, ihre characteristische Form an. Auch in den Markräumen sind noch Reste alter grösserer Blutungen sichtbar, sonst besteht das Mark im Wesentlichen aus feinstem, spinnewebenartig verflochtenem, wohl auch an Schleimgewebe erinnerndem, äusserst lockerem Bindegewebe; wenig zelligen Elementen und nur vereinzelten Myeloplaxen, und schliesst auch hier gegen die Knochenspangen hin meistens mit einer Osteoblastenschicht ab. An anderen Stellen der Cyste fehlt in den Schnitten die deutlich ausgeprägte Granulationszellenschicht zwischen dem Bindegewebe und dem neugebildeten Knochen, hier geht die denselben bildende Osteoblastenschicht direct aus dem immer lockerer und kernreicher werdenden Bindegewebe hervor, wobei dieselben allmälig immer mehr kubisch werden und die Kerne allmälig eine mehr rundliche Form annehmen. Vereinzelt finden sich ferner, gewöhnlich in der Mitte der Knochenspangen, Zellen, die sowohl in ihrer Form, als auch in ihrer Tinction an Knorpelzellen erinnern.

Ganz anders ist die Genese der Knochenneubildung an Stücken,

Digitized by Google

die der Knochencyste da entnommen sind, wo sie in Verbindung mit dem Femur stand. Hier finden wir ausgesprochene endochondrale Knochenneubildung; daneben allerdings auch noch solche aus Bindegewebe. An den besonders charakteristischen Stellen ist der Befund folgender: „Vereinzelte Muskelfasern liegen zwischen stark entwickeltem, straffem und kernarmem Bindegewebe eingebettet und zeigen die gleichen oben näher beschriebenen Verhältnisse; ferner liegen zwischen den vereinzelten Muskelfasern und dem Bindegewebe grosse freie Blutmassen, welche an einzelnen Stellen in Organisation begriffen sind und auch so ihrerseits zu weiterer Bindegewebsproliferation beitragen. Auch hier macht das Bindegewebe schliesslich einer allerdings nur schmalen Granulationszellenschicht Platz, die nachher in einen breiteren Bezirk von Knorpelzellen übergeht. Aus den letzteren gehen dann allmälig die Knochenzellen hervor. Die Markräume, welche hier noch zwischen den Knochenspangen liegen, sind äusserst zell- und kernreich; auch bei dieser Metaplasie verlieren die Knorpelzellen erst allmälig mit zunehmender Verkalkung ihre charakteristischen Formen. Das Innere der Cyste ist mit einer feinen Membran ausgekleidet, welche sich nur aus einem leicht gewellten, ziemlich straffen Bindegewebe zusammensetzt.

Soviel über die Genese der Knochenneubildung in unseren Präparaten.

Wie wir sehen finden sich in denselben, abgesehen von den seltenen Herden kleinzelliger Infiltration, keine Anhaltspunkte für einen entzündlichen Vorgang in der Muskulatur, wie ihn Grawitz und Bremig in ihrem Falle gefunden haben. Hingegen hat unser Befund zweifellos grössere Aehnlichkeit mit den Befunden von Cahen besonders, was die Vielgestaltigkeit der Knochenneubildung anbelangt, auch können wir die auffallende Recidivfähigkeit dieser Osteome in gewissem Maasse nur bestätigen. Cahen nimmt, wie ich schon oben ausführte, für die Entstehung derselben die Cohnheim'sche Theorie der embryonalen Keimanlagen in Anspruch. Indessen muss man dann noch eine Art von individueller Praedisposition [knochenbildende Diathese Schuchardt (12)] hinzunehmen, da solche solitären Muskelverknöcherungen im Verhältniss zu den überaus häufigen Muskelquetschungen doch relativ selten sind.

In der That scheint mir die Theorie von Düms (17) für die Entstehung unser Knochencyste sehr viel für sich zu haben. Bei

Digitized by Google

dem Trauma war es zu einem grösseren und stärkeren Bluterguss in die Muskulatur gekommen, wie dies auch der bei der Operation erhobene Befund gezeigt hat. Der Bluterguss gab, theils durch eigene Organisation in Bindegewebe, wenn auch nur im geringsten Maasse, theils durch Metaplasie der mehr oder weniger zertrümmerten und degenerirten Muskelfasern in Bindegewebe, theils durch Wucherung des Perimysiums und seiner Kerne, sowie durch Proliferation des interstitiellen Gewebes zu einer enormen Bindegewebswucherung Veranlassung. Das Bindegewebe seinerseits bildete sich entweder direct in Osteoblasten um, oder machte einer Granulationszellenschicht Platz, welche ihrerseits zur Osteoblastenbildung führte, oder es fand bei dem zuletzt beschriebenen dritten Ossificationsmodus aus dem Bindegewebe eine Metaplasie in Knorpelgewebe und schliesslich in Knochen statt.

Für diese Genese spricht ausser den älteren Blutungen und Pigmentanhäufungen im Gewebe und der Umgebung der Cyste auch ihr Inhalt, welcher eine rothgelbe, klare Flüssigkeit darstellte, wie man sie häufig als Residuuum alter, abgekapselter Blutergüsse, speciell auch in der Umgebung von Fracturen zu finden pflegt.

Die vielfach in unseren Präparaten beobachteten frischeren Anhäufungen rother Blutkörperchen lassen sich dadurch erklären, dass die durch das Trauma getroffene Muskulatur noch weiterhin durch Schädlichkeiten, Muskelcontraktionen bei Bewegungen, Druck etc., also kleinere traumatische Einflüsse, betroffen wurde, welche immer wieder neue Blutungen verursachten, indem die noch intakt neben dem bereits festeren Bindegewebe, dem neugebildeten Knorpel und Knochengewebe gelegenen Muskelfasern und feinen Gefässe gezerrt und zerrissen wurden.

Von wo nehmen nun diese Osteome ihren Ausgang? Entstehen sie primär in der Muskulatur und treten sie erst im Laufe ihres weiteren Wachsthums mit dem Skelett in Verbindung, oder verdanken sie ihren Ursprung überhaupt dem Periost? Unter den 14 von mir genannten Fällen, ist bei 2 nichts Genaueres über ihr Verhalten zum nächstliegenden Knochen bekannt, 9 waren nur lose, 1 gar nicht und 2 fester mit demselben verwachsen. Der Franzose Berthier (22) glaubt auf Grund seiner Thierexperimente in allen Fällen von solitärer Muskelverknöcherung das Periost anschuldigen zu müssen. Er löste bei Kaninchen Periostfetzen vom

Digitized by Google

Knochen ab, brachte sie in innige Berührung mit Muskelfasern und erzeugte wahre Verknöcherungen derselben. Diese Ueberzeugung wird von anderen Forschern getheilt (Stempel (1). Bringt man die Experimente Berthier's in Analogie mit den schweren Traumen, welche unsere Osteome ausnahmslos verursacht haben, so liegt es allerdings nahe daran zu denken, dass nicht nur der Muskel, sondern auch das Periost gequetscht und eingerissen wurde. Zweifellos muss man daher für manche Fälle einen periostalen Ursprung anerkennen (Fall 11. 13.), oder wenigstens an eine Mitwirkung des Periosts bei dem Verknöcherungsprocess denken. Aber für andere Fälle trifft dieser Entstehungsmodus sicher nicht zu; unter den von mir gesammelten Fällen bleiben immer noch 10, bei denen die Verwachsung nur lose und schmal, in einem Falle (Fall 2) gar nicht vorhanden war. Auch die eigenthümliche makroskopische Gestaltung dieser Osteome glaube ich für ihren muskulären Ursprung mit heranziehen zu dürfen; sie dehnen sich immer im Faserverlaufe des Muskels und parallel zum Knochen aus. Weinlechner (7) hegt ebenfalls diese Ansicht auf Grund der Untersuchung eines Präparats von einem Osteom am Femur. Dasselbe war 15 cm lang, 7 cm breit, das obere Ende stand mit dem Knochen in nur 4 cm langer, schmaler Verbindung, die Geschwulst selbst bestand aus einzelnen, schalenartig übereinander gelagerten Platten und war sonst 1 cm vom Femur getrennt, parallel zu demselben, wie die Muskulatur nach abwärts verlaufend. Auf einem Durchschnitte zeigte sich poröser Knochen in unverkennbarer Begrenzung zu der vollkommen unveränderten Corticalis des Femur. Sichere Aufklärung über diese Frage hat selbst nicht die mikroskopische Untersuchung in den einzelnen Fällen von solitären Muskelosteomen bisher zu geben vermocht.

Unsere Knochencyste zeigt makroskopisch genau das Verhalten, wie das Weinlechner'sche Präparat, sie hatte sich parallel zum Femur und im Faserverlauf der Muskulatur entwickelt und zeigt, wie auf den beigefügten Abbildungen erkennbar ist, Einschnürungen und Vertiefungen, welche von dem Druck nicht durchrissener Fascien und Muskeltheile herrühren dürften, ferner lag sie dem Femur nur an zwei kleinen Stellen an, cf. Taf. 4, a und b der Fig. 2, und sowohl makroskopisch, wie mikroskopisch liessen sich zwischen dem Knochen der Cyste und dem Femur Muskelfasern allerdings

Digitized by Google

in rudimentärster Form nachweisen. Sodann ist wohl kein mechanischer Vorgang denkbar, der, wenn es sich um einen exostosenartigen Auswuchs handelte, oder wenn es eine Knochenneubildung, von einen abgerissenen Periostläppchen ausgehend wäre, die Grösse und ganz besonders aber die Form einer Cyste wie in unserem Falle erklären könnte. Auf diese Weise hätte doch nur eine compakte Knochenspange in fester Verbindung mit dem Femur entstehen können, besonders aber wäre die Entstehung der oberen Cystenwand nicht erklärt. Dass aber die Knochenbildung unabhängig vom Periost nur innerhalb der Muskulatur von dem proliferirenden Bindegewebe ihren Ausgang genommen hat, dafür spricht am meisten der Umstand, dass auch im mikroskropischen Präparat die Neubildung der Knochenspangen immer parallel zum Faserverlauf des Bindegewebes und der noch vorhandenen Muskelfasern stattgefunden hat, während von einer vom Knochen des Femur resp. Periost ausgegangenen Knochenneubildung doch zu erwarten gewesen wäre, dass sie die Muskelfasern unaufhaltsam vor sich her gedrängt oder durchbrochen hätte. Die beigefügte Figur eines die Verhältnisse allerdings ziemlich schematisch wiedergebenden Uebersichtsschnittes, zeigt diese Verhältnisse genügend deutlich. (Siehe Taf. 4, Fig. 3.)

Man sieht zunächst, dass die Entwickelung der knöchernen Cystenwand keineswegs zur Zeit der Operation schon abgeschlossen war. Bei der dem Femur zunächstliegenden Seite A sieht man bei 1 eine Bindegewebsschicht mit ganz vereinzelten Muskelfasern, welche bei 2 allmälig in Knorpel übergeht, ohne dass es zu einer Knochenbildung gekommen wäre. Bei 3 dagegen geht eine neue Bindegewebsschicht, welche, wie wir oben bei der endochondralen Knochenneubildung näher beschrieben haben, ebenfalls Muskelrudimente und grosse, frische, freie Blutmassen enthält, allmälig bei 4 in Knorpel und schliesslich in Knochen über. Noch weiter nach dem Innenraum der Cyste B fortschreitend, enthält die nächste Bindegewebs- und Muskelschicht 5 (natürlich nur bei stärkerer Vergrösserung deutlich) Blutmassen, welche schon Pigmentbildung erkennen lassen, im Uebrigen folgt hier auf die Bindegewebsschicht mit Osteoblastenbildung sofort wieder eine Knochenschicht 6 mit feineren Spangen. Dieser folgt wiederum eine schmälere Bindegewebsschicht 7, in welcher Muskelfasern nur ganz spärlich, jedenfalls aber vorhanden sind und grosse Mengen dunkelbraunen,

Digitized by Google

körnigen Pigments erkennbar sind. Hieran schliesst sich dann eine Knochenschicht 8 an, bei der zwar auch das Vorhandensein von Osteoblasten zeigt, dass die Knochenneubildung auch hier noch nicht zum Abschluss gekommen ist, obwohl die einzelnen Knochenspangen eine viel compaktere und massivere Form zeigen. Es folgt nun noch eine Schicht lockeren Bindegewebes 9, welche mit grösseren Blutmassen durchsetzt ist — in den Lücken sind dieselben durch die Präparation ausgefallen. — Nach innen schliesst dann die Cyste ab mit einer Membran 10, bestehend aus straffem Bindegewebe.

Fassen wir den mikroskopischen Befund noch einmal zusammen, so haben wir Folgendes konstatirt:

1. Eine überaus charakteristische, nirgends fehlende, schichtweise Anordnung der Knochenneubildung.

2. Alle diese deutlich trennbaren Knochenschichten verlaufen parallel dem Faserverlauf der restirenden Muskeln und des Bindegewebes.

3. Die dem Innenraum der Cyste am nächsten gelegene Schicht (8) enthält die compactesten Knochenspangen, während die nächstfolgende (6) feinere Knochenbälkchen, die darauffolgende (4) sogar noch metaplastische Bildung des Knochens aus Knorpel erkennen lässt und schliesslich die am meisten nach aussen gelegene, dem Femur resp. den Muskeln zunächst folgende Schicht (1, 2) wohl Knorpelbildung, aber noch keine weitere Umbildung zeigt.

4. In den verschiedenen Bindegewebsschichten finden sich zeitlich ganz verschieden aufgetretene Blutungen, und zwar hat in der dem Innenraum der Cyste am nächsten gelegenen Schicht (7) die weitere Metamorphose der einstigen Blutung in ausgedehnter, alter Pigmentbildung ihren Abschluss gefunden, während die Blutmassen in den mehr nach aussen gelegenen Schichten (1, 3) ihre ganz frische Entstehung mit Sicherheit erkennen lassen.

Durch alle diese Thatsachen ist aber Folgendes bewiesen:

I. In verschiedenen Zeiten haben wiederholte Blutungen in verschiedenen Muskelschichten stattgefunden und immer hat eine neue resp. spätere Blutung in einer der folgenden Muskelschichten zu einer neuen und späteren Knochenneubildung geführt.

II. Die Blutungen innerhalb der Muskulatur, die folgende Bindegewebsproliferation und die weitere Metaplasie des Binde-

Digitized by Google

gewebes in Knorpel und Knochen stehen in einem untrennbaren ätiologischen Zusammenhange.

Nach dem mikroskopischen Gesammtergebniss ist es deshalb erkünstelt in unserem Falle für die Knochenbildung das Periost des Femur oder gar den Knochen selbst in Anspruch zu nehmen, wenn man nicht schon durch die Form und ganze Lage der Knochencyste überzeugt ist von ihrem intramusculärem Ursprung, ohne Betheiligung des Periosts oder des Femurs.

Differentialdiagnostisch kommen zunächst ebenfalls traumatische Muskelschwielen in Betracht. Wir haben in letzter Zeit bei ausgedehnten Hämatomen nach Muskelzerreissungen oder Quetschungen speciell auf die Entwicklung von Muskelschwielen geachtet. Bei der Durchleuchtung gaben sie auf der Platte anfangs immer einen matten Schatten und verschwanden unter abwartender Therapie, resp. vorsichtiger Massage und Bewegungen schliesslich vollkommen. Bei syphilitischer Myositis dürfte die Verhärtung nicht so hart, sondern diffuser, und besonders eine specifische Behandlung entscheidend sein. Bei traumatischer ossificirender Periostitis, welche in manchen Fällen von Muskelverknöcherungen sicher mit im Spiele ist, wird die Geschwulst in breiter Ausdehnung mit dem Knochen verwachsen sein. Exostosen, welche in die Muskulatur hineingewachsen sind, können unter Umständen differentialdiagnostisch in Frage kommen, meistens wird schon die äussere Untersuchung, speciell die Palpation hier Klarheit schaffen, am leichtesten wird die Durchleuchtung nach Röntgen Aufschluss geben, wie wir überhaupt dieselbe in allen ähnlichen Fällen nicht missen möchten. Sind die Conturen des Skelettknochens, wie in unseren Fällen, auf der Platte frei und scharf, so wird man sich für eine Verknöcherung im Muskel entscheiden können. cf. Bild 4.

Die Therapie wird sich nur nach den Beschwerden der betreffenden Patienten zu richten haben. Sind Schmerzen und vor allen Dingen zunehmende Functionsstörungen der benachbarten Gelenke vorhanden, so ist man in jedem Falle berechtigt, die Verknöcherung auf operativem Wege zu entfernen, da alle anderen Maassnahmen von keinem Erfolge begleitet sein werden. Rasmussen (23) will eine spontane Rückbildung solcher Geschwülste beobachtet haben, doch scheint es mir in seinen Fällen sich nicht

Digitized by Google

um fertige Verknöcherung gehandelt zu haben, sondern nur um einfache traumatische Muskelschwielen, welche wie ich oben zeigte, selbst im Röntgenbilde Verknöcherungen vortäuschen können.

Da die solitären Muskelverknöcherungen sich immer nur auf den befallenen Muskel beschränken, ist die Prognose eine günstige zu nennen, doch wird dieselbe, falls ein operativer Eingriff erforderlich wird, wesentlich beeinflusst durch die Art und Weise der Ausführung des letzteren. Cahen und Helferich, welche den geschwulstartigen Charakter dieser Krankheit betonen, haben eine sehr energische Ausrottung empfohlen. Helferich verlangt, dass nicht nur die Knochenbildung, sondern womöglich die anatomische Region, der Muskel in ganzer Dicke exstirpirt werde, mindestens aber soweit, als derselbe verändert erscheint, er verlangt ferner eine Abtragung des Periosts 1 cm in der Umgebung des Ansatzes der Geschwulst und schliesslich noch Abmeisselung der oberflächlichen Rindenschicht des betheiligten Skelettknochens, soweit er vom Periost entblösst ist. Nur durch solch rigoroses Vorgehen liessen sich dann Recidive vermeiden.

Wir können diesem Vorschlage theoretisch nur beistimmen, nach unseren practischen Erfahrungen aber kann man die Exstirpation dieser Osteome doch weniger eingreifend gestalten und gute Resultate erzielen. Herr Professor v. Bramann hat in beiden Fällen die Verknöcherung ebenfalls auf das Genaueste aus der Musculatur herauspräparirt, aber von dieser doch nur soviel mitgenommen, wie in enger Verbindung mit dem Tumor stand, auch wurde vom Knochen nur das verdickte Periost an der Ansatzstelle entfernt und hier osteophytische Auflagerungen mit dem Meissel entfernt. Obwohl beide Fälle primär heilten, beobachten wir in den ersten 4—8 Wochen nach der Operation unterhalb der Narbe in der Musculatur ein schwieliges, derbes Infiltrat, welches aber bald unter die Resorption befördernden Verbänden, vorsichtiger Massage und Bewegungen bis auf einen geringen Rest dicht am Knochen vollkommen zurückging. Besonders in dem letzten Falle konnten wir mittelst Röntgenaufnahme streifenförmige schwache Schatten auf der Platte nachweisen, welche der Verdickung entsprachen und den Verdacht auf Recidiv nahe legten. Innerhalb der oben angegebenen Zeit aber verschwand in beiden Fällen die Verdickung, die Musculatur wurde wieder weich und kräftigte sich

Digitized by Google

zusehends; in demselben Maasse nahm auch die Function derselben zu und die Gelenke wurden vollkommen und frei activ beweglich. Daraus möchte ich schliessen, dass diese Recidive, mögen sie aus bindegewebigen Schwielen oder auch wirklich aus jungem osteoidem Gewebe bestehen, unter geeigneter Nachbehandlung nicht zu fürchten sind, dieselben gehen, ebenso wie junger Callus bei Fracturen kleiner werden kann durch allmähliche Aufsaugung, bis auf einen geringen Rest zurück, welcher aber keine Beschwerden noch Functionsstörungen verursacht. Das gute functionelle Resultat möchte ich schliesslich ebenfalls auf die Schonung und Erhaltung der Musculatur bei der Operation zurückführen!

Beim Schlusse meiner Arbeit erlaube ich mir, meinem hochverehrten Chef Herrn Professor von Bramann verbindlichsten Dank auszusprechen für die Anregung zu dieser Arbeit und die freundliche Ueberlassung der Fälle. Ferner bin ich meinen Collegen zu dauerndem Danke verpflichtet, Herrn Dr. Liebert für die bereitwillige Anfertigung der Schnitte, Herrn Dr. Wullstein aber ganz besonders für die Deutung des mikroskopischen Befundes.

Erklärung der Abbildungen auf Tafel IV.

Fig. 1. Cyste von vorn.
Fig. 2. Untere Seite derselben, bei a und b Verwachsung mit dem Femur.
Fig. 3. Mikroskopisches Uebersichtsbild der Cystenwandung, entnommen von der Stelle, wo sie dem Femur anhaftete.
- A) Femurseite,
- B) Innenraum der Cyste.
  1. Bindegewebsschicht mit vereinzelten Muskelfasern und frischen Blutungen.
  2. Knorpelschicht.
  3. Bindegewebsschicht mit Muskelrudimenten, Blutungen und Uebergang zur Knorpelschicht.
  4. Knorpelschicht und jüngste Knochenschicht.
  5. Bindegewebsschicht mit Muskelfasern und älteren Blutungen — Pigmentbildung.
  6. Feinere, aber schon weiter vorgeschrittene Knochenschicht.

Digitized by Google

7. Bindegewebsschicht mit Muskelrudimenten und alten Pigmentmassen.
8. Compaktere Knochenschicht.
9. Lockere Bindegewebsschicht mit Pigmentmassen und Lücken, in denen dasselbe ausgefallen ist, einzelne Knocheninseln.
10. Innere Membran der Cyste.

Fig. 4. Röntgen-Aufnahme von der Knochencyste.

Literatur.

1. Stempel, Die sogen. Myositis ossificans progressiva. Mittheil. aus den Grenzgebieten der Medicin und Chirurgie. Bd. III. 1898. S. 394. — 2. v. Volkmann, Krankheiten der Bewegungsorgane. Pitha-Billroth. — 3. Délorme, Sur les ostéomes, en particulier sur les ostéomes du cavalier. Experimente von Markus. Bulletin et Mémoire de la Societé de Chirurgie de Paris 1894. Ser. XX. — 4. Ludwig, Deutsche militärärztliche Zeitschrift. 1886. Heft 10. — 5. Virchow, Die krankhaften Geschwülste. — 6. Lücke, Die Lehre von den Geschwülsten in anatomischer und klinischer Beziehung. Pitha-Billroth. — 7. Weinlechner, Ueber Exostosen etc. Wiener med. Bl. 1883. — 8. Meinhold, Osteom im Musculus extensor cruris quadriceps. Deutsche militärärztliche Zeitschrift. 1887. — 9. Konetschke, Ein Fall von pathologischer Knochenbildung. Wiener med. Presse. 1882. — 10. Cahen, Ueber Myositis ossificans. Deutsche Zeitschrift für Chirurgie. 1891. Bd. 31. — 11. Bremig, Ueber Myositis ossificans. Inaug.-Diss. Greifswald 1897. — 12. Schuchardt, Krankheiten der Knochen und Gelenke. Deutsche Chirurgie. Bd. 28. — 13. Rathcke, Ueber die Ursache des gelegentlichen Auftretens von Knorpel etc. Archiv für Entwicklungsmechanik. Bd. VII. — 14. Martin, Observation d'ostéom du vaste interne. Referat im Virchow-Hirsch'schen Jahresbericht. 1898. — 15. Salmann, a) Ueber Myositis ossificans. Inaug.-Diss. Berlin 1894. b) Klinische und anatomische Beiträge zur Myositis ossificans. Deutsche militärärztl. Zeitschrift. 1898. — 16. Lexer, Das Stadium der bindegewebigen Induration. Archiv für klin. Chirurgie. 1897, Bd. I. — 17. Düms, Ein Exercierknochen im rechten Deltamuskel etc. Deutsche militärärztl. Zeitschrift. 1887, Heft 7. — 18. Mays, Ueber die sogen. Myositis ossificans progressiva. Virchow's Archiv. 1878. Bd. 174. — 19. Helferich, 1. Ein Fall von sogen. Myositis ossificans progressiva. Aerztl. Intelligenzbl. No. 26. München 1879. 2. Vorstellung eines Kranken mit allgemeiner Myositis ossificans. Verhandl. der Deutschen Gesellschaft f. Chirurgie. 1887. — 20. Ziegler, Lehrbuch der patholog. Anatomie. — 21. Birch-Hirschfeld, Lehrbuch der pathol. Anatomie. — 22. Berthier, Étude histologique et expérimentale des ostéomes musculaires. Archiv de médecine experiment. 1894, Th. 6. — 23. Rasmussen, Deutsche militärärztl. Zeitschrift. 1883.

Digitized by Google

welche
können,
ilweise
es ge-
rgische
dicalen
n Auf-
t dann,
gie der
ationen
e Chir-
theilen
gt hat,
e Pro-

ng des
utoren
1) am
meiner
her zu
örtern,
lfe ge-
nit der

Digitized by Google

Fig. 4.

1. I
den Gren
2. v. Vo
3. Délo:
Experime
Paris 18
1886. He
Die Lehr
Pitha-B
Bl. 1883
Deutsche
pathologi
Ueber My
— 11. B
12. Sch
urgie. B
tretens v
14. Marf
Hirsch'
ossificans
zur Myos
Das Sta
1897, B
etc. Deu
sogen. M
— 19. I
Aerztl. I
mit allge
Chirurgi
21. Biro
Étude hi
médecine
ärztl. Ze

Digitized by Google

IX.

Zur Chirurgie des Leberabscesses.

Von

Dr. Joseph Smits,

's Gravenhage-Holland ehemals Chirurg in Batavia.

Die Erkennung der ersten allgemeinen Vorschriften, welche zur zweckmässigen Behandlung der Leberabscesse führen können, ist das Ergebniss der Forschungen dieses Jahrhunderts, theilweise erst der letzten Jahrzehnte. Zwar hat schon Hippocrates gelehrt, den Abscess richtig zu erkennen und auch die chirurgische Therapie als einzig richtige empfohlen, von einer wirklich radicalen Behandlung konnte nur in der antiseptischen Aera mit dem Aufschwung der Abdominalchirurgie die Rede sein, und selbst dann, als schon Nieren exstirpirt wurden, als schon die Chirurgie der Milz sich ziemlich vollständig ausgebildet hatte, selbst Operationen des Pankreas nicht so sehr selten mehr waren, konnte die Chirurgie des Leberabscesses sich noch nicht von gewissen Vorurtheilen losmachen und so ist die radicalste Therapie, welche gezeigt hat, dass sie zu gleicher Zeit die wirksamste ist und die beste Prognose giebt, eine Errungenschaft der letzten Jahre.

Es ist nicht meine Absicht, eine methodische Bearbeitung des Themas „Leberabscess" zu bieten; das haben schon mehrere Autoren in den letzten Jahren versucht, und es ist Langenbuch (1) am besten gelungen. Ich werde also vielmehr an der Hand meiner Erfahrungen der speciell chirurgischen Seite des Themas näher zu treten suchen und vornehmlich bestrebt sein, die Frage zu erörtern, wann und wie diesen Kranken am besten chirurgische Hilfe geleistet werden kann. Wir werden uns also hauptsächlich mit der

Digitized by Google

Ausführung der Operation und ihren Indicationen, welche aus der Erkennung und Ortsbestimmung des Abscesses hervorgehen, beschäftigen.

Ich sammelte meine Erfahrungen während eines 8jährigen Aufenthaltes in Niederländisch-Ostindien, indem die meiner chirurgischen Thätigkeit zufallenden Kranken aus der zwischen 8° S. B. und 6° N. B. gelegenen Zone stammten.

Die Zahl meiner hier näher beschriebenen Fälle beträgt 19, während aus Mangel an genauen Notizen 4 weitere Wahrnehmungen (Operationen) nicht näher beschrieben worden sind. Aus der Section ergab sich, dass ich es im Falle II nicht mit einem Leberabscess zu thun hatte. Es kamen also in Behandlung 22 Fälle von Leberabscess. Fall 1 war erst bei der Section als solcher erkannt und also nicht operirt. Von den Operirten sind 3 gestorben und 18 geheilt. Die Todesursachen sind nicht der Operation zuzuschreiben; bei allen gestorbenen Patienten ergab die Section, dass ich es mit multiplen Abscessen zu thun hatte, welche nicht diagnosticirt worden waren oder nicht diagnosticirt werden konnten, indem die Operation nur einen Abscess öffnete. Vergleichen wir diese Resultate mit den von Sachs (2) veröffentlichten, so sehen wir schon gleich einen grossen Unterschied. Er veröffentlichte 36 Fälle von Leberabscess, von diesen sind:

nicht operirt 15, genesen 11, gestorben 4,
operirt 21, genesen 8, gestorben 13.

Wir können also gleich schliessen, dass die Resultate der Operation sich erheblich gebessert haben und werden in den folgenden Auseinandersetzungen sehen und erkennen können, dass diese Fortschritte dem zuzuschreiben sind, dass 1. die Diagnose eher gestellt werden kann (verbesserte Probepunction) und also die Chancen einer Operation erheblich verbessert sind; 2. die Methoden der Operation und die Technik sich bedeutend vervollkommnet haben.

Zur Frage der Praedispositionen liefern diese Fälle die folgenden Zahlen. Was das Alter anbelangt waren:

von 20—30 Jahren	4	in 4 Fällen war das Alter nicht notirt, die Patienten jedoch nicht über 40 Jahre alt.
30—40 „	9	
40—50 „	3	
60 „	1	

Digitized by Google

Nur ein Mal nahm ich einen Leberabscess beim Weibe wahr (Fall XII).

Aus den Krankengeschichten ergiebt sich, dass die eingewanderten Vertreter der kaukasischen Race am meisten zur Operation kamen. Aber weder Chinesen, noch Araber, Kreolen, oder andere Eingeborene zeigten sich immun.

	Beschriebene Fälle	nicht näher beschriebene Fälle
Europäer	12	2
Kreolen	2	
Chinesen	1	
Araber	1	
Eingeborene	2 (1 aus Java und 1 aus Atjeh)	2 (aus Java)

Was die vorgängigen Krankheiten anbelangt, so zeigte sich, dass bei keinem der Patienten vorher überstandene Malaria in Abrede gestellt werden konnte. Es waren:

vorher nur an Malaria erkrankt	11 Fälle
vorher Dysenterie überstanden	4 Fälle
Fieber und Diarrhoe (Fall XIV)	1 Fall
mehrere Leberkrankheiten, vorher in den Darm perforirter Abscess (Fall XVII)	1 Fall
unbekannt, aber bestimmt keine Symptome einer Darmerkrankung während der Pflege (Fall V)	1 Fall
der genau beschriebenen Fälle	18

Ohne dass die Kranken geradezu Säufer waren, machten alle, ausgenommen Chinesen, Araber, Eingeborene und die sub XII erwähnte Dame, regelmässig Gebrauch, aber niemals Missbrauch des Alkohols; nur der sub X erwähnte Europäer war Potator strenuus.

Die ersten Vorschriften bei der chirurgischen Behandlung der Leberabscesse lauten: Sobald der Eiterherd in der Leber vermuthet wird, hat man die Lage dieses Herdes zu suchen und festzustellen; sobald der Herd gefunden ist, hat man ihn breit zu öffnen. Abweichungen von diesen Regeln, welche die Praxis sanctionirt hat, sind dem Patienten immer schädlich und oft verhängnissvoll und so ist nach meiner Erfahrung jede Untersuchungs- und Operationsmethode von vornherein zu verwerfen, welche diesen Postulaten nicht genügen kann. Im Inter-

Digitized by Google

esse unserer Patienten können wir selbst fordern, dass, sobald der Eiter entdeckt worden ist, d. h. in derselben Sitzung die eigentliche Operation folge. Aus dieser Thatsache ergiebt sich, dass dem Chirurgen viel daran gelegen sein muss, eine frühzeitige Diagnose stellen zu können. Es bieten ihm also die Symptome des Processes nicht nur im fortgeschrittenen, sondern vielmehr im Initialstadium das grösste Interesse. Nur selten wird der Chirurg die beginnende Hepatitis zur Behandlung bekommen; diese Kranken werden bei den Internisten Hülfe suchen; wenn aber der Hausarzt chirurgische Hülfe in Anspruch zu nehmen oder die Ansicht eines Chirurgen zu vernehmen wünscht, soll dieser die Diagnostik des ganzen Krankheitsprocesses beherrschen und auch im Initialstadium sein Urtheil abgeben können. Selbstverständlich bieten auch diejenigen Operationen die beste Chance, welche so früh wie nur möglich und auf eine richtige Diagnose hin unternommen worden sind.

Die Frage der Aetiologie des tropischen Leberabscesses ist auch jetzt noch eine heikele, weil, wie Garrè (3) mit Recht hervorgehoben hat, wir nicht über hinreichend zuverlässige Mittheilungen wirklich competenter Forscher verfügen können. Die Jahre, welche seit diesem Urtheil verflossen sind, haben es bis jetzt noch nicht ändern können. Ich habe mich von ätiologischen Schlüssen zu enthalten, weise aber auf die in meinen Fällen constatirte Thatsache hin, dass bei fast keinem meiner Kranken eine früher überstandene, mehr oder weniger heftige Malaria vermisst worden ist. Bei der Section meiner 4 gestorbenen Patienten hat sich einmal (Fall X) eine ausgedehnte dysenterische Entzündung des Dickdarmes herausgestelt, einmal (Fall XIV) eine katarrhalische Entzündung des Duodenums, zweimal (Fall I und in einem operirten aber nicht näher beschriebenen Fall) waren keine Abweichungen im Intestinaltractus zu finden. Obgleich bis jetzt noch keine Uebereinstimmung in den Ansichten erreicht ist, glaube ich, dass wir vorläufig anzunehmen berechtigt sind, dass sehr verschiedene Ursachen auch beim tropischen Abscesse in Betracht kommen und dass sich nach weiteren Erfahrungen herausstellen wird, dass diese Abscesse im Grunde nicht von der in unserem Klima vorkommenden Erkrankung der Art verschieden sind, dass aber die Ursachen in den Tropen nicht nur häufiger sind, sondern auch die Leber der Europäer

Digitized by Google

durch mehrere prädisponirende schädliche Momente ein Locus minoris resistentiae geworden ist; dass weiter die in den Tropen im Verlaufe einer schweren Malaria öfters auftretende parenchymatöse Hepatitis einen zur Entwicklung des Leberabscesses sehr geeigneten Boden schafft.

Wo vorhergehende chirurgische Krankheiten, welche erfahrungsgemäss einen Leberabscess nach sich ziehen können, bestehen oder bestanden haben, soll selbstverständlich der dazu gehörige Symptomencomplex, worauf ich hier nicht näher einzugehen gedenke, ganz genau verfolgt werden. Es kommt dann darauf an, richtig wahrzunehmen und zu combiniren, indem aus Unregelmässigkeiten einiger Erscheinungen, Zunehmen oder Ausbreiten gewisser Symptome ein Schluss auf eine sich leise und still bildende Lebercomplication gezogen werden kann. Nicht selten beobachtete ich bei solchen vorher scheinbar nicht leberkranken Individuen nach gewissen Beschwerden der Digestion, Anorexie, unbestimmten störenden Sensationen in der Lebergegend, wobei die Kranken sich sehr deprimirt fühlen, die Entwicklung eines Leberabscesses.

Die Diagnose der Leberentzündung stützt sich auf Schmerzen in der Lebergegend und in der rechten Seite, nebst dadurch verursachten deutlichen Athmungsbeschwerden und allgemeinen Erscheinungen eines Entzündungsfiebers und desto mehr, wenn die physikalische Untersuchung ausfindig gemacht hat, dass die schmerzhafte Athmung nicht durch eine Erkrankung der rechten Brusthälfte oder ihres Inhalts verursacht ist. Diese Hepatitis und ihr Produkt, der Leberabscess, kann sich also nach einer vorhergehenden gut charakterisirten Krankheit zeigen, kann aber auch, wie ich glaube scheinbar, oder nach verschiedenen Autoren wirklich als primäre Erkrankung sui generis auftreten. Der Anfang der Krankheit kann acut erfolgen und von deutlichen, leicht erkennbaren Symptomen begleitet sein. Indessen sind in anderen Fällen die Symptome so wenig ausgesprochen oder so irreführend, dass wir jede deutliche Hinweisung auf die locale Erkrankung entbehren, obgleich die allgemeinen Erscheinungen sehr deutlich genannt werden können. Wenn wir nachlesen, was Rouis (4) über die schwierige Diagnose der Leberabscesse mittheilt, so sehen wir, dass in 8 % der Fälle der vollkommene Symptomencomplex vorhanden ist, ein unvollkommener Complex in 79 pCt. der Fälle und in 13 pCt. ein verborgener

Digitized by Google

Verlauf der Krankheit. Oefters theilen erfahrene Untersucher Fälle mit, bei welchen die Leberabscesse erst bei der Section erkannt wurden. Perk (5) fand einen enorm grossen Leberabscess, ohne dass während des Lebens bedeutende Störungen zu verzeichnen waren, während Rolfe (6) einen ganz grossen Abscess ohne Fieber oder Schmerzen verlaufen sah und Schulz(7) einen Fall mittheilt, der unter dem Bilde einer biliären Pneumonie verlief. Aus meinen eigenen Erfahrungen weise ich auf Fall 1 hin und führe schliesslich die Worte des Larivière an, der in China und Algier reiche Erfahrungen über Leberabscesse gesammelt hat und sich wie folgt äusserte: Chez les uns et c'est le cas le moins fréquent l'abscès a été reconnu pendant la vie; chez d'autres simplement soupçonné. Pour le plus grand nombre l'autopsie seule nous a dévoilé l'existence de ces suppurations hepatiques parfois considérables dont la formation avait été déguisé sous les apparences d'une fièvre pseude-continue compliquée de dysentérie ou d'autres affections graves.

In den meisten Fällen wird Rath und Hülfe des Chirurgen nicht in Anspruch genommen, bevor die eigentliche Leberentzündung im vollen Gange ist, das Gewebe im Begriff steht zu vereitern oder erst bei schon bestehendem Eiterherd. In diesem Stadium giebt uns nicht selten schon das Antlitz des Patienten und dessen Ausdruck eine wichtige Andeutung. Es kann eine gelbliche blasse Farbe der Haut auftreten, ohne dass wirklich Icterus besteht. Der wahre Icterus wird bei Leberabscessen nur wahrgenommen, wenn Störungen der Gallencirculation auftreten in Folge von Druck auf die Gallengänge durch einen meistens an der Leberconcavität gelegenen Abscess, oder bei Pyaemie; es wird in diesen Fällen Galle in dem Urin vermisst. Die Sclera verliert ihre blaue Durchscheinbarkeit und bekommt eine wachsartige Farbe, welche von Denjenigen, welche viele Leberabscesse beobachteten, immer sehr schnell wieder erkannt zu werden pflegt. Der Ausdruck von Gesicht und Augen lässt eine bedeutende Depression erkennen.

Es kann auch die Lage, welche der Patient am liebsten annimmt, selbst bei noch nicht sehr weit fortgeschrittenen Eiterungen eine symptomatische Bedeutung haben, weil der Patient beim Liegen und beim Versuch, sich aufzurichten, dem Oberkörper eine nach rechts geknickte Haltung zu geben bestrebt ist, welche Hal-

Digitized by Google

tung bezweckt, bei bestehender Druckempfindlichkeit der Leber die Bauchwandungen zu entspannen. Diese Haltung wird auch bisweilen durch eine Reflexcontractur des rechten M. rectus abdominis verursacht. Obgleich diese Reflexcontractur von vielen Autoren verneint worden ist, so habe ich dieselbe bei vielen meiner Patienten beobachten können und sie war mir öfters bei der Palpation äusserst hinderlich. Cyr (8) machte auf die Thatsache aufmerksam, dass die Kranken am liebsten auf dem Rücken liegen, weil die schwere Leber an den Ligamenten, hauptsächlich am Ligamentum suspensorium zu ziehen pflegt, wodurch Schmerzen verursacht werden und beim Nachrechtswenden die Rippen auf die sehr empfindliche Leber drücken. In horizontaler Lage nimmt der Kranke eine wenig nach rechts gekrümmte Haltung an und hält die Schenkel ein wenig angezogen. Bei Patienten mit schon weit fortgeschrittenen Abscessen habe ich diese Haltung wiederholt wahrnehmen können. Selbstverständlich wird, wie es auch von Sachs schon angegeben war, der Kranke es versuchen, bei sehr ansehnlicher Leberschwellung dem Druck der Rippen auf das kranke und empfindliche Lebergewebe zu entgehen, es wird dann die Knickung nach rechts weniger zur Geltung kommen, ja es wird sogar vorkommen können, dass eine Knickung nach links an ihre Stelle tritt. Es unterliegen diese Wahrnehmungen aber individuellen Schwankungen, welche wohl dazu Anlass gaben, dass man bei den verschiedenen Autoren solche grundverschiedene Angaben und Deutungen dieser Wahrnehmungen findet.

Die Leberschwellung wird je nach dem Stadium, bis zu welchem die Eiterung fortgeschritten ist, sowie nach dem Sitz, der Natur und der Zahl der Abscesse verschieden sein. Hieraus ergiebt sich die Thatsache, dass das Organ bisweilen merkbar gross, in anderen Fällen, wie bei pyaemischen Infarcten, weder bei der Inspection noch bei der Percussion oder Palpation merkbar grösser gefunden wird. Ausserdem besteht die Schwellung noch aus verschiedenen Componenten, indem der Eiterherd ebenso wie die allgemeine Hyperaemie und die Gallenstauung die Vergrösserung bewirken. Ob ein Abscess sich Anfangs am meisten nach oben auszubreiten geneigt zeigt, wird hauptsächlich vom Sitz der Eiterung abhängig sein. Wenn die Leber sich nach allen Seiten gleichmässig ausgedehnt hat, muss man diesen Zustand mehr der secun-

Digitized by Google

dären hyperaemischen Schwellung zuschreiben, als dem Abscess. Demgemäss kann eine solche Schwellung sich sehr schnell ändern und bisweilen gar verschwinden. Wenn der Abscess grösser wird, pflegt das Volum der Leber von Tag zu Tag dementsprechend und sehr regelmässig zu wachsen. Schliesslich kann sich die Drüse in seltenen Fällen, welche ich selbst niemals wahrzunehmen in der Lage war, bis an die Crista ossis ilei nach unten ausdehnen; einige Autoren erwähnen selbst eine Ausdehnung bis an das Ligamentum Poupartii. Oefters nahm ich selbst wahr, dass sie bis an den Nabel reichte. Beim Sitz der Eiteransammlungen in der Nähe des vorderen Leberrandes fällt dem Untersucher bei der Palpation die unregelmässige Form auf, selbst wenn das Organ sich nicht erheblich vergrössert zeigt. Die Volumvergrösserung nach oben, gleichwie die durch an der Leberconvexität gelegene Abscesse bedingten Formveränderungen werden sich im Allgemeinen nur durch Abweichungen der percutorischen Grenzen kundgeben. Auch ohne kyrtometrische Aufnahme wird öfters, jedoch nur wenn eine erhebliche Leberschwellung vorliegt, die Asymmetrie der beiden Brusthälften bei einfacher Inspection sehr leicht wahrnehmbar sein. Diese Unregelmässigkeit besteht aus einer Herauswölbung der unteren Rippen der rechten Brusthälfte mit gleichzeitiger Ausdehnung und Prominenz der diesbezüglichen Intercostalräume. Man würde sich in diesen Fällen oftmals irren, glaubte man den Eiterherd immer unmittelbar unter der prominirenden Stelle zu finden, das beweist ein von Sachs secirter Fall, wo der an der hinteren Leberfläche befindliche Abscess bei seiner Ausbreitung nach hinten an den Rippen einen Widerstand fand und bei weiterer Ausdehnung genöthigt war, den vorliegenden erweichten Theil nach vorn zu drängen und auf diese Weise eine Prominenz der vorderen Brustwand verursachte. Bei sehr grossen Abscessen wird die Leber sich auch nach links ausdehnen und kann sich bei bedeutender Vergrösserung gleichfalls eine Prominenz des linken Hypogastriums ausbilden, obgleich eine Hervorwölbung an dieser Seite wohl niemals in solchem Grade wahrgenommen wird, wie rechts.

Die äusseren Venen erweitern sich schon ziemlich früh, als Zeichen eines beträchtlichen intraglandulären Drucks; schliesslich können sich die Circulationshemmungen, wenn auch nur in wenigen

Digitized by Google

Fällen, als weniger oder mehr ausgesprochenes Caput Medusae kundgeben.

In den Fällen, welche schon weiter fortgeschritten sind, kann es geschehen, dass eine sich schon vorbereitende Perforation des Eiterherdes nach aussen Anfangs durch ein circumscriptes Oedem oder durch eine harte elastische Infiltration der Haut merkbar wird; später durch eine locale Röthe oder einen äusserlich fühlbaren Abscess. Ich muss aber gleich hinzufügen, dass ich zu mehreren Malen ein leichtes Oedem und eine Röthe der Haut über den Rippen wahrnahm, wo sich selbst noch keine Adhäsionen der Peritonealblätter, geschweige denn der Pleuralblätter vorfanden.

Die Palpation wird die Untersuchung vervollständigen müssen und kann in der That bedeutende Beiträge zur Diagnose liefern. Es ist besonders wichtig, den vorderen Leberrand ganz genau zu untersuchen, um aus dem Befunde auf Vergrösserung des Organs, auch des linken Lappens, schliessen zu können. Es bieten weiter die Consistenz und Beschaffenheit des Randes in Bezug auf Glätte und eventuelle Unebenheiten reges Interesse. Schliesslich lässt sich aus der Verschiebbarkeit bei der Athmung ein Urtheil über etwaige Verwachsungen bilden. Ich habe immer die Untersuchung in der Rückenlage des Patienten geübt und diese stets der von Wynhoff (9) angegebenen eigenen Methode der Untersuchung beim sitzenden Patienten und dem von Glénard (10) als „Procédé du pouce“ beschriebenen und geübten Verfahren überlegen gefunden. Sind die Abscesse nicht zu klein, so kann man dieselben unterhalb des Rippenbogens über dem Gewebe prominirend fühlen. Auch wird die Palpation über das Prominiren der Intercostalräume entscheiden und eine dort wahrnehmbare Fluctuation feststellen können. Wenn der oberflächlich gelegene Abscess zu einer localen Peritonitis villosa, dem Anfang einer Peritonitis adhaesiva, Anlass gegeben hat, wird der Untersucher eine von der Peritonealreibung herrührende Crepitation wahrnehmen können. Weil diese Peritonitis fast immer ziemlich schnell zu einer Verwachsung der einander anliegenden Peritonealblätter führt, wird selbstverständlich die vorher wahrnehmbare Crepitation verschwinden, sobald dieses Stadium erreicht ist. Beaver (11) machte auf eine bisweilen bei Druck über der Lebergegend wahrgenommene circumscripte Schmerzempfindlichkeit aufmerksam und betrachtete diese als ein Zeichen

Digitized by Google

der sich ausbildenden adhäsiven Peritonitis, zumal wenn die Schmerzen an der primären Stelle aufhören und sich während der folgenden Tage concentrisch ausbreiten. Zweifellos kann man mit diesem Hülfsmittel öfters die Lage eines Abscesses bestimmen; es giebt aber die Wahrnehmung, dass Druck an einer bestimmten Stelle Erbrechen und beim Wiederholen dieses Versuchs abermals Erbrechen verursacht, nach meiner Erfahrung, da wo wir es wahrnehmen können, ein sehr zuverlässiges und pathognomonisches Zeichen des an dieser Stelle vorhandenen Eiterherdes. Ich glaube, es ist nicht nöthig, noch besonders und nachdrücklich darauf hinzuweisen, dass diese Untersuchung mit Vorsicht ausgeführt werden soll, weil wir nicht wissen können, ob ein Abscess nicht gerade im Begriff ist zu perforiren; wie leicht wäre es unter diesen Umständen, mit einem unvorsichtigen Griffe einen Durchbruch in nicht gewünschter Form herbeizuführen oder zu beschleunigen.

Hat die untersuchende Hand die Abweichungen der normalen Gestalt und die Lebergrenzen so viel wie möglich festgestellt, so bietet jetzt das Herausfinden von Fluctuation dem Chirurgen Interesse. Am Orte, wo die Abscesse prominiren, wird es leicht möglich sein, sowohl in den prominirenden Intercostalräumen wie im Hypochondrium, im Epigastrium und eventuell noch weiter nach links eine Fluctuation ausfindig zu machen, besonders an den Stellen, wo eine Entzündungsinfiltration des subcutanen Bindegewebes, Unnachgiebigkeit und Unverschiebbarkeit der gerötheten Haut von vornherein die unmittelbare Nähe des Eiters vermuthen lässt. Uebrigens ist die Fluctuation nur bei sehr oberflächlicher Lage deutlich wahrnehmbar, indem tiefer gelegene Abscesse auf diese Weise nicht zu palpiren sind. Ist einmal die Fluctuation unbedingt festgestellt, so hat selbstverständlich die Diagnose eine viel grössere Sicherheit gewonnen. Nur sei darauf aufmerksam gemacht, dass die grossen weichen Carcinomata, die fettige Leberhypertrophie, das Empyem und der Hydrops der Gallenblase, gleichwie mit Eiter oder Flüssigkeitsansammlungen einhergehende Vergrösserungen der rechten Niere dem untersuchenden Finger das Gefühl einer Leberfluctuation vortäuschen können. Es sei hier nur kurz nebenbei erwähnt, dass der Leberabscess vom Hydrops der Gallenblase unterschieden werden kann, weil der letztere eine sich zur Leber verjüngende Schwellung zeigt, welche öfters leicht

Digitized by Google

nach beiden Seiten verschiebbar ist, tief in die rechte Bauchhälfte nach unten reicht und glatte Wandungen hat; gewöhnlich leitet eine deutliche Gallensteinkolik diese Krankheit ein. Aus diesen Merkmalen schloss ich in einem Falle, der mir mit der Diagnose „Leberabscess" zur chirurgischen Behandlung übergeben worden war, auf einen Hydrops vesicae felleae, welche Diagnose durch die Laparotomie bestätigt wurde.

Wenden wir die Vorschriften an, welche Boinet (12) zur Ausführung der Palpation gegeben hat, so stellen wir den extendirten Zeigefinger oder den Daumen an einen der Intercostalräume und üben an dieser Stelle auf die Gewebe so lange einen leichten Druck, bis wir eine gewisse Resistenz wahrnehmen; dann heben wir den Finger ohne die Berührung mit den gedrückten Stellen aufzugeben, ein Manöver, das mit mehr oder weniger Geschwindigkeit einige Male wiederholt wird. Dann schreite man auf eine andere Stelle weiter und durchlaufe so nach und nach die verschiedenen Intercostalräume. Boinet giebt an, dass man, wenn sich Eiter oder eine andere Flüssigkeit in der Leber befindet, eine ungewöhnliche Weichheit finde und beim Nachlassen des Drucks mit der aufgelegten Fingerspitze den Stoss der Flüssigkeitswelle wahrnehmen könne. Wer hat aber, offen gestanden, diese Erfahrung in der Praxis schon jemals bei nicht adhärenten Abscessen gemacht? Mir ist es niemals gelungen, andere als mit der Bauch- oder Brustwandung schon in Verbindung stehende Abscesse bei der Palpation auszufinden und mit mir sind viele andere nicht glücklicher gewesen.

Nur mit der Percussionsmethode können wir die oberen Lebergrenzen, welche gerade bei Abscessen eine grössere Bedeutung haben als die unteren, ganz genau bestimmen. Nach Sachs (13) ist es die Regel, dass die Leberanschwellung zuerst in der Richtung nach oben, dann erst nach unten hin stattfindet. Ich habe diese Regel nicht bestätigt gefunden und glaube, dass diese Anschwellung sich zuerst dorthin kundgeben wird, wo der Abscess sich bildet, also bei Abscessen an der Convexität hauptsächlich nach oben, bei solchen an der Concavität hauptsächlich nach unten; es können dann colossale Abscesse auch ohne erhebliche Mitbetheiligung des Parenchyms eine bedeutende Ausdehnung nach beiden Richtungen bewirken, indem bei umfangreichen Abscessen im linken Lappen

Digitized by Google

sich die Anschwellung bis ins linke Hypochondrium hinüber erstrecken kann und hierbei durch Hinaufdrängen des Zwerchfells das Herz nach oben und links verlagert sein kann. Ich nahm öfters wahr, dass eine anfangs in ihrer Ausbreitung über den Rippenbogen nach unten constatirte Ausbreitung der Leberdämpfung sich in eine Ausbreitung nach oben umbildete, dass sie also das Diaphragma in die rechte Thoraxhälfte mit sich nach oben schob. Diese Schwankungen der Percussionsgrenzen finden in Langenbuch's Erörterungen (14) ihre Bestätigung und Erklärung.

Abscesse, welche am oberen Theil der convexen Fläche des rechten Lappens in der Nähe der vorderen Thoraxwand liegen, bedingen eine Ausbuchtung der sonst geradlinigen oberen Grenze der Leberdämpfung. Der Gipfel dieser bogig gekrümmten Linie liegt bald dem Sternum, bald der Achsel näher und kann bis zur 3. Rippe hinaufragen. Diese den in der Kuppe der Leber gelegenen Abscessen eigene Linie ist von den oberen Grenzlinien bei anderen diffusen Processen, welche Vergrösserung des Organes verursachen, verschieden, indem in den letzteren Fällen die obere Grenze von einer um die rechte Thoraxhälfte verlaufenden ungefähr horizontalen Linie geformt wird.

Die Auscultation kann uns diagnostische Anknüpfungspunkte geben in den Fällen, bei welchen ein sich der Leberoberfläche nähernder Abscess das viscerale Blatt des Peritoneums in eine villöse Entzündung versetzt. Hier können wir ein deutliches peritoneales Reibegeräusch hören und wie schon oben erwähnt, bei leisem Auflegen der Hand auch fühlen. Wenn zu gleicher Zeit an dieser Stelle eine locale Druckempfindlichkeit besteht, darf man auf eine sich abspielende Verwachsung der beiden Peritonealblätter schliessen. Dass wir aber auch hier unsere Schlüsse sehr vorsichtig zu ziehen haben, beweist meine Erfahrung im Falle II.

Schmerz in der Gegend des entzündeten Organs ist im ersten Stadium der Krankheit eines der constantesten Localsymptome. Dieser Schmerz wird beim Tiefathmen oder Husten verstärkt, bisweilen unerträglich. Es kommen aber sehr viele Fälle vor, wo der Patient gar keine Schmerzen empfindet. Es verliefen nach Rouis 15 pCt. und nach Chvostek 28 pCt. der Fälle ohne jede Schmerzempfindung. Selbstverständlich hat das Auftreten der Schmerzen nach einem geringfügigen Insult eine hohe diagnostische

Digitized by Google

Bedeutung. Im Allgemeinen werden keine Schmerzen wahrgenommen bei pyämischen Abscessen, bei Uebergang in Gangräna hepatis und bei sehr chronischer Entwickelung eines tief im centralen Gewebe gelegenen Abscesses. Der Schmerz zeigt sich bei dieser tiefen Lage des Abscesses nur, wenn die Leberkapsel durch hyperämische Schwellung des Organes mehr gespannt wird, oder bei Ausbreitung des Eiterherdes vom Centrum nach der Peripherie, wenn er sich dem Peritonealüberzug der Leber nähert und diese Serosa in locale Entzündung bringt. Es wird angegeben, dass bei grösseren Abscessen mehr dumpfe als stechende Schmerzen in der Lebergegend wahrgenommen werden, indem die letzteren mehr bei multiplen Herden wahrnehmbar sein sollen, weil von diesen gerade durch ihre Multiplicität ein oder mehrere eine grössere Chance haben, sich in der Nähe des Peritoneums zu befinden und eine unmittelbare Entzündung desselben zu veranlassen. Ich habe diese Angabe niemals bestätigt gefunden und ist es auch ziemlich schwierig, bei nicht sehr intelligenten Patienten die Art des Schmerzes genau definirt zu bekommen. Es ist leichter wahrzunehmen, dass die Schmerzen im Entzündungsstadium sich mehr über das ganze Organ verbreiten und bei tiefen Inspirationsbewegungen verstärkt werden, indem sie bei schon ausgebildeten Abscessen sehr deutlich circumscript aber weniger ausgeprägt und heftig scheinen, ja bisweilen ganz verschwinden. Das Circumscriptwerden der Schmerzen sichert nicht nur die Diagnose, sondern kann auch zuverlässige Anweisungen zur Platzbestimmung des Abscesses geben, wie sich im Falle III herausstellte. Leberschmerzen zeigen eine bestimmte Neigung in andere Gegenden zu irradiiren, sowohl nach oben in die Brust und zwar in die rechte Brusthälfte und den Rücken, wie auch nach unten in den Bauch und selbst in das rechte oder in beide Beine.

Die bekannte klassische Scapulalgia ist ein öfters auftretendes Symptom, das schon seit Hippocrates als pathognomones Zeichen erwähnt worden ist, obgleich nicht nur bei Leberabscessen. Es wird, wie bekannt, gleich wie bei Abscessen und Tumoren, so auch bei Verwundungen und verschiedenen Krankheitszuständen der Leber wahrgenommen. Es kann schon vorhanden sein, bevor ein anderes Symptom wahrnehmbar ist und kann während des ganzen Verlaufes oder längere Zeit hindurch

Digitized by Google

das einzige Zeichen für das Bestehen einer Leberkrankheit sein. Meistens wird die Scapulalgia rechts wahrgenommen, doch sind auch mehrere Fälle bekannt gegeben, worin die Schmerzen sich in der linken Schulter localisirten; ja sie können selbst beiderseits vorkommen, wie es ein Fall von Water (15) beweist. Die Scapulalgia wird über der Wölbung des M. deltoïdes, aber auch zur Seite dieses Muskels am Halse öfters bis in die Hand irradiirend als ein unbestimmtes Gefühl von Ziehen und Spannen, oder mehr local auf der Hinterfläche des Schulterblattes, vornehmlich unterhalb der Spina, oder mehr in der Nähe der Wirbelsäule als ein constanter, brennender, schiessender oder bohrender Schmerz wahrgenommen. Meine Patienten beschrieben ihn als höchst unerträglich und bisweilen selbst in dem Maasse, dass er die eigentlichen Leberschmerzen vergessen machte. Sehr eigenthümlich ist es, dass Druck auf die Leber diesen Schmerz nicht nur verstärkt, sondern auch zum Vorschein rufen kann und dass die Bewegungen des Kranken, vornehmlich seines rechten Armes diesen und seine Modificationen verstärken. Die Bewegungen der Schulter können beschränkt sein, ja es kann sich eine Atrophie des rechten M. deltoïdes zeigen (Chvostek (16), Martin (17), Rouis (18), Jaccoud (19), Jimenez (20). Es ist nicht unmöglich und auch nicht unwahrscheinlich, dass man es in diesen Fällen mit einer sich fortpflanzenden Neuritis ascendens einiger Phrenicusäste zu thun hat. Meine eigene Erfahrung beweist, dass diese, wie schon erwähnt, nicht nur beim Leberabscess wahrgenommene Scapulalgia öfters fehlen kann.

Wir kommen jetzt zur Betrachtung der diagnostischen Bedeutung des Fiebers. Nur sehr selten zeigt es sich erst in den letzten Stadien der Krankheit und noch seltener wird es ganz vermisst. Es sind aber immerhin einige Fälle bekannt gegeben, bei denen bis zum Tode kein Fieber wahrgenommen war; auch ich verfüge über eine solche Wahrnehmung (Fall I). Doch selbst wenn wir geneigt wären, anzunehmen, dass die Temperatursteigung eine regelmässige Begleiterin dieser Krankheit sei, so hätten wir doch auch nicht ausser Acht zu lassen, dass die verschiedenen Affectionen, welche der Leberentzündung meistens vorangehen oder mit ihr in ätiologischer Verbindung stehen, gleichfalls mit Fieber verlaufen. Wir haben wohl Acht zu geben, den Werth der Tempe-

Digitized by Google

ratursteigungen nicht zu überschätzen, weil auch diese Fieberformen keinen gut umschriebenen und differenzirten Typus zeigen. Im Allgemeinen hat das Fieber nach aufgetretener Eiterung einen charakteristischeren Verlauf als im Anfangsstadium und zeigt einen durch Schüttelfrost eingeleiteten und nach Temperatursteigung mit Schweiss ablaufenden Typus, der aber mehr bei Eiterungen im Allgemeinen als bei Leberabscessen im Besonderen eigenthümlich ist. Die Temperatur kann sich, wie die Erfahrung lehrt, mitunter auf 40° C. und darüber erheben. Die Anfälle können genau um dieselbe Tageszeit mit Schüttelfrost einsetzen und zwar im Gegensatz zu den gewöhnlichen Intermittensformen in den Abendstunden. Gleich erwähne ich aber, dass ich Intermittensformen wahrnahm mit Temperaturerhebungen in den Abendstunden und umgekehrt Leberabscesse mit Temperaturerhebungen in den Morgenstunden. Thierfelder (21) macht sehr genaue Unterscheidungen, und wären diese durchgehends richtig, so wäre auch das Fieber ein diagnostisches Hilfsmittel von äusserstem Werth. Schade, dass die Natur sich auch hier keine Gewalt anthun lässt und mit keinen künstlich aufgestellten Vorschriften zu bezwingen ist. Es soll dann im Suppurationsstadium ein remittirendes Fieber mit hohen Abendtemperaturen auftreten, das bei abnehmenden Kräften mit abnehmender Morgentemperatur bis auf oder unter die Norm in einen intermittirenden Typus übergeht, wobei die schnelle Temperatursteigung nicht von Schüttelfrost begleitet zu sein pflegt; dagegen sollen hier profuse Nachtschweisse fast constant sein. Falls bei rasch verlaufenden Fällen eine acute Perihepatitis hinzutritt, sollen wir eine Febris continua wahrnehmen. In subacuten und chronischen Fällen sollte das Fieber während der letzten Wochen des Lebens eine Intensitätsabnahme zeigen, indem die Durchschnittshöhe der Temperatur geringer die Curve weniger hoch wird, und die Frostanfälle ausbleiben. Der Puls, dessen Frequenz in Uebereinstimmuug war mit der Temperatur, soll jetzt fortwährend sehr frequent, immer weniger voll und schliesslich undulirend werden.

Beim sogenannten tropischen Abscess ist das Fieber meistens eine Febris quotidiana, doch auch nicht selten eine tertiana, quartana und quotidiana duplex, indem der Typus gleichfalls gemischt sein kann, wenn sich neben dem ersten Abscess noch mehrere zu

Digitized by Google

entwickeln anfangen; wenigstens die Autoren geben diese unterschiedenen Fieberformen an, ich selbst nahm nur quotidiane Typen wahr.

Von chirurgischem Interesse ist die Angabe einiger Autoren, dass die Temperatur mit der Entwickelung des Abscesses zu fallen anfängt, woraus sich der Schluss ziehen lässt, dass hier der Zeitpunkt liegt, wo man eine chirurgische Behandlung einleiten kann. Nach meiner Erfahrung ist aber der Fiebertypus bei Leberabscessen nicht constant und nicht hinreichend charakteristisch, um daraufhin beim Fehlen der weiteren auf eine Leberkrankheit deutenden Symptome die Diagnose stellen zu können.

Noch weniger characteristisch ist der Leberhusten. Diese Tussis hepatica wird gleich wie bei der Gallensteinkrankheit und bei Leberverwundungen auch beim Leberabscess wahrgenommen und war in einem Fall von Rendu (22) das einzige deutlich ausgeprägte Symptom. Selbstverständlich kann der Husten das Symptom einer Reizung der Pleura diaphragmatica oder einer sich vorbereitenden Perforation des Abscesses in die Lungen sein; er kommt aber ohne nachweisbare Affection der Luftwege auch da vor, wo die hepatischen Herde nicht an der Convexität gelegen sind.

Obgleich wir hier die Symptome einer Perforation der Leberabscesse nach den anderen in der Nähe gelegenen Organen nicht weiter besprechen werden, so haben wir doch mit einigen Worten der diagnostischen Bedeutung des Sputums zu gedenken. Unter Zeichen einer entzündlichen Infiltration in dem untersten Abschnitte der rechten Lunge hat der Auswurf anfangs einen pneumonischen oder katarrhalischen Aspect. Unter Steigerung der Dyspnoe und der Häufigkeit der Hustenanfälle bekommt oftmals der Athem einen stinkenden Geruch, und die Perforation bereitet sich vor. Es kann sich dann stromweise Eiter von gelber, rothbrauner oder ziegelrother Farbe entleeren oder das Sputum kann aus dicken Klumpen bestehen, in welchen Streifen weisslichen oder rothbraunen Eiters durch zähen Schleim zusammengeballt sind. Das Sputum kann mit Blut gemischt sein und Detritusmassen der Lunge und der Leber enthalten. Die rothgelbe Ockerfarbe des Auswurfs, dessen Aussehen die Autoren mit der Farbe und Consistenz einer Anchovissauce vergleichen, ist sehr characteristisch und kann allein genügen, um die Diagnose auf Lebereiter zu stellen. Oefters ist Galle im Auswurf

Digitized by Google

gefunden worden. Heitler (23) sah grüngelbe Sputa, in denen Gallenfarbstoff, aber keine Gallensäuren gefunden wurden, dem. Auswurf von Eiter mehrere Tage lang vorausgehen (Thierfelder) (24). Dass die grüne Farbe des Sputums einen irre führen kann, beweist meine eigene Erfahrung im Falle II. Es sei noch mit Thierfelder und Sachs nach meinen eigenen Erfahrungen die stark ausgesprochene Schlaflosigkeit erwähnt, die bei fast allen Kranken wahrgenommen wird und weder aus dem Fieber noch aus den Schmerzen erklärt werden kann.

Ungeachtet der Scharfsinnigkeit der innern Untersuchungsmethoden und ungeachtet einer noch scharfsinnigeren Combination der verschiedenen Resultate, welche diese geben können, kann es sich ereignen, dass keine Entscheidung getroffen werden kann ohne Anwendung einer Probepunction. Wir können leider nicht mit Hassler und Boisson (25) annehmen, dass die Diagnose durch ihre Methode einer besonderen Percussion und Auscultation (Ballotement profond und Bruit de froissement) so erheblich erleichtert werden könne, dass die im Dunkel arbeitende Methode der Probepunction nutzlos wäre. Wenn wir uns noch einmal vergegenwärtigen, was wir in den vorhergehenden Erörterungen über die Diagnose erwähnt haben, so ist es leicht den Schluss zu ziehen, dass die grösste Schwierigkeit eines genauen Abschätzens der Symptome meistens im Anfangsstadium liegt, also in dem Zeitraume, in welchem eine Operation die grösste Chance hat, dem Patienten vollständige Heilung zu bringen. Gerade in diesem Stadium hat die Probepunction den doppelten Nutzen den Abscess zu entdecken und ihn frühzeitig zu entdecken, da wo die gewöhnlichen Untersuchungsmethoden und die Combination ihrer Resultate uns öfters nicht auf den rechten Weg weisen können.

Selbstverständlich ist die gewöhnliche Spritze nach Pravaz zu diesen Punktionen nicht geeignet, weil der Eiter durch Gerinnung eine zähschleimige Consistenz annehmen kann und dann die Nadel verstopft. Langenbuch benutzte darum den Apparat nach Dieulafoye oder Potain. Ich verwende immer grosse ungefähr 10—20 Gramm haltende Spritzen mit langen Kanülen, welche ein ziemlich starkes Lumen haben. Der äussere Durchmesser beträgt 2 bis 3 mm. Was die Ausführung der Probepunktion anbelangt, so ist man selbstverständlich jedenfalls verpflichtet, die vollständigsten

Digitized by Google

aseptischen Maassnahmen zu treffen. Es ist mit Nachdruck darauf hinzuweisen, dass nicht nur in Hinsicht der Operation, welche immer unmittelbar der gelungenen Probepunktion zu folgen hat, sondern auch bei der Probepunktion als solcher die geringste Vernachlässigung der aseptischen Verkehrungen, die schwersten Folgen nach sich ziehen kann. Im Allgemeinen bestimmen die Resultate der klinischen Untersuchung den Ort, wo wir die Nadel einführen müssen; vornehmlich kommen hier diejenigen Stellen in Betracht, welche fortwährend druckempfindlich oder spontan der Sitz bleibender Schmerzen sind, entweder in der Ruhe oder bei tiefen Respirationsbewegungen. Giebt der Kranke immer dieselbe Stelle an und haben wir keine anderen sicheren Angaben, so führen wir dort die Nadel ein; fehlen auch diese Angaben, so wählen wir die Stelle, welche uns am wahrscheinlichsten vorkommt, gleichgültig ob sie vorn, hinten oder zur Seite gelegen ist. Wir führen die mit der Nadel armirte Spritze durch die Haut senkrecht nach innen, halten dann einen Augenblick im Vordringen inne und saugen an durch Anziehen des Stempels, so dass der Eiter in die Spritze eindringen kann. Diese Vorsicht ist nöthig, um geschützt zu sein gegen ein ungewünschtes zu weites Vorgehen über die Tiefe des Abscesses hinaus, denn nicht immer fühlt man es, wenn die Spitze in den Hohlraum eindringt. Die Nadel könnte dann durch den Abscess in die gesunden Gewebe weiterdringen und es wäre nicht nur unmöglich Eiter zu aspiriren, sondern es wäre auch eine unerwünschte Inoculation mit Eiterkokken hier immerhin möglich. Ist die Nadel nicht verstopft, was wir vorher festgestellt haben müssen, so bemerken wir den Eiter sobald die Spritze in die Abscesshöhle eindringt. Wir aspiriren nicht bis der Cylinder ganz gefüllt ist, damit wir beim Zurückziehen und Verlassen der Abscesshöhle den Eiter so hoch wie nur möglich in die Nadel aufsaugen können und nichts dann in die Bauch- und Brusthöhle eindringen kann. Die erste Punktion bleibt oft erfolglos. Wir können dann die Punktion in anderen Richtungen einige Male wiederholen, brauchen aber eine kleine umschriebene Stelle nicht mehrere Male mit der Nadel zu durchlöchern. Auch brauchen wir uns bei diesen diagnostischen Leberpunktionen nicht zu scheuen, durch die Pleurablätter und das Diaphragma, selbst durch die Lungen hindurch nach Abscessen der Leberkuppe zu suchen. Diese Punktionen sind ungefährlich,

Digitized by Google

wenn wir nur aseptisch operiren und daran denken, dass die Nadel unter fortwährendem Aspiriren zurückgezogen werden muss. Wenn man die Vorsorge trifft, die kleine Punktionsöffnung mit Collodium oder mit einem gut klebenden Pflaster zu schliessen und dem Patienten während einige Tager Bettruhe vorschreibt, sieht man die Punktion ohne unangenehme Zwischenfälle verlaufen, — mir ist es wenigstens immer so ergangen.

Von drei Seiten können bei den Probepunktionen Gefahren drohen: 1. Gefahr der Sepsis, 2. der Blutung und 3. einer Verwundung der in nächster Nähe gelegenen Organe, welche gegen Verwundungen sehr wenig tolerant sind.

Der von aussen kommenden Infection können wir vorbeugen, indem wir die aseptischen Cautelen strenge handhaben, leider aber nicht der Infection, welche vom Eiterherde in der Leber droht. Nach Langenbuch soll die beim Echinococcus bestehende Gefahr einer Entweichung von Flüssigkeit beim Abscesse nicht vorkommen. Doch nehme ich mit Sendler (26) an, dass Langenbuch's Ansicht: „die Punktion sei ungefährlich weil der Abscess von einer weichen Gewebeschicht umgeben ist, welche nachgiebt und sich elastisch hinter der zurückgezogenen Nadel schliesst und keinen bleibenden Stichkanal hinterlässt," nur bei centralen Abscessen ihre Gültigkeit behält, aber durchaus nicht bei peripheren Abscessen, wo die bedeckende Schichte des Lebergewebes sehr dünn ist, oder wo der Eiter sich bis an die Kapsel einen Weg gebahnt hat. Auch beruhigt mich seine Erklärung nicht, dass das Peritoneum mit einem kleinen Quantum Eiter leicht fertig werden könne; ich glaube vielmehr, dass die Sachlage uns zwingt, wenn Eiter gefunden wurde, augenblicklich die Radicaloperation auf die Probepunktion folgen zu lassen und nicht auf die eitereliminirende Kraft des Peritoneums zu vertrauen. Es sind übrigens Fälle bekannt gegeben, worin nach einer Probepunktion eine circumscripte Peritonitis auftrat (Sendler) (26). Selbstverständlich können bei vollkommener Verlöthung der Leber mit der Bauchwand niemals die geringsten Nachtheile aus der Probepunktion erwachsen und eine Infection des Peritoneums ist ausgeschlossen.

Auch was die Blutungen anbelangt, mahnen die Erfahrungen zur Vorsicht und bürden den Aerzten eine grosse Verantwortlichkeit auf, wenn sie unmotivirt die Nadel einführen. Bryant (27)

Digitized by Google

theilte einen Fall mit, worin plötzlich der Exitus letalis auftrat und wo bei der Section sich herausstellte, dass ein grosser Ast der Vena portae durchstochen worden war. Die Discussion, welche der Mittheilung dieses Falles in der British Medical Association folgte und welche von Männern geführt wurde, die über eine grössere Erfahrung auf diesem Gebiete verfügten, zeigte, dass die Meinungen, was die Unschädlichkeit der Punctionen anbelangt, sehr getheilt waren. Ebenso weisen die späteren Autoren Waring (28) und Giordano (29) auf die Gefahren der Blutung bei Probepunctionen hin. Sammt und sonders kommen sie zu der Vorschrift, kein kleines umschriebenes Gebiet mit wiederholten Nadelstichen zu lädiren und ebensowenig die sehr tiefen Punctionen, wie Péan sie wünschte und übte, zuzulassen. Ich selbst konnte einige Male nach Probelaparotomien bei Erkrankungen des linken Leberlappens am blossliegenden Organ wahrnehmen, dass nach Probepunctionen mit meinen gewöhnlichen Nadeln noch während einiger Tage bei der geringsten Berührung Blut aus den Stichcanälen nachsickerte.

Vornehmlich in der Nähe des Leberrandes kann eine zu tiefe Punction Anlass geben zum Anstechen der Vena portae oder eines ihrer Aeste in der Nähe des Hilus, selbst eine Verwundung der Vena cava gehört nicht zu den Unmöglichkeiten.

Vornehmlich bei Abscessen, die sich an der unteren Leberfläche entwickeln und nach unten prominiren, besteht die Möglichkeit, bei einer Punction durch die Bauchwand die Gallenblase oder das Colon zu verwunden, vornehmlich, wenn diese Organe zwischen der Bauchwand und dem Tumor liegen.

Weil jede topographisch-anatomische Abbildung der Bauchhöhle die Gefahren klarlegen kann, welche einer tiefen Punction in der Nähe des Leberrandes und des linken Lappens anhaften, habe ich mich niemals entschliessen können, Punctionen in dieser Gegend der Leber durch die Bauchwand vorzunehmen, sondern habe hier immer vorher die Leber freigelegt.

Nicht um die Probepunktionen zu verwerfen, welche ich selbst hunderte von Malen ausgeführt habe, ohne jemals auch nur einen Unglücksfall erlebt zu haben, sondern um auf die diesem kleinen

Digitized by Google

Kunstgriff anhaftenden Gefahren hinzuweisen, glaube ich mit Nachdruck auf diese Möglichkeiten die Aufmerksamkeit lenken zu müssen. Gestattet ein undeutlicher Symptomencomplex uns nicht, Neubildungen auszuschliessen, so glaube ich, dass eine Laparotomie der Punction vorzuziehen sei, wie ich auch bei Abscessen des linken Leberlappens, wie gesagt, niemals punctire, sondern immer eine Probelaparotomie vorziehe. Ich habe mich über diese Principien niemals zu beklagen gehabt und ebensowenig über den Grundsatz, gleich nach der gelungenen Probepunction die Radicaloperation folgen zu lassen. Die Bedeutung der Probepunction für die Diagnose des Vorhandenseins und der Lage eines Abscesses macht es dem Arzte zur Pflicht, diese kleine Operation jedesmal zu üben, wenn die Möglichkeit besteht, dass sich Eiter in der Leber befindet, und sie so oft zu wiederholen, bis er den Eiterherd gefunden oder die Ueberzeugung erlangt hat, dass kein Eiter vorhanden ist.

Ich will noch darauf hinweisen, dass Fälle beschrieben worden sind, bei denen nach vielfachen und sorgfältig ausgeführten Punctionen der Eiterherd nicht gefunden werden konnte (Marchand, Térillon, Koerte (30), Quénu (31). Auch ich machte ähnliche Erfahrungen (Fall XIV und in einem der nicht näher beschriebenen Fälle, der zur Section kam). Beide Fälle betrafen zweite Abscesse, nachdem der erste Abscess gefunden und operirt worden war.

Für die Differentialdiagnose liefern meine Erfahrungen zwei interessante Beiträge. Im ersten Falle war bei einem Greise die Diagnose Carcinoma hepatis gestellt und stellte die Section einen grossen Leberabscess heraus (Fall I). Im zweiten Falle wurde ein Leberabscess vermuthet und zur Probepunction und darauffolgender Operation geschritten; es stellte sich aber bei der Section ein Lungenabscess heraus (Fall II).

Was die Prognose anbelangt, so liefert meine Erfahrung eine Bestätigung der von Koerte (32) erwähnten Thatsache, dass das Vorhandensein mehrerer Herde über den Erfolg des vorzunehmenden Eingriffs entscheidet. Bei den Todesfällen wurde bei der Section ein zweiter Abscess gefunden (Fall XIV, Fall X und in einem nicht näher beschriebenen Fall). Es ist allgemein bekannt und hinreichend von verschiedenen Autoren betont, dass die

Digitized by Google

Prognose bei ungestörtem Verlauf des Leberabscesses eine ungünstige ist. Die moderne Operation giebt eine verhältnissmässig günstige Prognose, setzt aber eine frühzeitige Erkennung und die Abwesenheit lebensgefährlicher Complicationen voraus. Ich habe in der Einleitung dieser Arbeit schon darauf hingewiesen, dass die Prognose sich mit der verbesserten Diagnostik besonders durch die frühere, allgemeinere, unverzagtere und unermüdlichere Anwendung der Probepunction mit stärkeren Hohlnadeln und durch die modern umgestalteten Operationsmethoden erheblich gebessert hat. Man vergleiche nur die Resultate von Sachs und die in dieser Arbeit niedergelegten (s. o.); von meinen 21 Operirten sind 18 genesen.

Bei der Behandlung des Leberabscesses kommen zwei Hauptmethoden zur Sprache:

I. die Punctionsmethoden,

II. die Schnittmethoden.

I. Die Methode der Leberpunction ist sehr alt und war während längerer Zeit die vornehmste, ja einzige Methode, welche eine Behandlung des Leberabscesses auf chirurgischem Wege gestattete, indem ihre Variationen bei der Therapie der Cysten und des Abscesses Behandlungsmethoden bildeten (mit grossem Trocart à demeure, doppelter oder wiederholter Punction), welche jetzt vom Chirurgen verlassen, und nur noch von internen Medicinern geübt werden, welche vornehmlich in den Tropen ohne genügende technische Fertigkeiten öfters gezwungen sind, die operative Behandlung der Leberabscesse zu unternehmen. Obgleich diese Punctionen mehr als Versuch, den Eiter zu entdecken, betrachtet werden müssen, denn als ein Verfahren, curativ einzugreifen, lassen sich immer noch Stimmen zu ihren Gunsten hören. Liest man aber die Publicationen nach, welche meist von Internisten gemacht worden sind, so erlangt man die Ueberzeugung einer wirklichen Heilung nicht. Nur einige Mittheilungen seien hier als Beispiele erwähnt.

Catteloup (33) erzählt einen Fall, worin er einen Soldaten in Algier 24 mal punctirte und das Ende des Krankeitsprocesses noch nicht erreicht zu sein schien. Ayme (34) berichtet über die grossen Erfahrungen, welche man in China mit dieser Methode gemacht hat, und schliesst, dass die Punctionen, auch wenn sie öfters wiederholt werden, nicht zur Heilung des Abscesses führen

Digitized by Google

können, sondern nur ein ausgezeichnetes diagnostisches Hülfsmittel bilden. v. Oefele (35) wiederholt die Punction und Aspiration so oft als nöthig, meist alle 24—48 Stunden. Die Zahl dieser Beispiele wäre noch bedeutend zu vermehren.

Erwähnenswerth ist die Thatsache, dass die Leberpunctionen einen anderen therapeutischen Erfolg haben können als Heilung eines Herdes durch Eiterentleerung. Cyr erwähnte einen von Mac Lean behandelten Fall, wo er in der Meinung, es sei ein Eiterherd vorhanden, punctirte, aber keinen Eiter aspirirte, sondern eine sanguinolente Flüssigkeit. Der Kranke wurde aber von heftigen Schmerzen, welche ihn seit dem Morgen quälten, befreit. Gleiche Erfahrungen machten Fayrer und Palmer und ebenso Giordano (29).

Jedermann, der auf noch nicht deutlich einen Abscess beweisende Symptome hin, bei beginnender Hepatitis suppurativa punctirte, wird Fälle erlebt haben, bei denen nach diesen Punctionen sich jedes Merkmal zurückbildete, auch wenn die Aspiration nur Blut zu Tage förderte. Ich sah wiederholt nach dergleichen Punctionen das Fieber und jedes Localsymptom wie durch Zauber verschwinden, auch in solchen Fällen, worin ich mit dem behandelnden Internisten fast gewiss einen Abscess zu finden glaubte, aber bei Punctionen in den verschiedensten Richtungen nur ein Quantum sanguinolenter Flüssigkeit aspirirte.

Ich halte es für möglich, dass man ausnahmsweise bei einem sehr kleinen Abscess eine zufällige Heilung erreichen kann, nachdem man den Eiter aus einem solchen Abscess aspirirt hat, und will nicht verschweigen, dass auch ich einen solchen Fall (s. III.) beobachtet habe. Es folgt hieraus aber noch nicht, dass man auf Grund einer zufälligen Heilung die Punction als Behandlungsmethode der Leberabscesse empfehlen kann.

Ein Wort über die der Probepunction als Modificationen verwandten Methoden scheint mir nicht überflüssig, obgleich ich das Recht des Daseins dieser dürftigen und gefährlichen chirurgischen Hülfsmittel nicht anerkenne. Ihre Erwähnung erscheint auch darum nicht überflüssig, weil viele und selbst einige Fachchirurgen noch bis heute zu diesen Methoden ihre Zuflucht nehmen.

Die einfachste Modification ist die Punction des Leberabscesses mit einem Trocart. Bei diesem Verfahren ist aber

Digitized by Google

die Leberverwundung eine grössere, obgleich eine gründliche Eiterentleerung aus dieser immerhin noch nicht hinreichend grossen Oeffnung ausgeschlossen bleibt. de Castro (36) verstand es, einer der Gefahren, welche darin lag, dass man nicht bemerkte, wenn das Instrument in dem Eiterherde angelangt war und also nicht verhindern konnte, dass es durch den Abscess in das gesunde Gewebe weiterdrang, vorzubeugen, indem er den Trocart und das hohle Stilett durchlöcherte. Dadurch ermöglichte er, dass der Eiter aus dem Griff hinausströmte, sobald der Trocart sich im Abscess befand. Die Erfahrung lehrte aber sehr bald, dass mit dieser Modification nur ein kleiner Theil der Nachtheile beseitigt wurde, denn als Jimenez (20) die Methode übte und nach den üblichen Vorschriften 297 Patienten punctirte, starben 242, also 82 pCt. Wie wenig Beweisführung sonst Statistiken zu bieten vermögen, so ergiebt sich doch aus diesen Zahlen, dass diese Methode keine gute ist. Weitere Erfahrungen stellten fest, dass die Punction mit einem starken Trocart eine gefährliche Operation ist, weil das über dem Abscess liegende Lebergewebe auf grobe Weise lädirt wird und auch nach der Operation Materia peccans aus dem Abscess nach der Bauchhöhle abfliessen kann. Es geschieht dies um so leichter, wenn die dünne Schicht des Lebergewebes schon vom secundären Entzündungsprocess ergriffen, ihre natürliche Weichheit und Elasticität eingebüsst hat. Diese Ueberlegungen haben dann dazu geführt, die Canüle nach der Punction ruhig liegen zu lassen, bis der Abscess geheilt war, indem man auf diese Weise den Eiter von den benachbarten Höhlen abzuleiten und (wo es noch nöthig war) eine ringförmige Verwachsung der serösen Blätter zu erzeugen vermeinte. Es war dies die sogenannte Methode der Punctionsdrainage, welche durch die Publication von Sachs (2) in Deutschland bekannt geworden ist und auch jetzt noch von einzelnen Chirurgen empfohlen wird. Die Methode wird von ihren Anhängern so geübt, dass mit der Probepunction erst die Lage des Abscesses bestimmt wird. Dann wird ein 6 mm dicker Trocart an der Stelle der Explorationsnadel eingeführt, nachdem eine 2—3 cm lange, durch die Haut und die oberste Muskelschicht dringende Incision zur Erleichterung der Einführung des Trocarts vorausgegangen ist. Der Abscess wird entweder durch die im Abscess liegenbleibende Canüle oder durch

Digitized by Google

ein in die Canüle eingeschobenes Gummirohr, welches nach Entfernung der Canüle liegen bleibt, allmälig entleert. Bleibt die Canüle liegen, so ist nach 2—3 Tagen hinreichende Canalisation erreicht, um an Stelle der metallenen Trocartcanüle eine entsprechend dicke Drainageröhre einzulegen, welche immer mit einer Sutur zu befestigen ist, damit sie nicht aus der Fistel herausgleitet (Fall von Garré) oder in den Abscess schlüpft (Fall von de Castro).

Vornehmlich in Egypten hat die Punktionsdrainage Nachfolger gefunden; die Erfolge waren nicht geradezu ermuthigende, wie aus der Mittheilung von Sachs hervorgeht, dessen Heilresultate noch nicht einmal mit den bekannt schlimmen Ausgängen der der Natur überlassenen Fälle concurriren können. Obgleich aus neuester Zeit von deutschen Aerzten günstige Berichte vorliegen Garrè (3), Israel (37), Renvers (38), Helm (39), Koerte (29), so hat das Verfahren alle die Nachtheile, welche bei der gleichartigen Behandlung von tiefliegenden Abscessen an anderen Körpertheilen so genügsam bekannt sind, dass sie seitens der Chirurgen aufgegeben worden sind (Madelung (41). Wie kann Renvers (38) durch drei von ihm glücklich operirten Fälle veranlasst sein, diese dürftige Methode mit solchem Nachdruck zu empfehlen, vornehmlich für die allgemeine und die Landpraxis? Wie kann er sich von den Gefahren einer Infection der Brust- und Bauchhöhle los machen mit der Mittheilung, dass diese gewöhnlich unter günstigen Umständen (also durch ausser seiner Macht und Controlle stehende Zufälligkeiten) nicht auftreten? Ich habe die hier besprochenen Methoden in den Tropen wiederholt von Internisten üben gesehen; die Folgen machten auf mich einen höchst ungünstigen Eindruck, und ich bin überzeugt, dass weder erhöhte chirurgische Fertigkeit noch verbesserte Technik die Erfolge günstiger umgestalten können. Ich glaube nicht, dass bei vollständiger Zahlenaufstellung nicht nur von zufällig günstig verlaufenen, sondern auch von ungünstigen Fällen eine geringere Mortalität als in den älteren Publicationen herauskommen würde. Sehr lehrreich sind in dieser Hinsicht die Erfahrungen von Johnston (42). Er formulirt diese Erfahrungen in die folgenden Worte: Von den ersten 11 Fällen, welche mit Punktion behandelt waren, starben 10 Patienten und wurde 1 Kranker geheilt, nachdem der Abscess spon-

Digitized by Google

tan in die Lungen durchgebrochen war. Von der zweiten Gruppe, welche 7 Fälle umfasste, verweigerten 2 die Operation und starben, von den 5 anderen, welche mit einer Hepatotomie und Drainage behandelt waren, wurden 4 wiederhergestellt und starb nur ein einziger Patient. Schliesslich spricht er sein Endurtheil wie folgt aus: „The diasastrous failures of treatment in my first eleven cases fill me with regret, that the Surgery of that day (1878—1884) was inadequate to cope with this malady, which though always grave is now so amenable to Surgical treatment."

Ein Patient (Fall IV), den ich aus dem Innern Javas mit einer Fistel nach der Punktionsdrainage zugesandt bekam, welche sich nach 3 Monate langem Bestehen noch nicht geschlossen hatte, musste schliesslich doch mit der Schnittmethode und Rippenresection behandelt werden. Es ergiebt sich aus diesem Fall, wie mangelhaft der Eiter abgeleitet wird und wie wenig zur eigentlichen Heilung des Abscesses beigetragen wird, da nur der flüssige Eiter nicht aber die Membrana pygogenetica und die nekrotischen Gewebspfröpfe zur Aus- und Abstossung gelangen können.

Dass der Eiter nicht genügend abfliesst, scheinen selbst die Anhänger der Methode empfunden zu haben, denn was haben sie nicht ausgeheckt zur Förderung des ungenügenden Eiterabflusses? Druck auf den Bauch! Ausspülungen, Anwendung luftverdünnender Apparate, Schröpfköpfe, selbst Milchsaugegläser! Am meisten zu würdigen ist immerhin ein Heberapparat. Es ist aber ziemlich unnütz noch weiter auseinander zu setzen, wie die heutige Chirurgie über diese Massnahmen zu denken hat. Kein vorsichtiger Arzt wird seine Patienten allen diesen vom Zufall abhängigen, ganz ausser seiner Macht und Controlle liegenden, wechselnden Schicksalsfällen, worauf diese Methode sich stützt, preisgeben.

II. Die Schnittmethoden.

Die unmittelbare Incision durch die Bauchwand oder den Thorax ist nur berechtigt, wenn der Abscess im Begriff ist, die Haut zu perforiren. Röthe, Fluctuation und Schwellung an irgend einer Stelle neben dem Abscess wäre eine Indication zum Eingriffe, weil der Eiter die Neigung zeigt, sich einen Weg nach aussen zu bahnen. In solchen Fällen bestehen Adhäsionen zwischen der Leber und dem Peritoneum und man kann ohne Gefahr eine

Digitized by Google

breite Oeffnung anlegen. Die an Leberabscess leidenden Neger des Sudan öffnen sich den im Hypochodrium hervorragenden Abscess selbst mit einem breiten zweischneidigen Messer. Der hier erwähnte Kunstgriff gehört der kleinen Chirurgie an, wir werden uns nicht weiter mit demselben beschäftigen. Man ist jedoch weder berechtigt auf die Neigung zur Perforation zu warten, noch eine solche Perforation mit beliebigen Mitteln hervorzurufen. Die Chancen einer Perforation des Leberabscesses durch die Bauchwand sind nicht grösser, als die Möglichkeit einer Perforation durch das Zwerchfell oder in die Pleurahöhle und bevor Symptome des Durchbruchs wahrnehmbar sind, kann sich der Zustand des Patienten so ungünstig gestaltet haben, dass es Niemanden einfallen wird, hierauf zu warten. Nach einer solchen Incision, welche selbstverständlich auch nach aseptischen Principien ausgeführt werden soll, hat man ein grosses Drainagerohr einzuführen und dafür zu sorgen, dass der Eiter regelmässig abfliesst. Es kann aber vorkommen, dass mit einer einfachen Incision an der Stelle des Durchbruchs dem Eiter kein hinreichender Abfluss gesichert ist. Ich habe einen auf diese Weise operirten Fall später mit Rippenresection behandeln müssen, um ihn zur Heilung zu bringen (Fall V), welche dann ungestört vor sich ging.

Eine andere Methode bezweckt, nachdem Vorhandensein und Lage des Abscesses mit einer Aspirationsnadel festgestellt waren, an dieser entlang und unter vollständigem Mangel an Beachtung der Verwachsungen mit einem Schnitt blindlings die Bauchwand und die Leber einzuschneiden. Dieser Schnitt wird dann soviel erweitert, dass der Eiter so schnell wie möglich abfliessen kann. Damit kein Eiter in die Bauchhöhle gerathen könne, wird die Leber durch von dem Assistenten auf den Bauch geübten Druck gegen die innere Bauchwand gepresst, dann wird die Höhle ausgespült und ausgiebig drainirt. Es ist diese Methode die Schnellmethode nach Little benannt. Auch wenn, wie ersichtlich, einer vorher bestimmten Richtung gefolgt wird, so werden die Gallenblase, der Magen, das Netz und vornehmlich die Gedärme einer Verwundung ausgesetzt. Jedenfalls genügt das Verfahren nicht den Forderungen, welche man an eine gute chirurgische Methode zu stellen berechtigt ist. Es lehren uns die Mittheilungen von Little und seinen Nachfolgern, wie man, von Scheinerfolgen geblendet, eine den

Digitized by Google

einfachsten Grundsätzen widerstreitende Methoden empfehlen kann. Langenbuch (1) hat diese, den Principien der modernen Bauchchirurgie und der Vernunft hohnsprechende Methode mit Humor und Wahrheit kritisirt.

Obgleich diese Methode vom grösseren Theil der Chirurgen zu Gunsten der Methoden, bei denen man schichtweise vorgeht, verlassen worden ist, haben noch einige Operateure, obgleich sie die methodische Incision principiell annahmen, die Missachtung einer Verwachsung der Peritonealblätter beibehalten (Zancarol (43), Bertrand, Fontan [44]), und merkwürdiger Weise Abscesse geheilt, ohne dass besondere Maassnahmen für angemessen erachtet wurden, um den Eiter an der Ausbreitung zwischen den Peritoneal- und Pleuralblättern zu verhindern. Diese Thatsache wird öfters daraus erklärt, dass man Adhäsionen in der Nachbarschaft annimmt, aber hauptsächlich aus der scheinbaren Sterilität des Lebereiters. Diese Sterilität ist übrigens bei Weitem nicht constant. Ich habe mich niemals veranlasst gefühlt, die Sterilität dieses Eiters in vivo einmal auszuprobiren; was ich gesehen habe in Fällen, worin ich nicht die Hand gehabt, hat mich nicht zu solchen Proben veranlassen können, da die neueren Untersuchungen von Zancarol (43), Schweiger (45) und Walther (46) nicht erlauben, auf die vermeinte Sterilität des Eiters zu rechnen (Streptokokken). Nachdrücklich betone ich, dass ausser den Fällen, welche ich von Anderen sah, aber noch nicht beschrieben fand, auch in der Literatur Fälle erwähnt worden sind, worin ein mangelhafter Schutz der serösen Häute von Peritonitiden gefolgt war (Bülau, Ramonat, Véran, Mac Leod, Czerny) und ich hoffe, dass wir endgültig mit allen Methoden fertig geworden sind, welche sich auf die Sterilität des Lebereiters stützen.

Die Ueberlegung, dass bei der Behandlung des Eiterherdes in der Leber nicht von den Regeln der Behandlung eines Eiterherdes im Allgemeinen abgewichen werden soll, macht es nothwendig, dass jede gute Methode der Behandlung des Leberabscesses:

1. den Abscess breit öffne;

2. einen fortwährenden Eiterabfluss bis zur Heilung sicherstelle;

3. macht die Lage der Leber in der Bauchhöhle eine weitere Forderung nothwendig, dass nämlich die Bauchhöhle nicht nur

Digitized by Google

während der Operation, sondern auch während der Nachbehandlung vor Eintritt geschützt werden soll.

Während jede Schnittmethode den beiden ersten Postulaten genügt, sind die Schwierigkeiten der letzten Aufgabe Ursache der Wandlungen gewesen, welche das Verfahren durchgemacht hat. Die ältesten Methoden, welche diesen Forderungen genügen konnten, waren die zweizeitigen Methoden und von diesen ist nur diejenige, welche durch Benutzung der Tamponade der Bauchwunde mit aseptischen Verbandstoffen Adhäsionen erzielt, zu verwenden. Wir werden die Geschichte der Anwendung des Grundsatzes, Adhäsionen hervorzurufen zwischen einem Bauchorgane, das geöffnet werden soll, und den Wundrändern, um zu verhüten, dass der Inhalt des Eingeweides sich in die Bauchhöhle ergiesse, nicht näher erörtern, weil Langenbuch (1) die Wandlungen dieses Verfahrens genügend klargelegt hat. Während Graves (47) den Schnitt durch Haut und tiefere Schichten anlegte und vor dem Peritoneum aufhörte, durchtrennte Bégin (48) auch das Peritoneum und legte zur Peritonitis reizendes Verbandzeug in die Bauchhöhle bis auf die Leberoberfläche. Es ist die letzte Methode später durch Benutzung der antiseptischen Tamponade der Bauchwunde nach v. Volkmann derart umgestaltet worden, dass sie zur Behandlung des Leberabscesses brauchbar wurde und gute Resultate versprechen konnte. Es kann diese Methode, wie meine Fälle beweisen, ganz gute Resultate bieten. Die Operation wurde in den beschriebenen Fällen, wie folgt ausgeführt.

Weil in vielen Fällen die Operation drängte, war eine mehrere Tage hindurch fortgesetzte Vorbereitung nicht wohl möglich. Immer aber sorgten Abführmittel und Clysmata für gründliche Darmentleerung. Bäder und Abseifungen bereiteten die Sterilisirung des Operationsterrains vor. — Die Operation geschah fast immer in Narkose, gründlicher Reinigung des Operationsfeldes bei dem narkotisirten Patienten. — Ueber der Leberschwellung verläuft der Schnitt am unteren Rippenbogen, demselben parallel. Die Stelle, Richtung und Ausdehnung desselben sind verschieden, je nachdem die Incision mehr in der Nähe des Processes xiphoïdeus oder mehr nach aussen anfängt. Dieser Schnitt giebt viel Raum und eine verhältnissmässig leichte Adaptation der Wundränder des geöffneten

Digitized by Google

Abscesses mit den Rändern der Hautwunde. Um diese Adaptation zu erleichtern oder die Vereinigung überhaupt möglich zu machen, wenn das Abdomen ganz geschlossen werden muss, soll man die Rippen vermeiden, weil die Knochen, von Weichtheilen entblösst, das Anlegen der Naht unnöthig erschweren. Der Schnitt soll zwei Finger breit unterhalb des Rippenrandes angelegt werden, widrigenfalls würde ein Organ, das an die Bauchwand festgeheftet wird, durch Narbenschrumpfung die äussere Wunde bis unter den Rippenrand zurückziehen und eine eventuelle Drainage erschweren. Es durchtrennen dann ungefähr 10 cm lange Schnitte schichtweise die Bauchdecken bis zum Peritoneum. Der rechtsseitige M. rectus wird geschont, soweit es angeht und medianwärts verschoben. Nach Stillung der Blutung wird das parietale Blatt des Peritoneums durchtrennt und mit fortlaufenden Catgutsuturen an die Hautwundränder genäht. Jetzt wird die Wunde durch einen langen sterilen Jodoformgazestreifen ausgestopft und dann dieser Tampon in seiner Lage durch eine die Hauträndер über ihn fixirende Sutur befestigt. Jetzt wird ein steriler Verband angelegt, der mittelst eines bei Wöchnerinnen üblichen Wickellakens fixirt wird. Während der ersten 6 Tage bedarf der Operirte keine besondere Behandlung. Er bleibt in horizontaler Lage gebettet. Am 6. oder 7. Tage wird die Wunde geöffnet, der Tampon entfernt und der Abscess geöffnet. Immer, ausgenommen im Falle XVII, habe ich am Ende der ersten Woche Verwachsungen vorgefunden. Eine jetzt wieder vorgenommene Probepunction stellt abermals die Lage des Abscesses fest. Der Nadel entlang wird das Thermokauter eingestossen und die Leberwunde nach links und rechts brennend angelegt. Ich bin öfters auf diese Weise 5 cm und mehr brennend ins Lebergewebe vorgedrungen. Die Entleerung des Eiters wird sich selbst überlassen; wenn diese aufgehört, ein dickes Drain eingelegt, welches so lang ist, dass es bis in die Höhle reicht, aber nicht die Abscesswand berühren und verletzen kann. Eine Seidensutur befestigt das Drainrohr an die äusseren Wundränder, welche bis auf die Drainageöffnung geschlossen werden. Ein grosser Verband (Moospappe zeigte sich sehr nützlich) deckt das Ganze und reicht vom Darmbeine bis unter die Achsel.

Diese Methode liefert, wie meine Fälle beweisen, gute Resultate. Von 19 Operirten sind 16 geheilt und 3 gestorben,

Digitized by Google

ohne dass diese Misserfolge der Operation zugeschrieben werden konnten. Im Allgemeinen zeigte sich das Verfahren sicher, aber langsam und ich kann nicht bestreiten, dass hieraus bei oberflächlich liegenden Abscessen möglicher Weise Nachtheile erwachsen können. Die Sicherheit, welche die Bestrebungen, Verwachsungen hervorzurufen, geben können, reicht nur so weit, als die Abscesse von einer Schicht gesunden Lebergewebes geschützt werden, bis das Messer oder das Thermokauter die Barrière durchbricht; das haben mir die Fälle XVI und XVII klar gemacht. Im ersteren Falle entleerte sich bei der vorsichtigen Lösung des Tampons ein Eiterstrom, im anderen Falle lagerte sich wiederholt Omentum zwischen der Leber und dem Peritoneum und verhinderte das Entstehen der Leberadhäsionen und es brach in Folge dessen der Abscess in den Darm durch. Beide Fälle sind schliesslich genesen. Es lehrt hier aber die Praxis, dass, wenn wir nur verhältnissmässig selten diese ungünstige Sachlage vorfinden werden, doch die Worte Langenbuch's Gültigkeit behalten: „Wir Modernen können uns immer von der Furcht nicht losmachen, dass ein nicht heute bereits von uns geöffneter Leberabscess morgen schon durch seine Perforation in die Bauchhöhle den Tod herbeiführe.“ Während die Frage, ob überhaupt ein schützender Panzer vorhanden ist, bei freiliegender Leber, nicht schwer zu lösen ist, wird die Frage, wie lange der Panzer dem Durchbruch vorzubeugen im Stande ist, eine offene bleiben. Nach diesen übelen Erfahrungen habe ich noch bei 4 anderen Patienten (Soldaten, worüber mir die genauen Notizen fehlen. s. Krankengeschichten) die zweizeitige Methode mit gutem Erfolge geübt, weil ich damals den Nahtmethoden im kranken Lebergewebe noch nicht traute.

Ein Verschieben der Leber während der Tamponnade, wie in dem von Kraske operirten Falle, bei dem während des Abwartens die Leber sich verschob und nachher die dem Abscess correspondirende Stelle nicht mehr vorlag, habe ich niemals wahrgenommen. Nur die Ueberlegung, dass die Methode langsam arbeitet und ein Abscess während des Zeitraumes, worin auf Verwachsungen gewartet wird, perforiren könnte, hat mich dazu veranlasst, die einzeitige Schnitt- und Nahtmethode anzuwenden.

Die einzeitigen Schnittmethoden stützen sich auf den Grundsatz, den Abscess so schnell wie möglich nach gelungenem

Digitized by Google

Abschluss der Bauchhöhle, d. h. in derselben Sitzung zu öffnen, nachdem die Leber und das parietale Peritonealblatt vernäht worden sind. Diese Methode, obgleich erst jetzt allgemein beliebt, ist nicht neu; Horner (49), ein Amerikaner, war der Gründer. Er öffnete die Bauchhöhle, vernähte die freiliegende Leber mit den Rändern der Bauchwunde und punktirte dann gleich mit einem Troicart, dessen Canüle er 54 Stunden liegen liess und später durch einen elastischen Catheter ersetzte. Ohne das Verfahren hinsichtlich der ungenügenden Eiterentleerung zu kritisiren, haben wir anzunehmen, dass die Methode eine bahnbrechende gewesen ist und die vernünftigste Behandlung der Leberabscesse sich später auf sie gestützt hat. Die erste Schnittoperation nach diesen Grundsätzen wurde von Saenger (50) ausgeführt. Die Wandlungen, welche das Verfahren seitdem durchgemacht hat, bewegen sich grundsätzlich um die Frage, ob vorher der Abscess entleert werden sollte oder vielmehr die Leber vor der Entleerung mit dem Peritoneum zu vernähen sei. Nach der ersten Methode operirten u. A. Tait (59), Bouilly, Defontaine (51), Bramwell und Stiles (52). Nach der zweiten Methode operirten Saenger (50), Ransohoff (53), H. Schmidt (54), Churton und Mac Gill (55), Barton (56), Tiffany (57), Pantaloni (58). Ich selbst bin den ersten Weg gegangen, weil ich in der Theorie völlig mit Langenbuch (1) einverstanden war. Als ich diese theoretischen Betrachtungen auch in der Praxis bestätigt fand, entschloss ich mich auch weiterhin diesen Weg zu wählen. Die von grösseren Eitermengen entleerte Leber nimmt doch deutlich an Volumen ab. Wenn wir es mit oben an der Leberconvexität gelegenen Abscessen zu thun haben, welche schon durch die Kuppelschicht hindurch entzündlich-atrophische Veränderungen des Diaphragma veranlasst haben, können wir wahrnehmen, dass das gelähmte Diaphragma und mit ihm die Leber durch die Aspiration der Lunge immer mehr nach oben gezogen wird. In solchen Fällen würde die oben festgehaltene Leber nach der Entleerung des Abscesses sich nach oben hin verkleinern und demgemäss die vor der Entleerung zum Annähen gewählte Leberpartie später, nach der Entleerung, gleichfalls nach oben steigen und die angelegten Nähte zerren oder gar zerreissen. Eine Bewegung im umgekehrten Sinne würde wahrgenommen werden, wenn die noch contractil und im Uebergewicht über die Lungen-

Digitized by Google

aspiration gebliebene rechte Hälfte des Diaphragma mit der durch die Entleerung eines grossen Leberabscesses erzeugten Volumsverminderung der Bauchcontenta Gleichgewicht hielte und somit tiefer abstieg, als bis zur früheren Mittellage. Es würde sich dann die Leber entsprechend tiefer senken und auch durch diese Lageveränderung die Nähte zerren und schliesslich zum Ausreissen bringen. Diese Betrachtungen, worin ich Langenbuch völlig beistimme, veranlassten mich mit ihm anzunehmen, dass die günstigste Lage, die Leber zu vernähen, diejenige, in der einer Zerrung der Nähte soviel wie möglich vorgebeugt wäre, die respiratorische Mittelstellung sei, in welche das Organ sich schnell nach der Punction des Abscesses begiebt.

Auch veranlasste mich eine weitere Ueberlegung von den beiden Verfahren dasjenige zu wählen, wobei eine Zerrung der Nähte am Unwahrscheinlichsten war. Im kranken Lebergewebe traue ich der Naht nicht das zu, was dieselbe im gesunden Lebergewebe verspricht und auch nach den Resultaten, welche ich dort mit derselben erzielt habe. (60), leistet. In diesem spröden hyperämischen Gewebe kann man nicht auf ein dauerhaftes Halten der Nähte rechnen, dieselben werden bei der geringsten Spannung und Zerrung gewiss, wenn nicht durchreissen, doch einreissen. Die letztere übele Lage genügt aber, um die Peritonealhöhle ernstlich zu gefährden. Dieser Thatsache eingedenk, war ich der Tamponnade treu geblieben, bis die Erfahrungen mir die theoretischen Ueberlegungen, dass auch dieser Methode Gefahr inne wohnt, bestätigten. Dann habe ich es mit den Nahtmethoden versucht und in 2 Fällen (XVIII und XIX) zwei Heilungen erreicht.

Die von mir befolgte Operationsmethode war die folgende: Nachdem ich die Leber in einer ungefähr 6 cm grossen Strecke freigelegt hatte, schloss ich die Bauchhöhle während der Punction ringsum mit steriler Jodoformgaze ab, damit ich auf jeden unangenehmen Zwischenfall vorbereitet wäre. Eine Probepunction gab jetzt Auskunft über Tiefe und Richtung des Abscesses. Gleich darauf stiess ich einen Troicart ein, der mit dem Aspirator nach Dieulafoy verbunden wurde und entleerte den Abscess. Der Troicart wurde ein wenig zurückgezogen und mit dem Apparat verbunden, unter Aufsicht eines Assistenten in situ belassen, um Verunreinigung des Operationsterrains zu vermeiden. Beim

Digitized by Google

Anlegen der Nähte wird der Tampon nur soweit erforderlich und je nachdem die Naht weiterschreitet, entfernt. Diese Naht wird mit nicht zu dünner Seide No. 1 oder 2 und sehr krummen runden Nadeln mit runden Spitzen angelegt, welche speciell zur Lebernaht angefertigt und von mir auch bei den Thierversuchen über Leberresectionen angewendet worden sind. Wo die Wunde nicht genügend klaffen kann, wie es vornehmlich bei transpleuralen Operationen der Fall sein wird, kann die Resection eines halbmondförmigen Stückes der zu vernähenden Schichten empfohlen werden. Der Zweck ist, die beiden serösen Häute, so sicher wie nur möglich, zu heften und die Bauchhöhle genau abzuschliessen. Es ist hier nicht nöthig, und im Interesse der geringeren Chancen eines Einreissens ist es selbst zu empfehlen, die Nadel nicht zu tief in das Lebergewebe einzustechen; auch darf man die Nähte nicht fest zuschnüren und knoten. Je tiefer man einsticht, desto mehr Gefahr läuft man, in die Abscesshöhle zu gelangen; je mehr sprödes krankes Lebergewebe gefasst wird, desto mehr Chance hat man, dass die Naht einreissen und sich lockern wird, in welchem Falle die Bauchhöhle nicht mehr abgeschlossen ist; und schliesslich liegt die Gefahr vor, dass die kleine Haemorrhagie des Stichkanals hinderlich wird. Darum drang ich nur einige Millimeter tief in das Lebergewebe und führte die Nadel sehr schräg: diese trat dann ungefähr 4 mm vom Einstich entfernt wieder aus. Beim Anlegen der üblichen unterbrochenen Nähte führte ich die Nadel von aussen nach innen durch die Leber und von innen nach aussen durch das parietale Blatt des Peritoneums. Nachdem ein Kranz von Nähten angelegt worden war, wurden diese geknüpft und ein zweiter Kranz vorbereitet; von diesen wurde jede folgende erst angelegt, nachdem die vorhergehende geknüpft worden war und vornehmlich an den Stellen, wo der erste Kranz augenscheinlich unvollkommen abschloss. Auf diese Weise habe ich die Nähte auch bei den transpleuralen Methoden nicht einreissen sehen und noch weniger bei den abdominalen Operationen, bei denen ich das parietale Blatt des Peritoneums ringsum die Wunde herum eine Strecke weit von den über demselben liegenden Schichten der Bauchwand freipräparirte. Ich vernähte dann nicht die Leber mit dem parietalen Blatt des Peritoneums, sondern heftete umgekehrt das letztere auf die Leber

Digitized by Google

fest, eine Methode, welche Thompson (61) geübt und auch Lannelongue (62) bei seinen Thoraxresectionen empfohlen hat. Sind einmal die Nahtkränze angelegt, so handelt man im Weiteren wieder wie früher schon beschrieben. Ich habe auch hier die Eröffnung der Abscesshöhle mit dem Thermocauter gemacht, indem ich der Aspirationsnadel entlang den Brennapparat einstiess und diese Wunde nach links und rechts brennend erweiterte. Obgleich ich ohne Weiteres anerkennen will, dass auch mit dem Messer eine solche Wunde angelegt werden kann, habe ich mit dem Glühmesser niemals bedeutende Blutungen erlebt und glaube, bis unanfechtbare Experimente das Gegentheil klargelegt haben, das Lebergewebe mit einem Brandschorfe besser vor secundären Infectionen zu schützen. Es sind die Versuche von Ten Brink (63) und Cohn (64) nicht ohne Weiteres auf die Leberchirurgie übertragbar und ausserdem in ihrer Ausführung wie in ihrer Interpretation nicht einwandfrei. Es ist hier nicht die Stelle, auf die Ergebnisse der von Ten Brink unter Veit's Aegide (Leiden) und von Cohn (im Hallenser hygienischen Institut) angestellten Versuche näher einzugehen. Der Erstere glaubt bewiesen zu haben, dass die Brandschorfe des Peritoneums dem Eintreten der Staphylokokken Vorschub leisten, der Letztere betrachtet den Brandschorf zwar als weniger zuverlässiges Mittel, doch sollte er, so lange er unverletzt bleibt, einen Schutzwall bilden, auf dem die empfindlichen Bacterien wegen mangelhafter Nahrung absterben. Eine Uebereinstimmung zwischen den Experimenten, ihrer Deutung und der Praxis ist bis jetzt noch nicht erreicht und so glaube ich, dass man einstweilen nicht berechtigt ist, dem Thermocauter hier gewisse Vortheile vor dem Messer abzusprechen.

Zur Drainage wird ein starkes Rohr eingelegt, das nicht zu kurz gewählt werden soll, damit der Eiter, aber auch der Detritus und die nekrotischen Gewebepfropfen leicht abfliessen können, und nicht zu lang, damit die Abscesswandungen nicht verletzt werden. Uebung macht hier die Entscheidung leicht. Die äussere Wunde wird dann bis auf die Drainageöffnung geschlossen.

Die transpleurale Methode soll geübt werden, wenn die mit der Probepunction combinirte Untersuchung ergeben hat, dass der Abscess hoch oben in der Leberconvexität gelegen ist. Es kann dann zum Oeffnen des Eiterherdes nur der Weg durch

Digitized by Google

die Thoraxwand gewählt werden. Es wird, nach einleitender partieller Resection von einer oder mehreren Rippen, die Pleurahöhle geöffnet, durch das Diaphragma vorgedrungen und nach Durchtrennung des Peritoneums der Abscess entleert. Man hat in solchen Fällen selbst mit einfachen Incisionen durch das Spatium ntercostale die Heilung erstrebt, man sah aber viele dieser Patienten zu Grunde gehen, weil der Eiter nur ungenügend entleert werden konnte, oder man musste wie Kartulis (65) in drei Fällen, um einen guten Eiterabfluss dauerhaft sicherzustellen, doch noch zur Rippenresection schreiten.

Es wird bei dieser Operation das parietale Pleurablatt eingeschnitten, indem man durch das subcostale Periost vordringt. Man sieht in der jetzt angelegten Oeffnung das glatte perlmutterglänzende viscerale Pleurablatt sich hin- und herschieben, ohne dass die beiden Blätter Neigung zeigen, sich von einander zu entfernen, und ohne dass Luft in die Pleurahöhle einzutreten pflegt. Die Pleurahöhle ist desto sicherer abgeschlossen, je grösser die Leber und je mehr Eiter dieselbe in dieser Richtung aufgetrieben hat. Anderenfalls soll der Assistent einen Druck auf die Thoraxwand üben, oder der Patient soll wieder Dorsallage annehmen. Die kleine Oeffnung wird dann erweitert. Im Allgemeinen ist die Gefahr des Pneumothorax in den Partieen, welche bei der Leberchirurgie interessirt sind, nicht gross, da die Neigung der Lungen zur Retraction hier weniger in Betracht kommt. Mehrere Publicationen (O'Conor [66]) haben ausserdem gezeigt, dass man beim Vernähen der Blätter, bevor die Pleurahöhle geöffnet worden ist, nicht mit Sicherheit dem Eintreten der Luft vorbeugen kann, weil beim Anlegen der Naht in den Fällen, in denen Neigung zum Entstehen eines Pneumothorax vorhanden ist, die Luft durch die Stichkanäle in die Brusthöhle eindringt — vornehmlich beim Einstechen der Nadel —, es hat also keinen Zweck, diese Naht vorher anzulegen, wie es Trendelenburg (67) gemacht hat. Es ist nicht die Furcht vor dem Entstehen eines Pneumothorax, sondern vor Eintritt in die Pleurahöhle, welche es uns zur Pflicht macht, für Verschluss dieser serösen Höhle während der Operation und der Nachbehandlung Sorge zu tragen.

Wenn keine Adhäsionen bestehen, welche die Pleurahöhle schützen, ein günstiger Umstand, worauf der Operateur niemals

Digitized by Google

rechnen darf, so soll man versuchen, eine Verklebung zu erzielen oder dieselbe durch Kunstmittel zu ersetzen. Anfangs hat man auch hier zu diesem Zwecke die Tamponnade versucht, welche Israel (37) zuerst practisch ausgeführt, Roser (68) im Jahre 1864 zuerst vorgeschlagen hat. Die Operation, wie sie Israel geübt hat, erfordert viel Zeit; er selbst hat erst 17 Tage nach der Rippenresection das Leberparenchym eingeschnitten.

War die Nothwendigkeit eines Abschlusses der Bauchhöhle allgemein anerkannt und wurde diese Vorschrift selbst von Operateuren mit einem nur kleinen Quantum modern chirurgischer Einsicht befolgt, so war es eine ganz andere Sache in Bezug auf den Abschluss der Pleurahöhle, der von einigen Operateuren sichergestellt, von anderen vernachlässigt wurde. Ich selbst habe noch vor wenigen Jahren in Indien Leberabscesse öffnen sehen, ohne die geringste Vorsorge in dieser Hinsicht. Auch hat van Dyk im Militärhospital zu Batavia mehrere Leberabscesse operirt, ohne die mindeste Sorge für die Pleurahöhle, und hat in seiner Beschreibung (69) der von ihm befolgten Methode diese Forderung mit Stillschweigen übergangen. Nach meiner Erfahrung dürfen wir der Mittheilung von Kartulis (65) nicht zuviel Glauben schenken, wenn er uns erzählt: die Gefahr beim Oeffnen der Pleurahöhle sei gering, weil in den meisten Fällen durch die Leberschwellung und das Prominiren der Leber in der Richtung des Diaphragmas Verwachsungen der Pleurablätter entstehen. Ich fand fast immer die Pleurablätter nicht verwachsen. Es wird also, wenn wir den Leberabscess nicht während der Nachbehandlung mit einer eitrigen Pleuritis complicirt zu sehen wünschen (es erwähnte Maunoury (70) einen solchen Fall), viel daran gelegen sein, einen Abschluss der Pleurahöhle zu sichern. Es ist aber sehr verständlich, dass auch Diejenigen, welche mit einer Tamponnade die Peritonealverwachsungen zu erregen wünschen, es versuchen, dem Zeitverlust der Pleuratamponnade zu entgehen, was noch mehr der Fall sein wird, wenn sich die Erfahrungen der Experimente Quénu's und Louguet's (71) in ihren Schwierigkeiten, Adhäsionen der Pleurablätter zu bilden, auch am Menschen bestätigen. Aus diesen Ueberlegungen folgt aber noch nicht, dass man den Abschluss der Brusthöhle vernachlässigen kann. Wir sind also genöthigt, in den Fällen, in denen wir die nicht ver-

Digitized by Google

wachsenen Pleurablätter durchtrennen, dieselben zu vernähen. Im Voraus zu bestimmen, ob Verwachsungen vorhanden sind, hat hier kein überwiegendes Interesse; wir sehen ausserdem aus Köhler's Sammelreferat über Lungenchirurgie, dass die verschiedenen Methoden, diese vorher zu diagnosticiren, fehlgeschlagen sind (72). Es ist selbstverständlich nicht zu empfehlen, erst den Abscess zu öffnen und dann die Pleurahöhle abzuschliessen, wie es Gerster (73) gemacht hat. Auch weise ich darauf hin, dass im Falle XVIII ein halbmondförmiges Stück der beiden Pleurae resecirt werden musste, um hinreichend Raum zu gewinnen, die Leber mit dem parietalen Peritonealblatt „lege artis" vernähen zu können; ich habe dann diese Pleurawunde mit fortlaufender Catgutnaht geschlossen.

Bei den zweizeitigen Operationen war selbstverständlich diese Resection nicht nöthig; hier habe ich nach Durchtrennung der Pleurablätter und des Diaphragma die oberflächlichen Platten dieses Muskels mit den Pleurablättern vernäht (Fälle VI und XI). Diese Modification zeigte sich aber durchaus nicht immer nöthig, weil die beiden Pleurablätter hinreichend fest sind, um sie zu fassen und zu vernähen (Fälle III, VIII, XV, XVI).

Die Resection des unteren Thoraxrandes nach Lannelongue kann nöthig werden bei der Behandlung von Abscessen, welche auf der Höhe des Rippenknorpels prominiren. In solchen Fällen kann der Raum beim Eingriff durch die Bauchwand insoweit zu klein bemessen sein, als die sich nach der Entleerung des Abscesses nach oben zurückziehende Leber auf sehr bedenkliche Weise an eventuell bestehenden Adhäsionen zerren, oder angelegte Heftungen und Nahtkränze zerreissen, also in beiden Fällen gefährlich werden kann. Auch giebt es Abscesse, welche so hoch im subdiaphragmatischen Theil der Bauchhöhle liegen, dass von einer Operation dieser Abscesse auf gewöhnlichem Wege nicht wohl die Rede sein kann. Wir sind dann genöthigt, die Brustwand und zwar den Theil der Rippen und des Rippenknorpels, der über dem Abscess liegt, zu entfernen. Bei dieser Methode kann die untere Thoraxapertur geöffnet werden, ohne die Pleurahöhle zu verletzen. Nach dieser Methode behandelte Fälle wurden publicirt von Canniot (74), Caussade (75), Pantaloni (58), Lannelongue (62), Lafourcade (76). Die Methode stützt sich

Digitized by Google

auf die anatomischen Verhältnisse, unter welchen die vorderen Theile des 8., 9., 10. und 11. Rippenknorpels an ihrer inneren Fläche keine Pleurabekleidung besitzen und also ohne Oeffnung der Brusthöhle resecirt werden können (Melsome (77), Monod et Vanverts (78). Es ist ohne Weiteres klar, dass an dieser Stelle eine ausgiebige Resection der knorpeligen Rippentheile nicht nur eine ausgezeichnete Uebersicht gewährt, sondern auch eine fortwährende ungestörte Eiterentleerung ermöglicht. Ich habe im Falle XIII die Operation mit gutem Erfolge ungefähr nach den Vorschriften von Monod und Vanverts ausgeführt und verfuhr auf die folgende Weise: Der Hautschnitt wurde in schräger Richtung von oben nach unten und von innen nach aussen, 2 cm oberhalb des Thoraxrandes angelegt und verlief ungefähr 3 cm vom äusseren Sternalrande bis an den Punkt, wo die vordere Axillarlinie den Rippenbogen kreuzt. Nach Durchschneidung der Muskelschicht zieht sich der untere Wundrand zurück und zwar bis unterhalb des freien Rippenbogens, welcher aus der Wunde hervorragt. Der rechte M. rectus wird nur in seinem äusseren Theile durchschnitten und in die Richtung des Sternums mit einem stumpfen Haken zur Seite gezogen. Es wird nun der knorpelige Rand freigelegt, indem unten der M. obliquus abdominis internus abgetrennt wird und an der hinteren Seite die Insertionen des M. transversus abdominis gleichwie diejenigen des Diaphragma theils stumpf, theils mit dem Messer gelöst werden. Es wird jetzt mit einer kleinen scharfen Knochenzange der Knorpel der 10., 9. und 8. Rippe durchtrennt. Die Verbindung mit dem 7. Rippenknorpel wird in situ belassen und der 8. Rippenknorpel noch einmal in der Richtung des Processus xiphoideus durchschnitten. Es wird dann für die vollständige Blutstillung gesorgt und weiter die Bauchhöhle auf gewöhnliche Weise zwischen zwei Pincetten geöffnet. Die Resultate haben mich sehr befriedigt und war der Eiterabfluss leicht und vollkommen.

Die Nachbehandlung bietet nicht viel Besonderes. Es ist aber immer auf hinreichenden und fortwährenden Eiterabfluss zu achten. Die Drainage soll nicht zu schnell entfernt werden und nicht bevor man die Ueberzeugung erlangt hat, dass die Abscesshöhle wirklich obliterirt ist und nicht mehr secernirt. In einer neulich erschienenen Mittheilung aus Czerny's Klinik ist die Section, wie

Digitized by Google

die ganze Krankengeschichte des Falles I sehr lehrreich (79): „In der rechten Seite eine lineare Narbe, welcher auf der Innenseite eine circumscripte Adhäsion zwischen Zwerchfellconvexität und Pleura costalis sowie eine locale Verlöthung des supplementären Raumes der Pleurahöhle entspricht. Es kann im späteren Verlauf der Section auch die Fortsetzung der Narbe durch das Zwerchfell hindurch in die Leber verfolgt werden, wo das Zwerchfell theils narbig, theils nekrotisch und ockergelb pigmentirt erscheint und eine rundliche erbsengrosse Gallenretentionscyste enthält. Die Stelle liegt fast unmittelbar am grossen Abscess.“ — Weiter lesen wir pag. 148: „Nach der Leberkuppe hin reicht der Abscess bis unmittelbar an die Narbe der früheren Operationsstelle.“ Die ganze Krankengeschichte rechtfertigt die Annahme, dass bei der ersten in Indien gemachten Operation die Abscesshöhle nicht hinreichend und während zu kurzer Zeit drainirt worden ist, und legt klar, dass eine Vernachlässigung dieses Grundsatzes die übelsten Folgen nach sich ziehen kann.

Ich habe immer die Abscesshöhle unlädirt gelassen und es niemals zu bedauern gehabt. Das nekrotische Gewebe, das nach Anlegen einer weiten Abflussöffnung zurückgeblieben war, gelangt auch zur Abstossung, ohne dass es nöthig ist, zu diesem Zwecke neue Pforten zur secundären Infection zu öffnen; die Vis medicatrix naturae ist der groben Gewalt weit überlegen. Hieraus ergiebt sich, wie wir über die Bestrebungen einiger Operateure denken, die, wie es Fontan (44) wünscht, einen Eiterherd in der Leber ausschaben. Ich missbillige es bei Langenbuch, dem wir so viele nützliche Lehren der Leberchirurgie verdanken, dass er den Rath ertheilt, die Schnittränder der Leber mit in Sublimatlösung getränkten Wattetampons gründlich zu bearbeiten. Es sind ausserdem die Irrigationen der Abscesshöhle zu widerrathen; sie sind immer nutzlos und öfters schädlich. Es sollte hier die Vorschrift „Nil nocere“ mehr beachtet werden, als bisher von einigen Chirurgen geschehen ist.

Es kommt hier noch eine weitere Ueberlegung hinzu. Nachdem man schon lange dem Gallenausfluss nach Leberechinokokkenoperationen Beachtung geschenkt hatte, wird die Bedeutung eines profusen lang andauernden Gallenausflusses nach Operationen des

Digitized by Google

Leberabscesses vielfach unterschätzt. Doch halte ich diese Complication nicht für gleichgültig, und nicht für ungefährlich, weil Fälle erwähnt worden sind, in denen die Patienten unter profusen langandauerndem Gallenausfluss sehr herunterkamen, oder einem profusen Gallenausfluss durch die Incisionswunde erlagen (Lafourcade 76). Es ist also angemessen, einem solchen Ausfluss nach Kräften vorzubeugen. Beachten wir, was Koerte (80) in seiner jüngsten Schrift über die Operation des Leberechinokokkus als Ursache des Gallenausflusses angiebt, so glaube ich, dass es dringend geboten ist, alle traumatischen Gelegenheitsursachen zur Eröffnung der Gallengänge zu vermeiden. Also keine Ausschabungen der Abscesshöhle, keine gründlichen Bearbeitungen der Schnittränder der Leberwunde mit Wattetampons, keine Extractionsversuche der Abscessmembran, keine Ausspülungen oder Aetzungen der Höhle! Es drohen hier nicht nur Blutungen, sondern auch ein profuser langandauernder Gallenausfluss. Dass diese Complicationen bei einer Abstossung der Membrana pyogenetica nicht immer ausbleiben, ist schon unangenehm; die Sache wird aber schlimm, wenn diese Zwischenfälle durch die Handhabungen des Operateurs veranlasst werden. Zum Schluss erwähne ich die behandelten Fälle und die Resultate der Behandlung nach den Operationsmethoden geordnet.

Operationsmethode		Zahl der Fälle	Geheilt	Gestorben
zweizeitig	transpleural	12*	11**	1***
	abdominal	6	4	2
	Meth. Lannelongue	1	1	
einzeitig	transpleural	1	1	
	abdominal	1	1	
	Total	21	18	3

* 4 Fälle nicht näher beschrieben.
** 3 Fälle nicht näher beschrieben.
*** Dieser Fall nicht näher beschrieben.

Digitized by Google

Krankengeschichten [1]).

I. April 1895. 60jähriger Deutscher, seit 35 Jahren ununterbrochen in Indien, anfangs als Militär, später im Comptoir. Während der letzten Jahre in Tandjong-Priok, dem wegen seiner perniciösen Malariaformen in übeler Nachrede stehenden Hafen von Batavia, wiederholt Fieberanfälle. Seit einigen Monaten nahmen seine Kräfte schnell ab, Abmagerung, vollständiger Verlust des Appetits, unregelmässige Defaecation, Schlaflosigkeit, plötzlich auftretende lancinirende Schmerzen in der rechten Seite, in die Lende irradiirend. Hat bis am Tage seiner Aufnahme seinen Comptoirarbeiten nachgehen können, obgleich mit Anstrengung und Beschwerden. Sehr abgemagerter, äusserst schwacher, alter Mann. Bei der Untersuchung keine Temperaturerhebung, Puls klein und weich, regelmässig; Frequenz normal. Leber sehr geschwollen, obere Grenzen percutorisch bis an den unteren Rand der vierten Rippe; dieser war scharf, sehr hart, unregelmässig, von höckriger Oberfläche, über eine Hand breit unterhalb des Rippenbogens, deutlich palpabel. Unterer Lungenrand gut beweglich. Beim Druck auf die Leber zeigten sich in die Richtung der Lende ausstrahlende Schmerzen, den spontanen identisch. Kein Icterus. Harn zeigt geringes Eiweiss und deutliche Urobilinreaction. Pulmones und Cor ohne Abweichungen. Subjective Beschwerde und objectiver Befund machten beim 60jährigen Greis die Diagnosis „Lebercarcinom" sehr wahrscheinlich. Unter schneller Abnahme der Kräfte folgte eine Woche nach der Aufnahme Exitus letalis, ohne dass die Temperatur einen Augenblick über die Norm gestiegen war. Am Morgen des Sterbetages sank sie ein wenig unter die Norm. Ungeachtet einer sehr gewissenhaften Observation, war niemals ein absolutes Symptom des Leberabscesses wahrgenommen. Bei der Obduction kolossaler Abscess der Leberconvexität und einige kleinere in der Umgebung. Keine dysenterischen Veränderungen des Darmes.

II. Januar 1897. 38jähriger Pflanzer, Niederländer, schwer erkrankt aus dem Innern von Sumatra nach Batavia gekommen mit hohem Fieber, Schmerzen in der rechten Seite und rechten Brusthälfte, Dyspnoe, und mit profusen Diarrhoeen. Sein Arzt diagnosticirte Leberabscess und schickte ihn zur Operation in meine Behandlung. Seit 10 Jahren in den Tropen, niemals erkrankt, seit 3 Wochen leidend an einer acuten Krankheit mit hohem Fieber und Schmerzen in der rechten Seite. Nach einigen Tagen bedeutende Athemnoth, Husten, anfangs nichts expectorirt. Kräfte nahmen schnell ab. Nach der Seereise zu

---

[1]) Vier Fälle nach der zweizeitigen transpleuralen Methode operirt, sind hier nicht näher beschrieben. Alle waren Soldaten (2 Europäer und 2 Eingeborene aus Java), welche ich im Spital zu Batavia operirte; es fehlen mir die genauen Notizen dieser Fälle. Ein Patient ist 4 Wochen nach der Operation gestorben. Bei der Section wurde, ausser Gangraena hepatis, an der unteren Leberfläche ein grosser zweiter Abscess gefunden, der $^3/_4$ l Eiter enthielt. Keine dysenterischen Veränderungen des Darmes. Die anderen drei Kranken sind genesen.

Digitized by Google

schwach, um weiter reisen zu können. Untersuchung ergab: Temperatur 40,6° C., Puls klein, weich, sehr frequent, heftige Dyspnoe und Schmerzen in Brust und rechter Seite. Rechte Brusthälfte bleibt bei der Respiration ein wenig zurück. Bei Palpation auf der Höhe der 5. und 6. Rippe in der vorderen Axillarlinie deutliches Reiben gefühlt. Druck auf Leber und Palpation vermehrt Dyspnoe. An der rechten Thoraxhälfte von der 4. Rippe abwärts, vorn wie hinten, Dämpfung. Bei der Auscultation am Orte des fühlbaren Reibens auch Reiben gehört. Ueber dem ganzen Thorax Rhonchi. Eitrige Sputa. Nachweis einer chemischen Gallenreaction misslang. Athem stank abscheulich, Sputum sehr wenig. In linker Thoraxhälfte wenige Rhonchi hörbar, keine percutorischen Abweichungen. Auf Grund dieser Symptome vermuthet, dass Abscess in rechte Lunge durchgebrochen war. An der Stelle, wo Reiben gehört und gefühlt werden konnte, Probepunction. Im 5. Intercostalraume Eiter gefunden, dünner als gewöhnlicher Lebereiter, weshalb Zweifel, ob er von der Leber herrührte. Mikroskopische Untersuchung zeigte Detritus des Lungengewebes. Resection eines 8 cm grossen Stückes der 6. Rippe in vorderer Axillarlinie. Nach Hinwegschaffung des Rippenfragments gelangte ich in den Abscess, woraus nur kleines Quantum Eiterabfluss, dem der Probepunction identisch. Weil ich hier offenbar nicht in der Leber war, die necrotischen Wandungen, nicht als Lunge zu erkennen waren, abermals Probepunction durch unverletzte Haut; ohne Erfolg. Höhle tamponnirt, Wunde theilweise über Tampon geschlossen. Am Abend Collaps; Exitus letalis. Section ergab: Leber vergrössert, aber kein Abscess. Probepunction hatte einen oberflächlich gelegenen Lungenabscess getroffen; Pleurae um diesen Abscess herum verwachsen. Keine allgemeine Pleuritis. Tampon lag im Abscess in der örtlich um diesen herum obliterirten Pleurahöhle. Rechte Lunge enthielt mehrere kleinere Abscesse.

III. März 1897. 35jähriger Kreole, kräftiger, gut genährter Mann, vorher von Zeit zu Zeit Malaria. Vor 2 Wochen erkrankt mit Schmerzen in der rechten Seite, Fieber, Obstipation, Appetitmangel, nur sehr geringe Lebervergrösserung; bei tiefer Inspiration und bei der Palpation eine schmerzhafte Stelle im 8. Intercostalraum, Diagnose Leberabscess. Patient zur chirurgischen Behandlung an mich geschickt. An der schmerzhaften Stelle Probepunction. Eine Spritze voll Eiter aspirirt, nachdem die Nadel bis 6 cm tief eingeführt worden war. Transthoracicale Operation. 7 cm grosses Stück der 8. Rippe resecirt. Die nicht adhärenten Pleurablätter vernäht, dann durch das Diaphragma vorgedrungen. Keine Peritonealverwachsungen. Vorbereitung zur einzeitigen Operation. Die abermals vorgenommene Probepunction ergab keinen Eiter mehr. Mehrere Punctionen in verschiedenen Richtungen waren erfolglos. Wunde tamponnirt. Nach einigen Tagen abermals erfolglos punctirt. Der Kranke war zwischendem schon nach der Operation fieberfrei und spürte keine Schmerzen, schlief und ass gut, hatte regelmässige Defäcation und fühlte sich genesen. Wunde mit einer Secundärnaht geschlossen, war in wenigen Tagen geheilt. Patient fühlte sich wieder ganz wohl und arbeitsfähig. Es waren keine objectiven Abweichungen mehr zu finden.

IV. Juni 1895. 28jähriger Niederländer. Seit 5 Jahren in Indien.

Digitized by Google

Während der ersten vier Jahre in den Tropen, wie vorher, immer gesund. Vor ungefähr einem Jahr Malariaanfall, hielt ihn zwei Wochen im Bett gefesselt -- Chininanwendung, Genesung. Im April 1895 fing er zu kränkeln an, Appetitmangel, zunehmende Constipation, Nausea, Erbrechen, Fieber, Kopfschmerzen, heftige sich öfters wiederholende Nasenblutungen. Allmälig constantes Gefühl von Schwere in der Lebergegend und Schmerzen in rechte Schulter und rechten Oberarm ausstrahlend, vornehmlich bei Bewegungen. Diese Gegend war auch druckempfindlich. Unregelmässige Schüttelfröste von Fieberbewegungen gefolgt, mit Schweissstadium abnehmend. Patient wurde vom behandelnden Arzte nach einer Berggegend geschickt, wohin er unter heftigen Schmerzanfällen die Reise unternahm. Dort anfangs mit Chinin behandelt, später, als diese Behandlung erfolglos, Calomel innerlich und Quecksilber äusserlich. Als unterhalb des rechten Rippenbogens eine Schwellung prominirte und die Haut hier roth verfärbt war, wurde an dieser Stelle ein Troicart eingestossen und ein grosses Quantum Eiter entleert. Durch die Canüle des Troicart führte man einen dünnen Catheter ein, welchen man liegen liess und woraus sich fortwährend Eiter entleerte. Unter stetem Abnehmen der Kräfte litt der Kranke furchtbare Schmerzen in der Lebergegend, wozu sich allmälig profuse Diarrhoeen gesellten. In diesem Zustande wurde er mir zur weiteren Behandlung übergeben. Der stark abgemagerte Mann fieberte mässig, klagte über grosse Erschöpfung nach der Reise. Drei Finger breit unterm rechten Rippenbogen zwischen den Mammillar- und vorderen Axillarlinien eine Fistelöffnung, welche rothgelben Eiter lieferte. Haut in der Umgebung stark irritirt. Der Catheter lag nach oben anfangs zwischen den Bauchmuskeln; am Rippenbogen verschwand er mit einem Knick nach innen in eine Höhle. Die Leber nach oben und unten bei Palpation und Percussion vergrössert. Es war offenbar ein von der Leber ausgehender Senkungsabscess in der Bauchwand geöffnet worden, und der Eiter wurde, obgleich der Catheter im Abscesse lag, nicht hinreichend abgeleitet. An der Stelle der vermutheten Lage des Abscesses Resection eines 6 cm grossen Stückes der 9. Rippe zwischen vorderen Axillar- und Mammillarlinien. Die beiden Pleurablätter verwachsen, ebenso das Peritoneum parietale und die Leberoberfläche. Leber an dieser Stelle schmutzig, graulich-blau verfärbt und sehr weich. Durchtrennung des Leberparenchyms mit dem Platinbrenner bis in die Höhle, woraus sich dicke, schmutzig roth-gelbe Eiterpfropfen entleerten. Wunde erweitert, es entleeren sich noch mehr Eiterpfropfen und Stücke nekrotischer Gewebe. Ein dickes Drain eingeführt, Nelatoncatheter durch einen Streifen Jodaformgaze ersetzt. Aeussere Wunde verkleinert. Verband mit Sublimatholzwollwatte. Temperatur sank auf 39,5° C. und stieg nicht mehr. Der äusserst schwache Patient fühlte sich ganz frei von Schmerzen. Secretion sehr gering, nur ein Mal täglich Verbandwechsel. Sehr langsame Besserung des Allgemeinbefindens, Defäcation regelmässig. Nach einer Woche hörte die Secretion aus der früher bestehenden Fistel auf; nach 5 Wochen ebenso aus der Abscesshöhle. Drain, das fortwährend verkleinert worden war, hinweggenommen. 7 Wochen nach der Operation Wunde geschlossen, und konnte er nach einem gesunden Bergklima abreisen. Die Lebergrenzen zur Norm zurückgekehrt.

Digitized by Google

V. Den Patienten bekam ich mit einer, ein geringes Quantum eines schmutzigen, stinkenden Eiters secernirenden Wunde, zugeschickt. Ungeachtet der Operation, welche an der Stelle, wo der Abscess die Haut zu perforiren drohte, zwischen der 8. und 9. Rippe in der vorderen Axillarlinie ausgeführt worden war, welche Operation aus einer einfachen 4 cm grossen Incision mit nachfolgendem Einlegen eines Drainagerohres bestanden hatte, hielten die Temperatursteigerungen an, der Patient magerte schnell ab und verlor unter allen Symptomen eines bestehenden Sepsis schnell die Kräfte. Die Resection eines 5 cm grossen Stückes der 9. Rippe und einfaches, ausgiebiges Oeffnen des Abscesses durch die verwachsenen Pleurablätter und das gleichfalls verwachsene Peritoneum, von einer ausgiebigen Drainage gefolgt, machte die Temperatur schnell sinken und stellte den Patienten in 6 Wochen wiederher.

VI. Nov. 1892. 25jähr. Araber. in Mekka geboren, seit seinem 17. Jahre in Indien reisend. Bis vor einigen Jahren gesund, dann ab und zu Fieber, das nach Chininanwendung wich. Vor 6 Monaten Fieberanfall, Bewusstsein aufgehoben, Chinin; Besserung, aber nicht mehr im Stande, weiter zu reisen. Vor einem Monate Digestionsstörungen, Fehlen des Appetits, Nausea, Bauchschmerzen, unregelmässige Defäcation. Pat. magerte schnell ab, kein Icterus. Bei tiefen Inspirationen Schmerzen in der rechten Seite, konnte sich nicht auf die rechte Seite legen. Aengstlicher Gesichtsausdruck, Stimme heiser, trockener Husten, stark belegte Zunge mit rother Spitze und rothem Rande, Temperatur zwischen 37 und 38,5° C. Rechtes Hypochondrium prominirt, rechte Thoraxhälfte bleibt bei der Athmung zurück. Leberdämpfung nach oben und nach unten verbreitert, Organ deutlich zwei Finger breit unterhalb des Rippenbogens zu palpiren. Palpation schmerzhaft. Druckempfindlichkeit im 7. Intercostalraum. Hier in der vorderen Axillarlinie bei tiefen Inspirationen Schmerz am heftigsten. — Probepunction an dieser Stelle förderte Eiter zu Tage. — Operation. — 5 cm der 8. Rippe in linker Seitenlage resecirt. Beim Oeffnen der Pleurahöhle wird Pat. wieder in die Rückenlage gebracht, in den Thorax tritt keine Luft. Pleurablätter nicht verwachsen. Diaphragma bis auf das Peritoneum stumpf getrennt. Blutstillung. Vernähung der Pleura mit einem Theil des Diaphragmas. Fortlaufende Naht mit Chromsäurecatgut. Peritoneum zwischen zwei Pincetten durchtrennt. Keine Adhäsionen. Wunde mit steriler Jodoformgaze tamponirt. Aeussere Wunde über den Tampon mit einer Sutur geschlossen. Verband und Tampon bleiben 6 Tage liegen. Befinden bleibt dasselbe. Temperatur während der Abendstunden bis 39,5° C. Zweites Tempo der Operation, Tampon gelöst, Leber mit dem parietalen Blatt des Peritoneums verwachsen. Probepunction ergiebt abermals Eiter. Der Canüle entlang mit dem Thermocauter Lebersubstanz getrennt. Es fliesst reichlich Eiter ab. Drainage mit starkem Drainrohr. Moospappeverband. Pat. ist gleich nach der Operation fieberfrei, Schmerzen verschwunden, schläft wieder gut. Während 10 Tagen profuse Eitersecretion, dann mässige Eiterung, hört nach 4 Wochen auf. Pat. 6 Wochen nach der Operation genesen.

VII. März 1893. Chinese, ungefähr 33 Jahre alt, in Kendangan (Borneo) geboren, seit den Kinderjahren ab und zu Fieber, vornehmlich während des

Digitized by Google

letzten Jahres. Vor zwei Monaten konnte er nicht weiter arbeiten. Digestionsstörungen, Anorexia, Nausea, Constipation mit Fieber und zunehmender Schwäche verbunden. Im März stellte er sich in meine Behandlung mit andauerndem Fieber bis 39° C., delirirte und klagte über heftige Schmerzen in der rechten Seite, konnte nicht auf dieser Seite liegen. In 3 Tagen keine Defäcation, Zunge belegt, Brechneigung, fortwährende Unruhe. Leber nach oben und unten ausgedehnt, unterer Rand eine Hand breit unterhalb des Rippenbogens fühlbar. Unterer Theil der rechten Thoraxhälfte prominirt und geht in Wölbung über, welche einige Fingerbreit unterhalb des Rippenbogens reichte, Haut roth und ödematös. Operation. Schnitt über dem prominirenden Theil bis wenig unterhalb des rechten Rippenbogens bis aufs Peritoneum. Serosa mit Leber verwachsen. Probepunction ergiebt Eiter. Der Canüle entlang Abscess mit dem Thermocauter breit geöffnet. Dickes Drainrohr in die Höhle gelegt. Moospappeverband. Temperatur vom 2. Tage an normal. Profuse Eitersecretion hielt 2 Wochen an, verminderte sich dann schnell und hörte nach einer weiteren Woche auf. Fistel war 4 Wochen nach der Operation geschlossen. Mit dem Sinken der Temperatur war das Sensorium frei geworden und kehrten Appetit und Schlaf wieder, indem das Allgemeinbefinden sich sehr schnell hob.

VIII. 1893. Mas K., 40jähriger Javane, immer gesund bis vor einem Jahre; heftiger Malariaanfall — Chininbehandlung stellte ihn wieder her; von Zeit zu Zeit kleinere Fieberanfälle, welche nach Chininanwendung nur wenige Tage anhielten. Als ich den Patienten sah, war er 5 Wochen krank. Appetitmangel, zunehmende Constipation, Nausea, bisweilen zum Erbrechen steigend, fortwährendes Fieber, heftige Kopfschmerzen und Schlaflosigkeit. Stechen und ein Gefühl von Schmerz in der Lebergegend; in die rechte Schulter ausstrahlende Schmerzen, welche bei Bewegungen stärker hervortraten. Schüttelfröste und profuse Schweisse an unregelmässigen Tageszeiten. Er liegt auf der linken Seite, leichte Dyspnoe. Kein Icterus, starke Abmagerung, heisere Stimme, trockener Husten, Temperatur 39,5° C. Das rechte Hypochondrium und der untere Theil der rechten Thoraxhälfte prominiren. Leberdämpfung nach allen Richtungen verbreitert. Lebergegend druckempfindlich; unterer Leberrand drei Finger breit unterhalb des Rippenbogens deutlich zu fühlen. Nach einigen erfolglosen Punctionen im Spatium intercostale VIII. zwischen vorderen und hinteren Axillarlinien Lebereiter. Operation. — Hautschnitt ungefähr 12 cm lang. Resection eines ungefähr 10 cm grossen Stücks der 9. Rippe. Pleurahöhle geöffnet — keine Adhäsionen — Vernähung der durchtrennten Pleurablätter mit fortlaufender Catgutnaht. Durchtrennung des Diaphragmas. Eröffnung des Peritoneums, keine Adhäsionen. Einführen eines sterilen Jodoformgazetampons, die äussere Wunde über den Tampon geschlossen, mit einer Sutur, die auch den Tampon fixirt. Steriler Verband. Nach 6 Tagen Tampon vorsichtig gelöst, Leber ringsum dem Peritoneum parietale adhärent. Abermals Probepunction, ergiebt Eiter in einer Tiefe von ungefähr 3 cm. Der Canüle entlang wird der Thermocauter eingestossen, breite Oeffnung angelegt. Ein grosses Quantum Eiter entleert. Drainage. Moospappeverband. Schon

Digitized by Google

in wenigen Stunden Temperatur merkbar abgefallen und fühlte der Patient sich ziemlich wohl. Nach drei Tagen Temperatur normal. — Profuse Eitersecretion, gemindert nach drei Wochen, hörte aber mit kleinen Schwankungen erst nach fünf Wochen auf, wo sie plötzlich versiegte und die noch bestehende Fistel sich schnell schloss. $6\frac{1}{2}$ Wochen nach der Operation war der Kranke wieder hergestellt, die Lebergrenzen waren dann normal.

IX. December 1893. A. A., Eingeborener aus Atjeh, ungefähr 30 Jahre alt, hatte öfters gefiebert, war aber niemals ärztlich behandelt worden. Vor ungefähr vier Wochen heftige Diarrhoeen, nicht ärztlich behandelt; er kam sehr schnell von Kräften. Seit drei Wochen an's Bett gefesselt. Appetitmangel, heftige Schmerzen in der Lebergegend, welche ihn fortwährend quälten. Erbrechen, hohes Fieber. Bei der Untersuchung Schwellung am unteren Rande des rechten Rippenbogens bis an den Umbilicus hinabreichend, breitete sich nach links bis unter- und ausserhalb des Processus xiphoideus aus. Hier war die Haut roth, ödematös und deutlich tiefe Fluctuation wahrzunehmen. Die ganze Lebergegend war sehr druckempfindlich. Der untere Leberrand war nach rechts deutlich abzutasten und ging in die sichtbare Geschwulst über. Ein geringer Icterus war anwesend. Die Temperatur 40,2° C., Puls schnell und weich. Er konnte sich nicht auf die linke Seite legen und lag in leicht erhobener Rückenlage mit angezogenen Knieen. Er war nicht zur Aufnahme in die Krankenanstalt zu bewegen. Unter sehr ungünstigen Umständen, aber so viel wie nur möglich nach antiseptischen Vorsorgen (Asepsis war in einer Rohrhütte im Moor ohne Diele nicht wohl durchführbar!) machte ich eine Incision über der fluctuirenden Stelle. In die Tiefe weiterdringend, entleerte sich mehr als $1\frac{1}{2}$ l Eiter. Ohne weitere digitale Untersuchung (Adhäsionen konnten wohl nicht fehlen, weil der Abscess nahe daran war, nach aussen zu perforiren) wurde ein grosses Drainrohr eingeführt und der übliche Moospappeverband angelegt. Er wurde täglich verbunden, die Besserung nahm ungeachtet der sehr ungünstigen äusseren Verhältnisse schnell zu. Temperatur erst nach einer Woche normal. Der allgemeine Zustand schon am Tage nach der Operation schnell gebessert. Nach 5 Tagen Icterus geschwunden. Am Ende der 4. Woche hatte die anfangs gelb-grüne Secretion aufgehört. Sechs Wochen nach der Operation konnte er aufs neue sein Fischergewerbe aufnehmen.

X. 1894. H. Deutscher, früher wiederholt Fieber, auch einige Male Dysenterie durchgemacht. Schon seit längerer Zeit Leberschwellung nachweisbar, war aber im ungesunden Atjehschen Klima geblieben und hatte bis vor 2 Wochen seine Beschäftigung niemals unterbrochen. Abermals dysenterischer Anfall, dann heftige Schmerzen in der Lebergegend, erhebliche Schwellung des Organs nach unten und hohes Fieber, an unregelmässigen Tageszeiten mit Schüttelfrösten anfangend, und unter profuser Schweissbildung abnehmend. Er kam schnell von Kräften und magerte ab. Am Tage vor der Operation fand ich den Patienten mit ängstlicher Miene, schweisstriefend. Zunge stark belegt, Temperatur 39,2° C., Puls frequens, parvus, mollis. Respiration 38; rechte Thoraxhälfte bleibt bei der Respiration zurück; anhaltender trockener Husten; rechte Seitenlage, bei Bewegungen heftige Dyspnoe. Inter-

Digitized by Google

costalräume verbreitert und vorgetrieben, rechte Thoraxhälfte deutlich vorgewölbt; absolute Leberdämpfung vom unteren Rande der dritten Rippe bis an den Umbilicus, in der Axillarlinie bis an die Crista ossis ilei. Percussion schmerzhaft, Abdomen druckempfindlich und gespannt, darum Leber nicht deutlich abzugrenzen und Fluctuation nicht deutlich herauszufinden. Probelaparotomie der Leber in Narkose. — Collaps — Narkose unterbrochen; Operation ungestört, theils unter Cocaïnanästhesie vollendet. Hautschnitt zwei Finger breit unterhalb des Rippenbogens und diesem parallel von der Mittellinie bis an die vordere Axillarlinie. Nach Durchtrennung der Muskelschicht zeigt sich Eiter in der Wunde, hier vorsichtig eine Leitsonde eingeführt, dieser entlang die Oeffnung erweitert. Grosses Quantum Eiter. Nach Aufhören des Eiterstroms, Wunde untersucht. Es war ein abgekapselter Peritonealabscess geöffnet worden, der nach rechts mit dem Leberabscess communicirte. Schnitt dorthin erweitert; Leber zeigte sich mit dem Peritoneum verwachsen, nach links grenzte eine mit dem parietalen Blatt des Peritoneums und mit der Leber verwachsene Darmschlinge den Abscess ab; Wunde erweitert und demnach ein guter Eiterabfluss sichergestellt. Starke Drainröhre eingelegt. Sublimatholzwollwattenverband mit Wickellaken wie in Indien bei Wöchnerinnen gebräuchlich, festgelegt. Er fühlte sich nach der Operation sehr erleichtert aber schwach; Schmerzen verschwunden; Temperatur 38° C., stieg aber in der Nacht wieder an. Am folgenden Tage Verband mit chokoladefarbigem Eiter durchtränkt; unter zunehmender Erschöpfung am Abende Collaps, Exitus letalis.

Bei der Obduction zeigte sich ein zweiter central gelegener grosser Abscess, der mit dem geöffneten nicht communicirte. Bei der Operation war ein abgekapselter Peritonealabscess geöffnet, der mit einem perforirten, oberflächlich gelegenen Abscess des rechten Leberlappens communicirte; die Communicationsöffnung von der Grösse eines Markstückes war durch den Schnitt erweitert, die Abscesshöhle nach rechts von Adhäsionen des Peritoneum parietale und der Leber begrenzt; nach oben ausgedehnte Verwachsungen des Organs mit Peritoneum und Diaphragma, nach links und unten mit dem Colon ascendens und transversum. Im Dickdarme dysenterische Geschwüre in allen Stadien bis zur Vernarbung.

XI. 1895. 37jährige Kreole, Pflanzer, wurde aus West-Java zur Operation in meine Behandlung gebracht mit der Mittheilung, er sei 10 Tage vorher erkrankt, Diarrhoe, heftige Leibschmerzen und hohes Fieber. Früher in Deli mehrere Fieberanfälle, vor drei Jahren Anfall von Dysenterie. Während des letzten Fieberanfalls Lebervolum schnell zugenommen unter heftigen Schmerzen und Scapulalgia dextra. Das Fieber wich nicht nach Chininanwendung. Ein sehr abgemagerter aber kräftig gebauter Mann; Temperatur 39,5° C., die Zunge stark belegt, Pulsus frequens, mollis. Anhaltender trockener Husten. Bei tiefer Inspiration schmerzhafte Stelle im 8. Intercostalraum vordere Achsellinie, war auch druckempfindlich. Obere Percussionsgrenze der Leberdämpfung am unteren Rande der 4. Rippe, keine typische Kuppelform der Percussionslinie; unterer Leberrand zwei Finger

Digitized by Google

breit unterhalb des Rippenbogens. Probepunction ergiebt im 8. Intercostalraum, Axillarlinie, eine Spritze dunkel-rothgelben Lebereiters, Nadel $5^1/_2$ cm tief eingestochen. Sofort Operation. Resection eines 6 cm grossen Stückes der 9. Rippe. Oeffnung der Pleurahöhle. Keine Verwachsungen. Während nach Adhäsionen gesucht wird, tritt Luft in die Pleurahöhle. Diaphragma schnell eingeschnitten und Pleurahöhle mit einer fortlaufenden Naht, die oberen Platten des Diaphragmas mitfassend, abgeschlossen. Bauchhöhle geöffnet, auch hier keine Verwachsungen. Wunde bis auf die Leber mit einem sterilen Streifen Jodoformgaze tamponirt, Haut mit einer Sutur über den Tampon geschlossen. Nach der Operation Zustand wie vorher, Temperatur bis 40° C. mit remittirendem Typus. Nach 6 Tagen Verband geöffnet, Sutur und Tampon gelöst. Leber am parietalen Blatt des Peritoneums adhärent. Abermals Probepunction. Lebereiter oberflächlich aspirirt; der Canüle entlang wird der Brennapparat eingestossen und diese Wunde erweitert. Es entleerte sich $^1/_2$ Liter Eiter. Ein dickes Drainrohr eingeführt, Wunde bis auf die Drainageöffnung geschlossen. Sekretion verminderte sich vom 10. Tage an erheblich und hörte nach der vierten Woche auf. Fistel schloss sich dann sehr schnell. Der Kranke fühlte sich gleich nach der Operation sehr erleichtert und nahm schnell in der Besserung zu. Am Abende des Operationstages war die Temperatur noch bis 38,4° C. gestiegen; am folgenden Tage war sie normal. 6 Wochen nach der Operation konnte der Patient wiederhergestellt heimkehren.

XII. 1895. 30jähr. Französin, seit 6 Jahren in Indien, hat schon öfters Malariaattaquen durchgemacht; wurde mit einer schmerzhaften fluctuirenden Schwellung im rechten Hypochondrium in meine Behandlung gebracht. Vor 4 Wochen spontane Schmerzen und Druckempfindlichkeit der Lebergegend bemerkt, nicht sehr hohes Fieber (im Maximum 38,5° C.) von intermittirendem Charakter, mit Schüttelfrösten einhergehend. Kein Icterus. Nicht erhebliche Digestionsstörungen, aber sehr merkbare Abmagerung. Bei der Percussion ergab sich, dass die Schwellung sehr deutlich in die Leber überging, sich aber bei der Inspiration nicht nach unten bewegte. Probelaparotomie an der Stelle der ausgesprochensten Wölbung. Schnitt dem Rippenbogen parallel und ungefähr eine Hand breit unterhalb desselben. Bis auf das Peritoneum vorgedrungen, zeigte sich die Leber adhärent. Probepunction ergab eine Spritze Lebereiter. Der Nadel entlang wurde der Brennapparat eingestossen; diese Wunde wurde brennend erweitert. Es entleerte sich ein grosses Quantum Eiter. Dickes Drainagerohr eingelegt. Wunde bis auf Drainageöffnung geschlossen. Schnelle Heilung. Nach 2 Wochen erhebliche Minderung der Sekretion; nach 4 Wochen geheilt entlassen.

XIII. 1895. 26jähriger Plantagenbesitzer, Niederländer. Seit 7 Jahren in Indien. Wegen Leberabscess in meine Behandlung gebracht. Dyspnoe, Reiz zum Husten, heftige Schmerzen unter dem Sternum, bei tiefen Inspirationen verstärkt. Soll früher immer gesund gewesen sein, vor einem Jahre aber Anfall von Fieber und Blutdiarrhoe. Vor 4 Wochen nach einem schwierigen Ritt zu Pferde im Bergterrain, war er mit heftigen Schmerzen in der rechten Seite heimgekehrt. Verlor den Appetit und war keinen Tag fieber-

Digitized by Google

los, nur nach Medicamenten oder Klysma erfolgte Defäcation. Schnelle Abmagerung und Erschöpfung. Bei der Aufnahme sah er sehr krank aus, ängstliche Miene, sehr ermüdet, starker Schweiss. Zunge zeigte tiefe Kerbe, stark schmutzig-weiss belegt, Temperatur 38,5° C. Puls weich, frequent, klein. Bei Bewegungen Dyspnoe, trockener Husten, Respiration 36. Rückenlage mit angezogenen Schenkeln. Deutliche Prominenz unterhalb des Processus xiphoideus. Leberrand eine Hand breit unterhalb des Rippenbogens palpabel; nach links Palpation des Rippenrandes sehr schmerzhaft. Druckempfindlichkeit des Processus xiphoideus und des Knorpels der 7., 8. und 9. Rippe. Bei tiefer Palpation Brechreiz. Leberdämpfung erreicht in der Mammillarlinie den oberen Rand der 5. Rippe. Nach vielen vergeblichen Probepunctionen, bei Einführung der Nadel in sehr schräger Richtung unter dem knorpeligen Theil des Thorax Eiter aspirirt. Operation nach Lannelongue. Hautschnitt in schräger Richtung ungefähr 3 cm vom äusseren Sternalrande bis an den Punkt, wo die vordere Axillarlinie den Rippenbogen kreuzt. Knorpeliger Thoraxrand freigelegt. Muskel theils stumpf, theils mit dem Messer gelöst. Jetzt mit einer kleinen scharfen Beinzange der Knorpel der 10., 9. und 8. Rippe durchtrennt. Verbindung mit dem 7. Rippenknorpel in situ belassen und 8. Rippenknorpel noch einmal in der Richtung des Processus xyphoideus durchschnitten. Blutstillung, dann die Bauchhöhle geöffnet. Keine Verwachsungen. Jodoformgazetampon bis auf die Leber, äussere Wunde über den in der Wunde fixirten Tampon geschlossen. Während der folgende Tagen nehmen Erschöpfung und Digestionsstörungen zu, Temperatur bis 40° C. Am 6. Tage Tampon entfernt: Leber mit dem Peritoneum verwachsen, der freiliegende Theil fluctuirte. Eine sehr oberflächliche Probepunction lieferte Eiter. Mit dem Brennapparat Lebersubstanz durchtrennt, grosses Quantum Eiter entleert. Grosses Drainagerohr eingelegt. Moospappeverband. Am Abende Temperatur bis 37,5° C. gesunken. Schmerzen verschwunden, der Kranke fühlte sich wohl. Leichte Fieberbewegungen während der ersten Woche. Eiter mit Galle gemischt, Fäces nahmen Lehmfarbe an, im Harne keine Gallenfarbstoffe nachweisbar. Gallenausfluss dauerte eine Woche und ebenso die acholische Farbe des Stuhles, hörte dann plötzlich auf. Jetzt besserte sich das Allgemeinbefinden, Appetit hob sich. Erholung. 50 Tage nach der Operation Fistel geschlossen; Patient kehrt heim.

XIV. 1895. 33jähriger Militär, in Deutschland geboren, seit 9 Jahren in Indien. Anfangs gesund, vor 3 Jahren in Atjeh viel gefiebert, mit einem Milztumor von dort fortgeschickt. Von Zeit zu Zeit leichte Fieberbewegungen. Er machte den Feldzug nach Lombok mit, wurde mit Fieber und Diarrhoe von dort fortschickt. Nach einem halben Jahre in Berggegenden wurde er wieder nach sengend heissen Strandgegenden versetzt. Im Mai Diarrhoe, hielt mit kurzen Unterbrechungen zwei Monate an. - Besserung — im October abermals Diarrhoe. - Digestionsstörungen, Appetitmangel, Nausea, Erbrechen, spontane Schmerzen in der Lebergegend, diese war auch druckempfindlich. — Leichter Icterus. — Leberdämpfung erreicht den oberen Rand der 8. Rippe: Leberrand zwei Finger breit unterhalb des Rippenbogens palpabel, geht in eine bis halb-

Digitized by Google

wegs des Nabels zu verfolgende Schwellung über. — der Tumor wuchs in einigen Tagen sehr. — Schnitt ohne Probepunction über der grössten Wölbung, dem rechten Rippenbogen parallel. Praeparirend tiefer dringend, zeigte sich Eiter in der Wunde, diese Stelle mit Leitsonde stumpf erweitert und dann mit dem Messer die Gewebe näher durchtrennt. Es entleerte sich ein Liter Eiter und viel necrotisches Gewebe — Drainage, — die äussere Wunde bis auf diese Oeffnung geschlossen. — Temperatur fiel bis 38° C., Patient fühlte sich erheblich erleichtert, keine Schmerzen. Reichliche Eiterung. Am folgenden Tage stieg die Temperatur wieder bis 39° C. an. Pyaemische Symptome treten auf. Es wird ein zweiter Abscess vermuthet. Punctionen in jeder Richtung erfolglos. Während der folgenden Tage vielleicht zwanzig mit den üblichen Nadeln an den verschiedensten Stellen ausgeführt. — Der Eiter wurde fötide und dünner als der gewöhnliche Lebereiter, indem er unerträglich stank. Unter zunehmender Schwäche und immer höher steigenden Temperaturen zehn Tage nach der Operation Exitus letalis. — Bei der Autopsie zeigte sich die Leber in grösserer Ausdehnung mit der vorderen Bauchwand verwachsen, die Abscesswandungen und deren Umgebung waren gangränos. An der hinteren Unterfläche, in der Nähe des Hilus, prominirte ein zweiter Abscess, der mit der üblichen, ziemlich langen Nadel nicht zu erreichen war und 480 ccm Eiter enthielt. In Duodenum katarrhalische Geschwüre; keine Merkmale einer überstandenen Dysenterie.

XV. 1896. 38jähriger Seemann, Niederländer, seit 12 Jahren in den Tropen, während der letzten Jahre wiederholt Fieber. — Seit 6 Wochen Nachts Fieber mit Schüttelfrösten und profuser Schweisssecretion. Fortwährende Schmerzen in der rechten Seite, stechender Schmerz in der Regio scapularis dextra. Er war sehr abgemagert. Der untere Theil der rechten Thoraxhälfte prominirt, ist druckempfindlich; keine umschriebenen schmerzhaften Stellen. Obere Grenze der Leberdämpfung reicht bis an den oberen Rand der 5. Rippe. Unterer Leberrand deutlich palpabel; Palpation bei tiefer Inspiration äusserst schmerzhaft. Temperatur 38,2° C. Probepunction anfangs erfolglos, liefert im 6. Intercostalraum in der Axillarlinie Eiter. Operation: Resection eines 6 cm grossen Stücks der 7. Rippe in der vorderen Axillarlinie. Bei Durchtrennung der Pleura costalis Luft aspirirt, Patient schnell aus der Seitenlage in Rückenlage gebracht; Schnitt verlängert und Pleurae mittelst fortlaufender Naht vernäht. Kranker wieder in Seitenlage gebracht und Operation fortgesetzt. Diaphragma theils stumpf, theils mit dem Messer durchtrennt. Es entleert sich auf einmal Lebereiter aus der offenbar schon adhaerenten Leber. Mit dem Brennapparat die kleine Oeffnung erweitert und nach Entleerung des Eiters ein starkes Drainagerohr eingelegt. Wunde bis auf Drainageöffnung geschlossen. Am Abend Temperatur 37° C. Allgemeinbefinden erheblich gebessert, zweimal täglich Verbandwechsel. — Am dritten Tage stieg die Temperatur wieder bis 39,4° C. an. Das Drainrohr functionirte ausgezeichnet. Ein zweiter Abscess vermuthet. Probepunctionen. In der hinteren Axillarlinie des Spatium intercostale VIII. Eiter aspirirt. Operation. Resection eines 5 cm grossen Stückes der 9. Rippe in der hinteren Axillarlinie. Naht der Pleurae. Durch das Diaphragma auf die Leber vorgedrungen, Adhäsionen; Probepunction:

Digitized by Google

Thermocauter der Nadel entlang eingestossen, Oeffnung nach beiden Seiten erweitert. Eiter aus der Leber entleert. Keine Verbindung mit dem erstgefundenen Abscess. Eiterabfluss mit einem grossen Drainagerohr sichergestellt; üblicher Verband. Am Abend Temperatur normal, stieg nicht mehr. Schnelle Heilung. Nach drei Wochen hörte die Secretion aus beiden Höhlen kurz nach einander auf. Vordere Oeffnung in 4 Wochen geschlossen. Aus hinterer Oeffnung während einiger Tage Gallenfluss. Nach Aetzungen mit Jodtinctur schloss sich diese Fistel, während der Gallenausfluss aufhörte. Patient konnte 7 Wochen nach der Operation die Reise nach Europa antreten.

XVI. 1896. 36jähriger Militär, Niederländer. Seit 14 Jahren in Indien. Abmagerung, zunehmende Schwäche, nächtliches Schweissen und mit Schüttelfrösten anfangendes Fieber. Dumpfer Schmerz im oberen Theil des rechten Hypochondriums, stechende Schmerzen unterm rechten Schulterblatt; störender trockner Husten.

Temperatur 38,2° C., Puls 92. Respiration 28. Zunge belegt, trocken und voll kleiner Schründe. Percussion ergiebt Leberdämpfung bis an den oberen Rand der vierten Rippe. Druckempfindlichkeit im 5., 6. und 7. Intercostalraume. In den unteren Intercostalräumen zwischen vorderen und hinteren Axillarlinien Reibegeräusch. Probepunction ergiebt in der vorderen Axillarlinie des Spatium intercostale VI. rechts, Eiter. Resection eines 6 cm grossen Stückes der 7. Rippe; Pleurablätter vernäht. Keine Verwachsungen der Leber. Wunde mit steriler Jodoformgaze bis auf die Leberausgefüllt. Wunde über Tampon geschlossen. Während der folgenden Tage heftige Schmerzen. Erhebliche Fieberbewegungen. Profuse Diarrhoeen; der Kranke kam sehr von Kräften. Am 5. Tage Naht gelöst und Tampon entfernt. Es entleerte sich aber, als der letzte Theil des Tampons vorsichtig gelöst wurde, ein profuser Eiterstrom. Leber zeigte sich ringsum verwachsen. Perforationsöffnung nach beiden Seiten erweitert, es entleerte sich eine grosse Menge dickflüssigen Eiters und nekrotischen Gewebes. Drainage. Fieber dauert einige Tage an, bei mässiger Eiterung. Am 10. Tage Verband mit Galle durchtränkt. Gallensecretion hielt einige Tage an. Langsam schloss sich die Oeffnung und besserte sich das Befinden. Acht Wochen nach der Operation Wunde geschlossen. Eine Woche später konnte der Kranke nach gesunderem Klima abreisen, wo er sich völlig wiederherstellte.

XVII. 1896. 47jähriger Küster, Niederländer, früher Militär, seit 28 Jahren in den Tropen. Früher mehrere Leberkrankheiten überstanden. Vor sechs Jahren in Karlsbad eine Badekur durchgemacht. Nach Indien zurückgekehrt war die Leber wieder erkrankt und sollte vor 4 Jahren ein Leberabscess in den Darm perforirt sein, wie sich aus einer eitrigen Beimischung des Stuhls ergeben haben sollte. Vor zwei Monaten Diarrhoe, Schmerzen in der Lebergegend, Fieber, schnelle Abmagerung und Kraftverlust. Leber eine handbreit unterhalb des Rippenbogens palpabel, von hier breitet der Rand sich auf eine unter dem Processus xiphoïdeus sicht- und fühlbare Schwellung aus. Leberdämpfung nach oben nicht erheblich vergrössert. Temperatur 37,8° C. Ausserdem bedeutendes Oedem der beiden Unterschenkel und Füsse. Herzdämpfung

Digitized by Google

nach rechts verbreitert. Herztöne schwach. 1. Aortenton erheblich verstärkt. Urin enthielt viel Eiweiss. Nach vergeblichen Punctionen in den Intercostalräumen, Probelaparotomie der Leber. Infiltrationsanästhesie. Schnitt über den Tumor bis an den Nabel. Leber nicht verwachsen. Netz prolabirt und schiebt sich vor die Leber; mit Jodoformgazetampon zurückgedrängt, Wunde weiter tamponirt. Hautwunde über Tampon mit einer Sutur geschlossen. Am 3. Tage nach einer sehr unruhigen Nacht profuse Diarrhoe. Dünne Fäcalmassen deutlich mit Eiter gemischt. Fieber am folgenden Morgen verschwunden. Am 6. Tage nach der Operation Tampon entfernt. Netz prolabirt wieder, keine Verwachsungen. Abermals tamponirt. Nach weiteren 3 Tagen Wunde wieder geöffnet, jetzt Bauchhöhle abgeschlossen. Probepunction erfolglos. Wunde weiter tamponirt. Patient stellte sich in den folgenden Tagen schnell wieder her. Weil er sichtbar an Kräften zunimmt, nicht mehr fiebert, Leber nicht mehr druckempfindlich ist, Fäces keinen Eiter mehr enthalten, wird die Wunde mit einer secundären Naht geschlossen. Noch bestehende Leberschwellung bildet sich rasch zurück. Oedemata nehmen zu. Urin enthält viel Eiweiss. Er wünscht sich keiner weiteren Observation oder Operation zu unterwerfen, kehrt heim. Nach 3 Monaten berichtet er sein Wohlbefinden.

XVIII. 1896. 32jähriger Ingenieur, Engländer, seit 4 Jahren in Indien, bis vor einem Jahre immer gesund. In Borneo reisend wiederholt Fieberanfälle, Chininanwenduug, Heilung, Recidiv. Sein Arzt sandte ihn nach Java, wo Fieber mit Schüttelfrösten sich erst recht heftig zeigte und in Febris continua überging; nicht mehr von Chinin beeinflusst. Schwellung des Abdomens. Anfälle von Dyspnoe nach geringer Bewegung. Bei tiefer Inspiration Schmerzgefühl in der rechten Seite. Magerte schnell ab. Appetitmangel, Obstipation. Mir zur Operation übergeben. Kachektisches Aussehen, stark abgemagerter Mann, fieberte leicht bis 37,8° C. Puls klein, frequent. Rechte Thoraxhälfte bleibt bei Respiration zurück. Abdomen vornehmlich rechts stark aufgetrieben, hier druckempfindlich. Harte Schwellung an der rechten Seite unterhalb des Rippenbogens nicht genau abzugrenzen. Obere Lebergrenze im vierten Intercostalraum nachweisbar. Nach einigen vergeblichen Punctionen erreicht die Nadel in der vorderen Axillarlinie des neunten Intercostalraumes einen Eiterherd. Resection eines 7 cm grossen Stückes der neunten Rippe. Pleurahöhle geöffnet. Keine Adhäsionen. Pleurasack reicht nur einige Centimeter nach unten. Ein halbmondförmiges Stück der beiden Pleurae resecirt, diese Wunde mit fortlaufender Catgutnaht geschlossen. Diaphragma durchtrennt, Peritoneum eröffnet. Keine Adhäsionen. Wunde mit steriler Jodoformgaze ringsum ausgestopft. Nach Probepunction, mit kleinem Aspirator 780 ccm. Eiter entleert. Lebernähte angelegt, nachdem Diaphragma und Peritoneum parietale halbmondförmig ausgeschnitten worden sind. Zwei Nahtkränze angelegt und dann Abscesshöhle mit dem Thermocauter breit geöffnet. Starkes Drainrohr eingelegt. Verband. Nachlass des Fiebers und der Schmerzen, er schläft ruhig. Die Reconvalescenz verlief ohne Störung. Nach vier Wochen Drainage entfernt, Wunde secernirte fast gar nicht mehr, Leber zeigt normale Grenzen. Eine Woche später Fistel geschlossen. Er reiste nach einem gesunderen Klima,

Digitized by Google

kam drei Wochen später zurück mit Klagen über Schmerzen und Ziehen in der Narbe. Ein erbsengrosses Abscesschen war hier fast durchgebrochen, führte auf zwei sich ausstossende seidene Fäden. Diese entfernt, dann völlige Heilung.

XIX. 1897. 36jähriger Deutscher, seit 9 Jahren ununterbrochen in den Tropen, während der letzten Jahre viel gefiebert, zwei mal Anfall von leichter Dysenterie. Vor drei Monaten Schmerzen in der rechten Seite, Leber vergrössert, nach einer Behandlung von zwei Wochen keine weiteren Beschwerden. — $1\,^1/_2$ Monat später wieder erkrankt, Appetitmangel, Obstipation, Abmagerung, nächtliches Fieber und hartnäckige Schlaflosigkeit. — Leberschwellung mit Schmerzen in der rechten Seite, rechten Schulter und rechten Oberarm. — Temperatur bis 38,9° C. Leberdämpfung erreicht in der Mammillarlinie die 5. Rippe. — Unter dem rechten Rippenbogen und dem Processus xiphoideus eine gewölbte Schwellung, bis an den Nabel zu verfolgen. Palpation schmerzhaft. — Contraction der Mm. recti erschwert die Palpation. — Probelaparotomie. — 10 cm langer Hautschnitt über grösste Wölbung der Geschwulst, bis auf das Peritoneum vorgedrungen, sorgfältige Blutstillung. Dann Durchtrennung der Serosa; Leber nicht verwachsen. — Deutliche Prominenz des linken Lappens; Fluctuation; offenbar Abscess nur von einer dünnen Schicht Lebergewebe bedeckt. — Bauchhöhle mit steriler Jodoformgaze abgeschlossen. Probepunction. Dann mit Aspirator fast $^3/_4$ l Eiter aus der Leber entfernt. — Leber fiel sichtbar zusammen, zog sich nur wenig nach oben zurück. — Peritoneum eine Strecke weit mit dem daraufliegenden Fascienblatt freipräparirt, dann auf die Leber festgenäht mit Chromsäurecatgut. — Zwei Nahtkränze. — Abscesshöhle mit Thermocauter breit geöffnet, dickes Drainrohr eingeführt. — Wunde bis auf Drainageöffnung geschlossen. — Während der ersten Tage leichte Fieberbewegungen. In der zweiten Woche gallige Secretion, hielt fast zwei Wochen an. Dann ungestörte Heilung. Am 48. Tage nach der Operation genesen entlassen. —

Literatur.

1) Langenbuch, Chirurgie der Leber und Gallenblase. I. S. 199 u. f. — 2) Sachs, Operative Behandlung der Leberabscesse. Langenbeck's Archiv. Bd. 19. S. 235. — 3) Garrè, Bruns' Beiträge zur klin. Chirurgie. Bd. IV. — 4) Rouis, Recherches sur les suppurations endém. du foie. Paris 1866. pag. 167. — 5) Perk, Geneesk. Tydschrift v. N. Indië. 1882. — 6) Rolfe, Lancet 1877. — 7) Schulz, Deutsches Archiv für klin. Medicin. Bd. 35. 1884. — 8) Cyr, Maladies du foie. Paris 1887. — 9) Wynhoff, Weekblad v. h. Tydschrift v. Geneeskunde 1888. — 10) Glénard, à propos d'un cas de neurasthénie gastrique: diagnostic de l'entéroptose. Prov. medic. 1887. Les Ptoses viscérales. Diagnostic et nosographie 1899. pag. 492. — 11) Beaver, Med. News. 1890. Febr. 22. — 12) Boinet, S. Rendu: Dict. Encyclop. foie. pag. 78—80. — 13) Sachs, Archiv f. klin. Chir. Bd. XIX,

Digitized by Google

S. 272. — 14) Langenbuch, Chirurgie der Leber. I, S. 284. — 15) Water, Lancet 1865. — 16) Chvostek, Wiener Klinik. VII. Jahrgang. 1881. — 17) Martin, Lancet 1864. — 18) Rouis, Recherches sur les suppur. endém. du foie. Paris 1851. — 19) Jaccoud, Gazette des Hôpitaux, 30. Juli 1867, u. 1868 No. 89. — 20) Jimenez, Luis Ramirez: Du traitement des abscès du foie. Paris 1869 und Heinemann, Virchow's Archiv. Bd. 102. 1885. — 21) Thierfelder, Ziemssen's Handbuch. Bd. VIII. — 22) Rendu, Dict. Encyclop. art. foi. pag. 677. — 23) Thierfelder, l. c. sub 24. — 24) Ziemssen's Handbuch. Bd. VIII. — 25) Hassler et Boisson, Etude sur les abscès dysentériques du foie. Gazette médic de Paris. 1896. — 26) Sendler, Zur Pathologie und Chirurgie der Gallenblase und Leber. Deutsche Zeitschr. f. Chir. Bd. 46. 1895. — 27) Bryant, Transactions of the clinical society vol. XI. — 28) Waring, Diseases of the liver, gallbladder and biliary system: their pathology, diagnosis and surgical treatment. London 1897. — 29) Giordano, Beitrag zur Chirurgie der Leber. Centralbl. f. Chir. 1899. No. 28. — 30) Koerte, Ueber die chirurgische Behandlung des Leberabscesses. Berliner klin. Wochenschr. 1892, No. 32. — 31) Quénu, Revue de Chirurgie. 1891. pag. 168. — 32) Koerte, Eulenburg's Real-Encyclopädie, Art. Leber (Chirurgie). — 33) Catteloupe, Rec de mém. de méd. milit. Paris 1845. — 34) Aysne, Arch. de méd. navale. Dec. 1880. — 35) v. Oefele, Prager med. Wochenschrift. 1897, No. 15. — 36) de Castro, Les abscès du foie des pays chauds. Paris 1870. — 37) Israel, Deutsche med. Wochenschr. 1892. S. 240. — 38) Renvers, Berl. klin. Wochenschr. 1890, No. 8, und 1892, No. 46. — 39) Helm, Deutsche med. Wochenschrift. 1891. No. 36. — 40) Koerte, Berl. klin. Wochenschr. 1892. No. 32. — 41) Madelung in: Handb. der spec. Therapie innerer Krankh. Bd. IV. — 42) Johnston, The surgery of hepatic abscess. Annals of surgery. 1897. II. pag. 446. — 43) Zancarol, Dysenterie tropicale et abscès du foie. Le progrès medic. 1895. No. 24. — 44) Fontan, Sur l'ouverture des grands abscès du foie. Bull. et mém de la Société de Chirurgie de Paris. XVIII. pag. 778. — 45) Schweiger, Ueber eine weitere Reihe von Leberabscessen. Wiener med. Presse. 1895. No. 47—49. — 46) Walther, Sur les abscès du foie. Bull. et mém. de la Soc. de Chir. 1898. 1—5. — 47) Graves, Med.-chir. Rev. London 1833. pag. 433. — 48) Bégin, Journ. univers. hebd. médic. de Paris 1830. — Mém. sur l'ouverture des collections purulentes du foie. Paris 1830. — 49) Horner, London med. and surgical Journal. 1834. pag. 131. — 50) Saenger, Berliner klin. Wochenschr. 1897. S. 155. — 51) Defontaine, Gazette des Hopitaux. 1888. No. 74—98. — 52) Bramwell and Stiles, Edinburgh medic. Journal. 1896. No. 496. Lancet 1896. Sept. 12. — 53) Ransohoff, Berliner klin. Wochenschr. 1882. No. 40. — 54) H. Schmidt, Med. Corresp.-Bl. d. Würtemb. ärztl. Landesvers. 1883. No. 12. — 55) Mac Gill and Churton, Lancet 1888. II. pag. 68. — 56) Barton, Philad. med. Times. 1888, April 16. — 57) Tiffany, Americ. Journal of medic. science. 1888, June. — 58) Pantaloni, Archives prov. de chirurgie. 1894. pag. 585. — 59) Tait, British med. Journal. 1881.

Digitized by Google

pag. 884. — 60) J. Smits, Tydschrift v. Geneesk. v. N. Indië. XXXIII. Heft 1. — 61) Thompson, Some remarks on the practical treatment of the hepatic absces. med. news 1894. — 62) Lannelongue, 3. Congrès franc. de Chirurgie; sur les abscès hépatiques et sur le traitement qui leur convient. Académie des sciences 1887; Congrès pour l'étude de la tuberculose. 1889. pap. 204. — 63) Ten Brink, Nederl. Tydschrift v. Geneesk. No. 5. 1898. — 64) Cohn, Studien über Aetzschorfe. Berliner klin. Wochenschr. 1897. No. 52. Ebendas. 1898, No. 29 und 1899, No. 19. — 65) Kartulis, Zur operativen Behandlung der Leberabscesse. Deutsche med. Wochenschr. 1886, No. 26. — 66) J. O'Conor, Surgery of the liver. Annals of surgery. 1897. I. pag. 560. — 67) Madelung, Beiträge Mecklenb. Aerzte zur Lehre der Echinokokkenkrankheit. — 68) Roser, Naturforscherversammlung in Giessen. 1864. — 69) van Dyk, Opereeren van Leberabscessen. Geneeskundig Tydschr. voor Nederl. Indië. XXXII. pag. 890. 1893. — 70) Maunury, Ouverture des kystes hydatiques par la voie pleurale. 3. Congrès franç. de chirurgie. pag. 540. 1888. — 71) Quénu, Semaine medicale. 1896. pag. 503. Quénu et Louguet, Bullet. de la soc. de chir. 1896. 9. Dec. — 72) Köhler, Berliner klin. W. 1898. No. 15, pag. 338. — 73) Gerster, Transactions of the Newyork surgical Society. 22. Dec. 1897. Annals of surgery. 1898. V. pag. 648. — 74) Canniot, de la Résection du bord inférieur du thorax. Paris. 1891. — 75) Ségoud, Traité de chirurgie de Duplay et Reclus. T. VII. pag. 300. — 76) Lafourcade, Deux Cas d'abscès du foie. Bull. et mém. de la soc. de Chirurgie. 1897. No. 11—12. — 77) Melsome, Annals of Surgery. 1897. II. pag. 417. — 78) Monod et Vanverts, de la résection du rebord costal. Revue de Chirurgie abdominale. 1897. pag. 506. — 79) Lipstein, Casuistische Beiträge zur Leberchirurgie. Deutsche Zeitschrift für Chir. 1899. Bd. 52. pag. 152. — 80) Koerte, Bruns' Beiträge zur klinischen Chirurgie. 1899. XXIII. pag. 272. — 83) Lucas-Championnière, Traitement chirurgical des abscès du foie. Semaine médicale. 1900. pag. 30.

Digitized by Google

X.

(Aus der chirurg. Abtheilung des Professor Hochenegg an der allgemeinen Poliklinik in Wien.)

Zur Statistik und operativen Behandlung der Rectumcarcinome.

Von

Dr. Josef Pichler

in Wien, gew. Aspiranten an der Abtheilung.

Im 2. Bande der in allerneuester Zeit erschienenen 7. Auflage des bekannten Lehrbuches der Chirurgie von Koenig findet sich gelegentlich der Besprechung der Resultate nach Resection und Amputation des carcinomatös erkrankten Rectums nach der sacralen Methode pag. 600 wörtlich folgende Stelle:

„Wir sehen, dass die Methode der sacralen Operation noch nicht zum Abschluss gebracht ist, und wir glauben, dass wohl die von uns aufgestellten Indicationen heute als ziemlich feststehend anerkannt werden müssen, während wir der Meinung sind, dass die Technik noch mancherlei Verbesserungen, welche sich wesentlich in der oben angedeuteten Richtung bewegen werden, zu erwarten hat. Auch über die relative Gefahr der Operation können wir noch nichts Sicheres sagen. Nach einer Berechnung, welche Hochenegg angestellt hat, ist schon jetzt die Mortalität eine mindestens der Gesammtmortalität nach der alten Methode annähernd gleiche. Sie beträgt etwas über 20 pCt., während die bei der alten Methode allmälig mit der Verbesserung der Technik auf etwa 16 pCt. heruntergegangen ist. Kraske berechnet auf seine letzten 51 Operirten zwei Todesfälle, also 3,9 pCt.“

Digitized by Google

Aus diesen Aeusserungen sehen wir, dass Koenig die Technik der sacralen Methode nichts weniger als abgeschlossen betrachtet, weitere Verbesserungen derselben erwartet, dass er nur seine Indicationen als feststehend erkennt, dass er bei der Bemessung der relativen Gefahr der Operation Hochenegg mit 20 pCt. und Kraske mit 3,9 pCt. citirt.

Man mag über den einen oder den anderen dieser Punkte verschiedener Meinung sein, aber soweit Zahlen in Betracht kommen, soweit die Erfolge eines Operateurs ziffernmässig belegt und daraus Schlüsse gezogen werden, welche für den Werth einer Methode in der Hand eines bestimmten Opperateurs von Belang sind, ist es nothwendig, dass diese Zahlen den Thatsachen auch wirklich entsprechen.

Aber weder die für Hochenegg angegebene Höhe von 20 pCt., noch das Mortalitätspercent bei Kraske steht mit der Wirklichkeit in Uebereinstimmung. Diese irrthümliche Angabe der 20 pCt. Mortalität, welche, wie gesagt, den Thatsachen nicht entspricht und niemals entsprochen hat, kann weder für die Beurtheilung der Methode, noch für den Operateur gleichgiltig sein, der diese Methode „enthusiastisch" (Arnd) aufgenommen, und, man kann wohl sagen, in die chirurgische Praxis eingebürgert, sie ausgebildet, als Normalverfahren bei der Entfernung des krebsig erkrankten Mastdarms schon in seiner ersten Publication und als Erster erklärt hat, sie nicht nur in einer grösseren Reihe von Fällen, wie sie von keinem Operateur erreicht ist, consequent angewendet, sondern auch zu deren Anempfehlung, Verbreitung und Ausgestaltung ihrer Technik das Meiste beigetragen hat.

Aus diesem Grunde hat mich mein ehemaliger Chef, Professor Hochenegg, beauftragt, sein reiches Material an Rectaloperationen wegen Carcinom (116 sacrale, 8 perineale Exstirpationen, 52 Colostomien, 2 Excochleationen) einer Durchsicht zu unterziehen und nur die — im engeren Sinne des Wortes — sacral operirten Fälle herauszunehmen, deren Statistik genau zu entwerfen und sie mit jener anderer Operateure zu vergleichen[1]).

Gewiss liegt nun die Frage vor Allem sehr nahe: wieso kommt es denn, dass Koenig in seiner 1893 erschienen 6., gleichwie in

[1]) Ueber die Palliativoperationen soll anderwärts berichtet werden.

Digitized by Google

der Ende 1899 erschienen 7. Auflage und mit ihm sozusagen alle Autoren, welche sich mit der Statistik der operirten Rectumcarcinome beschäftigt haben, von einer Mortalität von 20 pCt. bei Hochenegg sprechen, obwohl diese Angabe nicht einmal annähernd den wirklichen Verhältnissen entspricht.

Professor Hochenegg hat über seine Operationsresultate beim Mastdarmkrebs zwei statistische Arbeiten veröffentlicht:

In der ersten derselben („Wiener Klin. Wochenschr." 1888, No. 11—16) wird über 12 Fälle berichtet, von welchen kein einziger im Anschluss an die Operation gestorben ist. Mortalität = Null!

In der zweiten Arbeit („Wiener Klin. Wochenschr." 1897, No. 32) wird über 89 sacrale Rectumexstirpationen mit 8 Todesfällen = 8,9 pCt. Mortalität oder nach Abzug dreier der Operation nicht zur Last zu legenden Fälle = 5,8 pCt. Mortalität berichtet. Wie aus diesen Angaben hervorgeht, ist also hier nirgends von 20 pCt. Mortalität die Rede.

Vielleicht liegt in Folgendem die Erklärung für die vielcitirten 20 pCt. Professor Hochenegg hat in seiner ersten obengenannten Arbeit ausser über die eigenen 12 Fälle noch über 27 weitere in der Literatur vorgefundene, also im Ganzen über 39 Fälle Bericht erstattet und darüber wie folgt resumirt: „Wenn man die Gesammtmortalität der nach der sacralen Methode operirten Fälle berechnet, so ergiebt sich eine Mortalität von 20,5 pCt., welche Zahl um 0,5 pCt. höher ist als die von Esmarch für frühere Methoden in seinem Buche angegebene."

Ich betone, dass dieser Satz 1888 geschrieben worden war, dass das Lehrbuch von Koenig 1899 neu erschienen ist, dass mittlerweile mein Chef 1897, also in demselben Jahre, da Kraske seine letzte Arbeit veröffentlichte, seine neue Statistik über 89 von ihm operirte Fälle von Rectumcarcinom, d. i. eine Anzahl, wie sie damals auch noch von keinem Chirurgen erreicht war, veröffentlicht hat.

Wenn nun Koenig den von Kraske 1897 erstatteten Bericht über 80 eigene — wie später bemerkt zu einem guten Theile nicht nach der sacralen Methode operirte — Fälle berücksichtigt, so musste nothwendiger und gerechter Weise der Herausgeber, bei der Bedeutung, dem Ansehen und der Verbreitung,

Digitized by Google

welche dem Koenig'schen Lehrbuche zukommt, um so eher die veraltete Angabe aus dem Jahre 1888 aus der neuen Auflage auszuschalten und der ebenfalls 1897 von Prof. Hochenegg veröffentlichten Statistik über 89 rein sacral operirte Fälle bei Abgabe seines Urtheiles gerecht werden und demgemäss die Mortalität bei den von Prof. Hochenegg operirten Fällen mit 5,8 pCt. bemessen. Um ein Uebersehen kann es sich nicht leicht handeln da diese Stelle, wie ein Vergleich der 7. mit der 6. Auflage (1893) lehrt, einer Revision und Umarbeitung unterzogen worden war.

Diese oftmals und in den bedeutendsten Statistiken wiederkehrende Angabe der 20 proc. Mortalität bei den von Hochenegg sacral operirten Fällen beruht jedenfalls auf einem Missverständniss und ich glaube, dass es nicht schwer halten wird zu zeigen, wie dieses Missverständniss in die Literatur Eingang gefunden und sich bis auf den heutigen Tag erhalten hat.

In der häufig citirten Stierlin'schen Arbeit kommt folgende Stelle vor: „Die operative Statistik bringt Hochenegg. Es waren beim Abschlusse seiner Arbeit 39 (nach der sacralen Methode operirte Fälle) mit 8 Todesfällen; dazu kommt unser geheilter Fall, also 40 mit 8 Exitus = 20 pCt. Mortalität. Hochenegg selbst verlor allerdings von seinen 12 Operirten keinen einzigen."

Blättern wir nun um, so finden wir auf der nächsten Seite eine Tabelle, welche über die von einer ganzen Reihe von Chirurgen bei der Behandlung des Rectumcarcinoms erzielten Resultate einen sehr bequemen Ueberblick giebt und die jemanden leicht dazu verleiten kann, das Vorhergegangene zu überschlagen. In dieser Tabelle finden wir nun unter der Rubrik „Sacrale Methoden" die vorher citirte Stelle in folgender, freilich sehr merkwürdiger Weise zusammengezogen: „Kraske, Hochenegg u. A. 40 Fälle, Mortalität 8 = 20 pCt."! wobei nicht wieder erwähnt wird, dass bei der Zusammenstellung dieser 40 Fälle und dieser 20 pCt. Mortalität eine Anleihe bei den 12 geheilten Fällen Hochenegg's gemacht worden ist. Liest man nur diese Tabelle und nicht auch das Vorangegangene, dann liegt es freilich nahe, den Lapsus zu begehen und fortwährend zu citiren, dass Hochenegg bei seinen operirten Fällen 20 pCt. Mortalität zu verzeichnen hatte.

Diese Angabe ist nun consequent in die folgenden Statistiken

Digitized by Google

übergegangen. Wir finden bei Löwinsohn in dem Berichte aus Heidelberger Klinik: „Kraske, Hochenegg u. A. bei 40 operirten Fällen 8 Todesfälle = 20 pCt.; wir finden sie indirect bei Arnd citirt, wir begegnen ihr bei Stubenrauch, Schmidt spricht von 20 pCt., sie stösst uns in der französischen (Aubert), in der englischen Literatur (Cheyne, Practioner April 1899) auf und wie oben bemerkt treten die 20 pCt. u. A. uns auch in einem Lehrbuche entgegen; nur die neueste Statistik von Wendt aus der Küster'schen Klinik hat erfreulicherweise von den wirklichen Verhältnissen Notiz genommen.

Ich will im Folgenden von einer Schilderung der einzelnen gebräuchlichen Methoden der Voroperation zur Freilegung des krebsig erkrankten Mastdarmes absehen, da dieselben schon vielfach in der Literatur beschrieben worden und demnach bekannt sind; möchte jedoch die Bemerkung vorausschicken, dass ich in der Zusammenstellung der folgenden Statistik nur die rein sacral operirten Fälle zu berücksichtigen trachtete, also jene, bei welchen das Carcinom von hinten und nicht von unten wie bei den älteren Methoden angegangen worden ist. Es dürfte am Platze sein, hier auf die Eintheilung der Operationen zur Entfernung eines Mastdarmkrebses hinzuweisen, welche Graser im Handbuche der Therapie der Erkrankungen der Verdauungsorgane von Penzoldt und Stintzing bringt:

1. Unblutige Erweiterung (Dehnung) des Sphincters (Simon);
2. Circuläre Umschneidung des Afters (Lisfranc);
3. Perineale Methoden:
   a) Hintere Spaltung des Sphincters (Dieffenbach):
   b) Hinterer Längsschnitt (mit Erhaltung des Afters (Kocher);
   c) Resection des Steissbeins (Kocher).
4. Sacrale Methoden, d. i. Resection von Theilen des Kreuzbeines:
   a) einseitig (Kraske);
   b) quer (Bardenheuer, Rose);
   c) schräg (Hochenegg);
   d) temporäre Resection von Kreuz- und Steiss-

Digitized by Google

bein (v. Heineke, Levy, Schlange, Kocher, Hegar, Rydygier).

5. Parasacrale Methoden, Durchtrennung der Weichtheile seitlich vom Kreuzbein ohne Knochenresection (Zuckerkandl, Wölfler, Schelkly).

In dieser Eintheilung sind nur die Hauptrichtungen zum Ausdrucke gelangt, nach welchen bei der Freilegung von Mastdarmtumoren vorgegangen werden kann. In neuerer Zeit hat Liermann (Beiträge z. klin. Chir., 25. Bd.) hierfür beim Weibe die vaginale Methode empfohlen.

Um nun die Bildung eines Urtheiles über die Leistungsfähigkeit einzelner Methoden, sowie namentlich über die Aussicht, den Mastdarmkrebs temporär oder definitiv zur Heilung zu bringen, zu erleichtern, sei es mir jetzt gestattet, über eine grössere Reihe, namentlich sacral operirter Fälle zu berichten. Bei gemischten Statistiken wurden jene Fälle ausgeschieden, welche nicht sacral operirt worden sind und nur jene Methoden zur Berechnung herangezogen, welche sensu proprio als sacral zu bezeichnen sind. Dabei wurden die einzelnen Modificationen nicht berücksichtigt, da ihnen ja dieselben Vortheile gemeinsam gegenüber den anderen Methoden zukommen. Alle neu angegebenen Operationsweisen waren geprüft worden, aber immer wieder wurde auf die typische sacrale Methode zurückgegriffen. Als Vortheile dieser Methode wurden schon in der ersten diesbezüglichen Veröffentlichung meines Chefs („Wiener klin. Wochenschrift“ 1888, No. 11—16) die grosse Zugänglichkeit, die Möglichkeit exacter und leichter Blutstillung, einer ausgiebigen Drainage angegeben, ferner dass die Entfernung des erkrankten Darmtheiles radicaler vorgenommen werden kann, dass überhaupt sacral noch solche Fälle operirt werden können, an deren radicale Behandlung bei den älteren Methoden gar nimmer zu denken war.

Bezüglich der Art und Weise der Operation kann, nachdem dieselbe sich immer vollständig gleichgeblieben, auf die genannte erste Publication aus dem Jahre 1888 verwiesen werden. Die Verbesserungen, die im Laufe der Zeit bei uns Eingang gefunden haben, bezogen sich einzig und allein auf die Versorgung des Darmes nach der Exstirpation und auf die Behelfe die Naht sicher zu gestalten. Gegenüber Koenig halten wir demnach die Frage

Digitized by Google

der Technik der sacralen Methode als grösstentheils erledigt und beschränken uns im Folgenden rein auf die Betrachtung der statistischen Seite der Frage.

Fremde Statistiken.

Nach den Berichten von Heuck (Arch. f. klin. Chir. 29. Bd.) wurden an der chirurgischen Klinik der Prof. Czerny zu Heidelberg von 1878—1882 43 Fälle von Mastdarmkrebs beobachtet, von denen 25 radical (perineal), 13 mit Ausschabung behandelt worden sind; 1 wurde colostomirt, 4 als inoperabel zurückgewiesen.

Einer Publication von Lövinsohn zufolge sind an derselben Klinik von 1883—1885 27 Fälle operirt worden, davon 16 radical (perineal), und nach einer dritten Publication von Schmidt von 1886 bis 1891 82 Fälle beobachtet, von denen 68 radical und zwar 32 perineal (nach Lisfranc, Dieffenbach und Kocher) und 36 nach Kraske mit Hochenegg'scher Schnittführung behandelt worden waren.

Fassen wir diese 3 Publicationen aus der Klinik von Prof. Czerny, welche 152 daselbst von 1878 bis 1891 zur Beobachtung gekommene Mastdarmcarcinome umfasst, zusammen, so finden wir als Behandlungsmethoden 109 Radicaloperationen (darunter 34 Kraske-Hochenegg), 8 Colotomien, 21 Ausschabungen und 2 Laparotomien verzeichnet, während 12 Fälle als inoperabel erkannt worden waren. Von den 73 perineal Operirten sind 3 = 4,1 pCt., von den 26 sacral Operirten 7 = 19,4 pCt., im Ganzen von 109 10 = 9,1 pCt. gestorben. Von den Uebrigen lebten 21 2 Jahre oder länger, 15 3, 13 4, 8 5 Jahre oder länger. Von 4 weiteren Personen lebte je eine $6^3/_4$, $8^3/_4$, $11^1/_2$ und $13^3/_4$ Jahre. Die Lebensdauer der an Recidiv Gestorbenen schwankt zwischen $6^1/_2$ Monaten und 7 Jahren und beträgt durchschnittlich 2 Jahre 5,3 Monate.

Vollständige Continenz wird nur in einem von Heuck veröffentlichten Falle erwähnt.

Aus der Kocher'schen Klinik zu Bern existirt eine Statistik von Arnd (Deutsche Zeitschr. f. Chir. 1891), welche über 40 wegen Krebs ausgeführte Mastdarmoperationen berichtet. Die Methode, nach welcher vorgegangen wurde, war selbstverständlich jene des Leiters der Klinik: Hinterer Längsschnitt vom Analsaum

Digitized by Google

bis zum Steissbein, wenn nöthig mit Exstirpation des letzteren, welche Methode, wie Verf. sich ausdrückt, „für die grosse Mehrzahl aller Mastdarmcarcinome vollkommen ausreicht.“ Gegen die typische sacrale Methode waltete damals an der Klinik das Bedenken ob, dass durch die Resection des Kreuzbeins der Duralsack eröffnet und somit inficirt werden könne. „Es ist zwar noch keine Infection des Sacralcanales bekannt geworden, sagt Arnd weiter, aber es ist auch noch nicht bewiesen, dass die Rückenmarkshäute in keinem Falle von Exitus nach der Kraskeoperation nicht erkrankt gewesen wären!“ Die ablehnende Haltung der Kocher'schen Klinik gegenüber der sacralen Operation geht auch aus folgender Aeusserung Arnd's hervor: „Man ist aber im Enthusiasmus für die Kraske'schen Verbesserungen viel weiter gegangen, als es gerechtfertigt erscheinen mag. Vor Allem ist es Hochenegg, welcher der Kraske'schen Methode Vorzüge zuschreibt, die er erst bei ihr kennen gelernt hat, die aber schon bei früheren Methoden bestanden, ohne allseitig genügende Beachtung zu finden.“

In statistischer Hinsicht erfahren wir von Arnd bezüglich der an der Kocher'schen Klinik operirten Fälle Folgendes: Es werden von den 50 Fällen nur 35 in die Berechnung einbezogen, da 5 wegen Mangel der Krankengeschichten ganz unberücksichtigt gelassen werden. Von diesen erlagen der Operation oder ihren Folgen 10 = 28,57 pCt. Arnd stellt es im Weiteren frei davon 5 Fälle auszuscheiden, die angeblich der Operation nicht zur Last fallen. Da man darüber also verschiedener Meinung sein kann, mögen diese 5 Fälle kurz skizzirt werden.

1. Ringförmiges allseitig verschiebliches Carcinom, dessen obere Grenze schwer aber doch erreichbar ist. Die Wunde wurde durch Fäcalmassen inficirt; „es bildeten sich infectiöse Thromben, von denen eine Pyämie ihren Ausgang nimmt, der die Patientin nach einigen Wochen erliegt.“ Dieselbe war in ihrer Privatwohnung operirt und nachbehandelt worden, worin die Ursache für den unerwünschten Ausgang liegen soll.

2. Blutung aus der durchschnittenen A. sacralis media, welche eine 20 Minuten lange Compression der Aorta nothwendig macht. Nach der Operation gleich Fiebertemperatur. Eiterretention hinter dem nicht resecirten Steissbein. Pyämie. „Es wäre Sache der Nachbehandlung gewesen, die Eiterretention unschädlich zu machen, bevor sie durch Resorption die Pyämie verursacht hätte.“

3. Gangrän einiger Theile, weiter Cystitis, Verunreinigung des Ver-

Digitized by Google

bandes durch den Harn. Im weiteren Verlaufe Peritonitis und Pleuritis, welche den Kranken ganz herabbringen. Pat. wird auf eigenen Wunsch aus dem Spitale entlassen, worauf er seinen Leiden erliegt.

4. Peritonitis am 9. Tage, Exitus am 11. Dieser Ausgang wird der mangelhaften Reinigung der Wunde zugeschrieben und daher nicht eingerechnet.

5. „Lässt auch Zweifel dafür aufkommen, ob dem Operateur hier ein grosser Antheil der Schuld beizumessen sei.“ Am Tage nach der Operation Emphysem des Scrotum, welches sich am folgenden Tage auf Bauchdecken und Oberschenkel fortpflanzt. Eiterretention zwischen Mastdarm und Kreuzbein. Ihr wird aber deshalb kein deletärer Einfluss zugeschrieben, „weil sie erst am 7. Tage eine Temperatursteigerung bewirkte, zu einer Zeit, als ein Delirium tremens bereits aufgetreten war. Tod nach etwa 3 Wochen.

Nach Abzug dieser Fälle beträgt die Mortalit 14,29 pCt.

Es ist nicht uninteressant, auch die weiteren Berechnungen der Resultate zu hören. Nach Abzug der 10 Todesfälle kommen noch 25 Operirte in Betracht, von welchen 9 durch 4 Jahre geheilt geblieben sind = 36 pCt., oder wenn man noch 7 von den 25 abzieht, welche später gestorben sind, also 9 radicale Heilungen von 18 = 50 pCt.!

Anlangend das Auftreten von Recidiven wird berichtet, dass von 10 denselben erlegenen Patienten 4 nach der Methode des hinteren Längsschnittes, 6 nach einer anderen Methode operirt worden sind, was ebenfalls nach Verfasser zu Gunsten der Kocherschen Methode spricht.

Weiter sei mir noch eine Stelle anzuführen gestattet, welche mit der früheren verglichen werden möge: „Auf 17 Patienten, die überhaupt in Betracht kommen und dieser Methode (der Kocher'schen) unterworfen worden sind, haben wir 5 Todesfälle. Von den Ueberlebenden 12 sind 9 = 75 pCt. radical geheilt. Ein solches Verhältniss finden wir nirgends erwähnt. Kein Operateur weist mehr als 50 pCt. Radicalheilungen auf. Dabei sind bei keinem die Zahlen durch ihre Grösse massgebend. Czerny hat 42,6 pCt. bei 5 Operirten, Genzmer 50 pCt. bei 2 (!), Krönlein ebensoviel bei 6. Demgegenüber sollten unsere 12 Fälle einigermassen in's Gewicht fallen und Zeugniss geben für die Vortrefflichkeit einer Methode, die solche nicht zu bestreitende Erfolge hat.“

An der Züricher Klinik des Professor Krönlein sind nach Stierlin (Beiträge zur Klin. Chirurg. 5. Bd. 1889) von 1881—1889 40 Fälle von Mastdarmkrebs zur Beobachtung gelangt und 20

Digitized by Google

davon radical, einer darunter nach Kraske operirt worden. Gegen letztere Methode, welche als eine werthvolle Bereicherung der Mastdarmchirurgie bezeichnet wird, bestand an der Züricher Klinik noch ein gewisses Misstrauen. Verfasser schreibt: „. . . aber trotzdem scheint mir Hochenegg zu weit zu gehen, wenn er sie als Normalverfahren der Exstirpation der Rectumcarcinome ansieht, welche nicht der Analportion allein angehören und zwar deshalb, weil die Voroperation mir keineswegs so wenig eingreifend vorkommt, wie Hochenegg sie hinstellt und namentlich die Blutung bei der Kreuzbeinresection aus nicht zu unterbindenden Knochengefässen eine recht lebhafte ist."

Von den 22 Radicaloperirten — es sind 2 Recidivoperationen mit eingerechnet — sind 2 = 9,1 pCt., nach Abzug jener 2 10 pCt. gestorben. Verfasser berechnet 1.7 pCt. Dauerheilungen (über 3 Jahre).

Aus der chirurgischen Klinik zu Göttingen stammt ein Bericht von Hildebrand (Deutsche Zeitschrift für Chirurgie 1888) über 57 operirte Fälle. Koenig stand damals noch im Allgemeinen auf dem Standpunkt Volkmann's aus dem Jahre 1876: „Bei Kranken, wo ich sicher bin, die Wunde nicht wieder vollständig mit gesunder Schleimhaut auskleiden zu können, verweigere ich die Operation . . . ebenso wie ich mich bisher nie dazu habe entschliessen können, bei Krebsen, die bereits auf Blase und Urethra übergegangen waren, dem Beispiele von Nussbaum und Simon zu folgen und Theile dieser Organe mit hinwegzunehmen." In den meisten Fällen war der hintere Rapheschnitt angewendet und einige Male auch das Steissbein exstirpirt, das Kreuzbein jedoch nie berührt worden. Ueber die Resultate erfahren wir Folgendes: Von den 57 Operirten sind 4 im Collaps, 10 durch Infection, 2 in Folge von Fettherz, 1 an Perforativ-Peritonitis — aber ausser Zusammenhang mit der Operation —, 3 ohne bekannte Ursache, im Ganzen 20 = 35 pCt., oder in Folge von Collaps und Infection 24,5 pCt., in Folge Infection allein 17,5 pCt. gestorben. Hildebrand glaubt, dass bei dieser Operation eine Mortalität von 15–20 pCt. nicht zu hoch gegriffen sein dürfte, und wenn Bardenheuer (1887) sagt: „Ich glaube sagen zu müssen, dass die Mortalität noch weit geringer ist, nur 10 pCt., ja nach Ausscheidung der schwierigsten Complicationen, z. B. der Blasenverletzungen,

Digitized by Google

nur 5 pCt. beträgt," so ist das nach Autor ein zu günstiges Urtheil. Hildebrand findet unter 30 Fällen 3 Dauerheilungen = 10 pCt. oder nach Abzug der in Folge der Operation Gestorbenen 20 pCt.

Im Hinblick auf die Erfolge, welche neuerdings die von mir aufgestellte Statistik der Hochenegg'schen Erfolge darlegt, klingt die damalige Ansicht Hildebrand's sehr gedrückt: Ueberblicke ich noch einmal die Ergebnisse unserer Nachforschungen über die Resultate der Operation des Mastdarmkrebses, so ist es kein erfreuliches Bild, dass sich unseren Augen darbietet. Die Mortalität der Operation ist noch eine grosse, die definitive Heilung ein ziemlich seltenes Ereigniss, die Function nach der Operation eine schlechte. Ich muss dies betonen im Gegensatz zu einer mehr optimistischen Richtung, welche die Grenze der Operabilität immer weiter hinausschieben will, umsomehr als wir Mittel haben, die Beschwerden der Patienten in einer Weise zu beheben, dass ihnen die Freude am Leben wiedergegeben wird, wenn dies letztere auch nur kurz währt."

In der Breslauer chirurgischen Klinik des Prof. v. Mikulicz waren nach Czesch (Beitr. zur klin. Chir. 19. Bd.) von 109 Mastdarmcarcinomen 66 radical und zwar 57 sacral, 9 perineal behandelt worden. In Bezug auf die ersteren Fälle ist zu erwähnen, dass an der Klinik bis 1893 die Totalexstirpation nach Kraske und Bardenheuer, seither ausschliesslich die temporäre Resection des Kreuz- und Steissbeines mit Bildung eines Haut-Periost-Knochenlappens nach Rydygier geübt worden war. Von den 9 perineal Operirten sind 3 = 33 pCt., von den 57 sacral Operirten 14 = 25 · 56 pCt. im Anschluss an die Operation gestorben. Unter den übrigen sind mindestens 3 über 3 Jahre recidivfrei geblieben.

In der seiner Zeit von Frank („Wiener Klin. Wochenschr." 1891, No. 43—48) zusammengestellten Tabelle finde ich ausser den hier genauer berücksichtigten Fällen noch 36 Fälle (12 davon aus der Klinik Albert, während die übrigen sich auf 11 Operateure vertheilen) mit 6 Todesfällen = 18,2 pCt.

In den mir ferner zur Verfügung gestandenen Jahrbüchern der Wiener K. K. Krankenanstalten aus den Jahren 1892 bis incl. 1897 sind 83 Fälle von Rectumcarcinom verzeichnet, welche von 1891—1897 in den genannten Krankenanstalten operirt worden

Digitized by Google

sind und von welchen ausdrücklich angeführt wird, dass sie nach Kraske behandelt worden seien. Dieselben vertheilen sich auf nachbenannte Kliniken bezw. Abtheilungen, wie folgt: Albert 52 Fälle mit 4 Todesfällen, Gussenbauer (1895) 6 mit 1, Dittel 8 mit 2 Todesfällen, Hofmokl 7, Mosetig 1 Fall; Summa 83 Fälle mit 13 Todesfällen = 15,6 pCt.

Nach einer Publication von Föderl („Wiener Klin. Wochenschrift" 1894) sind an der damaligen Billroth'schen Klinik in Wien von 1888 bis Ende 1893 62 sacrale Operationen ausgeführt worden, von denen 56 das Rectum und zwar 49 Carcinome, 6 benigne Stricturen und 1 Mastdarm-Harnröhrenfistel betrafen. Unter diesen 56 Rectaloperationen finden wir 17 Todesfälle, welche sämmtlich zu den Carcinomfällen gehören oder nach Ausschaltung von 4 Fällen, 13 = 25 pCt., bezw. nach Ausscheidung 3 weiterer Fälle 20,4 pCt. 1 Fall hatte sicher 4 Jahre 8 Monate recidivfrei gelebt.

Aus der chirurgischen Klinik des Professor Gussenbauer in Prag erfahren wir (K. Funke, Zeitschr. für Heilkunde 1897, 18. Bd.), dass daselbst innerhalb 15 Jahre, bezw. bei Privatpatienten 266 Mastdarmcarcinome behandelt und zwar 156 davon einer Operation unterzogen worden waren. Mortalität 24,4 pCt. (40 Todesfälle). Vor 1893 war keine der sacralen Methoden angewendet worden, von da ab bei hochsitzenden Tumoren die temporäre Kreuzbeinresection. Die Anschauung über den Werth der geübten Methoden giebt Funke in Folgendem wieder: „Ein Vergleich zwischen den Resultaten bei der Exstirpation hoher Rectumcarcinome mit einfacher Steissbeinresection und nach temporärer Kreuzbeinresection fällt entschieden zu Gunsten der letzteren Methode aus. Bis zum Jahre 1893 wurden 24 hohe Rectumcarcinome operirt, davon starben 10, was einer Mortalität von 46 pCt. gleichkommt. Nach der sacralen Methode wurden 15 Kranke operirt, mit 4 Todesfällen, also 26,6 pCt. Mortalität." Von 7 geheilten Fällen waren 3 bis 8 Jahre vollkommen gesund geblieben.

Kraske selbst hat (Volkmann's Sammlung klinischer Vorträge, No. 183/4, 1897) 80 Fälle von Mastdarmkrebs während 10 Jahre operirt. Von diesen sind 15 = 18,7 pCt. oder nach Ausschaltung von 8 Fällen 7 = 8,75 pCt. der Operation erlegen. Bezüglich der Heilungsresultate können nur 55 Fälle in Betracht

Digitized by Google

kommen; von diesen sind 19 innerhalb 2 Jahren an Recidive gestorben, 1 nach 9 und 1 nach $13^3/_4$ Jahren. Im vorletzten Falle war nach 5, im letzten nach 4, $5^1/_2$ und 10 Jahren p. op. eine Recidivoperation vorgenommen worden. 15 Operirte lebten noch ohne Recidiv und zwar 9 bis $2^1/_2$, die übrigen 3 bis $8^1/_2$ Jahre nach der Operation.

Da es jedoch Zweck dieser Arbeit ist, die Resultate nach den sacralen Methoden zu betonen, sollen von den 80 Fällen die sacral Operirten herausgehoben werden. Ich betone von vornherein, dass es mir aus den beigegebenen Krankengeschichten nicht ganz klar geworden ist, welche Fälle sicher sacral operirt worden sind. Ausdrücklich bemerkt ist die Kreuzbeinresection nur 20 mal mit 6 Todesfällen = 30 pCt. oder nach Ausschluss dreier Fälle 15 pCt. Um einen etwaigen Fehler möglichst auszuschliessen, rechne ich alle jene Fälle hinzu, bei denen die Methode, wenn auch mit Einschränkung als „sacral" bezeichnet wird. Dahin gehören: „Steissbeinexcision" 15 Fälle, „Sacrale Methode ohne Kreuzbeinresection" 9 Fälle, „Sacrale Methode ohne Kreuzbeinresection und ohne Steissbeinentfernung" 3 Fälle, „Sacraler Schnitt ohne Knochenoperation" 8 Fälle, „Sacraler Schnitt ohne Kreuzbeinresection" 2 Fälle, „Sacrale Methode. Typische Resectio recti" 4 Fälle, „Sacraler Schnitt" 4 Fälle und ein parasacral operirter Fall. Wir haben demnach 66 Operationen mit 13 Todesfällen = 19,6 pCt. Mortalität. Von diesen schliesst Kraske 8 aus, also 5 Todesfälle = 7,5 pCt. Mortalität. Die übrigen Fälle waren perineal oder intrarectal, oder indem der Tumor nach unblutiger Sphinkterdehnung aus dem After hervorgeholt worden war u. s. w. operirt worden.

Es ist daher unrichtig, wenn Wendel in der neuesten Statistik schreibt: „Kraske operirte nach seiner Methode 80 Patienten." Ein oberflächlicher Einblick in die 80 Krankengeschichten ergiebt, dass z. B. die Fälle 20, 37, 38, 40, 52, 54, 60, 62, 68 „ohne Knochenoperation" ausgeführt worden sind; im Falle 69 ist ein „Hervorziehen des Tumors aus dem Anus", in den Fällen 10, 21, 41, 44 und 48 „Exstirpation des Carcinoms vom Anus her" oder „Intrarectale Excision", bei 19 und 42 „Exstirpation des Tumors durch den unblutig dilatirten Sphinkter" als Operationsmodus erwähnt.

Von 5 an der Poliklinik zu München operirten Fällen des

Digitized by Google

Professor Klaussner (Stubenrauch, Münchener med. Wochenschr. No. 36 und 37, 1894) sind 2 nach $1^1/_2$ bezw. 2 Jahren noch recidivfrei, in einem konnte der Tumor nicht radical beseitigt werden, 2 gingen in Folge von Cachexie, bezw. Pyelitis nach Lithiasis zu Grunde.

Swinford (Brit. med. Journal, 15. Mai 1897) hat 14 Rectumcarcinome nach Kraske operirt und dabei 2 Todesfälle gehabt = 14 pCt. 2 sind Recidiven erlegen, von den übrigen befinden sich 2 nach 3 Jahren, 1 noch nach 5 Jahren vollkommem wohl.

Paul in Liverpool hat (Brit. med. J. 9. März 1895) einen Bericht über 14 Operationen des Mastdarmkrebses mit Todesfällen = 14 pCt. gegeben. Wie aber aus den Krankengeschichten hervorgeht, sind von jenen nur 9 nach Kraske operirt, in 5 der Tumor einfach excidirt worden. Die 2 Todesfälle beziehen sich auf die 9 sacral Operirten, was eigentlich einer Mortalität von 22 pCt. gleichkommt. Nach einem späteren Berichte war das Schicksal der übrigen folgendes: 3 waren geheilt und zwar 2 4 Jahre, 1 10 Jahre. Von einem fehlt jede Nachricht. Die übrigen waren durchschnittlich nach 2 Jahren in Folge Recidiv gestorben. Bei weiteren 14 bis 1897 operirten Fällen (Brit. med. J. 3. März 1897) war 10 mal nach Kraske vorgegangen worden. 2 waren im Anschlusse an die Operation (20 pCt.), 2 in Folge Recidiv gestorben, während die übrigen 6 noch in Beobachtung stehen.

Regius in Dublin (Brit. med. J. 16. Oct, 97) hat während der letzten 6 Jahre 4 Rectumcarcinome sacral operirt und dabei 1 Todesfall in Folge Sepsis gehabt.

In neuester Zeit hat Wendel (Deutsche Zeitschr. f. Chir. 50. Band 1899) über die von Geheimrath Küster seit 1885 in Berlin und Marburg operirten Rectumcarcinome berichtet. Es waren deren 126 zur Beobachtung gekommen, und von diesen 95 radical und 25 palliativ behandelt worden; 2 mal wurde die Probelaparotomie ausgeführt, 4 mal gar nicht operirt. Zwei der Operirten waren 16 bezw. 19 Jahre alt gewesen. Von den 95 radical behandelten Fällen waren 46 perineal (Lisfranc) und ebensoviele sacral (darunter 12 Fälle mit temporärer Kreuzbeinresection) operirt worden, während in 3 Fällen die Darmresection nach vorausgegangenen Laparotomie bei Carcinom der Flexur ausgeführt worden war. Von den 46 sacral Operirten sind 14 = 30 pCt. im Anschlusse an

Digitized by Google

die Operation, oder nach Ausschaltung von 7 Fällen, in denen der Tod durch Insufficienz der Athmungs- oder Circulationsorgane eingetreten war, 7 = 15,2 pCt. gestorben. Von den Ueberlebenden waren 6 im ersten Halbjahre, 11 im ersten, 5 im zweiten, 2 im im dritten Jahre, je ein Patient im 5. bezw. 8. Jahre gestorben. 6 Patienten leben noch; davon 2 im 7., 2 im 9. und 1 im 11. Jahre ohne Recidiv. Demgemäss sind im Ganzen 15 pCt. Dauerheilungen zu verzeichnen. Von den 46 perineal Operirten waren 8 = 17,3 pCt., bezw. 5 = 10,8 pCt. in unmittelbarer Folge der Operation gestorben.

Eigene Statistik.

Ich gehe nun zur Besprechung der 119 Fälle über, welche Prof. Hochenegg theils als Assistent von Hofrath Albert, an der 1. Chirurgischen Klinik in Wien, theils als chirurgischer Abtheilungsvorstand der Allgemeinen Poliklinik sowie in der Privatpraxis vom 12. Mai 1887 bis Ende Februar 1900 zu operiren Gelegenheit hatte.

Dem Geschlechte nach vertheilen sich dieselben auf 72 Männer und 47 Frauen, dem Alter nach auf die Jahre zwischen 21 und 72. 5 der Patienten waren unter 30, 18 unter 40 Jahre alt gewesen. Wie die meisten Autoren feststellen konnten, sind auch hier die Altersjahre zwischen 40 und 60, die am meisten von der Krankheit heimgesuchten, wobei sich für einzelne Jahre die Fälle ganz ausserordentlich häufen. 5 der an Mastdarmkrebsleidenden waren 46, 6 47, 9 54 und gar 10 52 Jahre alt gewesen; der Altersperiode von 50 bis incl. 54 hatten 31, also mehr als ein Viertel sämmtlicher Patienten angehört.

Hinsichtlich der Aetiologie liess sich trotz der grossen Zahl der Beobachtungen nicht mehr feststellen, als schon seit jeher bekannt ist. Da aber in jüngster Zeit dieser Frage, namentlich hinsichtlich der parasitären Natur des Krebses, dessen Heredität, Ansteckungsfähigkeit ein besonderes Interesse entgegengebracht wird, so mögen diesbezüglich einige auffallende Thatsachen angeführt werden, die sich aus der Durchsicht der Krankengeschichten ergeben haben. Ich erinnere mich schon einen Hinweis auf häufigeres Auftreten von Krebs bei Personen gelesen zu haben, deren Berufsgeschäfte sich im Freien abspielten. Unter unseren Kranken waren nicht weniger als 4 Gärtner

Digitized by Google

und 1 Förster und gerade Forstleuten begegnet man mit Carcinom erkrankt nicht so selten an Kliniken. Nach einer anderen Richtung sind wieder zwei Brüder von Interesse, welche beide innerhalb Jahresfrist wegen Mastdarmkrebs operirt worden waren. In einem Falle war später über der Operationsstelle ein frisches Carcinom entstanden und in einem anderen war der an einem Mastdarmkrebs operirte Patient $1^1/_2$ Jahre später einem Zungencarcinom erlegen. Eine weitere Aufmerksamkeit nimmt eine operirte junge Frau in Anspruch, deren Mutter an Mastdarmkrebs, deren Tante mütterlicherseits an Brustkrebs gestorben war. Die Patientin selbst hatte die Mutter gepflegt und seit einem halben Jahre vor ihrer sinnfällig gewordenen Erkrankung das Klystierrohr zu benutzen angefangen, welches auch früher die erkrankte Mutter in Verwendung gehabt hatte. Auch das sei noch erwähnt, dass nicht wenige der behandelten männlichen Individuen zum Theile ganz erheblich dem Alkoholgenusse ergeben gewesen waren.

Hinsichtlich der Ausdehnung der entfernten Neubildungen kann gegenüber schon Beobachtetem nichts Besonderes hervorgehoben werden. Zur Beurtheilung der Erfolge ist es aber nichts weniger als unwesentlich, zu betonen, dass hinsichtlich der Zulassung eines Falles zur chirurgischen Radicalbehandlung, die Grenzen für die Operabilität nichts weniger als enge gezogen worden waren. Hiermit ist nicht gesagt, dass jeder Fall um jeden Preis operirt wurde, sondern dass das Vertrauen in die Leistungsfähigkeit der sacralen Methode hinsichtlich der Zugänglichmachung des Krankheitsgebietes, in Verbindung mit dem Bewusstsein der vollkommenen Beherrschung der Technik der Operation, der Ueberzeugung, dass der Eingriff für Monate, Jahre den Kranken einem qualvollen Siechthum entreisst, die Lebensfreudigkeit wiedergiebt, ihm die Möglichkeit schafft, sozusagen eines anderen besseren Todes zu sterben, dass diese Umstände es rechtfertigen, auch an hoch hinaufreichende Tumoren heranzugehen, selbst dann, wenn sie bereits auf das eine oder andere Beckenorgan übergegriffen haben.

Die Grenzen, welche die einzelnen Chirurgen bezüglich der Operation der Mastdarmkrebse ziehen, sind sehr verschieden.

Dass sich mittelst der sacralen Methode noch viele Mastdarmkrebse in den Bereich der Operationsmöglichkeit ziehen lassen, die früher ihrem Schicksale überlassen geblieben wären, zeigt die auch

Digitized by Google

nach einer anderen Richtung lehrreiche Krankengeschichte eines Mannes, der 21 Jahre alt, mit einem ausgedehnten Mastdarmkrebs zur Operation gekommen war. Derselbe hatte einen Tripper acquirirt und bald darauf waren Symptome aufgetreten, welche Veranlassung gegeben hatten, eine Prostatitis zu diagnosticiren und für längere Zeit dieselbe zu behandeln. Indessen kam der junge Mann vor die Assentirungscommission, wo von einem Militärarzte das Leiden als Rectumcarcinom erkannt wurde. Die Neubildung hatte aber schon so weit um sich gegriffen, dass die Operation von mehreren Seiten abgelehnt wurde. Der Kranke wurde dann von Hochenegg operirt und ist bis nun — es sind seither $6^1/_2$ Jahre vergangen — vollkommen gesund und recidivfrei geblieben.

Schliesslich noch ein Wort über die Indicationsstellung. Darin sind alle Chirurgen einig, dass beim Vorhandensein innerer Metastasen sowie bei ausgesprochen vorhandener Cachexie die Operation ausgeschlossen ist. Koenig hält die sacrale Methode für unbedingt indicirt; 1. bei Krebsen, welche hoch oben in der Gegend des Sphincter tertius liegen und welche gerade noch vom Finger abgetastet werden können, oder auch bei solchen, deren oberes Ende schwer bestimmbar ist. Um eine begonnene Operation auch mit ziemlicher Sicherheit vollenden zu können, sollen nur bewegliche Neubildungen angegangen werden; 2. bei allen Mastdarmcarcinomen von der Mitte des Rectum nach oben; 3. bei Carcinomen von sehr grosser Ausdehnung nach oben, auch wenn sie bereits im Analtheil beginnen. Hochenegg operirt nicht mehr, sobald das Carcinom in Folge wirklichen Uebergreifens im Becken fixirt ist. Ob die obere Grenze der Neubildung erreicht werden kann, hängt zumeist von der Durchgängigkeit der carcinomatösen Strictur ab. Der Umstand, dass die obere Grenze nicht erreicht werden konnte, bildete in unseren Fällen keine Contraindication.

Hier mag auch der Platz sein, darauf hinzuweisen, dass die sacrale Methode, deren eifrigster Verfechter und Förderer Professor Hochenegg gleich zu Beginn gewesen ist, nicht nur bei den krebsigen Erkrankungen, sondern auch bei anderen ein chirurgisches Eingreifen erfordernden pathologischen Zuständen des Mastdarmes, ja sogar bei solchen der übrigen Beckenorgane, wie Professor

Digitized by Google

Hochenegg schon 1889 in der erwähnten Publication betont hat, am Platze sein kann[1]).

Hinsichtlich der Histologie der entfernten Tumoren wäre hervorzuheben, dass unter den 116 Fällen 3 mal ein Gallertkrebs zur Beobachtung gekommen war. Derselbe ist bekannter Weise durch seine besondere Bösartigkeit ausgezeichnet. Der erste Fall betraf einen 58jährigen Mann, bei dem nachträglich noch 2 Recidivoperationen ausgeführt worden waren, der aber trotzdem erst auf den Tag genau nach 3 Jahren 1 Monat seinem periproctalen Recidiv und seinen Lebermetastasen erlegen ist. Der weitere Fall von Gallertkrebs, der eine 32jährige Frau betraf, hatte in Folge von Recidiven nach 13 Monaten zum Tode geführt, während der andere bei einem schon 49 Jahre alten Herrn gefunden wurde, der heute noch nach 14 Monaten, nebenbei bemerkt vollständig continent, recidivfrei sich befindet.

Anlangend die Therapie ist hervorzuheben, dass sämmtliche der hier in Rede stehenden 119 Fälle in der Art der Ausführung der sacralen Methode operirt worden sind, wie sie Prof. Hochenegg in seiner ersten diesbezüglichen Publication (Wiener Klin. W.

---

[1]) Folgende Tabelle giebt einen Ueberblick über die Fälle, in welchen Prof. Hochenegg sacral operirt hat; sie sind theilweise wenigtens publicirt in der „Wiener Kl. Woch." 1888 No. 11—16, 1889 No. 26—30, 1897 No. 32, 1900 No. 3 und Frank: „Wiener Kl. W." No. 43—48.

Indication	Anzahl der Fälle	Geschlecht		Ausgang	
		Männer	Weiber	geheilt	gestorben
Missbildungen des Rectum	5	2	3	3	2
Rectumcarcinome	119	72	47	109	10
Rectumprolaps	1	—	1	1	—
Rectumstrictur	8	1	7	7	1
Retroflexio uteri fixata	1	—	1	1	—
Cystischer Tumor im Parametrium	1	—	1	1	—
Myoma uteri	1	—	1	1	—
Carcinoma uteri	28	—	28	24	4
Sacraltumor	1	—	1	—	1
Beckeneiterung	2	—	2	2	—
Dystopie der Nieren	1	—	1	1	—
Summe der sacral operirten Fälle	168	75	93	150	18

Digitized by Google

No. 11—16, 1888) angegeben hat, wobei noch zu bemerken ist, dass hierbei das Kreuzbein nicht immer in gleicher Höhe und Ausdehnung, sondern je nach Bedarf höher oder tiefer mit Innehaltung der von Prof. Hochenegg vorgeschlagenen Schnittführung resecirt wurde.

In Bezug auf letztere hat sich eine seit 3 Jahren geübte Art der Knochenabtragung als sehr practisch erwiesen; dieselbe besteht darin, dass man das vom Kreuzbein abzutrennende Stück in einem nach oben convexen Bogen durchschneidet. Hierdurch werden die Ansatzstellen der beiden Ligamenta tuberoso-sacra am Knochen erhalten und dadurch ein bei den früher operirten Fällen häufig beobachtetes, lästiges Symptom vermieden, das darin bestand, dass die Patienten beim Sitzen und Gehen einen Schmerz in der Gegend der Symphysis sacroiliaca verspürten, welcher auf die Lockerung derselben in Folge der vorgenommenen Durchschneidung der Ligamente zurückzuführen war. Trotz Vermeidung der Durchschneidung der Ligamente leidet die Zugänglichkeit dadurch in keiner Weise.

Für die Art der Ausführung der eigentlichen Operation, d. i. der Entfernung des erkrankten Darmtheiles war Sitz, Ausdehnung der Neubildung, deren Verhalten zur Nachbarschaft u. s. w. maassgebend. In jedem Falle wurde von vornherein die Eröffnung des Peritoneums in Aussicht genommen und auch wirklich ausgeführt, die Peritonealwunden aber immer nach der Exstirpation wieder vernäht. War die Analportion gleichzeitig erkrankt, so erfolgte die Amputation des Rectum mit Einnähung des neuen Darmlumens am After, was jedoch selten der Fall war; meistens war dies jedoch nicht ausführbar; in diesem Falle wurde das Darmende an Stelle des resecirten Kreuzbeines befestigt, wodurch es zur Bildung eines Anus praeternaturalis sacralis kam, der mit Hochenegg'scher Pelotte gut verschlossen werden kann. In einem Falle wurde in der Absicht, einen Verschluss herzustellen, das Darmende nach dem Vorschlage von Witzel seitlich durch den Glutaeus maximus geführt; der Darm hielt hier aber nicht, sondern zog sich zurück, wodurch es zur Verunreinigung der Wunde und Bildung einer Gasphlegmone kam, der die Patientin erlegen ist; auch die Gersuny'sche Drehung ist versucht worden, wird jedoch wegen der damals eingetretenen Gangrän des Darmes nicht mehr geübt. Bei Loslösung und Isolirung des Darmes werden nämlich so viele Gefässe unterbunden, dass es

Digitized by Google

nicht opportun erscheint, die Circulation des Darmes durch dessen Drehung noch mehr zu erschweren. Diese Ansicht und Befürchtung hat jedoch Prutz am Chirurgencongresse 1898 (Verhandl. d. Ges. f. Chir. 1898, pg. 118) nicht gelten lassen.

Bei höherem Sitze des Carcinoms wurde nach Resection des erkrankten Darmtheiles das Ende des centralen Stückes durch das anale gezogen und auf die von Prof. Hochenegg zuerst ausführlich angegebene Weise (Wiener Kl. Woch. No. 32, 1897) die beiden Theile miteinander vereinigt[1]). Gelang es nicht, den oberen Darmtheil wegen seiner zu straffen Befestigung durch den unteren durchzuziehen, dann wurde die Naht von der Wunde aus angelegt. Bei jeder Art der Darmversorgung ist der Kothstauung vorzubeugen; die Hautwunde wird bis auf Anlegung einiger Nähte offen gelassen, sorgfältig drainirt und im Weiteren der Entstehung einer Strictur an der Nahtstelle des Darmes durch rechtzeitige Bougirung vorgebeugt.

Diese derartig ausgeführten Darmversorgungen haben im Allgemeinen ein verschiedenes Schicksal. In einem Theile der Fälle hält, wie schon Prof. Hochenegg ausgeführt hat, die Naht vollständig, in einem andern reisst sie irgendwo ein, es bildet sich eine Kothfistel, die nach einiger Zeit von selbst heilt oder behandelt werden muss; oder es platzt überhaupt die Naht einer ganzen Seite — meist nach rückwärts — und es etablirt sich ein Anus sacralis. Derselbe wird durch Vorlegen eines Schwammes, oder durch die Hochenegg'sche Pelotte, bezw. durch eine plastische Nachoperation verschlossen. Das Nähere hinsichtlich der erzielten Continenz soll später angeführt werden.

Ich komme nun zu einem Hauptpunkt meiner Arbeit, zur Beantwortung der Frage nach der Mortalität bei unseren sacral Operirten, nach den Heilungsresultaten, bezw. zur Darlegung dessen, was mittelst der sacralen Methode bei der Behandlung des Rectumcarcinoms zu erreichen ist. Diese Darstellung gewinnt umsomehr an Bedeutung, als die Ausführung der Operation seit 13 Jahren consequent von demselben Operateur nach einer und derselben Methode geschah und insofern, als, soweit mir bekannt ist, kein Chirurg sonst eine so grosse Anzahl von Fällen

[1]) Diese von meinem Chef vorgeschlagene Durchziehmethode war bei uns zum ersten Male 1889 ausgeführt worden.

Digitized by Google

nach der sacralen Methode, ja von Rectumcarcinomen überhaupt operirt hat, als sie hier den Gegenstand der Besprechung bilden. Auf die Anführung von Krankengeschichten verzichtend, will ich nur einen kurzen Abriss über die in den einzelnen Jahren ausgeführten Operationen geben, während dem Schlusse dieser Arbeit eine übersichtliche Tabelle derselben beigefügt ist.

1887 sind 2 Fälle operirt worden. Gleich die erste am 27. Mai ausgeführte Operation, eine Resection, ergab ein sehr schönes Resultat. Es war das überhaupt der erste Fall, in dem die circuläre Darmnaht vollständig gehalten hat. Die Patientin, am 10. Juni desselben Jahres in der K. K. Gesellschaft der Aerzte in Wien vorgestellt, ist vollständig continent, lebt heute noch nach mehr als 12 $^3/_4$ Jahren vollkommen recidivfrei und hat zweimal normal entbunden. Der 2. Patient hat sich nach 6 Monaten vorgestellt; seither fehlt jede Nachricht über ihn.

1888 sind 7 Fälle operirt worden. 5 derselben sind in Folge periproctaler Recidive innerhalb einiger Monate bis zu 2 Jahren gestorben. Bei einem hatte es sich um ein hochsitzendes Carcinom gehandelt, welches auf die Flexur übergegriffen und zur Invagination derselben in die Rectumampulle geführt hatte. Ein Fall war nach 2 Jahren 8 Monaten noch ohne Recidive; seither keine Nachricht. Von einem anderen Falle war überhaupt keine Nachricht zu erlangen gewesen.

Aus dem Jahre 1889, in welchem 10 Mastdarmkrebse operirt worden waren, ist heute ein Fall noch nach 11 Jahren am Leben und ohne Recidiv; 6 sind nach Recidiv und zwar 2 nach $^1/_2$ Jahre, je 1 nach 1 Jahr 1 Monat, 1 $^1/_2$, 2, 3 und 8 Jahren gestorben; von einem keine Nachricht, 2 sind im Anschluss an die Operation gestorben, einer an Sepsis, der andere Patient war in der Provinz operirt worden und am 10 Tage einer inneren Incarceration erlegen.

1890 weist 4 Operationen auf. 1 Fall endete durch Recidiv nach einem Jahre tödtlich; 2 Fälle waren $^3/_4$, bez. 6 Jahre vollständig recidivfrei; seither war über beide keine Nachricht mehr zu erhalten. In einem Falle war die 58 jährige Patientin einer capillären Bronchitis am 15. Tage post operat. bei schön verheilender Wunde erlegen.

1891 zeigt 13 Operirte. 1 ist nach 8 Jahren recidivfrei einer

Digitized by Google

Apoplexie erlegen, 1 Patient, welcher in eine Psychose verfallen war und in dieser Niemand zu seiner Pflege herbeiliess nach 1 Jahr marastisch zu Grunde gegangen, 1 nach 3 Jahren einer Pneumonie erlegen, 1 war nach 1 Jahre noch gesund und im 2. Monate gravid; 3 waren in Folge Recidive nach $^1/_2$, 1 und 2 Jahren gestorben. Ueber 5 gesund entlassene Patienten keine Nachricht. Ein Fall war am 3. Tage p. op. einer inneren Verblutung erlegen.

1892 5 Fälle. Davon hatten 2 noch nach 2 bez. 6 Jahren gelebt; seither keine Auskunft über sie zu erlangen. 1 ist an Endocarditis nach 4 Jahren, 1 nach $1^1/_2$ Jahren an Zungenkrebs und 1 an Recidiv nach 2 Jahren gestorben.

Von 1893 9 Operirten leben heute noch gesund 3 nach 6 Jahren, 1 nach 1 Jahr; weitere Nachricht fehlt, ebenso bei einem zweiten. 2 sind in Folge Recidiv nach 2 und 5 Jahren, 2 in Folge Sepsis gestorben.

1894 7 Fälle. Davon leben noch 3 nach durchschnittlich 5 Jahren, 2 sind nach 2 Jahren in Folge Recidiv gestorben, von 2 fehlen weitere Nachrichten; einer derselben war jedenfalls nach 2 Jahren noch gesund.

1895 8 Fälle. 5 derselben sind mit Tod abgegangen, 3 nach Recidiv mit 1, $1^1/_2$ und 2 Jahren; 1 nach 1 Jahr an Tuberculose, 1 nach 2 Jahren in Folge Apoplexie. Von 1 existirt keine weitere Nachricht, je 1 ist nach 1 bezw. 3 Jahren noch gesund.

1896 wurden 17 operirt, von denen bisher 8 den Recidiven innerhalb 1 bis 2 Jahren erlegen sind. In einem dieser Fälle von sehr hochsitzendem Carcinom war das obere Darmende, durch narbige, jedoch nicht carcinomatöse Stränge zu sehr fixirt, nicht genügend weit herabzuziehen, weshalb zwischen Flexur und dem stehengebliebenen Theile des Rectum eine seitliche Anastomose gebilldet wurde. 6 leben noch heute, also über 3—4 Jahre, von 1 fehlt jede Nachricht, 2 sind im zeitlichen Anschlusse an die Operation in Folge einer Duodenalblutung bezw. einer 18 Tage p. op. infolge einer Gehirnembolie gestorben.

1897 sind 14 Patienten sacral operirt worden, von welchen 8 innerhalb 2 Monaten bis 3 Jahren Recidiven erlegen sind. Unter diesen hatte sich ein Bluter befunden, bei dem jede Gewebstrennung mit dem Paquelin geschehen musste. 8 Tage p. op. wurde eine linksseitige Ureterfistel constatirt, die auf eine Ver-

Digitized by Google

sengung zurückzuführen war und welche die Exstirpation der linken Niere zur Folge hatte. Pat. ist 1899 einem periproctalen Recidiv erlegen. 1 Pat. ist 2 Monate p. op. seiner Tuberculose erlegen, von 2 war keine Auskunft zu erhalten, 3 leben heute noch nach 2 bezw. 1 nach 3 Jahren.

1898 13 Fälle. Von diesen endete ein Fall mit ausgedehnter Verwachsung des Krebses mit der Scheide nach 2 Tagen infolge Verblutung tödtlich. Von den Uebrigen lebte 1 gewiss noch nach 1 Jahre, 1 nach $1^1/_2$ Jahren. Die hierhergehörige Frau, welche vollständig continent ist, war bei ihrer damaligen Vorstellung gravid. Von 1 Falle keine Nachricht, die übrigen 9 leben heute noch nach 1 bis 2 Jahren.

Von 7 1899 Operirten leben alle bis auf 2, von denen einer seinen Metastasen erlegen, der andere an Sepsis zu Grunde gegangen ist.

3 im Jahre 1900 bis zum heutigen Tage Operirte wurden geheilt entlassen.

Aus dieser Uebersicht ist zu entnehmen, dass folgende Todesfälle mit der Operation in einem zeitlichen Zusammenhange stehen.

1. Der Fall von Sepsis aus dem Jahre 1889, 2. die innere Incarceration mit Tod am 10. Tage p. op. bei dem in der Provinz operirten Patienten; 3. der Fall von Exitus am 15. Tage infolge capillärer Bronchitis aus 1890; 4. eine innere Verblutung im Jahre 1891; 5. und 6. 2 Fälle von Sepsis 1892; 7. Tod infolge einer Duodenalblutung am 7. Tage p. op. und 8. infolge von Gehirnembolie am 18. Tage p. op. bei einer bereits seit 3 Tagen ausser Bett befindlichen Patientin; 9. ein Fall von innerer Verblutung aus dem Jahre 1898 und 10. 1 Fall von Sepsis aus dem Jahre 1899.

Ich finde hier also unter den von Prof. Hochenegg nach der sacralen Methode operirten 119 Fällen von Mastdarmkrebs 10 im zeitlichen Auschlusse an die Operation aufgetretene Todesfälle = 8,4 pCt. absolute Mortalität. Schon dieses Resultat an und für sich ist bei der Grösse des chirurgischen Eingriffes ein glänzendes, wenn berücksichtigt wird, dass die Grenzen der Indicationsstellung nichts weniger als enge waren.

Ich nehme mir jedoch die Freiheit, zur Berechnung der

Digitized by Google

wahren Mortalität jene Fälle auszuscheiden, welche mit der sacralen Methode als solcher ganz und garnichts zu thun haben, jene Fälle, welche nicht nothwendiger Weise in einem causalen Zusammenhange mit dieser Operation stehen, welche sich bei jeder beliebigen anderen, gleich schweren Operation ereignen können. Freilich eine Sepsis kann schliesslich auch nach einer Hühneraugenoperation eintreten; aber doch ist dort die Gefahr eine näherliegende, da die gesetzte Wunde direct im Bereiche möglicher Weise austretender Faeces liegt, die Operation also die Nothwendigkeit einer correcten und umsichtigen Vorbereitung sowie Nachbehandlung voraussetzt.

Ich schalte aus:

1. Die capilläre Bronchitis (1890);
2. die Magen-Duodenalblutung,
3. die Gehirnembolie (beide 1896) und
4. den Fall der inneren Incarceration.

Es bleiben demnach zur Verrechnung für die Mortalität 6 Fälle: 4 von Sepsis und 2 Verblutungen, also 6 Todesfälle auf 119 Operationen = **5,04 pCt.** Mortalität.

Dieser ausserordentlich geringe Procentsatz zeigt, dass es möglich ist, die Mortalität bei der sacralen Methode auf einen Grad herabzudrücken, wie er auch von der perinealen Methode nicht übertroffen, ja zumeist garnicht erreicht wird, trotzdem, wie es in der Natur der Sache liegt, sacral Carcinome angegangen werden, die wegen ihres höheren Sitzes, ihrer versteckten Lage weit schwieriger und später erkannt und daher nicht selten weiter fortgeschritten sind, als es bei den tiefersitzenden der Fall zu sein pflegt.

Diese Operationsresultate zeigen sogar, dass das, was von Bardenheuer 1887 als ideale Möglichkeit hingestellt wurde, nämlich die Mortalität nach Ausscheidung der wichtigsten Complicationen auf 5 pCt. bringen zu können, wirklich erreicht worden ist. Würden wir von den obigen in das Mortalitätsprocent eingerechneten Fällen, noch die durch eine Complication — nämlich durch Blutungen aus varicös erweiterten Venen nach Resection der Vagina — bedingten in Abzug bringen, so blieben nur die 4 Fälle von Infection zu verrechnen und das Mortalitätsprocent betrüge gar nur 3,4.

Digitized by Google

Ein Ueberblick über die in dieser Arbeit besprochenen sacral operirten Fälle giebt folgende Zusammenstellung:

Sacral Operirte:

Czerny	36	Fälle	mit	7	Todesfällen	= 9,1	pCt.
Krönlein	1	Fall	„	1	Todesfall,		
Mikulicz	57	Fälle	„	14	Todesfällen	= 24,56	„
Frank (gesammelte Fälle)	39	„	„	7	„	= 17,9	„
Wiener Krankenanstalten . . .	83	„	„	13	„	= 15,6	„
Klinik Billroth . .	56	„	„	10	„	= 20,4	„
Gussenbauer (Prag) .	15	„	„	4	„	= 26,6	„
Klausner	5	„	„	0	„		
Kraske	66	„	„	5	„	= 7,57	„
Paul	19	„	„	4	„	= 21	„
Swinford	14	„	„	2	„	= 14	„
Regius	4	„	„	1	„		
Küster	46	„	„	7	„	= 15,2	„
Hochenegg. . . .	119	„	„	6	„	= 5,04	„
	563	Fälle	mit	81	Todesfällen	= 14,3	pCt.*)

Angesichts dieser Zahlen ist eigentlich jede Bemerkung überflüssig. Vergleicht man obige Statistiken miteinander, welche keineswegs ausgesuchte Zahlen enthalten, so findet man bei den perineal Operirten, ob man nun 12 oder 17 pCt. gelten lässt, kaum eine grosse Differenz gegenüber der Mortalität bei der sacralen Methode. Vergleicht man die einzelnen Mortalitätsquoten, so kommen diese in einzelnen Fällen bei der sacralen Methode sogar niedriger zu stehen als bei den perinealen. Gegenüber Arnd's Publication aus der Kocher'schen Klinik wäre hervorzuheben, dass bei den 119 von meinem Lehrer operirten Fällen noch

*) Perineal Operirte:

Czerny	73	Fälle	mit	3	Todesfällen	= 4,1	pCt.
Kocher	35	„	„	10	„	= 28,57 bezw. 14,29	pCt.
Krönlein. . . .	19	„	„	1	„	= 5,3	„
König	57	„	„	10	„	= 17,5	„
Mikulicz	9	„	„	3	„	= 33	„
Gussenbauer . .	24	„	„	10	„	= 46	„
	217	Fälle	mit	37	Todesfällen	= 17	pCt.

Rheinwald hat in einer Arbeit (Beitr. z. klin. Chir. 25. Bd., 3. Heft) 325 perineal operirte Fälle mit 42 Todesfällen zusammengestellt = 12.8 pCt. Mortalität.

Digitized by Google

immer keine Infection des Duralsackes constatirt werden konnte und gegenüber Stierlin, dass die Blutung aus den Knochengefässen des Kreuzbeines thatsächlich keine einzige Operation nennenswerth complicirt hat. Doch von allem Nebensächlichen abgesehen: So viel steht aus dieser Statistik fest: Von 20 pCt. Mortalität kann künftighin weder im Allgemeinen noch bei meinem Chef die Rede sein. Sie beträgt bei den 563 von mir zusammengestellten Fällen 14,3 pCt. und bei den von Prof. Hochenegg operirten 119 Fällen 5,04 pCt.

Es erübrigt mir nur noch einen Ueberblick über die erzielten Dauerresultate, bezw. über das Eintreten der Recidive wie über die Dauerheilungen der sacral operirten Mastdarmkrebse zu geben.

Ob ein an Rectumcarcinom Operirter nach einer gewissen Zeit für immer vor dem Eintreten eines Recidivs gesichert ist, ist schwer oder eigentlich garnicht zu sagen. Diese Unsicherheit ist gewissermaassen selbstverständlich, wenn man die infectiöse Natur des Krebses zu Grunde legt. Wie bei allen Infectionskrankheiten wird auch für das Auftreten des Carcinoms eine Disposition des Körpers nothwendig sein, sei es, dass diese nun eine allgemeine oder eine locale ist. Hat vor dem Auftreten eine solche, sagen wir locale, Disposition bestanden, so ist diese durch die Operation vollständig oder unvollständig entfernt worden und hiermit schon — ganz und gar abgesehen von den Infectionskeimen — das Auftreten eines Recidivs beeinflusst worden. Ich möchte es hier betonen, dass in unseren sämmtlichen Fällen niemals ein locales Recidiv aufgetreten ist. Abgesehen von den Metastasen hatten sich die Recidive immer im periproctalen Zellgewebe entwickelt und nur ein einziges Mal war im Darme selbst, jedoch oberhalb der Operationsstelle, neuerdings ein Carcinom aufgetreten. Die parasitäre Natur des Krebses ist zwar noch nicht sicher erwiesen, aber doch schon soweit plausibel gemacht, dass man mit ihr zu rechnen hat. Im Allgemeinen nimmt man an, dass der Bestand einer Heilung um so sicherer ist, wenn der Operirte durch 3 Jahre recidivfrei geblieben. Dass auch später häufig genug Recidive auftreten, ist bekannt und unter unseren Fällen befinden sich solche nach 8 und 5 Jahren.

Ordnen wir unsere 119 Fälle nach den verschiedenen Gesichtspunkten, so finden wir:

Digitized by Google

10 sind im Anschlusse an die Operation gestorben;

14, über welche überhaupt keine Nachricht zu erlangen war;

40 sind den Recidiven mit und ohne Metastasen erlegen u. z.:

7 innerhalb eines Jahres oder nach demselben,

12 nach 1 Jahre
16 „ 2 Jahren
3 „ 3 „
1 „ 5 „
1 „ 8 „

Die durchschnittliche Lebensdauer derselben betrug etwa 21,4 Monate.

8 Operirte sind gestorben, aber nicht an Recidiv und zwar:

2 an Tuberculose nach $^1/_2$ bezw. 1 Jahr,
1 in Folge Psychose nach 1 Jahr,
2 nach Apoplexie nach 2 bezw. 8 Jahren,
1 nach 3 Jahren an Pneumonie,
1 „ $1^1/_2$ „ „ Zungencarcinom,
1 „ 4 „ „ Endocarditis.

Von 15 fehlt theilweise eine Nachricht. Von diesen lebten sicher noch 4 nach 3 Jahren, 2 nach 6 Jahren.

32 leben heute noch und zwar:

5 über 3 Jahre,
2 „ 4 „
3 „ 5 „
3 „ 6 „
1 „ 11 „
1 „ $12^3/_4$ „

die übrigen unter 3 Jahre. 29 Personen leben demnach oder haben über 3 Jahre gelebt.

Zur Berechnung des Procentsatzes der Dauerheilungen, d. h. jener, welche über 3 Jahre leben oder gelebt haben, kommen in Wegfall:

10 im Anschlusse an die Operation Gestorbene,

14, von welchen gar keine Nachricht zu erhalten war,

8 Fälle, die sich zwar nach der Operation vor Ablauf des 3. Jahres vorgestellt haben, über welche aber späterhin keine Auskunft zu erlangen gewesen ist und 20 ab März 1897 operirte Patienten, welche noch leben aber noch nicht 3 Jahre in Beob-

Digitized by Google

achtung stehen, deren Befinden aber bekannt ist. Es kommen demnach 52 Fälle zur Ausschaltung und 67 bleiben für die Berechnung der Dauerheilung. Von diesen sind 29 = 43,3 pCt. über 3 Jahre am Leben geblieben.

Es erübrigt mir noch ein Wort über die Verhältnisse hinsichtlich der Continenz zu sagen, in welcher Richtung die folgende Tabelle Aufschluss giebt. Nach der Operation hatte bestanden:

I. Vollständige Continenz:

a) nach Naht 5 Fälle (No. 1, 6, 27, 47, 119).

b) nach der Durchziehmethode 24 Fälle (No. 18—20, 22, 25, 26, 31, 46, 50, 58, 61, 63, 67–69, 75, 79, 82, 84, 90, 95, 98, 107, 118.

c) nach vorher bestandener Fistel:

α) in Folge Spontanheilung 3 Fälle (No. 88, 97, 108).

β) in Folge Plastik 2 Fälle (No. 41, 109).

II. Anus sacralis:

α) von vornherein 50 Fälle.

β) nach Ruptur der Naht 27 Fälle.

III. Anus an normaler Stelle (mit Entfernung des Sphincter) 8 Fälle (No. 12, 14, 49, 53, 60, 92, 113, 118).

Die meisten der vollständig Continenten haben durch die Operation und was besonders hervorzuheben ist, auch durch die Voroperation nicht den geringsten Nachtheil erlitten; sie können ihrem Berufe vollständig gerecht werden und drei sacral operirte Frauen haben anstandslos entbunden.

Eine zweite Categorie dieser sonst continenten Patienten leidet an Störungen verschiedener Art; bei einigen musste längere Zeit eine Sondirung der Nahtstelle vorgenommen werden; bei einem Herrn hatte sich allmählich eine Sacralhernie entwickelt, die er mit einer Pelotte zurückhalten musste, da sich sonst der Koth über dem Sphincter stauend, daselbst eindickte; zwei Patienten klagen beim Sitzen, Stehen und starker Anstrengung über Schmerzen in der Gegend der Symph. sacro-iliaca, die auf eine Lockerung des entsprechenden Bandapparates zu beziehen sind.

Die Incontinenten tragen durchwegs die Hochenegg'sche Pelotte, oder verschliessen den sacralen After durch einen vorgelegten, mit einer Kautschukbinde stramm angedrückten flachen Schwamm. Weitaus die grössere Zahl derselben findet sich all-

Digitized by Google

mählich mit diesem Zustande ab, namentlich wenn sich die Defäcationsverhältnisse geregelt haben; hat die tägliche Entleerung, bezw. Reinigung des Anus stattgefunden, können die betreffenden Individuen meist vollständig ihren gesellschaftlichen Verpflichtungen nachkommen.

Es erübrigt nur noch einen Blick auf Jene zu werfen, welche den Recidiven erlegen sind. In sämmtlichen operirten Fällen, mit Ausnahme jenes Patienten, der später an Tuberculose gestorben ist und dessen Leiden durch die Operation bedeutend verschlechtert worden war, wurde nach der Operation eine förmlich oft rapide Gewichtszunahme, eine Hebung des Allgemeinbefindens constatirt.

Was das Recidiv selbst anbelangt, so mag hervorgehoben werden, dass dasselbe immer im periproctalen Zellgewebe aufgetreten war, von dem es nach zwei Richtungen hin in Erscheinung trat: es stellten sich, wie es zumeist der Fall war, in ihrer Intensität sehr wechselnde Compressions- und Stenosenerscheinungen im Gebiete des Mastdarms ein, die in mehreren Fällen eine spätere Colostomie bedingten, oder das Carcinom wucherte neben dem Darm, meist zwischen Darm und Kreuzbein entstehend, nach aussen hin grosse Geschwülste darstellend.

Selbst in diesen traurigen Fällen hat die Operation eine ähnliche Berechtigung gehabt, wie wir sie für die Colostomie bei Rectumcarcinomen anführen; sie hat aber, was Prof. Hochenegg immer betont, das voraus, dass die Patienten sich durch die Operation, als wenigstens für einige Zeit von ihrem Leiden radical geheilt, psychisch gehoben fühlen, dass weiter der im Becken weiter wuchernde Krebs kaum jemals so qualvolle Zustände schafft: Neuralgien, Compression der Urethra, Perforation in die Nachbarschaft u. s. w. als wie der nach Colostomieen weiterwachsende Tumor, bei welchen der im uneröffneten Becken eingeschlossene Krebs schliesslich seine Nachbarorgane ergreifen wird. Wenn man die Mortalität unserer Fälle betrachtet und zugleich sieht, dass selbst die so einfach auszuführende Colostomie nach Maydl, wie z. B. eine Zusammenstellung der Fälle Ewald's ergiebt, eine Mortalität von 52 pCt. aufweist, so wird man es begreiflich finden, wenn wir die sacrale Exstirpation der Colostomie vorziehen. Wir calculiren dabei, dass selbst bei den fortgeschrittensten Fällen — solange Cachexie und Metastasen die Operation überhaupt nicht

Digitized by Google

verbieten — die Möglichkeit einer radicalen Heilung nicht ausgeschlossen ist, und dass im schlimmsten Falle durch die sacrale Operation hier derselbe Vortheil, wenn nicht ein grösserer, wie durch die Colostomie erzielt wird.

Zum Schlusse erlaube ich mir noch, meinem früheren verehrten Chef, Herrn Prof. Hochenegg an dieser Stelle für die Unterstützung bei dieser Arbeit meinen Dank abzustatten.

Uebersicht über die von Prof. Hochenegg operirten Fälle von Rectumcarcinom, in chronologischer Reihenfolge.

No.	Alter und Geschlecht.	Operation.	Tod nach der Operation.	Gestorben an		Lebt		Continenz.	Anmerkung.
				Recidiven	anderer Krankheit	mit Recidiv	ohne Recidiv		
1.	32 w.	12. 5. 87 circuläre Darmnaht.	—	—	—	—	13 J.	Vollständig.	Der erste Fall, in dem überhaupt die circuläre Vereinigung der Darmenden gelungen. Hat zweimal entbunden.
2.	54 m.	12. 7. 87 Resectio recti.	—	—	—	—	—	Anus sacralis.	Am 21. 1. 88 wird ein kleiner Recidivknoten entfernt. Pat. gesund entlassen; seither keine Nachricht.
3.	44 m.	20. 1. 88 Resectio.	—	2 J.	—	—	—	„	Hat Mai 88 bereits um 12 kg zugenommen gehabt.
4.	71 m.	16. 4. 88 Amputat.	—	—	—	—	$2^3/_4$ J.	„	Seither keine Nachricht.
5.	60 w.	7. 6. 88 Amputat.	—	—	—	—	—	„	Keine Nachricht.
6.	65 w.	8. 6. 88 Exstirpat.	—	nach 4 Mon. an Metast.	—	—	—	Vollständig.	Hochsitzendes Ca., welches auf die Flexur übergreift und dadurch zur Invagination führt.
7.	45 m.	27. 9. 88 Exstirpat.	—	1 J.	—	—	—	Anus sacralis.	Gleichzeitig Ca. der Samenblasen und Prostata. † 30. 11. 89.
8.	32 w.	21. 10. 88 Amputat.	—	1 J.	—	—	—	„	Gallertkrebs.
9.	44 m.	9. 11. 88 Exstirpat.	—	$1^1/_4$ J.	—	—	—	„	

Digitized by Google

No.	Alter und Geschlecht.	Operation.	Tod nach der Operation.	Gestorben an Recidiven	Gestorben an anderer Krankheit	Lebt mit Recidiv	Lebt ohne Recidiv	Continenz.	Anmerkung.
10.	65 m.	27. 1. 89 Amputat.	—	3/4 J.	—	—	—	Anus sacralis.	
11.	52 m.	4. 2. 89 Exstirpat.	—	—	—	—	11 J.	„	Lebt noch.
12.	21 w.	7. 4. 89 Exstirpat.	—	8 J.	—	—	—	Continent.	Mit 13 J. hatte schon ein Mastdarmprolaps bestanden. 1883 wegen Mastdarmpolypen operirt. Bei der Rectumoperation waren noch 4 cm von der Flexur entfernt worden. Zwei Nachoperationen wegen Recidive.
13.	69 m.	10. 4. 89 Amputat.	—	3 J.	—	—	—	Anus sacralis.	Verwachsung mit d. Prostata.
14.	51 m.	12. 5. 89 Exstirpat.	—	2 J.	—	—	—	Continent.	
15.	62 w.	14. 5. 89 Exstirpat.	—	—	—	—	—	Anus sacralis.	Schicksal unbekannt.
16.	36 m.	24. 8. 89 Amputat.	† n. 3 Tg. an Sepsis.	—	—	—	—	„	Zwei Monate vorher bereits colostomirt.
17.	66 m.	25. 12. 89 Exstirpat.	—	1 1/2 J.	—	—	—	Anus sacralis.	
18.	55 w.	28. 12. 89 Durchziehmethode.	—	1 J.	—	—	—	Continent.	Erster Fall von Durchziehmethode. 26. 5. 90. colostomirt. † 1. 1. 91.
19.	52 m.	30. 12. 89 Durchziehmethode.	† nach 10 Tagen in Folge innerer Incarcerat.	—	—	—	—	„	In der Provinz operirt; die Nachbehandlung nicht persönlich geleitet.
20.	58 w.	4. 1. 90 Durchziehmethode.	Am 15. Tg. p. op. an capillärer Bronchitis †.	—	—	—	—	—	Wunde in Heilung.
21.	45 m.	8. 5. 90 Resectio.	—	—	—	—	6 J.	Anus sacralis.	1896 noch recidivfrei; weitere Nachricht fehlt.
22.	46 m.	8. 6. 90 Durchziehmethode.	—	—	—	—	3/4 J.	Continent.	Weitere Nachricht fehlt.
23.	32 w.	18. 10. 90 Resectio.	—	1 J.	—	—	—	Anus sacralis.	Extirpation des Uterus und eines Theiles der Vagina. Hatte 6 Wochen nach der Entlassung um 6 kg zugenommen gehabt.

Digitized by Google

No.	Alter und Geschlecht.	Operation.	Tod nach der Operation.	Gestorben an		Lebt		Continenz.	Anmerkung.
				Recidiven	anderer Krankheit	mit Recidiv	ohne Recidiv		
24.	53 w.	8. 2. 91 Resectio.	Verblutung am 3. Tage p. op.	—	—	—	—	—	Verwachsungen m. d. Scheide wo zahlreiche ektatisch Venen; aus einer derselbe am 3. Tage eine Blutung während welcher Pat. stirbt bevor sie noch auf de Operationstisch gebrach werden konnte. (Luft embolie ?).
25.	35 w.	19. 2. 91 Durchzieh-methode.	—	—	—	—	1 J.	Vollst. continent.	Theilweise Verwachsungen i d. Vagina. War 1892 noc vollst. gesund u. im 2. Mona gravid. Weiter keine Nachr
26.	47 w.	22. 3. 91 Durchzieh-methode.	—	—	—	—	—	„	Resection d. hint. Vaginal wand. Weiteres Schicksa unbekannt.
27.	48 w.	16. 4. 91 Exstirpat.	—	½ J.	—	—	—	Continent.	Konnte nach 12 Tagen di Anstalt verlassen; circulär Naht hatte vollst. gehalten Noch im selben Jahre Wirbel metastasen.
28.	52 m.	19. 4. 81 Resectio.	—	—	8 J.	—	—	Anus sacralis.	An Apoplexie †.
29.	43 m.	4. 5. 91 Exstirpat.	—	—	—	—	—	„	Keine Nachricht.
30.	50 w.	16. 5. 91 Exstirpat.	—	—	—	—	—	„	Keine Nachricht.
31.	32 w.	6. 6. 91 Durchzieh-methode.	—	—	—	—	—	Continent.	Keine Nachricht.
32.	72 m.	13. 8. 91 Exstirpat.	—	—	1 J.	—	—	Anus sacralis.	Nach der Operation ein Psychose, in Folge dere der Pat. Niemanden a seiner Pflege duldete. Ohn Zeichen eines Recidives a Marasmus gestorben.
33.	60 w.	21. 9. 91 Exstirpat.	—	—	3 J.	—	—	„	An Pneumonie †.
34.	42 w.	2. 10. 91 Resectio.	—	—	—	—	—	„	Keine Nachricht.
35.	46 w.	17. 11. 91 Resectio.	—	2 J.	—	—	—	„	
36.	60 w.	17. 11. 91 Exstirpat.	—	3 J.	—	—	—	„	
37.	72 m.	19. 2. 92 Resectio.	—	—	1½ J.	—	—	„	Gest. an Zungencarcinom.
38.	23 m.	6. 3. 92 Resectio.	—	2 J.	—	—	—	„	

Digitized by Google

No.	Alter und Geschlecht.	Operation.	Tod nach der Operation.	Gestorben an		Lebt		Continenz.	Anmerkung.
				Recidiven	anderer Krankheit	mit Recidiv	ohne Recidiv		
39.	42 w.	4. 4. 92 Resectio.	—	—	—	—	2 J.	Anus sacralis.	Gleichzeitiges Carc. uteri. 1894 noch recidivfrei; weitere Nachricht fehlt.
40.	49 m.	10. 10. 92 Resectio.	—	—	—	—	6 J.	„	Hat nach der Op. um 14 kg zugenommen. Lebte noch 1898 recidivfrei; seither keine Nachricht.
41.	60 m.	Nov. 92 Resectio.	—	—	4 J.	—	—	Vollst. continent.	Nach einer 1893 ausgeführten Plastik vollst. continent. Keine Recidive. Gest. an Endocarditis.
42.	47 m.	10. 1. 93 Resectio.	—	—	—	1 J.	—	Anus sacralis.	1 Jahr später colostomirt. Späteres Schicksal unbekannt.
43.	? w.	19. 3. 93 Resectio.	† an Sepsis.	—	—	—	—	„	Darm nach Witzel durch die Glutaei gezogen; er zog sich jedoch zurück, worauf Verunreinigung der Wunde mit Koth.
44.	? w.	7. 4. 93 Resectio.	Sepsis n. 22 Tagen.	—	—	—	—	—	
45.	62 w.	6. 7. 93 Resectio.	—	—	—	—	$6^1/_2$ J.	Anus sacralis.	Prolaps. Heute noch recidivfrei.
46.	54 m.	20. 7. 93 Durchziehmethode.	—	—	—	—	$6^1/_2$ J.	Continent.	Bis jetzt gesund.
47.	27 m.	31. 7. 93 Resectio.	—	5 J.	—	—	—	Vollst. continent.	Primäre Naht. Colostomie nach 5 Jahren.
48.	? m.	8. 8. 93 Resectio.	—	—	—	—	—	Anus sacralis.	Keine Nachricht.
49.	53 w.	25. 10. 93 Resectio.	—	—	—	—	$6^1/_2$ J.	Continent.	Lebt heute noch. Am 2. Tage post op. Gehirnembolie. Pat. ist durch 14 Tage gelähmt und aphasisch. Alle diese Symptome gingen wieder zurück. Stuhl an normaler Stelle.
50.	54 m.	4. 11. 93 Resectio.	—	2 J.	—	—	—	„	Bruder von 41. Colostomie wegen Ileus 1 Mon. früher.
51.	? m.	4. 1. 94 Resectio.	—	—	—	—	2 J.	Anus sacralis.	Weiter keine Nachricht.
52.	54 m.	20. 4. 94 Resectio.	—	—	—	2 J.	—	„	1889 6. wegen Recidive colostomirt.
53.	21 m.	2. 7. 94 Resectio.	—	—	—	—	$5^3/_4$ J.	Anus an normaler Stelle.	Auffälliges Auftreten der Symptome nach einem Tripper.

Digitized by Google

No.	Alter und Geschlecht.	Operation.	Tod nach der Operation.	Gestorben an Recidiven	Gestorben an anderer Krankheit	Lebt mit Recidiv	Lebt ohne Recidiv	Continenz.	Anmerkung.
54.	35 m.	25. 8. 94 Resectio.	—	2 J.	—	—	—	Anus pract.	
55.	38 m.	28. 8. 94 Resectio.	—	—	—	—	—	„	Keine Nachricht.
56.	52 m.	10. 11. 94 Resectio.		—	—	—	5 J.	„	Lebt noch.
57.	56 w.	29. 12. 94 Resectio.	—	—	—	—	5 J.	„	Lebt noch.
58.	? m.	9. 5. 95 Durchziehmethode.	—	—	—	—	—	Continent.	Keine Nachricht.
59.	52 m.	13. 6. 95 Resectio.	—	$1^1/_2$ J.	—	—	—	Anus sacralis.	
60.	71 w.	20. 7. 95 Durchziehmethode.	—	—	2 J.	—	—	Continent.	An Apoplexie.
61.	47 m.	1. 8. 95 Durchziehmethode.		—	—	—	1 J.	„	1896 noch ganz gesund; weitere Nachricht fehlt.
62.	37 m.	25. 9. 95 Exstirpat.	—	1 J.	—	—	—	Anus sacralis.	War an Recid. operirt worden, nachd. früh. schon v. and. Seit. e. Operat. vorgen. word. war.
63.	46 w.	27. 9. 95 Durchziehmethode.		—	1 J.	—	—	Continent.	† an Tuberculose.
64.	53 m.	16. 11. 95 Durchziehmethode.	—	—	—	—	3 J.	„	War 1898 noch gesund.
65.	52 w.	21. 12. 95 Durchziehmethode.	—	2 J.	—	—	—	„	
66.	59 w.	25. 1. 96 Durchziehmethode.	—	—	—	—	$4^1/_4$ J.	„	Vollkommen gesund.
67.	55 m.	8. 2. 96 Durchziehmethode.	—	2 J.	—	—	—	„	Nach 2 Jahren Colostomie.
68.	31 w.	19. 2. 96 Durchziehmethode.	—	—	—	—	4 J.	„	Mutter an Mastdarmkrebs †
69.	56 m.	30. 4. 96 Durchziehmethode.	—	1 J.	—	—	—	„	Colostomirt 1897.
70.	43 m.	10. 5. 96 Exstirpat.	—	2 J.	—	—	—	Anus sacralis.	
71.	52 m.	29. 5. 96 Exstirpat.	† nach 8 Tagen.	—	—	—	—	„	† infolge einer Duodenalblutung.

Digitized by Google

No.	Alter und Geschlecht.	Operation.	Tod nach der Operation.	Gestorben an Recidiven	Gestorben an anderer Krankheit	Lebt mit Recidiv	Lebt ohne Recidiv	Continenz.	Anmerkung.
72.	66 m.	20. 6. 96 Exstirpat.	—	1 J.	—	—	—	Anus sacralis.	
73.	64 w.	3. 7. 96 Exstirpat.	—	—	—	—	3 J.	„	Prolaps.
74.	42 w.	6. 7. 96 Exstirpat.	—	2 J.	—	—	—	„	
75.	56 m.	9. 7. 96 Durchzieh-methode.	—	—	—	—	3 J.	Continent.	Impotent seit der Operation.
76.	52 m.	10. 7. 96 Exstirpat.	—	$1^1/_2$ J.	—	—	—	Anus sacralis.	Samenblasen und ein Theil der Prostata mitentfernt.
77.	53 m.	20. 7. 96 Exstirpat.	—	2 J.	—	—	—	„	
78.	54 w.	8. 10. 97 Exstirpat.	—	2 J.	—	—	—	„	Flexur-Rectumanastomose.
79.	63 w.	5. 11. 96 Durchzieh-methode.	† nach 10 Tagen.	—	—	—	—	—	† an Hirnembolie. Pat. war schon ausser Bett.
80.	42 w.	12. 11. 96 Exstirpat.	—	—	—	—	—	Anus sacralis.	Keine Nachricht.
81.	68 w.	21. 11. 96 Exstirpat.	—	—	—	—	3 J.	„	Lebt noch gesund.
82.	28 m.	12. 12. 96 Durchzieh-methode.	—	—	—	—	3 J.	Vollst. continent.	Lebt noch gesund.
83.	58 w.	12. 1. 97 Exstirpat.	—	—	—	—	—	Anus sacralis.	Keine Nachricht.
84.	46 m.	März 97 Durchzieh-methode.	—	—	—	—	3 J.	„	1898 Plastik der Fistel.
85.	47 m.	5. 5. 97 Exstirpat.	—	2 J.	—	—	—	„	
86.	66 m.	10. 5. 97 Exstirpat.	—	1 J.	—	—	—	„	
87.	50 m.	31. 5. 97 Exstirpat.	—	$^1/_4$ J.	—	—	—	„	
88.	54 m.	22. 7. 97 Exstirpat.	—	—	—	$2^1/_2$ J.	—	Continent.	Sehr hoch sitzendes Carc., weshalb von vorn eingegangen werden musste, um den Tumor hinabzudrücken. Ende December 1899 Colostomie.
89.	49 m.	9. 8. 97 Exstirpat.	—	2 J.	—	—	—	Anus sacralis.	Bluter: Durchtrennung der Gewebe mit d. Paquelin. Wegen Verschorfung des linken Ureters Fistel daselbst, die eine linksseitige Nierenexstirp. nöthig macht.

Digitized by Google

No.	Alter und Geschlecht.	Operation.	Tod nach der Operation.	Gestorben an Recidiven	Gestorben an anderer Krankheit	Lebt mit Recidiv	Lebt ohne Recidiv	Continenz.	Anmerkung.
90.	51 m.	28. 8. 97 Durchziehmethode.	—	2¼ J.	—	—	—	Continent.	Der einzige Fall, in dem sich eine Sacralhernie entwickelte.
91.	51 m.	28. 9. 97 Exstirpat.	—	2 J.	—	—	—	Anus sacralis.	War 1894 schon auswärts nach Lisfranc operirt worden.
92.	54 w.	7. 10. 97 Durchziehmethode.	—	—	—	—	2 J.	Theilw. continent.	Noch recidivfrei. Anus an normaler Stelle.
93.	46 w.	19. 10. 97 Exstirpat.	—	—	¼ J.	—	—	Anus sacralis.	† an Tuberculose.
94.	58 m.	20. 10. 97 Exstirpat.	—	3 J.	—	—	—	„	Gallertkrebs. Noch 2 Recidivoperationen.
95.	33 w.	1. 12. 97 Durchziehmethode.	—	2 J.	—	—	—	Vollst. continent.	Am 18. Tage geheilt. Hat nach der Operation um 13 kg zugenommen. † an Carcinomatosis peritonei.
96.	54 m.	9. 12. 97 Exstirpat.	—	—	—		2 J.	Anus sacralis.	Noch vollkommen gesund.
97.	59 m.	4. 1. 98 Durchziehmethode.	—	—	—	—	2 J.	Continent, Fistel schloss sich spontan.	Bisher gesund.
98.	30 w.	7. 3. 98 Durchziehmethode.	—	—	—	—	2 J.	Continent.	Hat am 21. 2. 1900 geboren.
99.	52 m.	11. 3. 98 Exstirpat.	—	—	—	—	2 J.	Anus sacralis.	Bisher gesund; hat um 14 kg zugenommen.
100.	56 w.	21. 3. 98 Exstirpat.	—	—	—	—	2 J.	„	Bisher gesund.
101.	52 m.	23. 3. 98 Exstirpat.	—	—	—	—	—	„	Keine Nachricht.
102.	59 m.	15. 6. 98 Exstirpat.	—	—	—	—	1¾ J.	„	Bisher gesund.
103.	39 m.	26. 6. 98 Exstirpat.	—	—	—	—	1½ J.	„	Mit Pelotte sehr gesunde Function.
104.	58 w.	4. 7. 98 Exstirpat.	—	—	—	—	1½ J.	„	Gesund.
105.	59 w.	15. 7. 98 Exstirpat.	† am 2. Tage.	—	—	—	—	„	Verblutung. Carc. vaginae.
106.	47 w.	6. 10. 98 Exstirpat.	—	—	—	—	1¼ J.	„	Gesund.
107.	49 m.	5. 11. 98 Durchziehmethode.	—	—	—	—	1¼ J.	Continent.	Gallertcarcinom. Starke Blutung wegen Reissens eines Haemorrhoidal-Gefässes.

Digitized by Google

No.	Alter und Geschlecht.	Operation.	Tod nach der Operation.	Gestorben an		Lebt		Continenz.	Anmerkung.
				Recidiven	anderer Krankheit	mit Recidiv	ohne Recidiv		
108.	47 m.	7. 11. 98 Durchziehmethode.	—	—	—	—	1 J.	Vollst. continent.	Lebte noch gesund 1899.
109.	48 m.	14. 12. 98 Resectio.	—	—	—	1 J.	—	Continent.	Fistel, welche durch Plastik geschlossen wird. 1900 Recidivoperation.
110.	62 m.	21. 4. 99 Resectio.	† am 14. Tage an Sepsis.	—	—	—	—	Anus sacralis.	Naht an der Vorderwand gerissen. Durchtritt von Koth.
111.	48 w.	24. 4. 99 Exstirpat.	—	4 Mon.	—	—	—	„	Wirbelmetastasen.
112.	54 m.	26. 4. 99 Amputat.	—	—	—	—	10 Mon.	„	Gesund.
113.	56 m.	4. 6. 99 Durchziehmethode.	—	—	—	—	8 „	Incontin.	Anus an normaler Stelle.
114.	50 m.	30. 10. 99 Resectio.	—	—	—	—	4 „	Anus sacralis.	Verdacht auf Wirbelmetastasen.
115.	55 m.	21. 11. 99 Exstirpat.	—	—	—	—	3 „	„	Gesund.
116.	72 m.	22. 12. 99 Exstirpat.	—	—	—	—	2 „	„	Gesund.
117.	59 m.	9. 1. 00 Exstirpat.	—	—	—	—	—	„	Mit partieller Naht. Lebt.
118.	45 m.	3. 2. 00 Exstirpat., Durchziehmethode.	—	—	—	—	—	Incontin.	Naht hält nur theilweise. Pat. wird voraussichtlich continent werden.
119.	52 w.	17. 2. 00 Exstirpat.	—	—	—	—	—	Vollst. continent.	Nach vorausgegang. Colostomie. Naht hält.

Digitized by Google

XI.

(Aus dem chirurgisch-poliklinischen Institut der Universität Leipzig — Prof. Friedrich.)

Neue Untersuchungen über den Bacillus pyocyaneus und die Gesetze der Farbstoffbildung.

Von

Dr. Hans Noesske,

Assistenzarzt.

Der Bacillus pyocyaneus hat von jeher das Interesse der verschiedensten Forscher auf sich gelenkt, und besonders haben namhafte Chirurgen sich mit dem Studium dieses Keimes erfolgreich beschäftigt (von Bergmann, Lücke, Schimmelbusch, Ledderhose u. a.). Bis in die neueste Zeit ist es namentlich die Farbstoffbildung des Bacillus pyocyaneus gewesen, die immer wieder zum Gegenstand speciellerer Forschungen diente. Ist doch dieser Mikroorganismus wie wenige andere durch die Intensität seiner Farbstoffproduktion einerseits und sein charakteristisches Verhalten Nährmedien gegenüber andererseits ausgezeichnet und daher besonders geeignet zum vergleichenden Studium der Bedingungen für die Farbstoffbildung auch anderer chromogener Bakterien unter den verschiedensten äusseren, chemischen und physikalischen Einflüssen. Bald sehen wir ihn ganze Wundverbände in grünen und blauen Farbennuancen färben, bald ist er nur durch eine mangelhafte Verfärbung des Verbandstoffes und jenen lebhaften charakteristischen aromatischen Geruch zu erkennen, bald überhaupt nur durch den Culturversuch nachweisbar.

Die bedeutende Variabilität seiner Farbstoffbildung führte verschiedene Forscher zu der Annahme, dass es sich wohl nicht

Digitized by Google

immer um einer und denselben Keim, sondern um verschiedene Spielarten desselben handeln dürfte, von denen die eine mehr einen gelbgrünen, die andere einen grünen bezw. blauen Farbstoff bildete. So entstand die noch heute weitverbreitete, in die bakteriologischen Lehrbücher aufgenommene bekannte Ernst'sche Klassifikation des Bacillus pyocyaneus in verschiedene Species (α- und β-Varietät von Ernst). Und bis zum heutigen Tage hat sich diese Eintheilung anscheinend allgemeinerer Anerkennung erfreut. Nur liess sich bei dieser Klassificirung die störende Beobachtung nicht aus dem Wege räumen, dass diese fraglichen Spielarten kaum je sicher und auf die Dauer zu isoliren seien, vielmehr meist vergesellschaftet aufzutreten scheinen. Man wusste auch, dass nicht alle Nährmedien gleichwerthig für die Farbstoffbildung seien und dass unter Umständen trotz günstigster Wachsthumsbedingungen und kräftigster Entwicklung des Keimes jegliche Farbstoffbildung ausbleiben konnte. Der Mangel an Sauerstoff, dessen Gegenwart als die erste, unumgängliche Vorbedingung für die Möglichkeit der Farbstoffbildung hinreichend festgestellt worden war (Jakowski u. a.), konnte nicht als Erklärung herangezogen werden, da auch trotz ungehinderten Luftzutritts die Culturen gelegentlich farblos blieben.

Verunreinigungen der Culturen durch andere Mikroorganismen konnten für das Ausbleiben der Farbstoffbildung ebenfalls nicht immer verantwortlich gemacht werden, sah man doch auch in Mischculturen Farbstoffbildung eintreten. Ausserdem lehrt ja die Beobachtung, dass der Bacillus pyocyaneus im Gegensatz zu den meisten Mikroorganismen eine Symbiose mit anderen Bakterien meist bald durch seine eigene Prävalenz unmöglich macht. Auch aus diesem Grunde ist er zu experimentellen Studien besonders geeignet.

Die grossen Schwankungen und scheinbarer Willkür unterworfene Farbstoffbildung des Bac. pyocyaneus hielt wohl die meisten Forscher von einer Betrachtung dieser Funktion nach einheitlichen biologischen Gesichtspunkten zurück oder führte zu unbefriedigenden und vielfach sich widersprechenden experimentellen Ergebnissen. Auf diese hier näher einzugehen, ist nicht die Absicht dieser Mittheilungen. Sie sind zum Theil in einer früheren Studie über den gleichen Gegenstand näher berücksichtigt und kritisch geprüft worden.

Digitized by Google

Seit dem Erscheinen unserer ersten Versuche über die Bedingungen der Farbstoffbildung des Bac. pyocyaneus sind mehrere Arbeiten erschienen, die dasselbe Thema, zum Theil von ähnlichen Gesichtspunkten behandeln, ohne aber zu entsprechenden Resultaten zu kommen; zum Theil vermisst man genügende Schlussfolgerungen aus den angestellten Versuchen und die Gründe für die eine oder andere Erscheinung, zum Theil widersprechen sie früheren Angaben, ohne dass die ältere Litteratur eine gebührende kritische Berücksichtigung gefunden hätte.

Bereits im Jahre 1896 wurde von uns die Thatsache ermittelt, dass die Farbstoffbildung des Bac. pyocyaneus an die Gegenwart gewisser chemischer Elemente im Nährsubstrat und einen gewissen Concentrationsgrad des letzteren gebunden ist und dass die Farbstoffbildung nicht proportional der Intensität der Keimentwicklung erfolgt, sondern um so mehr abnimmt, je üppiger der Keim wächst. Die Kenntniss dieser Ergebnisse ist den neueren Forschern anscheinend entgangen, da unseres Wissens nirgends darauf Bezug genommen wird.

Die damals in der chirurgischen Klinik des Herrn Geheimrath Trendelenburg ermittelten Gesetze für das Auftreten der Farbstoffbildung des Bac. pyocyaneus schienen geeignet, weitere Aufschlüsse auch über die Farbproduktion anderer chromogener Mikroorganismen zu liefern, und so wurden im Laboratorium des chirurgisch-poliklinischen Instituts des Herrn Professor Friedrich, unter dessen Leitung auch die früheren Versuche angestellt worden waren, Ende vorigen und Anfang dieses Jahres die früher gewonnenen Beobachtungen von einem der Herren Laboranten (Herrn Kuntze) noch einmal einer experimentellen Nachprüfung unterzogen und nach Bestätigung derselben nunmehr auch Versuche über die Bedingungen der Farbstoffbildung anderer Mikroorganismen, so besonders des Bac. prodigiosus, angestellt. Ueber die letzteren Versuche wird unser Mitarbeiter ausführlicher selbst berichten[1]).

Die früheren Versuche hatten ergeben, dass jener blaue Farbstoff, wie er sich häufig am Rande von Wundverbänden findet, das sog. Pyocyanin, auf synthetischem Wege aus den im Wund-

[1]) Da mich Herr Kuntze durch sorgfältige Controlversuche bei diesen Untersuchungen wesentlich unterstützt hat, so sehe ich ihn hier gern als Mitarbeiter an.

Digitized by Google

sekret enthaltenen Eiweisskörpern bezw. deren Spaltungsprodukten und den fetten Säuren bezw. Kohlehydraten bei Gegenwart von Phosphaten, Magnesium- und Schwefelverbindungen entsteht, und dass der Bac. pyocyaneus daher auch auf künstlichen Nährsubstraten aus den genannten Stoffen seinen Farbstoff producirt, wenn Magnesium und Schwefel, und sei es auch nur in kleinsten Mengen, darin enthalten sind.

Irgend welche diese experimentellen Ergebnisse bestätigenden ähnlichen Beobachtungen konnten wir damals in der einschlägigen Litteratur nicht ermitteln. Erst in letzter Zeit fanden wir bei Durchmusterung der Litteratur über die Farbstoffbildung verschiedener Bakterien eine im Jahre 1895 erschienene Studie von Thumm über die Biologie der fluorescirenden Bakterien, in welcher dieser Autor unter anderen den Satz aufstellt, dass das Magnesiumsulfat neben dem Kaliumphosphat zur Farbstoffbildung unbedingt nothwendig ist. Thumm hatte demnach in diesem Punkte ganz analoge Beobachtungen wie wir angestellt, nur mit dem Unterschiede, dass er das Magnesiumsulfat als solches zur Farbstoffbildung für erforderlich hält[1]). Wir konnten seinerzeit zeigen, dass es nicht auf die Gegenwart des schwefelsauren Salzes des Magnesiums im Nährboden ankommt, sondern lediglich auf das Vorhandensein irgend welcher chemischer Verbindungen der beiden Elemente Schwefel und Magnesium. So sahen wir nach Zusatz von Magnesiumphosphat und verdünnter Schwefelsäure, oder von Magnesiumoxyd und irgend einem schwefelsauren Salz u. s. w., ja selbst nach Zusatz von Schwefel und Magnesium in ihrer Elementarform lebhafte Farbstoffbildung eintreten, wenn auch im letzterwähnten Falle etwas langsamer als sonst. Ebenso liess sich das von Thumm bevorzugte Kaliumphosphat durch irgend eine Phosphorverbindung (Ammonium-, Calcium-, Natriumphosphat),

[1]) In der Zusammenfassung der wichtigsten Versuchsergebnisse am Schlusse seiner Arbeit stellt Thumm in No. 19 den Satz auf: „Die geringste Menge Kaliumphosphat oder Magnesiumphosphat genügt, damit das fluorescirende Pigment gebildet wird“ (S. 87).

Dieser Satz enthält wohl einen vom Verfasser übersehenen, allerdings sehr bedenklichen, weil leicht irreleitenden Druckfehler. Denn statt Kaliumphosphat oder Magnesiumsulfat muss es unbedingt heissen: Kaliumphosphat und Magnesiumsulfat. Magnesiumsulfat kann niemals durch ein Phosphat ersetzt werden, und das Kaliumphosphat kommt also für die Farbstoffbildung überhaupt nicht in Betracht.

Digitized by Google

verdünnte Phosphorsäure etc., ja selbst durch den gelben Phosphor ersetzen, ohne die Farbstoffbildung zu beeinträchtigen.

Auch bei der letzthin vorgenommenen Nachprüfung dieser früher gewonnenen Versuchsergebnisse bestätigten sich jene Beobachtungen aufs neue, und es kann demnach keinem Zweifel mehr unterliegen, dass das Magnesium in Verbindung mit Schwefel das wichtigste Element für die Farbstoffbildung des Bac. pyocyaneus und, wie wir auf Grund der von unserem Mitarbeiter ermittelten Beobachtungen hinzufügen können, auch für den Bac. prodigiosus darstellt. Kein anderes chemisches Element vermag das Magnesium und den Schwefel im Nährsubstrat für diese Funktion zu ersetzen. Das Calcium z. B. ist nicht im Stande, die Rolle des Magnesiums zu übernehmen, wenn auch zweifellos das Calciumsulfat auf die Keimentwicklung von sichtbarem förderndem Einfluss ist, mehr z. B. als Natrium- und Kaliumsulfat (siehe auch Thumm).

Auch der Gedanke, dass die dem Magnesium im periodischen System der chemischen Elemente am nächsten stehenden Elemente, wie Beryllium, Cadmium, Zink, in geeigneten Verbindungen (Sulfaten) das Magnesium vielleicht vertreten könnten, erwies sich als irrig. Die gelegentlich, namentlich in Traubenzucker enthaltenden künstlichen Nährlösungen nach Zusatz von Calcium-, Zink-, Beryllium-, Cadmium-, Baryum-, Strontium-, auch Kalium- und Natriumsulfat beobachtete lebhafte Farbstoffbildung war nachweislich lediglich auf Verunreinigung des von uns benutzten, als chemisch rein bezogenen Traubenzuckers mit Spuren von Magnesiumsulfat zurückzuführen, wie die wiederholte qualitative Analyse ergab. Ueberhaupt machte sich bei diesen Untersuchungen, ganz besonders bei dem im Vergleich mit dem Bac. pyocyaneus noch weit empfindlicheren Bac. prodigiosus, die für feinere bakteriologische Studien ungenügende Reinheit unserer sog. chemisch reinen Verbindungen störend fühlbar, so dass wir uns genöthigt sahen, ein guten Theil derselben auf synthetischem Wege selbst herzustellen[1]). Obwohl z. B. die im Traubenzucker enthaltenen Magnesiumsulfatmengen nur eben noch als minimale Trübungen von unwägbarer Quantität bei Zusatz

[1]) Herrn Dr. Stich, Direktor der Apotheke im städtischen Krankenhause zu St. Jakob, spreche ich an dieser Stelle für die sorgfältige Analyse einiger uns in ihrer Reinheit verdächtiger chemischer Verbindungen und die Beschaffung möglichst reiner Präparate meinen verbindlichsten Dank aus.

Digitized by Google

von Ammoniumcarbonat nachweisbar waren, genügten sie doch zu einer nicht unbedeutenden Farbstoffbildung. Ebenso liess sich in einem sog. chemisch reinen Magnesiumcarbonat, das ohne Zusatz eines Sulfates in der Nährlösung Farbstoffbildung angeregt hatte, Schwefel in Spuren nachweisen, während in einem Präparate von Magnesiumphosphat und in einem solchen von Glycerinum purissimum, die beide eine geringe Farbstoffbildung hervorriefen, der qualitative Nachweis von Schwefelverbindungen auf chemischem Wege nicht gelang, offenbar in Folge zu minimaler vorhandener Spuren derselben.

Wie klein die eine Farbstoffbildung anregenden Mengen von Magnesiumsulfat sein können, ergiebt sich am klarsten aus der Thatsache, dass ein Tropfen einer 1proc. wässrigen Magnesiumsulfatlösung, d. h. ungefähr 0,001 pCt. $MgSO_4$ beim Prodigiosus bereits eine lebhafte Rothfärbung der Oberfläche des Nährsubstrates hervorruft. Derartige kleine Mengen von Magnesiumsulfat sind chemisch kaum noch qualitativ, geschweige denn quantitativ bestimmbar. Es ist die Vermuthung nicht ganz von der Hand zu weisen, dass schon die in der Luft des Laboratoriums vorhandenen Schwefelverbindungen (schweflige Säure, Schwefelwasserstoff) unter Umständen von diesen Mikroorganismen zur Farbstoffbildung mit verarbeitet werden, worüber Versuche im Laboratorium im Gange sind.

Der Bac. pyocyaneus und noch mehr der Bac. prodigiosus ist daher ein äusserst feines Reagens auf minimalste, mit unseren chemisch-analytischen Methoden nicht mehr sicher nachweisbare Spuren von Magnesium und Schwefel, und es erscheint nicht unmöglich, dass die Chemie für gewisse Analysen sich dieser bakteriologischen Reaktion als einer exakten Methode bedienen könnte[1]). Für das Magnesium

---

[1]) Die bakteriologische Untersuchung chemischer Stoffe auf geringste Spuren von Magnesium bezw. Schwefel könnte ungefähr folgendermassen vorgenommen werden: Man stellt sich zwei Normalnährlösungen aus absolut schwefel- und magnesiumfreien Nährstoffen her, etwa folgende:

I. Asparagin	5,0	magnesiumfrei.
Traubenzucker	10,0	
Acid. sulfur. puriss.	0,5	
Acid. phosphor. puriss. crist.	1,0	
Aq. destill.	1000,0	

Neutralisirung durch Liquor Kal. caust.

Digitized by Google

wenigstens dürfte dieselbe an Feinheit die chemischen und spektralanalytischen Methoden schon deshalb übertreffen, weil bei diesen die absolut sichere Unterscheidung der Magnesiumreaktionen von denen des Calciums von einer gewissen Grenze an fast unmöglich ist.

Man könnte nun nach der Erkenntniss der Bedeutung des Magnesiums und Schwefels für das Zustandekommen einer Farbstoffbildung der genannten Mikroben geneigt sein, anzunehmen, dass mit steigendem Gehalt des Nährbodens an diesen Elementen die Farbstoffproduktion um so lebhafter ausfallen müsste. Dem ist

---

II.	Asparagin	5,0	schwefelfrei.
	Traubenzucker	10,0	
	Acid. phosphor.	1,0	
	Magnes. oxydat. ust. pro anal. (absolut schwefelsäurefrei)	0,5	
	Aq. destill.	1000,0	

Neutralisirung durch Liquor Kal. caust.

Beide Lösungen, die natürlich mancherlei Variationen der hier angeführten Nährstoffe gestatten, müssen sorgfältig sterilisirt werden. Bei seltenerem Gebrauche derselben dürfte es sich empfehlen, kleinere Quantitäten davon herzustellen oder, was uns am einfachsten und zweckmässigsten erscheint, eine Stammlösung zu bereiten, die völlig frei von Magnesium und Schwefel ist, etwa von der Zusammensetzung:

Asparagin	5,0
Traubenzucker	10,0
Acid. phosphor. puriss. crist.	1,0

Neutralisation durch Liquor Kal. caust.

Diese Nährlösung wird auf Reagenzröhrchen gefüllt, sterilisirt und je nach der Art des zu untersuchenden Elementes (Schwefel oder Magnesium) vor dem Gebrauche im einen Falle mit einer Spur Schwefelsäure, etwa einer Platinöse einer zehnfach verdünnten chemisch reinen Schwefelsäure, im anderen Falle mit einer Spur einer schwefelfreien Magnesiumverbindung, etwa dem Magnesium oxydatum ustum pro analysi (absolut schwefelsäurefrei) versetzt. Danach wird die verascheten chemische Substanz (welch letztere durch die Veraschung zugleich sterilisirt worden ist) den Kulturröhrchen zugesetzt. Verimpft man nun den Bac. prodigiosus darauf, so wird innerhalb der nächsten Tage bei Gegenwart von Magnesium im einen, Schwefel im anderen Falle eine deutliche Rothfärbung der Kulturoberfläche eintreten.

Es empfiehlt sich zur Erzielung möglichst exakter Farbreaktionen, nur etwa 5 ccm Nährlösung in jedes Röhrchen zu füllen und die Kulturen bei nicht zu kühler Zimmertemperatur (am besten, wo angängig, auf dem Brutschrank) zu halten und vor Belichtung zu schützen. Die Befürchtung, dass der Bac. prodigiosus unter Umständen in dieser Nährlösung trotz Gegenwart geringer Spuren von Magnesium und Schwefel gelegentlich doch keinen Farbstoff producire, mithin diese Reaktion unzuverlässig sei, können wir nach unseren zahlreichen Beobachtungen von der Hand weisen. Wir sahen ganz regelmässig nach Zusatz minimaler Mengen Magnesiumsulfates zum Nährsubstrat Farbstoffbildung eintreten. Anders hingegen verhält sich der Bac. prodigiosus bei Gegenwart grösserer Mengen von Magnesium- und Schwefelverbindungen im Nährboden, wovon weiter unten die Rede sein wird.

Digitized by Google

aber nachweislich nicht so. Bereits früher hatten wir die Erfahrung gemacht, dass, je üppiger das Wachsthum des Bac. pyocyaneus ist, die Farbstoffbildung um so geringer wird und schliesslich ganz verschwindet. Das Wachsthum der Keime ist nun bekanntlich in erster Linie von dem Gehalt des Nährbodens an geeigneten Kohlenstoff- und Stickstoffquellen bei genügender Phorphormenge abhängig, und es zeigt sich, dass mit vermehrtem Phosphorgehalt des Nährmediums auch die Keimentwicklung stetig zunimmt, mag nun Magnesium und Schwefel im Nährboden vorhanden sein oder nicht. Für die Farbstoffbildung ist jedenfalls der quantitative Phosphorgehalt des Nährsubstrates von grösster Bedeutung, da bei einem zu hohen Phosphorgehalt die Farbstoffbildung mehr und mehr nachlässt und schliesslich bei den Mengen, welche die florideste Keimvermehrung geben, anscheinend völlig sistirt. Dies gilt ebenso für den Bac. pyocyaneus wie für den Bac. prodigiosus und andere Mikroorganismen.

Aber auch Magnesium und Schwefel sind nicht ohne merklichen Einfluss auf die Entwicklung dieser Mikroorganismen. So sahen wir schon auf der gewöhnlichen Bouillon und dem Agar nach Zusatz von Magnesiumsulfat die Wachsthumsintensität wesentlich zunehmen, und wir konnten uns überzeugen, dass der Zusatz von etwa $^1/_2$ pCt. Magnesiumsulfat zur Bouillon für die Farbstoffbildung eher nachtheilig als vortheilhaft ist, indem dieselbe gegenüber der lebhaften Keimvermehrung mehr und mehr zurücktrat. Auch Thumm beobachtete wiederholt eine ungünstige Beeinflussung der Farbstoffbildung durch grössere Mengen Magnesiumsulfat.

Wenn wir uns nun die Frage vorlegen, welche physiologische Rolle wohl das Magnesium im Nährsubstrat farbstoffbildender Bakterien, wie des Bac. pyocyaneus, Bac. fluorescens und Bac. prodigiosus spielen könnte, so sind wir bis heute nur auf wenige positive Thatsachen angewiesen. Bekannt ist die weite Verbreitung des Magnesiums in der pflanzlichen und thierischen Welt, und aus der Pflanzenphysiologie wissen wir, dass das Magnesium zu den wichtigsten und unentbehrlichen Elementen für das Leben der Pflanzen gehört und durch Calcium oder andere Elemente nicht vertreten werden kann. Welche Rolle es aber im Stoffwechsel spielen mag, ist bis heute völlig dunkel (Pfeffer). Vielleicht dient es auch bei den Pflanzen ähnlich wie bei den Bakterien zur

Digitized by Google

Erzeugung gewisser Farbstoffe oder Säfte. Doch existiren unseres Wissens darüber keine näheren Angaben. Günther erwähnt in seinem Lehrbuche, dass ein Zusatz geringer Mengen von Chlormagnesium oder Magnesiumsulfat zu leuchtenden Kulturen des Bac. phosphorescens das Leuchten verstärkt (a. a. O. p. 434[1]).

Nach dem Gesagten kann es nicht mehr Wunder nehmen, wenn auf der Bouillon, die ihrer Natur und der Art ihrer Zubereitung nach hinsichtlich ihrer qualitativen und quantitativen chemischen Zusammensetzung grösseren Schwankungen unterworfen ist, gelegentlich die Farbstoffbildung des Bac. pyocyaneus trotz günstigster Wachsthumsbedingungen nur spärlich und wenig typisch eintritt oder gänzlich ausbleibt. Nicht trotz, sondern infolge zu günstiger Vegetationsbedingungen sistirt manchmal die Farbproduktion. Diese bereits in der ersten Arbeit über diesen Gegenstand mitgetheilte Beobachtung hatten wir damals ausser an der Bouillon auf einem diabetischen, 3 pCt. Zucker enthaltenden, neutralisirten Harn erhalten, der sich zwar als ein vortreffliches Nährmedium für ein üppiges Wachsthum des Bac. pyocyaneus erwies, für eine lebhaftere Farbstoffbildung sich aber erst in einer 2 bis 3fachen Verdünnung mit destillirtem Wasser eignete.

In neuester Zeit hat nun v. Kuester in dieser Zeitschrift Versuche über die Bedingungen der Farbstoffbildung des Bac. pyocyaneus mitgetheilt, in denen er zu dem Ergebniss gelangt, dass nach Zusatz gewisser, quantitativ annähernd genau bestimmter Mengen der gebräuchlichen Verbandwässer (Borsäure, essigsaure Thonerde, Carbolsäure, Alcohol) zu Bouilloneulturen des Bac. pyocyaneus eine günstigere Farbstoffbildung erzielt werden kann. Wir lesen jedoch in der v. Kuester'schen Arbeit nichts von einem Versuche einer Begründung dieser merkwürdigen Erscheinung.

Wie wir bereits in unseren früheren Versuchen, durch Zusätze

---

[1]) Wir haben in letzter Zeit wiederholt der Bouillon und dem Agar Magnesiumsulfat in wechselnden Mengen (0.2—0.5 pCt.) zugesetzt und dadurch ein schnelleres und ausgiebigeres Wachsthum bei den verschiedensten Mikroorganismen, besonders auch dem Tuberkelbacillus, beobachtet. Manche Umsetzungen und Spaltungsprocesse im Nährsubstrat scheinen bei Gegenwart reichlicherer Mengen Magnesiumsulfates leichter von statten zu gehen. So werden z. B. nach unseren Beobachtungen Oele und Fette bei reichlicher Anwesenheit von Magnesiumsulfat im Nährboden anscheinend leichter gespalten und bilden für die verschiedensten Keime, speciell auch für den Tuberkelbacillus, eine sehr günstige Kohlenstoffquelle.

Digitized by Google

von Oleum amygdalarum, Nitrobenzol, Pikrinsäure, Phenol u. dergl. zu Bouillonculturen des Bac. pyocyaneus nachgewiesen hatten, handelt es sich hierbei keineswegs um irgend welche diesen Substanzen selbst eigene, Farbstoffbildung unmittelbar anregende Eigenschaften, wie man vielleicht vermuthen könnte. Die Farbstoffbildung befördernde Kraft der von v. Kuester dem Nährboden zugesetzten Stoffe erklärt sich vielmehr durch die entwicklungshemmenden Eigenschaften dieser antiseptisch wirkenden Körper. Setzt man z. B. der Bouillon, besonders der Zuckerbouillon, Borsäure in verschiedenen Mengen zu, so wird man neben den verschiedenen Graden der Farbstoffbildung in den einzelnen Culturen auch eine ganz bedeutende Schwankung in der durch das Bacillenwachsthum bedingten Trübung der Bouillon beobachten können. Jene Culturen, in denen die Bouillon infolge des lebhaften Wachsthums der Keime eine mehr minder zähflüssige, schleimartige Consistenz angenommen hat, sind meist farblos, haben aber den stärksten aromatischen Geruch. Wir können also durch Zusätze antiseptischer Verbandwässer zu concentrirten, der Entwicklung des Bac. pyocyaneus ganz besonders günstigen Nährsubstraten unter Umständen eine Farbstoffbildung erreichen, wie sie sonst nur auf jenen Nährböden zu Stande kommt, die weniger die Wachsthumsintensität als vielmehr die Farbproduktion fördern; zu den letzteren gehören aber vor allen die einfach, aber passend zusammengesetzten künstlichen Nährlösungen, während unsere gebräuchlichen Fleischwassernährsubstrate weniger geeignet erscheinen. Uebrigens ist es auch von Kuester aufgefallen, dass die Farbstoffbildung in einer Serie von Agarröhrchen „mit der Farbstoffbildung nicht gleichen Schritt hielt, sondern dass nach mehreren Tagen die Colonien wohl zahlreicher geworden waren, die Farbstoffproduktion jedoch deutlich abnahm und der schon producirte Farbstoff verblasste“ (a. a. O. p. 626).

Wie haben wir uns nun den Zusammenhang zwischen Wachsthumshemmung und dadurch gesteigerter Farbstoffbildung bezw. umgekehrt den zwischen Wachsthumszunahme und dadurch verminderter Farbstoffbildung zu denken? Thatsache ist, dass die Farbstoffproduktion des Bac. pyocyaneus am ausgiebigsten in künstlichen Nährlösungen von möglichst einfacher Zusammensetzung und geringer Concentration erfolgt und mithin eher im

Digitized by Google

umgekehrten Verhältniss zur Keimentwickelung steht. Dies scheint mutatis mutandis auch für den Bac. fluorescens und prodigiosus zuzutreffen. Die in üppig gewachsenen Culturen des Bac. pyocyaneus während der ersten Tage garnicht selten zu beobachtende geringe Farbstoffbildung verschwindet sehr bald wieder und tritt auch späterhin nicht wieder auf; es hat den Anschein, als ob der Keim bei den lebhaften chemischen Umsetzungen seines Nährsubstrates (namentlich der concentrirteren Nährlösungen), den erst gebildeten Farbstoff selbst wieder zerstöre und mitverarbeite. Denn setzt man zu Bouilloncculturen des Bac. pyocyaneus mit reichlichem, aber farblosem Wachsthum Farbstoff hinzu, den man aus farbigen Culturen extrahirt hat, so werden die dadurch grüngefärbten Culturen allmälig wieder entfärbt: die grüne Farbe verschwindet schliesslich ganz und ist auf keine Weise wiederzugewinnen.

Dass thatsächlich der Farbstoff des Bac. pyocyaneus in farbigen Culturen durch die Thätigkeit des Keimes selber chemische Veränderungen erleiden kann, lehrt ja das bekannte Experiment, dass eine mehrtägige, nur an ihrer Oberfläche grüngefärbte, im übrigen aber farblose Bouilloncultur des Bac. pyocyaneus nach kräftigem Schütteln vollständig, d. h. auch in den tieferen Schichten grün bezw. blaugrün gefärbt wird, nach mehrstündigem Aufenthalt im Thermostaten (langsamer bei Zimmertemperatur) aber allmälig wieder ihre ursprüngliche Farbennuance an der Oberfläche annimmt, während eine nach dem Umschütteln durch Kochen abgetödtete Cultur grün bezw. blaugrün gefärbt bleibt.

Es handelt sich hierbei in den lebenden Culturen offenbar um einen Reduktionsprocess von Seiten der Mikroorganismen, indem diese den durch das Schütteln in die Cultur aufgenommenen Sauerstoff der Luft, der einen Theil des gelbgrünlichen Farbstoffes zu blauem oxydirt, wieder absorbiren und so der ursprüngliche gelbgrüne Farbstoff wiederkehrt. Dies ebenerwähnte Experiment ist wohl eines der interessantesten, die je mit chromogenen Mikroorganismen angestellt worden sind. Seine Deutung ist aber bis auf den heutigen Tag keine einheitliche. Die meisten Forscher stellen sich den durch Schütteln lebender Pyocyaneusculturen bedingten Farbenwechsel als einen Oxydationsvorgang in der eben geschilderten Weise vor und nehmen an, dass der Farbstoff des Bac. pyocyaneus für gewöhnlich nur als sogenannte Leukobase in

Digitized by Google

den Culturen vorhanden ist und erst bei Berührung mit dem atmosphärischen Sauerstoff in Grün bezw. Blaugrün übergeht, daher auch nur an der Oberfläche der Culturen, zu der der Sauerstoff ungehinderten Zutritt hat, sich findet.

Diese fast allgemein getheilte Anschauung, der auch wir uns seinerzeit anschlossen und auch noch heute beipflichten müssen, ist von Thumm zu widerlegen versucht worden. Thumm sah nämlich nach Zusatz von Ammoniak zu flüssigen Culturen des Bac. pyocyaneus und anderer fluorescirender Bakterien eine mehr oder minder deutliche Fluorescenz in gelbgrünen, grünlichen und bläulichen Farbennuancen eintreten, eine Beobachtung, die wir, weniger beim Bac. pyocyaneus als besonders beim Bac. fluorescens liquefaciens, wenn auch nicht mit der von Thumm beobachteten Regelmässigkeit, bestätigen konnten. Diese Fluorescenz trat auch dann manchmal in zarten Nuancen hervor, wenn die Culturen anscheinend farblos gewachsen waren. Thumm glaubt nun, dass der Ammoniak, der ja bekanntlich vom Bac. pyocyaneus (nach unseren Beobachtungen besonders reichlich von Bac. fluorescens liquefaciens) in seinen Culturen gebildet wird, die Ursache jener Farbennuancen sei, indem beispielsweise durch das Schütteln der nach Thumm's Ansicht nur an der Oberfläche der Culturen befindliche Ammoniak sich der ganzen Cultur mittheile und so die Grünfärbung hervorrufe. So kommt dieser Autor zu dem Schlusse, dass der Bac. pyocyaneus wie überhaupt alle fluorescirenden Bakterien, in den Culturen nur einen Farbstoff bilde, und die in den Culturen auftretenden Farbennuancen nur auf diesen einen Farbstoff zurückzuführen seien. Die Farbenabstufungen von Gelbgrün zu Grün, Blaugrün und Blau erklärt Thumm durch die wechselnde Concentration des gebildeten Farbstoffes in den Culturen und den verschiedenen Ammoniakgehalt derselben.

Unsere eigenen Untersuchungen haben uns von der Richtigkeit der Thumm'schen Anschauungen nicht überzeugen können; wir sehen uns vielmehr genöthigt, an unseren früheren Angaben festzuhalten, und können für dieselben heute noch weitere bestätigende Thatsachen anführen. Die Untersuchungen von Fordos, Ledderhose, Babes, Gessard u. a. und eigene Beobachtungen hatten ergeben, dass in den Culturen des Bac. pyocyaneus zwei gut von einander unterscheidbare Farbstoffe gewöhnlich vorhanden sind: ein in Chloroform unlöslicher,

Digitized by Google

leicht in Wasser und Alkohol löslicher, gelbgrünfluorescirender Farbstoff, und ein nur in Chloroform mit azurblauer Farbe löslicher, nicht fluorescirender Farbstoff, das sogenannte Pyocyanin. Der blaue Farbstoff entsteht nach unseren Beobachtungen in den Culturen stets langsamer als der gelbgrünfluorescirende und in sehr wechselnden Mengen. Er ist es, der nach unserer Ansicht in Verbindung mit dem gelbgrünfluorescirenden Farbstoffe in den Culturen die Spielfarben zwischen Hellgrün und Dunkelblaugrün hervorruft. Da nun diese Spielfarben in lebenden Culturen stets erst nach kürzerem oder längerem Schütteln der letzteren hervortreten, so liegt die Vermuthung auf der Hand, dass dieser blaue Farbstoff für gewöhnlich nur in Form seiner sogenannten Leukobase in den Culturen vorhanden ist und erst durch die beim Schütteln stattfindende innige Berührung mit dem Sauerstoff der Luft sich zu dem blauen Pyocyanin oxydirt, wie dies Ledderhose seiner Zeit bereits angenommen hatte.

Es liess sich nun unschwer zeigen, dass thatsächlich das Pyocyanin durch Oxydation aus einer Leukobase und nicht, wie Thumm will, durch Ammoniakwirkung sich bildet. Leitet man nämlich in mehrtägige, nur an ihrer Oberfläche grünlich gefärbte Culturen ammoniakhaltigen Wasserstoff, so müsste, wenn die Thumm'sche Anschauung zuträfe, der Ammoniak allmälig die Cultur tiefgrün verfärben. Dies ist aber nicht der Fall. Eine geringe Zunahme der Grünfärbung tritt wohl ein, diese ist aber bedingt, erstens durch die Vertheilung des an der Oberfläche der Cultur vorhandenen Farbstoffes, und zweitens vor allem durch die die Intensität der Fluorescenz des gelbgrünen Farbstoffes steigernde Wirkung des Ammoniaks. Nie aber gelingt es, durch Einleitung sauerstofffreier Gase, auch nicht ammoniakhaltiger, jene tiefblaugrünen bezw. blauen Farbennuancen zu erzeugen, die durch das einfache Schütteln lebender Culturen entstehen. Während also das Einleiten von Wasserstoff oder Leuchtgas in Pyocyaneusculturen, selbst wenn diese Gase vorerst noch durch Liquor Ammonii caustici geleitet werden, ohne wesentliche Wirkung bleibt, bedingt das Einleiten von Luft und noch mehr das von reinem Sauerstoff in wenigen Sekunden eine deutliche, an Intensität mehr und mehr zunehmende und sehr bald ihr Maximum erreichende Verfärbung der Culturen. Eine ähnliche, jedoch weniger intensive Wirkung hat auch der Zusatz geringer Mengen Wasserstoffsuperoxyds. Ueberlässt man solche tiefgrün

Digitized by Google

oder blaugefärbte Culturen ein bis zwei Tage sich selbst, so entfärben sie sich, mit Ausnahme ihrer Oberfläche, spontan wieder, und man kann nun den Schüttelversuch von neuem wiederholen. Tödtet man aber eine solche eben erst geschüttelte, tiefblaugrüne Cultur durch Kochen ab, so bleibt sie blaugrün und entfärbt sich auch nach Zusatz von Ammoniak nicht wieder. Hieraus ergiebt sich allein schon mit grösster Wahrscheinlichkeit, dass in den lebenden Pyocyaneusculturen die Keime selber die Reduktion des Pyocyanins zur Leukobase durch Absorption des in demselben nur locker gebundenen Sauerstoffes vornehmen.

Das Vorhandensein einer Leukobase in Culturen des Bacillus pyocyaneus glauben wir nunmehr auf Grund folgender Untersuchungen endgültig erwiesen zu haben: Lässt man die untere Hälfte einer nur an ihrer Oberfläche Farbstoff zeigenden mehr- (am besten 8—14-)tägigen Cultur vorsichtig abfliessen und schüttelt diese untere Hälfte kräftig, so tritt ebenfalls eine deutliche Blaugrünfärbung ein, während der Zusatz von Ammoniak höchstens eine grünliche Verfärbung hervorruft. Auf letztere Erscheinung kommen wir an anderer Stelle zurück. Dasselbe tritt auch nach vorangegangenem Kochen einer in der eben bezeichneten Weise gewonnenen Culturhälfte ein, obgleich doch in Folge der starken Erhitzung der Ammoniak zum grössten Theile entweicht.

Es gelingt nun aber auch ausserhalb der Culturen, sich von dem Vorhandensein einer Leukobase zu überzeugen. Schüttelt man blaugrüne Culturen des Bac. pyocyaneus kräftig mit Chloroform aus, so wird das Pyocyanin extrahirt, und man erhält eine schöne himmelblaue Chloroformlösung desselben. Uebergiesst man diese mit destillirtem Wasser und erhitzt sie, so verdampft allmälig das Chloroform, und es bleibt eine wässrige Emulsion des Pyocyanins übrig, die hitzebeständig ist. Zusatz von Ammoniak ist ohne wesentliche Wirkung, dagegen tritt nach Zusatz von reducirenden Substanzen, wie z. B. des Traubenzuckers in ammoniakalischer oder alkalischer Lösung und Erhitzen, eine Reduktion des Pyocyanins ein: Die blaue wässrige Pyocyaninemulsion nimmt eine annähernd farblose, mattgelbliche, nicht fluorescirende Beschaffenheit an und hält sich bei Abschluss des Sauerstoffes in diesem Farbenton unverändert. Oeffnet man aber den Stopfen des Gefässes, so tritt in wenigen Augenblicken die ursprüngliche Blaufärbung der

Digitized by Google

Pyocyaninemulsion wieder auf. Somit ist also auf bakteriologischem und auf chemischem Wege der Beweis für das Vorhandensein einer Leukobase in den Culturen des Bac. pyocyaneus erbracht.

Die Eigenschaft, einen in Wasser und Alkohol unlöslichen, in Chloroform dagegen löslichen, in den lebenden Culturen hauptsächlich als Leukobase vorhandenen, charakteristischen blauen Farbstoff zu produciren, kommt nur dem Bac. pyocyaneus zu und ist das wichtigste Unterscheidungsmerkmal desselben von anderen fluorescirenden Bakterien. Denn der in seiner Farbstoffbildung dem Bac. pyocyaneus am nächsten verwandte Bac. fluorescens liquefaciens bildet niemals jenen blauen, in Chloroform löslichen Farbstoff, und es gelingt nicht, durch Schütteln die Intensität und Qualität des Farbstoffes in Culturen des Bac. fluorescens liquefaciens merklich zu ändern. Die Culturen des letzteren, die zwar in den ersten Tagen ganz ähnlich denen des Bac. pyocyaneus sind und nur an der Oberfläche Farbstoff zeigen, verfärben sich allmälig spontan bis in die tiefsten Schichten, und es findet nie eine Reduktion im Sinne der allmäligen Entfärbung sich selbst überlassener Pyocyaneusculturen statt.

Wohl aber zeigt der Bac. fluorescens liquefaciens in eklatanter Weise die von Thumm besonders studirte Erscheinung, dass durch Zusatz von Ammoniak zu grünfluorescirenden Culturen die Fluorescenz eine lebhafte Steigerung erfährt. Solche mit Ammoniak versetzte Culturen leuchten förmlich bei auffallendem Licht. Worauf ist diese Erscheinung nun zurückzuführen? Die Erklärung ist nicht schwierig, wenn wir uns vergegenwärtigen, dass fluorescirende Farbstoffe der Chemie in alkalischer Lösung weit stärkere Fluorescenz zeigen als in neutralen Lösungen. So gelingt es beispielsweise durch Zusatz von Ammoniak zu dünnen, wässrigen Lösungen des Fluoresceins, die Fluorescenz desselben ganz bedeutend zu erhöhen. Die einfache wässrige Fluoresceinlösung fluorescirt in einem gelblich-grünlichen Farbenton, die ammoniakalische in einem vorwiegend grünen von leuchtendem Glanz, der sich kaum merklich von dem in Culturen des Bac. fluorescens liquefaciens mit Ammoniakzusatz unterscheiden lässt. Die weitgehende Farbenübereinstimmung dieses bakteriellen und des chemischen Farbstoffes könnte die Vermuthung rechtfertigen, dass es

Digitized by Google

sich hier um eine chemische Verwandtschaft beider handele. In dieser Richtung angestellte Versuche haben uns freilich bisher keine sicheren Anhaltspunkte für diese Vermuthung gegeben. Ebenso haben wir uns bisher nicht davon überzeugen können, dass alle fluorescirenden Bakterien ein und denselben gelbgrünen Farbstoff producirten. Durch vergleichende Untersuchungen der Farbennuancen der einzelnen Culturen dürfte auch diese Frage keine entscheidende Beantwortung finden, da wir mit unserem Auge eine durchgreifende, feinnuancirende Unterscheidung zwischen den gelben und grünen, speciell den fluorescirenden Farbstoffen, nur innerhalb enger Grenzen zu treffen im Stande sind. Hier kann am ehesten die vergleichende chemische Analyse des reingewonnenen, sorgfältig extrahirten Culturfarbstoffes mit dem genau bekannten Fluorescein werthvolleren Aufschluss bringen, freilich eine mühevolle Aufgabe, die bis heute unseres Wissens von keiner Seite gründlicher in Angriff genommen worden ist.

Jedenfalls konnten wir uns immer und immer wieder davon überzeugen, dass die prachtvolle Grünfluorescenz der bei Zimmertemperatur gewachsenen Culturen des Bac. fluorescens liquefaciens von unseren Pyocyaneusculturen verschiedenster Herkunft niemals auch nur annähernd erreicht wurde, mochten wir den Ammoniakgehalt derselben künstlich steigern oder nicht, die Culturen bei Zimmertemperatur oder im Thermostaten wachsen lassen. Die Farbstoffproduktion des Bac. liquefaciens war im Thermostaten regelmässig eine mangelhafte, umgekehrt verhielt sich der Bac. pyocyaneus. Jener charakteristische aromatische Geruch des letzteren wurde von uns nie in Culturen des Bac. fluorescens liquefaciens beobachtet, dagegen entwickelte der letztere grosse Mengen von Ammoniak.

Auf Grund aller der hier mitgetheilten Beobachtungen über die beiden letztgenannten Keime sind wir weit entfernt, eine Identität derselben anzuerkennen oder auch nur für wahrscheinlich zu halten, wie dies in neuerer Zeit wiederholt versucht worden ist. Jeder, der sich mit der Farbstoffbildung der Bakterien eingehender beschäftigt hat, weiss, welche bedeutenden Schwankungen dieselbe auf unseren gebräuchlichen Fleischwassernährböden (Bouillon, Gelatine, Agar) zeigt, und Niemand wird behaupten wollen, dass diese Schwankungen lediglich durch äussere Einflüsse bedingt seien. Bekannt, aber, wie mir scheint, viel zu wenig berücksichtigt worden

Digitized by Google

ist die grosse Variabilität der Zusammensetzung dieser Nährsubstrate. Und doch lehrt die experimentelle Erfahrung, dass gerade für die Farbstoffbildung der Mikroorganismen die Zusammensetzung des Nährbodens von dem denkbar grössten Einflusse ist. Es ist, wie wir gesehen haben, nicht gleichgültig, ob die Magnesiumsalze, die Schwefelverbindungen, ob die Phosphate, Kohlehydrate u. s. w. im Nährsubstrat in grösserer oder geringerer Concentration vorhanden sind, und wir sind ausser Stande, uns Fleischwassernährböden von bestimmter chemischer Zusammensetzung herzustellen. Wie oft fällt, um nur ein Beispiel anzuführen, beim Neutralisiren und Sterilisiren der Bouillon, und besonders bei Wiederholung dieser Manipulationen, die eine oder andere chemische Verbindung, und zwar mit Vorliebe gerade Magnesium- und Phosphorverbindungen neben anderen in wechselnder Menge aus. Dazu kommt die häufig nicht unbeträchtliche Verfärbung dieser Nährsubstrate, wodurch eine sichere Erkennung und Beurtheilung der jeweiligen Farbstoffnuancen in den einzelnen Culturen ebenfalls erschwert wird. Alle diese Nachtheile der mit Bouillon hergestellten Nährböden machen sich sehr bald durch die häufigen Schwankungen bei Versuchen über die Farbstoffbildung chromogener Bakterien fühlbar und sind dazu angethan, irrige Vorstellungen über die Bedingungen der Farbstoffproduktion und die Natur der einzelnen Keimarten und ihre Beziehungen zu einander zu erwecken. Nur diejenigen Experimentaluntersuchungen über die Bedingungen der Farbstoffbildung von Bakterien können daher unseres Erachtens Anspruch auf Exaktheit und Realität erheben, in denen sowohl quantitativ wie qualitativ chemisch genau bestimmte Nährsubstrate benutzt worden sind. Diesen Weg haben aber nur wenige Forscher gewählt, und daraus erklären sich zum guten Theil die vielfach von einander abweichenden Anschauungen in biologischen und morphologischen Fragen auf diesem Gebiete.

Wir haben bereits in einer früheren Studie darauf hingewiesen, dass eine durchgreifende Unterscheidung verschiedener Pyocyaneusvarietäten unhaltbar ist. Sämmtliche Pyocyaneuskeime produciren dieselben Farbstoffe und es giebt keine morphologischen Varietäten [1]).

[1]) Thumm, der sich ebenfalls von der Unhaltbarkeit der Ernst'schen Eintheilung des Bac. pyocyaneus nach Unterschieden in der Farbstoffproduktion

Digitized by Google

Auf künstlichen Nährlösungen von genau bekannter chemischer Zusammensetzung sind wir am sichersten im Stande, etwaige biologische und morphologische Unterschiede zwischen den einzelnen Keimspecies zu ermitteln. Mittelst derselben werden wir uns auch leicht davon überzeugen, dass von einer Identität des Bacillus pyocyaneus und Bac. fluorescens liquefaciens, wie sie Ruzicka in neuerer Zeit für wahrscheinlich erklärt hat, keine Rede sein kann. Berauben wir beide Keime unbehindert ihres Wachsthums der ihre beiderseitige Vergleichung hauptsächlich veranlassenden Fähigkeit der Farbstoffbildung dadurch, dass wir sie auf magnesiumsulfatfreien Nährlösungen cultiviren, so werden nach Wegfall dieser unsere sinnliche Wahrnehmung am meisten beeinflussenden Funktion jene anderen biologischen Eigenschaften dieser Keime viel deutlicher und prägnanter zu Tage treten, und wir sind dann weit weniger geneigt, an eine Identität zu glauben; fällt uns doch neben den Wachsthumsunterschieden beider bei Zimmer- und bei Körpertemperatur vor allen immer wieder und ganz besonders jetzt jener merkwürdige aromatische Geruch der Pyocyaneusculturen auf, den der Bac. fluorescens liquefaciens nie entwickelt. Solcher und ähnlicher, sicherlich nicht unwesentlicher Unterschiede liessen sich noch mehr anführen; die hier mitgetheilten mögen genügen.

Die vorliegenden Mittheilungen sollen dazu beitragen, die Erkenntniss jener interessanten Lebensäusserungen der Mikroorganismen auf dem Wege exakter bakteriologischer und chemischer Untersuchungsmethoden zu fördern und das Interesse für das Studium dieser und verwandter, ihrer Natur und Bedeutung nach noch wenig geklärter Erscheinungen von neuem anzuregen.

überzeugen konnte, sucht doch dieselbe dadurch zu retten, dass er zwar die von Ernst betonten Differenzen in der Farbstoffbildung negirt, dafür aber ein anderes Unterscheidungsmerkmal angiebt. Er sagt (a. a. O. p. 86): „Die α- und β-Form des Bac. pyocyaneus unterscheiden sich nicht durch veränderte Farbstoffproduktion, sondern durch die verschieden grosse Menge Ammoniak, welche beide bilden. Die α-Form ist ein guter, die β-Form ein schlechter Alkalibildner. Hinzufügen von Ammoniak zu einer Cultur der β-Form bewirkt, dass sie einer α-Cultur in ihrem Aussehen gleich wird."

Diese Unterscheidung erscheint mir noch hinfälliger als die Ernst'sche.

Digitized by Google

Litteratur.

(Von einer ausführlicheren Wiedergabe der einschlägigen Litteratur ist hier Abstand genommen worden; dieselbe findet sich in der unten citirten früheren Arbeit über den gleichen Gegenstand. Hier findet nur die dort nicht berücksichtigte Litteratur Erwähnung.)

1. Frick, Bakteriologische Mittheilungen über das grüne Sputum und über die grünen Farbstoff producirenden Bacillen. Virchow's Archiv. Bd. 116. 1889.
2. v. Kuester, Versuche über die Farbstoffproduktion des Bacillus pyocyaneus. Archiv für klin. Chirurgie. Bd. 60. 1899. p. 621ff.
3. Neumann, R., Studien über die Variabilität der Farbstoffbildung bei Micrococcus pyogenes α aureus (Staphylococcus pyogenes aureus) und einigen anderen Spaltpilzen. Archiv für Hygiene. Bd. 30. 1897. S. 1ff.
4. Noesske, H., Versuche über die Bedingungen der Farbstoffbildung des Bacillus pyocyaneus. Beiträge zur klin. Chirurgie. Bd. 18. 1897. H. 1.
5. Pfeffer, W., Pflanzenphysiologie. Bd. I. 1897. Engelmann, Leipzig.
6. Ruzicka, St., Experimentelle Studien über die Variabilität wichtiger Charaktere des Bac. pyocyaneus und des Bac. fluorescens liquefaciens. Vorläufige Mittheilung. Centralbl. f. Bakteriol. u. Parasitenkunde. Bd. 24. 1898. S. 11ff.
7. Derselbe, Vergleichende Studien über den Bacillus pyocyaneus und den Bacillus fluorescens liquefaciens. Archiv für Hygiene. Bd. 34. 1899. S. 149ff.
8. Thumm, K., Beiträge zur Biologie der fluorescirenden Bakterien. Sep.-Abdr. aus den Arbeiten des bakteriologischen Instituts der Grossh. Hochschule zu Karlsruhe. 1895 (Nemnich).

Digitized by Google

XII.

Kleinere Mittheilungen.

Bemerkungen zu den Publicationen Minervini's zur Catgut-Frage u. s. w.

Von

Dr. E. Saul

in Berlin.

Minervini hat auf's Neue den Versuch unternommen, die Fadenfrage einseitig vom bacteriologischen Standpunkt zu entscheiden. Es concurriren aber die chemischen Eiterungen. (Poppert, Veit, Heidenhain.)

Hier sind zu nennen:

1. Die dem Catgut anhaftenden Ptomaine. Sie werden durch den siedenden Alcohol zerstört. (Brieger, Roux, Pfeiffer, Löffler, Gamaleia).

2. Die Fettsubstanzen, mit denen der Fabrikant das Catgut bedeckt. Dieselben werden durch den siedenden Alcohol schneller und vollständiger entfernt als durch Wasser und Seife.

3. Argentum-nitricum-Eiterungen, die beobachtet wurden bei Verwendung von Catgut, welches nach dem Vorschlage von Credé mit Silbersalzen imprägnirt war (Veit).

4. Sublimat-Necrosen (Poppert, Heidenhain). Vgl. Lewin, Nebenwirkungen der Arzneimittel.

Es gelingt nicht, das Sublimat nachträglich aus dem Faden zu entfernen, weil es chemisch an denselben gebunden ist. (Geppert, Braatz). Die Carbolsäure besitzt keine Verwandtschaft zu der Substanz des Catgut. Die dem Faden anhaftenden Carbolsäure-Reste gehen deshalb in Lösung, wenn das Catgut nach beendeter Desinfection in den 90 proc. Alcohol übertragen wird, und es resultirt eine Concentration, welche um ein Vielfaches unterhalb der toxicologischen Grenze liegt. Vgl. Lewin, Nebenwirkungen der Arzneimittel.

Es ist durchaus richtig, dass im Experiment das Sublimat höhere Desinfectionswerthe liefert als die Carbolsäure. Aber der Carbolsäure-Versuch ist correct, der Sublimat-Versuch enthält einen groben Fehler, wie Geppert unwiderleglich bewiesen hat. Man unterliegt daher einer erheblichen Täuschung,

Digitized by Google

wenn auf den Sublimatversuch ein Desinfections-Verfahren gegründet wird. Jacobi[1]), welcher unter Rosenbach's Leitung arbeitete, und Hofmeister[2]) haben übereinstimmend bekundet, dass die Heiss-Alcoholsterilisation in der von mir beschriebenen Form die Desinfectionsenergie des siedenden Wassers fast erreicht. Schäffer's Angaben können in dieser Richtung nicht verwerthet werden, weil er Anthrax-Kulturen verwendet hat, die mit Kartoffelbacillen verunreinigt waren.

Auf Grund der vorliegenden Erfahrungen kann ein Bedürfniss nach Modificationen nicht anerkannt werden, zumal die einzig mögliche Modification, der Ersatz der Carbolsäure durch Sublimat, als fehlerhaft widerlegt ist.

---

[1]) Jacobi tötete mittels der Heiss-Alcohol-Sterilisation Anthraxsporen nach einer Exposition von 15 Minuten; kürzere Intervalle wurden nicht geprüft. Anthrax-Sporen ertragen das siedende Wasser $^1/_2$—12 Minuten (Geppert, Heider, Teuscher, v. Esmarch).

[2]) Hofmeister tötete mittels der Heiss-Alcohol-Sterilisation den Bacillus subtilis nach einer Exposition von 2 Stunden; derselbe erträgt das siedende Wasser $1^1/_2$—2 Stunden (Gruber).

Druck von L. Schumacher in Berlin.

Digitized by Google

ARCHIV

FÜR

KLINISCHE CHIRURGIE.

BEGRÜNDET

von

Dr. B. von LANGENBECK,

weil. Wirklichem Geh. Rath und Professor der Chirurgie.

HERAUSGEGEBEN

VON

Dr. E. v. BERGMANN, Prof. der Chirurgie in Berlin.

Dr. C. GUSSENBAUER, Prof. der Chirurgie in Wien.

Dr. W. KÖRTE, Prof. in Berlin.

EINUNDSECHSZIGSTER BAND.

ZWEITES HEFT.

Mit einer Tafel Abbildungen und Figuren im Text.

BERLIN, 1900.

VERLAG VON AUGUST HIRSCHWALD.

N.W. Unter den Linden No. 68.

Digitized by Google

Digitized by Google

Inhalt.

		Seite
XIII.	Ueber die Behandlung inoperabler Krebse. Von Professor Dr. Czerny	287
XIV.	Ueber die Resultate der Operation des Mastdarm-Carcinoms. Von Professor Dr. Krönlein	309
XV.	Ueber die bei Carcinom, Lues und Tuberculose eintretende Schrumpfung des Mastdarmes und Colon und ihre Bedeutung für die Exstirpation pelviner Dickdarmabschnitte. Von Professor Dr. Karl Schuchardt. (Hierzu Tafel V und 2 Figuren.)	340
XVI.	Cephalocele basilaris bei einer 30jährigen Frau. Klinisch-anatomische Skizze von Professor Dr. Alexander Tauber. (Mit 4 Figuren im Text.)	347
XVII.	Ueber die Rotzkrankheit beim Menschen. Von Dr. Georg Strube.	376
XVIII.	Erfahrungen über die operative Behandlung der malignen Dickdarm-Geschwülste. Von Professor Dr. W. Körte	403
XIX.	Experimental-Untersuchungen über Händedesinfection. (Aus dem bacteriologischen Laboratorium der Universitäts-Frauenklinik — Prof. Dr. Döderlein — in Tübingen.) Von Privatdocent Dr. O. Sarwey	463
XX.	Wie verhält es sich mit den Recidiven nach unsern Gallensteinoperationen? Von Professor Dr. Hans Kehr	473
XXI.	Ueber Klavierspielerkrankheit in der chirurgischen Praxis. Von Professor Dr. J. Zabludowski	518
XXII.	Zur Lehre von der Coxa vara. Von Dr. Ferdinand Bähr. (Mit einer Figur.)	533
XXIII.	Beitrag zur Behandlung der Hydronephrose. Von Med.-Rath Dr. Reisinger	542
XXIV.	Ueber die unter dem Einflusse des Phosphors entstehenden Veränderungen des wachsenden Knochens. Von Dr. L. v. Stubenrauch	547
XXV.	Seifenspiritus in fester Form zur Haut und Händedesinfection. Von Oberstatsarzt Dr. Vollbrecht	554

Digitized by Google

Digitized by Google

XIII.

Ueber die Behandlung inoperabler Krebse.[1]

Von

Professor Dr. Czerny,

Heidelberg.

Ich muss zunächst um Entschuldigung bitten, dass ich ein Thema gewählt habe, welches der Mehrzahl der hier anwesenden Collegen nichts Neues bringen wird, und dass ich weniger die Resultate eigener Erfahrungen als ein kurzes Referat über das in der Neuzeit Erstrebte und Anregungen dafür geben möchte, wie unsere Studien zur Verbesserung des traurigen Looses inoperabler Krebskranker bessere Resultate zeitigen könnten, als es bisher der Fall gewesen ist. Zu meiner Entschuldigung möge die Wichtigkeit des gewählten Gegenstandes dienen.

Wenn auch die Erfolge, welche die allgemein anerkannte operative Behandlung bösartiger Geschwülste erzielt hat, durch Verbesserung der Technik und genauere Kenntniss der Verbreitungswege derselben im menschlichen Körper immer bessere geworden sind, so bleibt dennoch die grosse Mehrzahl der Krebse der operativen Behandlung unzugänglich. Nach W. Coley's[2]) zutreffender Bemerkung sind oder werden doch mindestens 75 pCt. aller bösartigen Geschwülste für die Behandlung mit dem Messer unzugänglich. Von den Krebserkrankungen der Gebärmutter werden nach der sehr optimistischen Auffassung von Dührssen[3]) im besten

[1]) Vorgetragen am 1. Sitzungstage des XXIX. Congresses der Deutschen Gesellschaft für Chirurgie zu Berlin, 18. April 1900.

[2]) The practitioner. April 1899. S. 497.

[3]) Deutsche med. Wochenschrift. No. 4. 1899.

Digitized by Google

Falle nur der zehnte Theil durch die Operation vor dem Tode bewahrt. Es sterben in Deutschland jährlich ca. 40000 Menschen[1]) an bösartigen Geschwülsten und mindestens die dreifache Zahl lebt unter uns ein qualvolles Dasein, siecht hin unter unsäglichen, Schmerzen, sehr häufig den sicheren Tod im Auge. Nicht häufig können wir Aerzte den Tod abwenden. Aber das Schicksal dieser armen bejammernswerthen Kranken zu erleichtern, sie zu trösten, ihre Hoffnung bis zuletzt aufrecht zu erhalten, ist unsere schwer zu erfüllende Pflicht. Ich gestehe, dass es mir manchmal mehr Befriedigung gewährt hat, einen solchen armen Kranken sterben zu sehen mit der Hoffnung im Herzen, dass ihm doch noch geholfen werden würde, und dass geschehe, was menschenmöglich ist, um sein Leid zu lindern, als der Erfolg einer noch so glänzenden Operation. Es ist ja leichter für den klinischen Lehrer als für den praktischen Arzt ein solch unerschütterliches Vertrauen einzuflössen, aber viel mehr als auf die Stellung kommt es auf die Persönlichkeit des behandelnden Arztes an. Ich gebe zu, dass es auch Fälle giebt, wo man dem Kranken die volle Wahrheit über das traurige Loos, welches ihm bevorsteht, sagen muss, aber nur wenige starke Naturen vertragen, sei es in stoischer Philosophie oder im unbegrenzten Gottvertrauen das Wort „Krebs", welches mit einem Todesurtheil identisch ist. Leider wird diese ethische Seite der ärztlichen Behandlung des Krebskranken von vielen Mitgliedern des ärztlichen Standes nicht in ihrer vollen Wichtigkeit erfasst. Wenn der Arzt den Kranken als unrettbar verloren aufgiebt, wenn er nicht immer von Neuem im Stande ist, durch kleine Mittelchen dem Kranken Erleichterung zu verschaffen, seine Hoffnung aufrecht zu erhalten und neu zu beleben, so verliert er das Vertrauen seiner Klienten und treibt sie in der Mehrzahl der Fälle dem Kurpfuscher in die Hände. Man darf dem Kranken gegenüber nicht zu empfindlich sein. Gar manchmal habe ich einen reuigen Sünder wieder in Behandlung genommen, nachdem er sich vergeblich mit Mattei'schen und ähnlichen Schwindelmitteln herumgeplagt hatte und ihn dann erst recht dankbar an meinen

[1]) In England und Wales starben 1887 17113 und 1896 schon 23521 Menschen an Krebs. Im Deutschen Reiche 1895 32548 (Heimann, v. Langenbeck's Archiv, Bd. 58). In meine Klinik nehme ich durchschnittlich 300 bösartige Geschwülste im Jahre auf, von denen etwa 50 als inoperabel entlassen werden müssen.

Digitized by Google

Bannkreis gefesselt. Der kranke Mensch will jemanden haben, an den er glaubt, und hält sich auch an einem Strohhalm fest, wenn er fühlt, dass er am Ertrinken ist. Ich weiss wohl, dass man über diese Dinge verschiedener Meinung sein kann, halte mich aber für verpflichtet das Resultat meiner 30jährigen Erfahrung in diesem Punkte an so hervorragender Stelle auszusprechen.

Wenn wir uns fragen, was verschuldet es, dass bei inoperablen Krebskranken dem Arzte so häufig die Zügel aus der Hand fallen, und dass diese Kranken so häufig durch Kurpfuscherei betrügerisch ausgebeutet werden, so liegt die Schuld zum Theil auf Seiten der Aerzte und zum Theil auf der Seite des Publikums. Da ist zunächst der Wunderglaube, von dem fast in jedem Menschen noch ein verborgenes Fünkchen glimmt und der es namentlich sonst hochstehenden Persönlichkeiten aus den privilegirten Klassen unbegreiflich erscheinen lässt, dass für sie nicht ein Extrakräutchen gewachsen sein soll, welches im Stande wäre, dem allgemeinen Naturgesetze ein Schnippchen zu schlagen, gerade dann, wenn sie in Gefahr sind, demselben ihren Tribut zahlen zu müssen. Dann die Leichtigkeit, mit der sich heute der Kranke entschliesst, andere Aerzte zu fragen, wenn er mit dem Erfolge der bisherigen Behandlung unzufrieden ist. Noch vor 50 Jahren ragte der gute Hausarzt so hoch über das Niveau der allgemeinen Bildung hervor, dass seine Aussprüche als über jeder Kritik stehende Orakel unbesehen angenommen wurden. Die Berathung eines anderen Arztes oder gar eines Kurpfuschers ohne seine Zustimmung wurde einer Sünde wider den heiligen Geist gleich erachtet. Jetzt ist nicht das allgemeine Bildungsniveau, wohl aber der Bildungsdünkel so weit gestiegen, dass der Hausarzt nur noch als dünner, sympathischer Nervenstrang die verschiedenen Organe des Kranken in der Hand behält und höchstens anzugeben hat, bei welchem Specialisten ein erkranktes Organ wohl die adäquateste Behandlung finden dürfte. Vettern und Basen sprechen dabei auf Grund ihrer Erfahrungen oft ein gewichtigeres Wort. Beim besten Wissen und Willen ist es aber den verschiedenen Aerzten unmöglich, unabhängig von einander genau dasselbe zu sagen. Und doch wird jedes Wort auf die Goldwage gelegt. Wie oft, wenn mich Kranke ohne Einführung durch ihren Arzt consultiren, wäre es mir von grösstem Werthe zu wissen, ob das verhängnissvolle Wort „Operation—Krebs"

Digitized by Google

schon gefallen ist oder nicht. Für viele Aerzte ist jeder inoperable Krebs, welcher in ihre Behandlung gelangt, ein Unglück, bei dem sie sich nicht zu helfen wissen. Das liegt zum guten Theil an der ungenügenden Erziehung. Bei den meisten chirurgischen Anstalten hört das Interresse an dem Falle auf, wenn er sich nicht mehr für eine Operation geeignet. Wenn auch recidive oder inoperable Fälle manchmal in der Klinik vorgestellt werden, so können die jungen Aerzte dennoch die schwierige Anwendung der kleinen Mittel und die noch schwierigere ärztliche Diplomatik bloss auf der Abtheilung und in der Praxis erlernen. Viele chirurgische Anstalten nehmen inoperable Fälle überhaupt nicht auf. Als Stromeyer, welchen wir heute in unserer Ahnengallerie begrüssen können, meine Klinik in Freiburg mit seinem Besuche beehrte, erklärte er sich von dem Gesehenen recht befriedigt, tadelte aber, dass ich zu viele unheilbare Fälle aufnehme, weil das dem Renommée der Klinik schade. Ich habe die Pflege dieser Unglücklichen stets für einen wichtigen Theil des Unterrichtes gehalten und kann nicht sagen, dass dadurch die Frequenz meiner Klinik nothgelitten hätte.

Eine der wichtigsten Regeln für den Arzt ist, vorauszusehen die schlimmen Zeiten, die noch kommen werden, sein Pulver trocken zu halten und mit dem groben Geschütz der Morphiuminjection erst herauszurücken, wenn man sieht, dass es bald zu Ende geht. Die richtige Anwendung der kleinen empirischen Mittel ist viel mühsamer zu erlernen als eine sogenannte ätiologische Therapie, welche den jungen Adepten heutzutage in den bakteriologisch geschulten Knochen steckt, und da sie für Krebse noch nicht erfunden ist, dieselben veranlasst, auf die kleinen Mittel mit Hochmuth herabzusehen. Dazu kommt eine unglaublich geringe Kenntniss der Geschichte der Medicin, welche die Jünger veranlasst, gleich mit Begeisterung nach dem in der letzten Nummer ihrer Wochenschrift reklameartig empfohlenen Mittel zuerst zu greifen, um sich nur zu bald von seiner Werthlosigkeit zu überzeugen. Es fehlt uns an einer Centralstelle, welche die der Prüfung werthen Mittel amtlich prüfen lassen und die Resultate publiciren würde. Diese mangelhafte Kenntniss der Bemühungen, welche die Aerzte seit Jahrtausenden zur Heilung von Krankheiten gemacht haben, rächt sich am meisten bei denjenigen Leiden, bei welchen

Digitized by Google

die Zahl der empfohlenen Mittel im umgekehrten Verhältnisse zu ihrer Heilbarkeit steht, was ganz besonders bei den Krebsen der Fall ist. Es kann nicht meine Aufgabe sein — sie wäre auch für einen Einzelnen viel zu gross — alle vorgeschlagenen Mittel einzeln durchzugehen und auf ihren Werth zu prüfen. Nehmen doch die Titel der die Therapie der Krebse behandelnden Arbeiten im Indexkatalogue allein 14 Quartseiten ein.

Wie schon aus dem Vorhergehenden ersichtlich ist, möchte ich, wie es wohl auch die Statistiker machen, als Krebse alle bösartigen Geschwülste zusammenfassen, welche durch ihr unerbittliches locales Fortschreiten und durch die Infection des Organismus denselben zu Grunde richten, ohne Rücksicht auf ihre histiogenetische Abstammung. Etwas schwieriger ist die Definition dessen, was wir als inoperable Krebse ansehen wollen. Wenn die Indicationen im Allgemeinen sich dahin zusammenfassen lassen, dass man alle Krebse operiren soll, bei denen man voraussetzen kann, dass die anatomischen Verhältnisse die radicale Entfernung aller der Krankheit verdächtigen Theile zulassen werden, so findet diese Regel doch im einzelnen Falle mannigfache Ausnahmen, welche theils von dem Befinden des Kranken, seiner Neigung zu operativen Eingriffen, dann aber auch von der Kunst des Operateurs und den Bedingungen, unter welchen er zu arbeiten genöthigt ist, abhängen. Um nur ein Beispiel zu nennen, wird man die langsam wachsenden, nicht ulcerirten Skirrhi alter Frauen am Besten unberührt lassen, wenn die Wahrscheinlichkeit vorliegt, dass das Lebensende früher hereinbrechen dürfte, als eine wesentliche Belästigung der Kranken durch den Krebs. Andererseits musste ich mehrmals, selbst bei 80jährigen, zur Operation schreiten, wenn der Skirrhus aufgebrochen war und durch Blutungen und Zerfall Beschwerden verursachte. Ueberhaupt glaube ich, dass man die Operation auch ohne gegründete Hoffnung auf Radicalheilung zu empfehlen berechtigt ist, wenn man den Kranken dadurch von einem lästigen Geschwür, von Blutungen, Jauchung, wenn auch nur für einige Monate, befreien kann. Haben doch auch die alten Chirurgen beim Cancer apertus die Indication weiter gestellt als beim Cancer occultus. Selbst das mit Recht als noli me tangere angesehene Carcinoma lenticulare kann man manchmal mit Nutzen für den Kranken ausgiebig im Gesunden

Digitized by Google

entfernen, wenn man durch Thiersch-Reverdin'sche Transplantationen den grossen Defect rasch zur Benarbung bringt. Ich wollte an diesem Beispiel zeigen, dass die Grenzen dessen, was wir als inoperabel bezeichnen müssen, keine ganz scharfen sein können. Dieselben können durch combinirte Anwendung anderer Methoden noch weiter eingeengt werden. Die letzten Decennien haben eine Reihe palliativer Operationen gebracht, welche dem sonst unheilbaren Krebskranken bedeutende Erleichterung, ja manchmal das volle Gefühl der Gesundheit bringen können. Hierher zähle ich in erster Linie Woelfler's segensreiche Gastroenterostomie und die Salzer'sche Enteroanastomose. Weniger erfreulich, wenn auch nicht zu entbehren, sind die Erfolge der Colostomie, der Enterostomie und der Jejunostomie, weil sie dem Kranken den Stempel einer dauernden Infirmität aufdrücken. Zu den palliativen Operationen, welche als erfolglos verlassen oder doch nur selten indicirt sind, möchte ich die Unterbindung zuführender Gefässe zählen, welche beim Zungenkrebs (Demarquay) Schilddrüsenkrebs, Pharynxkrebs (Bryant) hie und da angewendet worden sind. Zu den palliativen Operationen offener Krebsgeschwüre müssen wir auch die Ausschabung mit dem scharfen Löffel Gustav Simons', Volkmann's und die Aetzungen zählen, welche früher mit dem Ferrum candens und chemischen Aetzmitteln, jetzt meistens mit dem Thermocauter ausgeführt werden. Das alte Ferrum candens mit seiner intensiven Wärmekapacität ist zur Blutstillung und Zerstörung zerfallener Gewebsmassen wirksamer als das glühende Platin, wenn dasselbe auch wegen der Leichtigkeit seiner Verwendung viel häufiger in Gebrauch gezogen wird. Die combinirte Methode der Ausschabung und Aetzung bringt bei blutenden und jauchenden Krebsgeschwüren dem Kranken oft sehr bedeutende Erleichterung und in seltenen Fällen vollständige Heilung. Von den chemischen Aetzmitteln hat sich das Chlorzink, seitdem es von Papenguth in Petersburg eingeführt worden ist, wohl am besten bewährt. Ich habe meine Erfahrungen durch Herrn Professor Steinthal 1887 und jetzt wieder durch Herrn Dr. Friedrich Völcker sammeln lassen, dessen demnächst erscheinender Arbeit[1]) ich die folgenden Angaben

[1]) Beiträge für klin. Chirurgie.

Digitized by Google

entnehme. Während wir früher im Wesentlichen die Canquoin-schen Pasten, welche theilweise mit Zinkoxyd gehärtet wurden, oder in Gazesäckchen gewickelt die ausgeschabten Krebshöhlen tamponirten, bevorzugten, bin ich in den letzten Jahren wieder auf die alten Methoden zurückgekommen, und habe sterile Gaze-streifen in 20—50 proc. Chlorzinklösung (je nach der Tiefe der beabsichtigten Wirkung) getaucht, und damit die Höhlen tam-ponirt. Bei flachen Aetzungen bewähren sich die Pasten wohl am besten, während ich zur Beseitigung weicher, leicht blutender grösserer Geschwülste noch immer gern die Maisonneuve'schen Aetzpfeile anwende. Jedenfalls muss auch die Aetzmethode jedes-mal dem einzelnen Falle angepasst werden. Für Carcinome des Cervix uteri ist nach der gründlichen Ausschabung die Blutstillung durch den Thermocauter oder provisorische Tamponade erforderlich. Erst wenn die Blutung vollkommen steht, was manchmal erst in einigen Tagen der Fall ist, wird die Höhle mit Chlorzinkgaze ausgestopft, das Ende der Gaze an einen Seidenfaden gebunden, die Scheide mit Alcohol ausgetrocknet, gut eingefettet und mit Gaze tamponirt, welche in 5 proc. Lösung von kohlensaurem Natron getaucht ist. Die Gaze wird nach 6—24 Stunden ent-fernt und die Scheide mit Sodalösung ausgewaschen.

In dieser und ähnlicher Weise haben wir seit 1888 95 Fälle von Krebsen, welche sich nicht mehr für die Operation mit dem Messer eigneten, mit Chlorzink behandelt. Es ist selbstverständlich, dass in der Mehrzahl der Fälle der Erfolg bloss ein vorübergehender sein konnte. Meistens wurden aber die Jauchung, Blutung und die Schmerzen für längere Zeit beseitigt. Die Erfolge würden noch bessere sein, wenn es möglich wäre, die Kranken monatelang unter Aufsicht zu behalten und sofort die neu sich zeigenden Wucherungen zu zerstören. Die Schmerzen dauern 1—2 Stunden nach der Aetzung an, lassen sich aber durch eine Morphiumeinspritzung leicht be-sänftigen. Der derbe, graue Schorf stösst sich nach 6—20 Tagen ab. Von üblen Zufällen sind secundäre Nachblutungen beobachtet worden. Bei 6 Rectumcarcinomen, welche nach der Colostomie mit Chlorzink behandelt wurden, trat mehrmals erhebliche Besse-rung der grossen Beschwerden ein. Einmal (No. 49) wurde das Carcinom nach der Aetzung so beweglich, dass die anfangs für unmöglich gehaltene Radicaloperation noch ausgeführt werden

Digitized by Google

konnte. Der Kranke starb nicht an localem Recidiv, sondern an Leberkrebs. Von 24 Aetzungen am Kopf und Hals starb ein Fall von Oberkiefercarcinom durch Verätzung des Schlundrohres durch Chlorzink. Hier ist diese Methode also nicht zu empfehlen, oder doch nur mit der grössten Vorsicht zu gebrauchen. Einen sehr guten Erfolg erzielte ich bei einer Dame[1]), welche 1887 wegen unstillbarer Blutung zu mir kam, die aus einer faustgrossen unbeweglich festsitzenden, jauchenden und nekrotisirten Struma maligna stammte. Die erweichten Geschwulstmassen, welche mikroskopisch als Angiosarkome festgestellt wurden, wurden ausgeschabt und mit harter Chlorzinkpaste geätzt. Der Schorf fiel nach 18 Tagen ab, worauf die Wunde vernarbte. 1896 musste ich Lymphdrüsenmetastasen in der linken Schlüsselbeingrube und 1899 ein eigrosses Angiosarkom aus der linken Mamma exstirpiren. 1900 ist die 79jährige Dame gesund und recidivfrei. Einen ähnlichen Fall von Sarkoma claviculae und ein Angiosarkom des Pharynx, welche nach wiederholten Eingriffen durch Exstirpation, Toxinbehandlung, endlich combinirte Aetzmethode geheilt worden sind, habe ich kürzlich mitgetheilt[2]). Gute Erfolge bei Gesichtscarcinom erzielte ich bei einem alten Herrn (No. 90), bei dem die Geschwulst in der Parotisgegend nach der Operation zweimal recidivirte. Beim zweiten Recidiv ätzte ich die Operationswunde mit 15 proc. Chlorzinkgaze und konnte dann 3 Jahre die Dauerheilung feststellen. Bei einem 56jährigen Herrn (No. 91) exstirpirte ich am 8. März 98 ein diffuses Unterkiefercarcinom, konnte aber nicht alles Krankhafte entfernen. Die Wunde wurde deshalb mit 50proc. Chlorzinkgaze tamponirt. Nach Abstossung der Schorfe und nekrotischer Knochenstücke benarbte die Wunde mit Hinterlassung einer markstückgrossen Mundfistel. Am 23. November 98 exstirpirte ich zwei metastatische Lymphdrüsen am Halse. Durch plastische Operation wurde die Mundfistel bis auf einen haarfeinen Kanal geschlossen und im März 1900 war kein Recidiv nachweisbar.

Ein 48jähriger Winzer wurde 1893 an Unterlippencarcinom, 94 und 95 an Unterkieferdrüsenrecidiv mit Knochenresection be-

---

[1]) Der Beginn der Krankengeschichte ist schon kurz erwähnt bei Steinthal: Behandlung maligner Geschwülste mit Chlorzink. Therap. Monatshefte. November 1887.

[2]) Czerny, Warum dürfen wir die parasitäre Theorie der bösartigen Geschwülste nicht aufgeben? Beitr. z. klin. Chirurgie. 25. Bd., I. Heft, S. 263.

Digitized by Google

handelt. 1898 kam er abermals mit diffusem jauchendem Recidiv in der Unterkiefergegend in die Klinik. Hier wurde im Mai, Juni und Juli durch öfter wiederholte Excisionen, Ausschabungen, Thermocauterisationen und Chlorzinkätzungen (2 mal zu 30 pCt.) die Heilung des Recidivs herbeigeführt, so dass am 9. Juli 99 der grosse Defect plastisch ersetzt werden konnte. Im April 1900 stellte sich der Kranke frei von Recidiv und arbeitsfähig vor.

Bei 48 Uteruscarcinomen, welche mit Ausschabungen und Aetzungen behandelt worden sind, konnte ich leider keine Dauererfolge erzielen. Dagegen (No. 94) sah ich eine Dauerheilung, nachdem Herr Dr. Heuck in Mannheim im April 97 bei einer 38jähr. Frau ein Carcinom, das in das linke Parametrium übergriff, ausgeschabt und 8 Tage später mit 30proc. Chlorzinkpasta geätzt hatte. Bei derselben Frau wurde am 18. September 99 von Herrn Professor Jordan in meiner Vertretung der jetzt bewegliche Uterus wegen unstillbarer Blutung exstirpirt. Während die zuerst ausgeschabten Massen mikroskopisch als Drüsencarcinom festgestellt wurden, konnte man jetzt an der Gebärmutter keine Spur von Krebs, wohl aber ein Myom, welches die Blutungen verursacht hatte, nachweisen. März 1900 war die Frau noch ganz gesund. Noch zu kurz beobachtet, als dass man von Dauerheilung sprechen könnte, ist eine Frau von 52 Jahren (No. 95), welche ich am 11. October 99 durch Ausschabung und Aetzung mit 30proc. Chlorzink von einem faustgrossen, jauchenden Cervixcarcinom befreit habe, nachdem sie von competenter Seite für inoperabel erklärt worden war. Im März 1900 war sie frei von jedem Recidiv. Endlich muss ich ein Cystosarkom (No. 89) erwähnen, das bei einer 38jähr. Frau 1888 während der Schwangerschaft nach einem Trauma entstanden war. Am 9. November 89 habe ich den kindskopfgrossen, im kleinen Becken festsitzenden Tumor durch einen parasacralen Schnitt gespalten, die weichen Geschwulstmassen mit dem scharfen Löffel ausgeräumt und die Höhle mit 50proc. Chlorzinkgaze tamponirt. Am 6. Januar 90 wurde die Operation wiederholt und noch 5 Jahre später die volle Arbeitsfähigkeit der recidivfreien Frau festgestellt.

Wenn ich auch nicht so günstige Resultate berichten kann, wie seinerzeit Canquoin, so muss ich doch hervorheben, dass ich das Chlorzink ausschliesslich in den Fällen gebraucht habe, wo entweder wiederholte Recidive oder die Aussichtslosigkeit, mit dem

Digitized by Google

Messer etwas zu erreichen, dazu drängten. Unter diesen Umständen muss man sich wundern, dass überhaupt manchmal Heilung erzielt werden konnte, und das Chlorzink verdient als wichtige Waffe gegen inoperable Krebse das Lob, welches ihm von Bruns, Steinthal, Condamin (1888, Gynäkolog. Congress), Purcel und Jessett, (Lancet 1895), endlich Herff (1899 in München) gespendet haben.

Von anderen neueren Aetzmitteln habe ich in einigen Fällen das Formalin versucht, welches einen trockenen, aseptischen Schorf bildet und deshalb bei jauchenden, blutenden Krebsgeschwüren wohl als 10—30proc. Umschlag, wie auch Kraske empfohlen hat, Verwendung finden kann. Für parenchymatöse Einspritzung scheint es mir zu schmerzhaft und schwer zu dosiren zu sein. Von Amerika wurde die Anwendung des Calciumcarbids und der flüssigen Luft gegen Krebse empfohlen. Beide Mittel scheinen nekrotisirend auf die Gewebe zu wirken; das erste durch die Bildung von Aetzkalk, das andere durch Kälteeinwirkung. Sie sind weder leicht zu handhaben, noch auch ungefährlich.

Eines der ältesten mineralischen Krebsmittel ist der Arsenik, und zwar in äusserlicher Anwendung von Pasten verschiedener Zusammensetzung (Kosme, Marsden, Hebra etc.), oder bei innerlichem Gebrauch oder als parenchymatöse Injection. Zweifellos sind Arsenikpasten vorzügliche Aetzmittel auf oberflächliche Krebsgeschwüre. Sie machen aber Entzündungen, die lange sehr schmerzhaft sind. Bei Anwendung des Arseniks auf grössere Wundflächen tritt die Gefahr lebensgefährlicher Vergiftung ein. Die von Cerny und Truneczek in Prag empfohlenen Pinselungen mit 1 : 150 alcoholisch wässeriger Lösung von Arsenik wirken im Wesentlichen als oberflächliches Aetzmittel. Immerhin ist dem Arsenik eine gewisse Fernwirkung auf manche bösartigen Geschwülste nicht abzusprechen. Schon in den 70 er Jahren habe ich durch Tholen[1]) über günstige Wirkungen von parenchymatösen Injectionen von Fowler'scher Solution bei malignen Lymphomen und selbst bei einem Unterkiefercarcinom berichten lassen. Seitdem ist der Arsenik bei der Behandlung maligner Lymphome niemals aus dem Arzneischatz ganz geschwunden, und leistet, wenn auch

[1]) Tholen, Behandlung des malignen Lymphoms mit Arsenik. Archiv f. klin. Chirurgie. Bd. 17, S. 4.

Digitized by Google

nur in einer kleinen Anzahl von Fällen, welche sich leider vorher nicht bestimmen lassen, gute Dienste. Von der Combination der Arsenikbehandlung mit der Mischung von Jodkali und chlorsaurem Kali Robinski's[1] (Kali chlorici 1,5, Kali jodati 0,5, aquae dest. 200, 3 Mal täglich 1 Esslöffel voll nach dem Essen zu nehmen), habe ich keinen wesentlichen Nutzen gesehen. Dass grosse Dosen von Jodkali manchmal Syphilome von Sarkomen scheiden lassen, ist seit Esmarch's Empfehlung allbekannt. Dagegen ist das von Adamkiewicz mit grosser Emphase empfohlene citronensaure Neurin (Cancroin) wohl nutzlos, da seit 1893, wo es empfohlen worden ist, keine sicher verbürgten Heilungen mitgetheilt worden sind. Von den parenchymatösen Injectionen, welche Thiersch und Nussbaum u. A. mit grossen Hoffnungen versucht haben (Höllenstein, Chlorgold, Sublimat, Pyoctanin, Chloral, Pepsin, Papayotin, Chromsäure, Karbolsäure, Brom, Alkohol, Terpentin, Phosphoröl, Natron- und Kalilösungen etc.), hat sich keine Methode dauernd eingebürgert. Auch der von Rossander kürzlich mitgetheilte Erfolg bei einem Melanosarkom der Stirne, welchen er durch die Einspritzung von 1proc. Kalilösung erzielte, ist höchst interessant und fordert zu neuen Versuchen auf, wird aber wahrscheinlich vereinzelt bleiben[2]). Ebenso wenig haben die häufigen Versuche, mit Electricität und electrischer Kataphorese bösartige Geschwülste zu zertheilen, sich zu einer methodischen Behandlung entwickelt, wenn auch einzelne günstige Erfolge mitgetheilt werden (Althaus, Neftel, Faber-Domergue, Reading, Betton-Massey). Unentbehrlich dagegen für die Localbehandlung entzündeter und schmerzhafter Krebse und ulcerirter Geschwülste ist die locale Application der antiseptischen Streupulver: der Borsäure, Salicylsäure, Amyloform, Orthoform, chlorsaures Kali, dann des Jodoform und seiner zahlreichen Ersatzmittel, von denen ich bloss das Jodol, Jodoform, Airol, Aristol, Dermatol und Xeroform versucht habe, ohne dass ich sagen könnte, dass sie dasselbe wie Jodoform leisten. Umschläge mit Bleiwasser, Thonerde, Karbol- und Kresollösungen, übermangansaurem Kali abwechselnd mit Blei-, Bor-, Zink- und Wismuthsalben, sind oft nicht zu entbehren.

[1]) Robinski, Operiren oder Nichtoperiren bei Krebserkrankungen. Berlin, im Selbstverlag. 1898. S. 179.

[2]) Rosander, Encore quelques mots sur le traitement des Cancroids sans exstirpation. Rev. de chir. 1900, p. 167.

Digitized by Google

Manchmal lobten die Patienten als Deckmittel das Emplastr. de Vigo, adustum und opiatum, deren sich die Quacksalber bemächtigt haben, weil die Aerzte ihre Anwendung vernachlässigten. Denselben Vorwurf kann ich der rationellen Pharmacologie und Therapie nicht ersparen bezüglich der Pflanzenstoffe, welche von Alters her die Volksseele auf Grund eines instinctiven Dranges zu helfen ausfindig gemacht hat und bei Krebs für heilkräftig hält. Das gilt von der giftigen Cicuta, dem neuerdings empfohlenen Chelidonium bis zu den zahlreichen unschuldigen Mitteln, wie Carduus benedictus, Lignum sanctum und Cortex condurango. Um mich eines Liebreich'schen Ausdruckes zu bedienen, können wir dieselben zwar nicht als Heilmittel, wohl aber als Hilfsmittel bei der Behandlung des Krebses betrachten und benutzen. Bei Krebsen des Verdauungstractus, welche zur Verstopfung neigen, verschreibe ich nicht selten mit einigem Nutzen eine Mischung von Cortex condurango und Frangula aa. als Macerationsdecoct, und verschmähe es auch nicht, manchmal Holztränke aufzuschreiben, wenn ich sehe, dass der Kranke durchaus etwas probiren will. Dass eine besondere Diät, namentlich Enthaltung von Stickstoffsubstanzen, wie Beneke empfohlen, keinen Einfluss auf den Verlauf der Krebskrankheit ausübt, dürfte wohl ebenso feststehen, wie dass wir weder durch Hunger- noch durch Mastcuren dieselbe beeinflussen können. Die Erfahrung, dass klinisch diagnosticirte Magenkrebse manchmal durch die der Gastroenterostomie folgende Ueberernährung scheinbar verschwinden, lässt jedenfalls eine möglichst reichliche und kräftige Ernährung der Krebskranken rathsam erscheinen. Zu den Fütterungscuren gehört auch die Verabfolgung von Lymphdrüsen- und Schilddrüsenextract, dem man eine Heilwirkung kaum zuschreiben kann. Beatson combinirte die Schilddrüsentherapie mit der Entfernung der Ovarien und behauptet in zwei Fällen wesentliche Besserung des inoperablen Brustkrebses beobachtet zu haben.

Während wir zweifellos durch lokale Zerstörungen des Krebses mit dem Messer oder Aetzmitteln in einem je nach dem Sitze und der Beschaffenheit des Krebses verschiedenen Procentsatze Radicalheilungen erzielen können, haben bisher alle Versuche, die Krebskrankheit durch allgemeine und medicamentöse Behandlung zu bekämpfen, fehlgeschlagen. Einen Lichtblick in diesen dunkelsten Theil unserer Therapie schien die bekannte Beobachtung Busch's

Digitized by Google

zu werfen, dass Sarkome durch das Hinzutreten von Erysipel zur Resorption und Heilung gebracht werden können. Unter dem Einflusse der Hypothese, dass die Geschwülste parasitären Ursprunges sind und der modernen Lehre der Toxin- und Antitoxinbildung, hat sich an diese Beobachtung eine Reihe von therapeutischen Versuchen geknüpft, welche ich hier nicht im Detail besprechen kann. Solange die parasitäre Entstehung der Geschwülste nicht erwiesen ist, werden diese Versuche rein empirisch betrachtet werden müssen. Ich lasse mich deshalb auch nicht auf die verschiedenen Erklärungsversuche ein, und möchte nur hervorheben, dass unter dem Einflusse infectiöser Erysipele einige bösartige Geschwülste, meistens Sarkome, sehr viel seltener Carcinome geheilt worden sind[1]). Aber auch die Injection von Streptokokken-Sterilisaten hat Sarkome, welche mikroskopisch sicher gestellt und der operativen Behandlung unzugänglich waren, zur Heilung gebracht. An diese Erfahrungen wird eine rationelle Therapie der Krebse in Zukunft anknüpfen und bestrebt sein müssen, diese Methoden der Behandlung zu vervollkommnen und weiter auszubilden. Eine rationelle Unterlage für die Krebsbehandlung werden wir erst besitzen, wenn die Ursachen dieser Krankheit sichergestellt sein werden.

Der Einzelne ist aber in dem Kampfe gegen die bösartigen Geschwülste ohnmächtig und bloss eine systematisch centralisirte Arbeit kann uns in der Behandlung derselben vorwärts bringen. Es ist deshalb sehr erfreulich, dass sich im März ds. J. hier in Berlin unter der Aegide des Kultusministeriums eine Gesellschaft für Krebsforschung konstituirt hat. Ich glaube aber nicht, dass wir wesentlich weiter kommen werden, wenn wir nicht dem Beispiele Englands und New Yorks folgend, in Deutschland eigene Krebshospitäler errichten, welche einerseits den hilfsbedürftigen Kranken ein willkommenes Asyl zu ihrer Pflege und Behandlung abgeben und zugleich Mittelpunkt für eine wissenschaftliche Erforschung dieser Geissel der Menschheit und Erziehunginstitute für die jungen Aerzte bei der schwierigen Behandlung dieser Krankheit bilden müssen. Vor kurzem hat Herr Geh. Med.-Rath Prof. Dr. M. Kirchner diesem Gedanken Ausdruck gegeben[2]). Ich halte es

[1]) Vergl. Eschweiler, „Die Erysipel-, Toxin- und Serumtherapie der bösartigen Geschwülsta", Leipzig, bei Naumann, und W. Coley's „The treatment of inoperable cancer". The practitioner. April 1899.

[2]) Aussatzhäuser sonst und jetzt. Berl. klin. Wochenschr., 1900, No. 2.

Digitized by Google

deshalb für sehr zeitgemäss, wenn auch unsere Gesellschaft, welche von jeher der Erforschung des Krebses einen grossen Theil ihrer Verhandlungen gewidmet hat, die Bestrebungen auf das Wärmste unterstützt. Jeder Arzt, welcher viele jauchende, blutende, schmerzhafte Krebskranke in der Privatpraxis behandelt hat, weiss davon zu erzählen, wie schwer es selbst in guten bürgerlichen Verhältnissen ist, diesen Kranken zuhause ein erträgliches Dasein zu verschaffen. In engen Proletarierwohnungen sind solche Kranke für die Familie ein grosses Unglück und Gefahr zugleich. Wie oft war ich gerührt von der Dankbarkeit dieser armen Patienten, wenn sie aus ihrem häuslichen Schmutze in die sauberen, geordneten Verhältnisse der Klinik aufgenommen wurden, auch wenn ich ihnen keine Heilung versprechen konnte. In einer gut geleiteten Klinik herrscht stets Platzmangel und deshalb können diese unheilbaren Kranken nur beschränkte Aufnahme finden. Dass die Verpflegung so schwer zu behandelnder Kranken in unseren Siechen- und Kreispflegeanstalten ungenügend ist, wird jeder Sachverständige zugeben. Wenn schon die humanen Verpflichtungen der Gesellschaft zu der Errichtung von Krankenhäusern drängen, so wird der Staat zum Schutze seiner Bürger gegen diese schrecklichste Geissel der Menscheit geradezu verpflichtet.

Man mag über die Ursache der Krebskrankheit denken wie man will; durch die statistischen Erhebungen der Morbidität und Mortalität drängt sich wie ein rother Faden die Thatsache auf, dass die Krebsseuche fortwährend an Häufigkeit zunimmt, und zwar zur selben Zeit, in welcher die Tuberculose in ihrem Todeszuge zurückgeht. Wenn es auch übertrieben sein mag, wenn Williams ausrechnet, dass in England und Wales der Krebs in den letzten 50 Jahren um das Vierfache an Häufigkeit zugenommen habe, und dass nach Roswell Park im Staate New York voraussichtlich schon in 10 Jahren die Todesfälle an Krebs diejenigen von Tuberculose, Blattern und Typhus zusammengenommen übertreffen werden, so geht doch aus den Statistiken von Finkelnburg, Heimann und Maeder[1]) die Thatsache der zunehmenden Frequenz des Krebses zweifellos hervor, und zwar nimmt die Krankheit viel mehr zu in den Städten als auf dem Lande. Die jährliche Zunahme der

[1]) G. Heimann, v. Langenbeck's Archiv, Bd. 57 und 58. Maeder, Ueber die stetige Zunahme der Krebserkrankungen. Archiv f. Hygiene. 1900.

Digitized by Google

Krebssterblichkeit im Preussischen Staate beträgt 0,17 auf 10000 Lebende. Dieselbe nimmt bei Landbewohnern bloss um 0,1, bei Stadtbewohnern dagegen um 0,26 zu. In grossen Städten über 10000 Einwohner beträgt die Krebssterblichkeit 9,01, in Städten unter 10000 Einwohner 7,27, und auf dem Lande nur 3,68 für 10000 Lebende. Wenn wir bedenken, dass in Italien je weiter nach Süden, wo die Menschen mehr im Freien wohnen, der Krebs immer seltener wird[1]), dass in Algier der Krebs fast ausschliesslich eine Erkrankung der Europäer ist[2]), so werden wir denselben als eine Kulturkrankheit bezeichnen müssen, und das Suchen nach Krebshäusern, wie es Law Webb, d'Arcy-Power und Behla[3]) gethan haben, gewinnt eine ernste Bedeutung. Im Allgemeinen wird man sagen müssen, dass der Krebs um so rascher zunimmt, je enger und dichter die Menschen aneinander wohnen, und das spricht zweifellos für eine von aussen kommende Ursache desselben. Wenn wir auch zugeben müssen, dass der Krebs keine directe Infectionskrankheit ist, da wir Aerzte bei der täglichen Berührung mit den Kranken sonst kaum im Stande wären, uns hier zu versammeln, so liegt doch der Gedanke nahe, dass die Krebsnoxe von offenen Geschwüren ausgeschieden durch einen Generationswechsel ausserhalb des menschlichen Körpers existiren muss, bis sie wieder einen geeigneten Boden findet, um von Neuem den Menschen zu befallen.

Also nicht nur wegen der Kranken selbst, sondern auch um die Verbreitung der Krebskrankheit hintanzuhalten, sind Cancerhospitäler, wie sie in England und New York schon lange bestehen, eine dringende Nothwendigkeit. London hat in seinem Brompton-Cancer-Hospital eine Anstalt, welche seit ihrem Bestehen (1851) 11164 operative und 6408 inoperable Fälle, von denen 2367 gestorben sind, verpflegt hat. Schon seit 1792 besteht das Cancerestablishment im Middlesex-Hospital mit einem Cancerinvestigation-Comitee und einem vorzüglich eingerichteten Laboratorium. Ausserdem haben noch Manchester, Bradford, Liverpool, Glasgow und Cork Cancer-Hospitäler. Alle diese

---

[1]) Schmidt's Jahrbücher. Bd. 231, S. 72.
[2]) Reclus und Legrand, Jahresbericht f. Chirurgie. 1896, S. 220.
[3]) The practitioner. April 1899, S. 418. — Centralbl. f. Bact., Paras. u. Inf. Bd. 24. 1898. No. 21—24.

Digitized by Google

Spitäler werden durch freiwillige Beiträge unterhalten und verpflegen die Kranken meistens unentgeltlich. Im Anhange gebe ich einen kurzen Bericht über die englischen Cancer-Hospitäler, welchen ich Herrn Dr. W. Scheffer verdanke.

In New York wurde durch Elizabeth Collum und Mrs. Astor ein Cancer-Hospital gegründet, welches 1899 seinen Namen in „General Memorial Hospital for the Treatment of Cancer and allied Diseases" umänderte. Dasselbe hat eine Million Dollars gekostet und ist mit einem vorzüglichen Laboratorium ausgestattet. Der Staat New York hat durch öffentliche und private Hilfe in Verbindung mit der Universität in Buffalo ein Laboratorium für Krebsstudien unter der Leitung von Roswell Park und Gaylord errichtet.

Nicht mit der alten Grausamkeit der Aussatzhäuser, sondern mit allen Bequemlichkeiten moderner Sanatorien müssen diese „Heil- und Pflegestätten für chronische Krankheiten" nicht in räumlichem, wohl aber geistigem Connex mit den grossen medicinischen Heil- und Unterrichtsanstalten errichtet werden, und dürften auch keine Sinecuren für alternde Bezirksärzte abgeben, sondern müssten jungen Aerzten, welche auf der Höhe moderner Schulung stehen, anvertraut werden, die mit humaner Gesinnung alle Erscheinungen auf dem Gebiete der Krebsforschung in sich aufnehmen, prüfen und wie aus einem Hohlspiegel dieselben geläutert wiederstrahlen und verbreiten zum Segen der ihnen anvertrauten Kranken und zur Förderung der ärztlichen Kunst. Den Aerzten müsste ein Stab wohlthätiger Laien zur Seite stehen, welcher dafür Sorge trägt, dass das anvertraute Pfund dem Zwecke entsprechend reichliche Früchte trägt. Denn keine Krankheit fordert so sehr zu thätiger Nächstenliebe auf wie der Krebs, da er reich und arm gleichmässig befällt, und Zeit und Anregung genug giebt, sich zu überlegen, wie man anderen Leidensgefährten ihr trauriges Schicksal erleichtern und sich ein dauerndes gesegnetes Andenken bei seinen Mitmenschen sichern könnte. Wenn mit Hülfe aller ärztlichen Kreise, den Verwaltungsbehörden des Reiches, Landes und der Gemeinden und mit Zuziehung wohlwollender Privathülfe in allen Provinzen und grossen Städten Heil- und Pflegeanstalten für bösartige Geschwülste und Geschwüre in diesem Sinne errichtet sein werden, zweifle ich nicht, dass wir nicht allein die

Digitized by Google

sehr anerkennungswerthen Leistungen der Engländer und Amerikaner auf diesem Gebiete übertreffen werden, sondern dass es im edlen Wettstreite der Nationen am Ende des kommenden Jahrhunderts gelungen sein wird, der tausendjährigen Sphinx der Krebskrankheit ihre grinsende Maske zu entreissen und die Leiden, welche sie der gequälten Menschheit bereitet, zu vermeiden oder doch erfolgreicher zu bekämpfen als es bisher möglich gewesen ist.

Anhang.

Bericht über die englischen Cancer-Hospitäler.

Von

Dr. **W. Scheffer,**
Assistent im German-Hospital in London.

Es giebt in England zur Zeit folgende Cancer-Hospitäler.

1. In London:

A. The Cancer Hospital (free) Brompton S. W., gegründet 1851, bis heute über 50 000 Patienten behandelt, hat 100 Betten, davon im letzten Jahr durchschnittlich 83 belegt.

Im letzten Jahre 835 in door patients

1642 out „ „ (Poliklinik).

Patienten bezahlen nichts, es wird, wie fast alle englischen Hospitäler, durch freiwillige Beiträge erhalten und ist sehr reich.

Ausgaben pro 1899: 12 471 Pfd. Sterl. = 250 000 Mark. 560 Narkosen, 353 Fälle mikroskopisch untersucht. 4 wissenschaftliche Demonstrationen.

	1899:	Seit dem Bestehen:
Operirte Fälle	550	11 164
Inoperable Fälle	285	6 408
Geheilt oder gebessert entlassen .	742	15 041
Gestorben	93	2 367

Giebt eine gute Krebsstatistik für England an.

Das Hospital ist nach den allerneuesten Grundsätzen der hygienischen Baukunst eingerichtet, Asepsis und Antisepsis, Pflege, Personal, Küche, vorzüglich.

Digitized by Google

Es werden nicht nur Carcinomkranke im pathologischen Sinne, sondern auch andere Tumoren maligner und zweifelhafter Art genommen; ich sah sogar 3 Lupusfälle.

Vielleicht würde „Hospital für maligne und Infectionstumoren" den Zweck des Instituts besser bezeichnen. Diät, Behandlung wie in allen chirurgischen Krankenhäusern.

An dem Namen Cancer Hospital nimmt man hier keinen Anstoss oder nur sehr wenig, da das Volk jede Geschwulst, auch ein Ganglion, sehr oft Cancer nennt. Ich glaube, man würde das Wort Krebs in Deutschland mehr fürchten.

Operative Fälle sind von den inoperabelen getrennt, man nennt die letzteren „chronic cases"; dieselben bleiben meistens bis zu ihrem Tode im Hospital.

Es existirt eine vorzügliche Präparatensammlung für makroskopische und mikroskopische Präparate, die bestens geordnet und von grossem Werthe für die Wissenschaft ist.

Die pathologischen Präparate sind sorgfältig gemacht und alle Vorrichtungen für Mikroskopie sehr gut.

B. The Middlesex Hospital's Cancer establishment. Es bildet einen Theil des grossen Middlesex-Hospitales, welches zugleich eine „Medical School" (Medicinische Facultät) hat.

Das Cancer-Establishment wurde 1792 gegründet, 1854 erweitert und 3 besondere Frauensäle hinzugefügt. 1886 wurden die Männersäle für Krebskranke umgebaut und erweitert und 1893 die Frauensäle in einem besonderen Gebäude untergebracht. Letzterer Neubau ist ein allen Ansprüchen der Neuzeit entsprechendes elegantes Krankenhaus, das jedoch nur einen sehr mangelhaften Operationssaal für Nothfälle hat. Die Operationen werden im Hauptoperationssaal ausgeführt.

Die Patienten bezahlen nichts, und bleiben, um zu werden „relieved by art or released by death", wie es in der Stiftung heisst.

Es wird unterhalten durch freiwillige Beiträge.

Es besteht dort ein „Cancer Investigation Comitee", das die Laboratoriumuntersuchungen überwacht, und alle Krebsfälle auf's Genaueste untersucht, sowie die Absicht hat, zur Frage der Systematik der Geschwülste Beiträge zu liefern.

Die Laboratorien sind vorzüglich eingerichtet. Ausgabe für

Digitized by Google

Einrichtungen 465 Pfd. Sterl., jährliche Ausgabe 650 Pfd. Sterl., incl. Gehalt der Assistenten etc.

Man ist ebendabei, ein Schema für die Carcinomuntersuchungen aufzustellen.

Neuer Flügel für Frauen 36 Betten.

Alter Männersaal 9 Betten (soll erweitert werden).

Es sind, abgesehen von einigen zweifelhaften Fällen zur Beobachtung wirklich nur maligne Tumoren da, weil die anderen sofort nach gestellter Diagnose in die betr. Abtheilungen des Hospitals verlegt werden; das ist wohl ein Vortheil, daher kommend, weil das C. H. mit einem grossen Allgemeinen H. verbunden ist.

Einnahmen und Ausgaben nicht zu eruiren.

C. St. Saviours Hospital ist früher Cancer H. gewesen, aber jetzt in Privatbesitz übergegangen.

The Glasgow Cancer Hospital (free).

Gegründet 1890, erweitert 1896. Neuer Operationssaal sehr gut 1898—99. Betten 42. Patienten bezahlen nichts. Es wird dort viel und gut operirt. In door patients 99: Krebskranke 71. Andere Krankheiten, Tumoren, Lupus, Lues etc. 27. Kleines aber gutes Pathologisches Laboratorium und eine sehr schön geordnete mikroskopische und makroskopische Sammlung.

Das Hospital hat auch eine Einrichtung, dass poliklinische Patienten, die ausserhalb des Hospitals bettlägerig sind, besucht werden, die Zahl der Besuche betrug 1899: 1570. Pro Patient etwa 37 Besuche. Dafür ein extra out door surgeon.

Hospitalausgaben 1899: 1 812 Pfd. Sterl. (ohne Baukosten).

Glasgow Cancer and Skin Institution mit 6 Betten ohne Bedeutung. Ist nur für zahlende Privat-Patienten.

Liverpool Cancer Hospital.

Gegründet 1862. Seither mehrere Male erweitert, hat 33 Betten. Es ist keine Statistik für 1899 herausgekommen, doch ist, wie mir scheint, etwa die Hälfte der Patienten Carcinomkranke (d. h. an malignen Tumoren leidend). Infectiöse Kranke und Schwangere werden nicht aufgenommen. Für arme Patienten frei, wohlhabende zahlen 1—2 Pfd. Sterl. per Woche.

Es wird ziemlich viel operirt, doch keine sehr grossen Eingriffe ausgeführt. Von einer wissenschaftlichen Ausbeutung des Materials konnte ich nichts in Erfahrung bringen. 1899 In door Pat. 239.

Digitized by Google

Out-Patient Consultationen (jede einzelne gerechnet) 29 124. 1899 Ausgaben 1908 Pfd. Sterl.

Bradford: St. Catharines Home for Cancer and Incurables.

Gegründet 1893 mit 10 Betten. Neubau 1898: 25 Betten. Nur für Frauen, die arm sind und an unheilbaren Krankheiten leiden. In 1899: 31 Patienten.

Es wird dort nicht operirt.

Cancer	20
Phthisis	4
Paralysis	2
Fibroid	1
Osteomyelitis . . .	1
Basedow	1
Herzleiden	1
Pseudarthrose . . .	1

Jährliche Ausgaben 565 Pfd. Sterl.

Keine Statistik, keine wissenschaftlichen Untersuchungen.

Das Hospital ist vorzüglich eingerichtet, theilweise luxuriös ausgestattet. Durch private Beiträge erhalten.

Manchester Cancer Pavillon and Home.

Gegründet 1802. Hat 20 Betten, davon durchschnittlich 14 belegt. In door P. 1899 117, out d. p. 108.

Es wird im Allgemeinen nichts bezahlt, nur einige Zahlende werden gegen Zahlung nach Uebereinkommen für Lebenszeit aufgenommen; es müssen das sehr schwere meist rasch verlaufende Fälle sein. Ausgaben 1899 3456 Pfd. Sterl. Dies Hospital hat sich sehr rasch vergrössert, ist jetzt doppelt so gross und reich als 1892.

Das Hospital ist vorzüglich, in chirurgischem Sinne, eingerichtet und es werden Operationen, wo irgend möglich, ausgeführt nach neuesten Principien. In den Statuten ist besonders hervorgehoben, dass die wissenschaftliche Untersuchung der Tumoren und event. Heilmittelprüfung im Auge behalten werden soll. Es sind einige Publicationen herausgekommen, die jedoch ohne besondere Bedeutung sind.

Cork. St. Patricks Hospital for Cancer and Incurables. 50 Betten.

Nehmen alle unheilbaren Krankheiten, ausser Psychosen. Es

Digitized by Google

wird nicht operirt. Keine Statistik, kein Report zu erhalten. Ist nach den Mittheilungen anderer irischer Aerzte kein eigentliches Cancer-Hospital.

Einnahmen und Ausgaben nicht eruirbar.

Wie aus den Berichten hervorgeht, dienen diese Hospitäler verschiedenen Zwecken:

1. Hospitäler für inoperable Fälle (auch andere unheilbare Leiden), in denen die Pat. bis zu ihrem Tode verpflegt werden. Operirt wird in diesen Hospitälern nicht, auch ist ihre wissenschaftliche Ausbeute gering.

2. Selbständige Cancerhospitäler, die alle malignen Tumoren, unter Umständen auch zweifelhafte Fälle aufnehmen, dieselben soweit möglich operiren und das Material pathologisch sehr gut verwerthen; sie sind mehr oder weniger chirurgische Hospitäler.

3. Cancerhospitäler, die räumlich und bezüglich der Oberärzte mit grossen Hospitälern verbunden sind und in Folge dessen ein reiches Material haben, da alle nicht malignen Tumoren und irrthümlich aufgenommenen Fälle verlegt und die Cancerfälle dem Cancerhospitale zugewiesen werden.

Die Fälle kommen theils aus eigenem Antrieb, theils von den Aerzten geschickt hinein und bezahlen, abgesehen von einigen Ausnahmefällen, nichts. Die Verpflegungskosten scheinen sich etwas höher als in allgemeinen Hospitälern zu stellen, was aus der Natur der Krankheit erklärlich ist.

Nach deutschen Verhältnissen wäre es wohl das beste, ein solches Institut zu bauen, das sowohl chirurgisch wie pathologisch-anatomisch und in Bezug auf Experimentalpathologie das Beste leistet und entweder mit einer Universitätsklinik in Contakt ist, oder dessen Oberleitung einem bedeutenden Chirurgen untersteht, nicht wie hier in England in den Händen mehrerer sich fortwährend zankender Aerzte von theilweise geringer Bedeutung liegt.

Das New York Cancer Hospital (nach Mittheilungen des Herrn Dr. Coley) wurde wesentlich durch Eliz. Collum gegründet (1884) und hat mit Grundstück und Erbauen etwa 1 Million Dollars gekostet.

In diesem Jahre soll im Zusammenhange mit dem Hospital ein Laboratorium für Pathologie und Aetiologie des Krebses fertig werden mit ca. 15 000 Dollar Unkosten.

Digitized by Google

Am 6. März 1899 wurde der Name in „General memorial Hospital for the treatement of Cancer and allied diseases“ umgeändert, weil die Kranken ein Vorurtheil gegen den alten Namen hatten.

Die jährliche Ausgabe beträgt ca. 50 000 Dollars, von denen 1899 15 000 durch freiwillige Beiträge eingingen.

Es wurden 733 Patienten aufgenommen, von denen 65 chronische inoperable Fälle in 3 Verpflegsklassen. 25 Freibetten dienen bloss für Krebskranke. Daneben werden aber auch alle chronischen Krankheiten, namentlich Frauenleiden aufgenommen und operirt (840 Operationen mit 32 +). Die Kranken werden wesentlich aus der Ambulanz aufgenommen. Der ärztliche Dienst wird durch ca. 30 consultirende Aerzte (!) und 4 Hausärzte besorgt, von denen der Aelteste alle 4 Monate abgeht und durch einen Jungen ersetzt wird. Der abgehende Arzt erhält ein Diplom als „Interne“ des Hospitals. Das Hospital dient auch zur Erziehung von „postgraduated misses“ in Jahrescursen (1899 wurden 27 ausgebildet).

Digitized by Google

XIV.

Ueber die Resultate der Operation des Mastdarm-Carcinoms.[1]

Von

Professor Dr. Krönlein.

Die Frage der operativen Chirurgie des Mastdarmcarcinoms ist in den letzten zwei Decennien zu wiederholten Malen vor das Forum grosser chirurgischer Gesellschaften gebracht und daselbst behandelt worden: ich erinnere bloss an die Discussionen in der chirurgischen Section des internationalen Congresses in Kopenhagen (1884) und später in Berlin (1890), sowie an die grosse Debatte, welche am Congrès français im Jahre 1897 mit dem Vortrage von Quénu und Hartmann eingeleitet worden ist. Auch unsere deutsche Gesellschaft der Chirurgie hat in verschiedenen Jahren, so 1885, 1888 und 1889, mit diesem wichtigen Gegenstande sich beschäftigt und die Meisten von uns werden sich noch der bedeutungsvollen Vorträge erinnern, welche die Herren Kraske und später König, jener über die Technik der Mastdarmexstirpation, dieser über die Prognose dieser Operation, uns von dieser Stelle aus gehalten haben. Seit dieser Zeit ist das Tractandum, so zu sagen, niemals mehr von der Tagesordnung abgesetzt worden. Das letzte Decennium des verflossenen Jahrhunderts zumal brachte uns aus deutschen Kliniken eine grössere Zahl wichtiger Arbeiten, in welchen die betreffenden Chirurgen ihre gegesammten Erfahrungen über die Operation des Mastdarmkrebses,

[1] Vorgetragen am 1. Sitzungstage des XXIX. Congresses der Deutschen Gesellschaft für Chirurgie zu Berlin, 18. April 1900.

Digitized by Google

in grosser Vollständigkeit und in übersichtlicher Weise geordnet, dem chirurgischen Leserkreis mitgetheilt haben und es bedarf, wie ich glaube, heute nur noch einer ordnenden Hand, welche die Früchte dieser Forschungen sammelt und sichtet, um damit die Grundlage für eine Discussion unter Fachgenossen zu schaffen, von welcher wir vielleicht jene Abklärung der verschiedenen Ansichten und jene Einigung in wichtigen Punkten erhoffen dürfen, zu welchen die früheren Verhandlungen nicht geführt haben. — Um diese soeben geäusserte Bemerkung zu motiviren, gestatten Sie mir wohl, ganz kurz an einige historische Daten hier zu erinnern.

Bekanntlich war es v. Volkmann, welcher im Jahre 1877 in einem Vortrage über den Mastdarmkrebs und die Exstirpatio recti in seiner klaren und beredten Weise für diese Operation eintrat, ihre Erfolge schilderte und ganz besonders ihre geringe Gefährlichkeit gegenüber den früheren schlechten Erfahrungen hervorhob. „Kaum einer der Operirten gehe ihm mehr zu Grunde", erklärte damals Volkmann. — Sieben Jahre später, im Jahre 1884, hielt v. Esmarch am internationalen Congress in Kopenhagen seinen einleitenden Vortrag über die Exstirpation des Mastdarmcarcinoms und fixirte seinen Standpunkt in einer Reihe von Thesen, welche vor Allem die Zweckmässigkeit und Nützlichkeit der Operation zum Ausdruck brachten; gegenüber einer Mortalität von circa 20 pCt. sei auf eine Reihe von Fällen hinzuweisen, in welchen die Operation zu einer dauernden Heilung geführt habe. — Dieser Standpunkt des deutschen Chirurgen, in der folgenden Discussion unterstützt von Volkmann und Küster, welche mitanwesend waren, wurde aber keineswegs von den Vertretern der englischen und der französischen Chirurgie getheilt. Bryant und Morris führten zu Gunsten der Palliativoperationen beim Mastdarmkrebs ihre Statistik der Colostomie ins Feld, während Verneuil in gleicher Absicht seine Rectotomie linéaire rühmte und eigentlich nur Trélat eine Auffassung vertrat, welche sich einigermassen an die der deutschen Chirurgen anlehnte. Eine Einigung in dieser Frage wurde damals so wenig erzielt, dass in der That Frank in Dublin der Wahrheit sehr nahe kam, als er in einem späteren Bericht das Facit der Discussion kurz in die Formel zusammenfasste, dass die Indicationen zur Operation des Mastdarmkrebses eigentlich viel mehr von der Nationalität der Chirurgen abhängen,

Digitized by Google

als von dem Zustande des Kranken: in Frankreich die Rectotomie linéaire — in England die Colostomie — in Deutschland die Exstirpatio recti! — Schon ein Jahr später (1885) bereicherte Kraske die Technik der Mastdarmexstirpation um seine sacrale Methode und gab damit den Anstoss zu einer lebhafteren Bethätigung auf dem Gebiete der Mastdarmchirurgie sowohl in Deutschland als ganz besonders auch in Frankreich, wo die neue Methode mit grossen Erwartungen aufgenommen wurde. — In Deutschland war es König, welcher in einem, gerade vor 12 Jahren, vor diesem Kreise gehaltenen Vortrage über die Prognose des Carcinoms, insbesondere des Carcinoma recti, einigen allzu optimistisch klingenden Aeusserungen in der Fachpresse gegenüber seine warnende Stimme erhob und auf Grund seiner eigenen Erfahrungen ein ziemlich trübes Bild von den Leistungen der Mastdarmexstirpation bei Carcinom entwarf. Die grosse Mortalität, welche diese Operation begleitete (33 pCt.), ferner die ausserordentlich zahlreichen Recidive und endlich die unbefriedigenden functionellen Resultate führten König damals zu dem dringenden Rathe, für die Mastdarmexstirpation wegen Carcinom eine strengere Auswahl der Fälle zu treffen, und auch der Colostomie, als Palliativoperation, etwas mehr Beachtung zu schenken, als es in Deutschland wenigstens bisher der Fall gewesen war; mit vollem Rechte aber beklagte König damals den Mangel einer umfassenden statistischen Bearbeitung der operativen Resultate des Mastdarmcarcinoms, gleichzeitig betonend, wie bedenklich es sei, wenn das Urtheil über Nutzen und Gefahr der Operation nur nach allgemeinen Eindrücken gebildet werde. — Diesem Vorwurf entging im Jahre 1890 Axel Iversen aus Kopenhagen, als er am internationalen medicinischen Congresse in Berlin seinen Vortrag über die neueren Operationen beim Mastdarmkrebs hielt, wobei er dem Kraske'schen Verfahren besondere Aufmerksamkeit schenkte. Denn er legte seinen Ausführungen eine Sammelstatistik von 247 Fällen von Mastdarm-Exstirpationen zu Grunde, welche ausschliesslich von Skandinavischen Chirurgen ausgeführt worden waren. Die Conclusionen Iversen's sind ausserordentlich deprimirende. Denn obwohl er an der Möglichkeit einer radicalen Heilung des Carcinoma recti durch eine gründliche, die regionären Lymphdrüsen mitumfassende Exstirpation nicht zweifelt, ist er doch genöthigt, zu erklären, dass bis jetzt sowohl die älteren, als

Digitized by Google

auch die neueren Operationsmethoden nur als palliative aufgestellt werden können, welche zwar wohl eine grössere Lebensdauer geben als die Colostomie, aber andererseits auch viel gefährlicher seien als diese. „Die grösste Anzahl von Patienten" — so schloss Iversen seinen Vortrag — „muss jetzt, wie früher, sich einer palliativen Behandlung unterziehen (Colostomie, Evidement, Rectotomie), indem die Kranken in der Regel zu spät für eine Exstirpation unter Behandlung kommen." —

Nach diesem traurigen Geständniss unserer Ohnmacht einem so schrecklichen Leiden gegenüber ist es erfreulich, feststellen zu können, dass nunmehr König in seinem nach Iversen's Vortrag abgegebenen Votum, auf Grund seiner letztjährigen Erfahrungen, ein wesentlich günstigeres Urtheil über die Bedeutung und die Gefahr der Mastdarmexstirpation bei Carcinom fällen konnte als im Jahre 1888. Gegenüber Bryant bezeichnet er es als den deutschen Standpunkt, „dass wir die Carcinome des Mastdarms nicht anders beurtheilen, als die an anderen Körperstellen, und demnach die Anlegung eines künstlichen Afters, wie dieselbe von Mr. Bryant in Verbindung mit der Rectotomie empfohlen wurde, als eine nur ausnahmsweise auszuführende Operation ansehen, und zwar in solchen Fällen, in welchen die Krankheit bereits zu weit vorgeschritten ist, um noch durch Exstirpation beseitigt werden zu können." —

M. H.! Diesen historischen Excurs weiter fortzusetzen, ist kaum nöthig; dagegen musste ich soweit in die Vergangenheit zurückgehen, um klar zu machen, dass bei der noch herrschenden Discrepanz in der Beurtheilung des Werthes der Mastdarmexstirpation bei Carcinom der Versuch gerechtfertigt ist, auf breiterer und sichererer Basis, als es bisher geschah, ein Urtheil sich zu bilden über die wichtigsten Fragen, welche sich an die Exstirpation des Mastdarmcarcinoms knüpfen.

Zu einem solchen Urtheil zu gelangen, dürfte heute, an der Jahrhundertwende, speziell für uns deutsche Chirurgen möglich sein. Denn ohne den Werth der Forschungen zu verkennen, welche, speciell auf diesem practischen Gebiete, die französischen Chirurgen im vergangenen Decennium aufzuweisen haben — ich erinnere nochmals an die Verhandlungen des Congrès français in Paris im

Digitized by Google

Jahre 1897 und weiter an die Namen von Quénu, Hartmann, J. Boeckel, Chaput, Gaudier u. A. —, so möchte ich doch behaupten, dass die deutsche Fachliteratur weitaus das umfassendste casuistische Material für die Beantwortung dieser Fragen enthält. Hier zeigt sich so recht, welch' fruchtbaren Samen einst Billroth ausgestreut hat, als er zuerst seine classischen klinischen Berichte herausgab und mit unübertroffener Wahrheitsliebe und Selbstlosigkeit der wissenschaftlichen Welt Rechenschaft ablegte von seinem chirurgischen Handeln! Aus einer ganzen Anzahl deutscher Kliniken sind in dem letzten Decennium ausführliche Berichte erschienen, in welchen in ebenso gewissenhafter wie mühevoller Weise, leicht controllirbar bis in Einzelheiten, die ganze Summe von Erfahrungen mitgetheilt wird, welche in langen Jahren die Leiter der Kliniken bei der Exstirpation des Mastdarmcarcinoms gemacht und gesammelt haben. — Jeder dieser Berichte hat seinen Eigenwerth. Allein das Wort, welches Hippokrates an den Anfang seiner Aphorismen gesetzt hat: „*Ὁ βίος βραχὺς, ἡ δὲ τέχνη μακρή*," gilt leider noch heute: selbst bei Jahre lang fortgesetzter Beobachtung und einem grossen klinischen Material ist die Erfahrung des Einzelnen doch meist nicht gross genug, um allgemein gültige Schlüsse daraus zu ziehen; für die statistische Methode sind die Zahlenwerthe oft zu klein, die Fehlerquellen darum zu gross und so kommt es denn wohl vor, dass Erfahrung hier gegen Erfahrung dort steht und die Forschungsresultate ihr beengendes individuelles Gewand bewahren. — Ganz anders, wenn es möglich ist, die Einzelerfahrungen zu vereinigen, und so, ohne gegen die Gesetze einer rationellen Statistik zu verstossen, eine breitere Basis zu schaffen, auf welcher sich unsere Schlüsse aufbauen.

Ich habe bei meiner Untersuchung über die Resultate der Operation des Mastdarmcarcinoms diesen Weg betreten und indem ich zu den eigenen Erfahrungen, welche ich in 18jähriger klinischer Thätigkeit habe sammeln können, die Erfahrungen der gleich zu nennenden deutschen Kliniker und Chirurgen heranzog, glaube ich, die Gesetze einer rationellen Statistik nicht verletzt zu haben. Was für die Zulässigkeit einer solchen gemeinsamen Verarbeitung der Erfahrungen verschiedener Beobachter in unserem Falle angeführt werden kann, ist Folgendes:

Digitized by Google

1. Die Statistik ist so durchgeführt, dass bei allen Zusammenstellungen doch immer die einzelnen Componenten berücksichtigt und zum Ausdruck gelangt sind.

2. Das ganze Beobachtungsmaterial entstammt 11 deutschen Kliniken, deren Leiter ausnahmslos Mitglieder unserer Gesellschaft und Ihnen Allen wohl bekannt sind; es sind die Herren von Bergmann (Berlin), Czerny (Heidelberg), Gussenbauer (Prag), Hochenegg (Wien), Kocher (Bern), König (Göttingen), Kraske (Freiburg), Krönlein (Zürich), Küster (Marburg), Madelung-Garré (Rostock) und von Mikulicz (Breslau).

3. Die Beobachtungsreihen sind immer continuirliche, ohne Lücken und Clauseln; sie erstrecken sich auf jahrelange Zeiträume und fallen alle in die Zeit von 1873—1899.

4. Alle Operateure bekennen sich, wie aus den einzelnen Arbeiten hervorgeht, zu dem sog. deutschen Standpunkt in der Frage des Mastdarmcarcinoms; d. h. sie fordern die Exstirpation des Krebses, soweit und so lange eine solche ausführbar ist.

5. Alle Einzeluntersuchungen sind nach übereinstimmenden Gesichtspunkten unternommen und nach einem gleichlautenden Schema registrirt worden. Die Mittheilungen sind so ausführlich, die einzelnen Beobachtungen meist so exact wiedergegeben, dass es sehr gut möglich ist, die Schlüsse, welche der Einzelbearbeiter aus seinem Material gezogen hat, selbst zu reconstruiren und damit zu controlliren.

Nicht verhehlen aber wollen wir uns gegenüber diesen wichtigen congruenten Verhältnissen, welche die gemeinsame Verwerthung der einzelnen Erfahrungsreihen überhaupt gestatten, die Eigenart, die selbstverständlich jedes einzelne Beobachtungsmaterial kennzeichnet. Ausser dem verschiedenen Ort und der verschiedenen Zeit der Beobachtung, dem verschiedenen Reichthum des Materials, wird hier namentlich die Individualität des einzelnen Operateurs zu nennen sein: seine operative Technik, seine Stellungnahme zur Wundbehandlung, vor allem auch die Art, wie er den Kreis der Indicationen und Contraindicationen der Operation des Mastdarmkrebses beschreibt.

Alle diese Punkte, welche ich später bei Gelegenheit noch berühren werde, wollte ich deswegen hier hervorheben, um nicht in den Verdacht zu kommen, als handle es sich im folgenden um

Digitized by Google

die Herstellung eines neuen Specimen jener Monstrestatistiken früherer Zeit, welche ohne Wahl und Qual ihr Material aus der Casuistik der chirurgischen Weltliteratur zusammenscharrten und dasselbe dann ziffermässig verarbeiteten. Gerade weil ich das Unwissenschaftliche und im Princip Falsche dieser Art von Statistik verurtheile, schien es mir nicht ganz überflüssig, hier hervorzuheben, wie völlig anders die Provenienz meines Beobachtungsmaterials ist.

Sollte aber, trotz aller angewandten Vorsicht, doch da oder dort in der Verwerthung der Beobachtungen, welche mir aus so zahlreichen Kliniken zuflossen, ein Irrthum sich eingeschlichen haben — was ich nicht hoffe —, so werden gewiss meine verehrten Herren Collegen, welche hier mich controlliren können, bereit sein, Remedur zu schaffen. Mit kleiner Variation eines bekannten Dictum möchte ich darum sagen: „Praesente autore nihil nocet!“ —

Gestatten Sie mir nun, dass ich in die Materie selbst eintrete. Die Aufgabe, welche ich mir gestellt habe, ist, an der Hand eines ebenso grossen wie zuverlässigen und darum beweiskräftigen Materials die wichtigsten Fragen zu beantworten, welche sich an die sog. Radicaloperation des Mastdarmcarcinoms, d. h. also an die Ausrottung des Carcinoms durch das Messer des Chirurgen knüpfen. Von fundamentaler Bedeutung in praktischer Beziehung ist die Beantwortung folgender 3 Fragen:

1. Welches sind die unmittelbaren Resultate der Operation? (Mortalitätsfrage).

2. Welches sind die Dauerresultate nach der Operation? (Recidivfrage).

3. Welche functionellen Störungen bedingt die Operation? (Continenzfrage).

Eine Reihe weiterer Fragen wird bei der Beantwortung dieser 3 Cardinalfragen gestreift werden müssen, Fragen der pathologischen Anatomie, der Operationstechnik, der Wundbehandlung. Indessen schien es mir räthlich, mich doch so viel wie möglich auf die Kernpunkte zu concentriren und Detailfragen lieber der Behandlung in der Discussion zu überlassen, für welche ich ja mit meinem Vortrage nur eine sichere Grundlage zu geben beabsichtige.

Digitized by Google

Wenden wir uns nun zur Beantwortung der 1. Frage:

Welches sind die unmittelbaren Resultate der Operation des Mastdarmkrebses?

Bekanntlich war die Operation der Mastdarmexstirpation in der vorantiseptischen Zeit wegen ihrer grossen Mortalität sehr gefürchtet und darum auch relativ selten geübt. Aus den spärlichen Mittheilungen jener Zeit geht hervor, dass eine Mortalitätsziffer von 40—50 pCt. und noch mehr nichts Ungewöhnliches war. Dann kam das Zeitalter der Antiseptik mit besseren Resultaten; allein das von v. Volkmann im Jahre 1877 abgegebene Urtheil, dass ihm kaum mehr ein Patient nach der Mastdarmexstirpation stürbe, war viel zu günstig, als dass es auf Verallgemeinerung hätte Anspruch machen dürfen. Auch heute noch sind wir, wie wir gleich sehen werden, von einem solchen idealen Ziele weit entfernt. Ich bitte Sie nur, auf die beistehende Tabelle einen Blick zu werfen, und Sie werden mir beipflichten müssen.

1. Mastdarm-Carcinom-Exstirpationen.

Unmittelbare Erfolge.

	Operateur	Zeitraum	Zahl aller Fälle	Operationen	Mortalität	
					+	pCt.
1.	Kocher	1873—1899	?	35	10	28,5
2.	König	1878—1890	120	96	31	32,5
3.	Czerny	1878—1891	152	109	11	10.0
4.	Krönlein	1881—1899	110	63	7	11.1
5.	Gussenbauer.	1882—1896	259	145	33	22,7
6.	v. Bergmann.	1883—1888	?	46	5	11.3
7.	Madelung u. Garré . .	1883—1899	115	53	10	19,0
8.	Kraske	1885—1896	110	80	15	18,7
9.	Küster	1885—1898	126	95	24	25,2
10.	Hochenegg	1887—1897	?	93	8	8,6
11.	v. Mikulicz	1890—1897	109	66	17	25,7
				881	171	19.4

Wie Sie ersehen, beträgt die Gesammtzahl der Mastdarmcarcinom-Exstirpationen, welche die 12 Chirurgen in einem Zeitraum, der insgesammt 146 Beobachtungsjahre oder, auf den Einzelnen berechnet, im Mittel ungefähr 12 Beobachtungsjahre umspannt, nicht weniger als 881 Fälle. Von diesen 881 Operirten

Digitized by Google

sind 171 oder 19,4 pCt. im Anschluss an die Operation gestorben. Wenn also v. Esmarch seiner Zeit in Kopenhagen die Mortalität auf 20 pCt. taxirte, so ist er der Wahrheit, wie sie heute noch gilt, ziemlich nahe gekommen.

Dabei aber ist Eines besonders hier hervorzuheben:

In Uebereinstimmung mit der überwiegenden Mehrzahl der Autoren der benutzten Arbeiten, im Gegensatz aber wenigstens zu Einem derselben,[1]) habe ich bei der Berechnung der Operationsmortalität sämmtliche Todesfälle ohne jegliche Ausnahme mitgezählt, welche sich im Anschluss an die Operation und vor Heilung der Operationswunde ereigneten. Es erscheint mir dies eigentlich selbstverständlich. Allein, nachdem einmal von einer Seite der Versuch gemacht worden ist, die Verluste nach dieser Operation unter einem anderen Gesichtswinkel zu betrachten und eine Reduction der Verlustziffern selbst bis auf die Hälfte herunter vorzunehmen, so erscheint mir diese Klarstellung doch unbedingt nothwendig. Ich halte es nicht für richtig, im Sinne des einen Autors diejenigen Todesfälle von der Mortalitätsliste zu streichen, wo der Tod zugegebenermaassen nicht direct durch den blutigen Eingriff, sondern erst durch accidentelle Ereignisse im Wund- und Krankheitsverlaufe, wie Pyämie, septische Pleuritis, Cystitis, Peritonitis, Zellgewebsemphysem u. s. w., bedingt wurde. So sind auch die Todesfälle von mir mitgerechnet, wo Pneumonie, Lungenembolie, Fettherz, Delirium potatorum u. s. w. als Todesursache angeführt wird. — Man möge mich nicht missverstehen. Gewiss ist es richtig, und wissenschaftlich geradezu ein Gebot, dass in jedem Todesfalle nach einer Operation die Todesursache am Sectionstisch möglichst exact festgestellt und in epikritischer Analyse demnächst erwogen werde, in wie weit es in unserer Macht gelegen hätte, den letalen Ausgang abzuwenden. Diese Frage soll uns später selbst weiter beschäftigen. Allein mit allen diesen Reflexionen machen wir leider den Todten nicht mehr lebendig; unsere durch die Nekroskopie gewonnene Belehrung mag einem späteren Patienten zu Gute kommen; der Verstorbene aber ist, unsere Hoffnung und Erwartung zu Schanden machend, nach der Operation nicht genesen, sondern derselben erlegen. Es gehört

[1]) cf. Arnd c. l.

Digitized by Google

ja ganz gewiss ein erhebliches Maass von Muth und Resignation dazu, um in jedem ungünstig verlaufenden Falle den Misserfolg offen und ehrlich einzugestehen. Wenn wir beispielsweise nach vortrefflich vollendeter Operation, mit dem Bewusstsein, eine vorzügliche technische Leistung vollbracht zu haben, den Kranken in bester Verfassung verlassen und denselben gleichwohl nach einigen Tagen an einer Pneumonie oder Lungenembolie oder an einem Delirium potatorum verlieren, so sträubt sich zunächst unser chirurgisches Selbstgefühl, einen solchen Fall auf unser Schuldconto zu nehmen. Allein die objective Wahrheit verlangt, so hart es uns ankommen mag, dass ein solcher unglücklicher Fall in der Rechnung verbleibe, dass er mit einer Ziffer der Verlustliste eingereiht werde. Dergleichen Fälle mahnen uns eben zur Bescheidenheit; sie zeigen die menschliche Unvollkommenheit, sowohl des Arztes als auch des Kranken, und rufen uns — aller Fortschritte der operativen Chirurgie zum Trotz — das schöne Wort des frommen Ambroise Paré in Erinnerung: „Je te panse, Dieu te guérira!" — Es rächt sich bisweilen, wenn der Chirurg in stolzem Siegesbewusstsein die Rolle der Vorsehung spielen will!

Nach dem Ergebniss unserer Statistik sind wir genöthigt, zu gestehen, dass die Exstirpation des Mastdarmcarcinoms selbst bis in die neueste Zeit hinein zu den ernsten Operationen zu rechnen ist; nicht ganz $^1/_5$ der Operirten erliegt dem Eingriffe. — Freilich sind die Unterschiede in den Resultaten bei den einzelnen Operateuren ganz erhebliche, so zwar, dass sie sich zwischen den beiden Grenzen von 8,6 pCt. und 32,5 pCt. Mortalität bewegen. Gruppiren wir die einzelnen Beobachtungsreihen nach der Grösse der Mortalitätsziffer und zwar so, dass wir diejenigen mit mehr als 20 pCt. Mortalität in die eine, und diejenigen mit weniger als 20 pCt. Mortalität in die andere Gruppe bringen, so erhalten Sie nebenstehende Tabelle.

Das Resultat dieser Zusammenstellung ist insofern sehr überraschend, als es beweist, dass coaetane Chirurgen anscheinend bei gleicher Operation sehr weit auseinandergehende unmittelbare Erfolge haben können:

dort 437 Operationen mit 115 = 26,3 pCt. Todesfällen
hier 444 „ „ 56 = 12,6 „ „

Es wäre ausserordentlich wichtig, die Gründe dieser grossen

Digitized by Google

2. Mastdarm-Carcinom-Exstirpationen.

Unmittelbare Erfolge.

	Operateur	Zeitraum	Operationen	+	Mortalität pCt.		Operateur	Zeitraum	Operationen	+	Mortalität pCt.
	Mortalität unter 20 pCt.						**Mortalität über 20 pCt.**				
1.	Hochenegg .	1887—1897	93	8	8,6	7.	Gussenbauer.	1882—1896	145	33	22,7
2.	Czerny . . .	1878—1891	109	11	10,0	8.	Küster . . .	1885—1898	95	24	25,2
3.	Krönlein . .	1881—1899	63	7	11,1	9.	v. Mikulicz .	1890—1897	66	17	25,7
4.	v. Bergemann	1883—1888	46	5	11,3	10.	Kocher . . .	1873—1889	35	10	28,5
5.	Kraske . . .	1885—1896	80	15	18,7	11.	König. . . .	1878—1890	96	31	32.5
6.	Madelung und Garré . . .	1883—1899	53	10	19,0						
			444	56	12,6				437	115	26,3

Verschiedenheit der Operationsresultate kennen zu lernen; ist es beispielsweise die Ungleichheit des klinischen Materials, die ungleiche Indicationsstellung, welche in diesen Zahlen zum Ausdruck gelangt, oder haben verschiedene Operationsmethode, verschiedene Operationstechnik, ein Wechsel in der Wundbehandlung u. s. w. die Mortalität nach der Operation so wesentlich beeinflusst? Es ist sehr schwer, ja fast unmöglich, auf diese Fragen eine befriedigende Antwort zu geben. Was in dieser Richtung aus dem Studium der verschiedenen klinischen Berichte hervorgeht, werde ich in der Folge noch berühren; vor Allem aber erhoffe ich von der Discussion, dass sie zur Aufklärung der Divergenz das ihrige beitragen werde.

In jedem Falle aber wird die Gefahr der Operation des Mastdarmcarcinoms sich wiederspiegeln in den durch die Obduction nachgewiesenen Todesursachen der unglücklich verlaufenen Fälle und es sei mir daher gestattet, Ihre Aufmerksamkeit für einige Augenblicke auf die folgende Tabelle der Todesursachen in den 160 Todesfällen[1]) meiner Statistik zu lenken (s. S. 320).

Die Aufstellung weniger grosser Gruppen von Todesursachen genügt für unsere Betrachtung vollständig, wenigstens sofern aus

[1]) 11 Todesfälle in dem König'schen Beobachtungsmaterial sind nicht genauer protocollirt und fallen darum hier ausser Betracht; so ergeben sich an Stelle der Gesammtsumme von 171 Todesfällen nur 160. —

Digitized by Google

3. Mastdarm-Carcinom-Exstirpationen.

Todesursachen.

	Operateur	Todesfälle	Mortalität pCt.	Wundinfection: Sepsis Pyämie	Wundinfection: Peritonitis	Herzschwäche Collaps	Lungenaffectionen	Andere Todesursachen
1.	Hochenegg	8	8,6	3	1	1	2	1
2.	Czerny	11	10,0	—	8	1	2	—
3.	Krönlein	7	11,1	1	2	1	1	2
4.	v. Bergmann	5	11,3	2	—	1	2	—
5.	Kraske	15	18,7	3	4	3	2	3
6.	Madelung und Garré	10	19,0	4	1	2	2	1
7.	Gussenbauer	33	22,7	11	9	7	2	4
8.	Küster	24	25,2	6	6	7	4	1
9.	v. Mikulicz	17	25,7	1	2	2	4	8
10.	Kocher	10	28,5	5	3	1	—	1
11.	König[1]	20	32,5	10	1	6	—	3
		160		46	37	32	21	24
				83				
				51,8 pCt.		20,0 pCt.	13.1 pCt.	15.0 pCt.

[1]) Die 20 Todesfälle beziehen sich auf die ersten 53 Operationen: 11 weitere Todesfälle bei den späteren 43 Operationen sind nicht genauer referirt.

dieser Uebersicht hervorgeht, von welcher Seite dem Operirten die unmittelbare und grösste Gefahr droht. Und da steht nun obenan die Wundinfection in ihren verschiedenen, der Localisation der Wunde entsprechenden klinischen Ausdrucksformen, der acuten Sepsis, der protrahirten, metastasirenden Pyaemie, der Peritonitis und Retroperitonitis, Gasphlegmone u. s. w. Mehr als die Hälfte (51,8 pCt.) der Todesfälle fallen unter diese Categorie. — Als die zweitgrösste Gruppe der Todesfälle möchte ich die Herztodesfälle bezeichnen, die Fälle von acutem Collaps und acuter Anämie, von Fettherz und Myocarditis, welche 20 pCt. ausmachen. Endlich an 3. Stelle kommen die Lungentodesfälle, mit Pneumonie, Embolie der Lungenarterie, Bronchitis als Todesursache; sie figuriren mit 13,1 pCt. — Was noch nach Ausschaltung dieser 3 Categorieen übrig bleibt, das sind die Todesfälle in Folge von Marasmus, Krebscachexie, von Cystitis und Pyelitis, Delirium potatorum, Decubitus u. s. f., sie machen 15 pCt. der Todesfälle aus.

Digitized by Google

Ganz im Allgemeinen giebt uns diese Uebersicht über die wichtigsten Todesursachen bei der Exstirpation des Mastdarmcarcinoms einen Fingerzeig, wo wir den Hebel anzusetzen haben, um in Zukunft die unmittelbaren Erfolge noch zu bessern, die Verluste zu mindern. — Ich glaube, unser Bestreben muss dahin gerichtet sein, die postoperative Wundinfection noch mehr als bisher zu verhüten, die Blutstillung während der Operation sicher und prompt zu bewirken und endlich die Gefahren der Narkose bei diesen eingreifenden, oft lange dauernden Operationen einzuschränken. Vergesse man nicht, dass es sich doch meist um geschwächte Leute des höheren Alters handelt, an denen wir operiren müssen!

Die Verschiedenheit der unmittelbaren Resultate der Mastdarmexstirpation bei den einzelnen Operateuren mag zum Theil in der verschiedenen Art und Weise begründet sein, wie diesen 3 von mir genannten Postulaten in den 12 Kliniken Rechnung getragen worden ist. — In wie vielen Punkten haben sich nicht während der beiden letzten Decennien, welchen unsere Beobachtungen zum grössten Theil angehören, unsere Anschauungen gerade auf dem Gebiete der Wundbehandlung, der Blutstillung und der Narkose geändert? — Heute dürften wir viel leichter in diesen noch vor kurzem strittigen Punkten zu einer Einigung gelangen oder vielleicht schon gelangt sein; die Discussion wird ja hoffentlich dies bestätigen. — Meine eigene Erfahrung und das eingehende Studium der hier verwertheten Beobachtungen, niedergelegt in Hunderten von Krankengeschichten, bringen mich dazu, die Erfüllung der 3 Postulate am ehesten zu erwarten:

1. Von der gewissenhaftesten Vorbereitung des Kranken zur Operation, dahinzielend, dass der Darm während der ganzen Operation als völlig leer sich erweist und kein Inhalt das Wundterrain irgendwie beschmutzt.

2. Von einem trockenen, aseptischen Operiren, ohne Anwendung irgend welcher Spülflüssigkeiten.

3. Von der sorgfältigsten directen Blutstillung durch Ligatur und Naht, wobei sterile Seide einzig verwendet werden sollte.

4. Von einem trockenen aseptischen, nur mit Reserve durch Jodoformgaze ergänzten Dauerverband, der nach der Operation

Digitized by Google

womöglich 5 — 8 Tage unverändert liegen bleiben kann, ohne den Darm zu occludiren. (Darm-Verweilrohr).

5. Von der Anwendung der Aethernarkose bei möglichst geringem Consum von Aether.

Im Uebrigen will ich an dieser Stelle, vor dem Forum von Fachgenossen, in die Technik dieser Details nicht weiter eintreten; auch hier mag die Discussion Gelegenheit geben, Meinungsverschiedenheiten zum Ausdruck zu bringen.

Wenn ich oben bemerkte, dass die auseinandergehenden Verlustgrössen der einzelnen Operateure zum Theil dadurch bedingt sein mögen, dass diese in verschiedener Weise die Gefahren bekämpften, welche sich in den Todesursachen wiederspiegeln, so möchte ich doch nicht dahin missverstanden werden, dass ich hierin etwa die einzige oder auch nur die wichtigste Erklärung für diese Erscheinung erblicke. Für die unmittelbaren Erfolge des Chirurgen bei der Exstirpation des Mastdarmkrebses sind vielmehr 2 andere Momente von grösster Bedeutung; das ist einmal die Indicationsstellung und dann die Operationstechnik. — Verweilen wir zunächst bei der Indicationstellung. Hier ist es fast überflüssig, zu bemerken, dass keiner der in unseren Tabellen figurirenden Chirurgen etwa den Standpunkt eingenommen hat, welcher früher wohl als der englische und der französische bezeichnet worden ist und welchen ich nicht besser formuliren kann, als indem ich die Worte wiedergebe, welche am Berliner internationalen medicinischen Congress (1890) Bryant, und am III. Congrès français in Paris (1888) Verneuil bei ähnlichem Anlasse geäussert haben.

„Bryant looked upon excision of the disease as being alone applicable to such examples as were limited to the lower two or two and a half inches; to cases in which the surgeon was fairly certain of removing the whole of the local affection and to no other."

Verneuil: „En France, on fait l'ablation des cancers de la région anale encore peu étendus et dont on a l'espoir de dépasser largement les limites. La masse néoplastique remonte-t-elle plus haut, a-t-elle contracté des adhérences avec les organes voisins, vagin ou prostate, on se contente de pratiquer la rectotomie linéaire pour remédier à la diminuation du calibre."

Die deutschen Chirurgen alle, deren Namen Sie hier angeführt

Digitized by Google

sehen, haben den Kreis ihrer Indicationen für die Exstirpation des Mastdarmkrebses sehr viel weiter gezogen; das steht unzweifelhaft fest; ja wir sind weit entfernt, Verneuil Unrecht zu geben, wenn er an gleichem Orte, freilich von seinem Standpunkte aus als herben Tadel gegen die deutsche Chirurgie, den Satz ausspricht: „Les Allemands ne font presque l'extirpation, lors même, qu'elle entraîne l'ouverture de peritoine et la recidive prochaine et inévitable." Das Erstere ist richtig; über die Recidivfrage werden wir uns erst später noch äussern.

Dass im Uebrigen die Indicationen zur Mastdarmexstirpation bei Carcinom nicht zu allen Zeiten und von allen Chirurgen in gleicher Weise umschrieben worden sind, ist fast selbstverständlich. Ein auch nur flüchtiger Blick auf die Entwicklung, welche die Mastdarmchirurgie besonders seit dem wichtigen Jahre 1885, wo Kraske seine Operationsmethode empfahl, genommen hat, macht es wahrscheinlich, dass im Allgemeinen die Indicationen auf dem speziellen Gebiete der Exstirpation des Mastdarmkrebses in neuester Zeit gegenüber früher erheblich erweitert worden sind. Und diese Annahme findet in den einzelnen klinischen Berichten ihre volle Bestätigung. Beobachtungsreihen, welche also weit, bis in die siebziger Jahre zurückgehen, werden schon aus diesem Grunde nicht gleichwerthig sein jenen Erfahrungen, welche einer späteren Zeit angehören. Mit der Erweiterung der Indicationen wächst aber die Grösse des Eingriffes, und mit dieser die Gefahr des Eingriffes. — Die Verschiedenheit der Verlustgrössen bei den einzelnen Chirurgen dürfte also zum Theil in diesen zeitlichen Differenzen begründet sein.

Wiederholt ist in einzelnen Arbeiten hervorgehoben worden, dass die Höhe des Sitzes eines Carcinoms im Rectum gegenwärtig eine Contraindication nicht mehr bilde, dass selbst die höchstsitzenden Krebse, jene bekannten circulären und darum frühzeitig stenosirenden Scirrhe am Uebergange in die Flexur dank der modernen Operationstechnik mit Erfolg exstirpirt werden können. Dies ist auch ohne Weiteres zuzugeben, vorausgesetzt, dass nicht andere Umstände, welche coincidiren, den Werth der Operation problematisch machen. — Damit aber berühre ich ein Gebiet, auf dem die Ansichten der Operateure erheblich auseinandergehen. Wir können sagen, nicht sowohl der Sitz und die Ausdehnung des

Digitized by Google

Rectum-Carcinoms in axialer Richtung, als vielmehr seine Propagation in excentrischer Richtung führt heutigen Tages zu Meinungsverschiedenheiten unter den Chirurgen, wenn sie die Indicationen der Exstirpation des Mastdarmcarcinoms bestimmen wollen. So lange das Carcinom noch auf das Darmrohr sich beschränkt, dürfen wir bei dem jetzigen Stande der operativen Technik die Exstirpation nicht nur für möglich, sondern auch für nützlich erachten, mag es sich im Uebrigen um einen der selteneren Hornkrebse der Analportion oder um die wandständigen, schildförmigen Schleimhautkrebse der Rectumampulle oder um die oben erwähnten circulären Scirrhe des obersten Theiles des Rectumrohres handeln. — So weit finde ich auch unter den einzelnen Operateuren eine erfreuliche Uebereinstimmung. Wie weit aber dürfen oder sollen wir mit der Operation gehen, wenn nachweislich oder vermuthungsweise das Carcinom die Grenzen der Rectumwand überschritten hat, wenn vorn Prostata, Harnröhre, Blase, Vagina, hinten Bindegewebe und Periost der Excavatio ossis sacri in die carcinöse Infiltration hineingezogen sind? — Hier trennen sich zum Theil die Wege, welche die verschiedenen Operateure einzuschlagen für gut befunden haben; hier sind aber auch dem Chirurgen die Würfel in die Hand gegeben, seine Operationsstatistik zu bessern oder zu verschlechtern. Wenn ich die einzelnen Berichte durchgehe, so finde ich beispielsweise, dass von Mikulicz und Gussenbauer in dem Bestreben, auch unter den schwierigsten Verhältnissen die Kranken von ihrem traurigen Leiden zu befreien, sehr weit gegangen sind, und die relativ hohen Mortalitätsziffern, welche sie für ihre Operationen zu verzeichnen haben (25,7 pCt. und 22,7 pCt.) dürften ihre Erklärung wesentlich darin finden, dass sie die Operation oft noch gewagt haben, wo andere Operateure glaubten, auf sie verzichten zu müssen. Cui bono? ist hier die entscheidende, aber schwer zu beantwortende Frage! Wenn ich mir erlauben darf, auf Grund meiner eigenen Erfahrung diese Frage zu beantworten, so würde ich glauben, dass wir hier unseren englischen und französischen Collegen wohl eine Concession machen dürfen, insofern, als wir zugeben, dass die Erfolge dieser ausgedehnten Operationen im umgekehrten Verhältnisse stehen zu ihrer Gefahr, und weder den Kranken noch den Operateur zu befriedigen pflegen. Leider aber liegen die Verhältnisse meist so, dass erst

Digitized by Google

während der Operation die volle Erkenntniss über die Grenzen des Carcinoms gewonnen wird; wäre dem nicht so und würden wir schon vor der Operation sicher wissen, dass zu seiner gründlichen Entfernung so schwere Nebenverletzungen wie Eröffnungen der Urethra und Blase, Exstirpation der Prostata u. s. w. nothwendig seien, so würden wir — das ist mein persönlicher Standpunkt — besser thun, von der Exstirpation ganz abzusehen und event. von vornherein eine Palliativoperation vorzuziehen. —

Was endlich die Operationstechnik betrifft, so stehe ich nicht an, sie als einen ausschlaggebenden Factor bei dem Zustandekommen sowohl der unmittelbaren als auch der entfernteren Resultate der Exstirpation des Mastdarmcarcinoms zu erklären. Gerade ihr ist bekanntlich in den letzten Decennien eine besondere Aufmerksamkeit geschenkt worden und an die Stelle der früheren ziemlich uniformen Operationen sind zahlreiche Methoden und Modificationen getreten, welche uns auch bei dem von mir verarbeiteten Material wiederbegegnen. Es kann nicht meine Aufgabe sein, eine erschöpfende Darstellung aller dieser Operationsverfahren hier zu geben; dagegen scheint es mir von Nutzen zu sein und die spätere Discussion zu erleichtern, wenn ich wenigstens in kurzen Zügen die einzelnen Etappen markire, welchen wir auf dem Entwicklungsgange der Mastdarmchirurgie begegnen. — Dabei möchte ich die verschiedenen Verfahren in zwei grosse Gruppen unterbringen, die sich chronologisch so aneinanderreihen:

1. Die Methoden der Exstirpation des Mastdarmcarcinoms ohne Voroperation oder die perinealen Methoden.

2. Die Methoden mit Voroperation oder die dorsalen Methoden.

Zu der ersten Gruppe rechne ich die grundlegende Operationsmethode von Lisfranc (1826) und ihre Modificationen von Dieffenbach, Simon und Volkmann. Sie alle greifen das Neoplasma von unten an, sei es nach stumpfer Dilatation des Anus, intrarectal, sei es nach blutiger Spaltung des Anus oder des unteren Rectumabschnittes nach vorn und hinten, also perineal.

Ein wichtiger Fortschritt geschah dann damit, dass zuerst von französischer Seite der Versuch gemacht wurde, vor der Inangriffnahme des Carcinoms selbst den entsprechenden Abschnitt des uneröffneten Mastdarms von hinten bloszulegen und zu isoliren und

Digitized by Google

dann erst die eigentliche rectale Operation auszuführen. Mit diesem Vorgehen war der Weg zu der weiteren Ausbildung der dorsalen Methoden eröffnet und damit der wichtigste Fortschritt in der Operationstechnik des Mastdarmcarcinoms angebahnt worden.

Der Erste, welcher diesen Weg betrat, war der im Jahre 1872 in Paris verstorbene hervorragende Anatom und Chirurg Charles Denonvilliers, welcher als der eigentliche Erfinder des „hinteren Längsschnittes", d. h. der Blosslegung des intacten Anus und Rectum vom Analringe bis zum Steissbein und noch darüber hinauf, erklärt werden muss. Als zweiter ist dann zu nennen Verneuil, welcher die Leistungsfähigkeit der Denonvilliers'schen Operationsmethode dadurch wesentlich erhöhte, dass er zuerst die Resection des Steissbeins von dem hinteren Längsschnitte aus empfahl und ausführte, anfänglich, um bei Atresia ani den Enddarm leichter aufzufinden, dann aber speciell auch, um einen ausgedehnten Rectumtumor besser exstirpiren zu können. In Deutschland hat bekanntlich Kocher im Jahre 1874 diese Verneuil'sche Methode warm empfohlen und zu ihrer weiteren Verbreitung damit wesentlich beigetragen. — Ein dritter, bedeutender Schritt auf diesem Wege geschah dann im Jahre 1885 durch Kraske, welcher als der Schöpfer der sog. sacralen Methode bezeichnet werden muss. Indem er durch sein Beispiel bewies, dass durch die partielle Resection des Kreuzbeins der Zugang zu den höher- und höchstliegenden Abschnitten des Rectum ganz erheblich erleichtert wird, hat er die Indicationen der Mastdarmcarcinom-Exstirpation nach dieser Richtung hin entschieden erweitert und jedenfalls zu der rapiden Entwicklung der Mastdarmchirurgie in den letzten 15 Jahren einen mächtigen Impuls gegeben. Sein Verdienst leugnen zu wollen, hiesse an der historischen Gerechtigkeit sich versündigen.

Wenn wir uns nach diesen orientirenden Vorbemerkungen nun fragen, welche Methoden der Operation die uns hier interessirenden Chirurgen im Verlaufe ihrer Erfahrungen befolgt haben, so können wir zunächst darauf antworten, dass jede der genannten Methoden in dem Material vertreten ist. Ja, noch mehr! — Ausser diesen hat wenigstens Einer, Küster, in 3 Fällen jene combinirte Operation in Anwendung gezogen, welche ich als dorso-abdominale bezeichnen möchte, und welche darin besteht, dass,

Digitized by Google

nach vorausgeschickter Laparotomie und Durchtrennung der Flexur, auf dem dorsalen Wege das ausser Zusammenhang gesetzte periphere Darmrohr exstirpirt wird. Ganz unzweifelhaft hat Czerny im Jahre 1883 zuerst diese combinirte Operation, freilich in umgekehrter Reihenfolge der beiden Acte, ausgeführt; in den letzten Jahren ist sie dann von Gaudier (1895), Chalot, J. Boeckel und ganz besonders von Quénu (1896) empfohlen worden. Die sogen. vaginale Methode dagegen, welche Rehn uns geschildert und empfohlen hat, habe ich in unserem Material nicht vertreten gefunden.

Mit Ausnahme eines einzigen Operateurs, nämlich Hochenegg's, welcher principiell die sacrale Methode als die Normalmethode erklärt und fast ausschliesslich (unter 95 Fällen 89 mal) angewendet hat, sind die übrigen Chirurgen bei der Wahl des Operationsverfahrens eklektisch vorgegangen, d. h. sie haben je nach der Individualität des Falles die eine oder die andere Methode bevorzugt, wobei indess unzweideutig hervorgeht, dass trotz dieses Eklekticismus die sacrale Methode bei Einzelnen, wie von Mikulicz, Czerny, Gussenbauer, wie es scheint, in den letzten Jahren mehr und mehr an Boden gewonnen hat, während v. Bergmann, Küster, Kocher, ich selbst die älteren Verfahren im Besitze ihrer Rechte belassen haben. — Für die Objectivität von Kraske selber dürfte sprechen, dass ihm in der Reihe der genannten Chirurgen etwa der Sitz des Centrums zukommt, was ich hier rühmend hervorheben möchte.

Ich halte diesen eklektischen Standpunkt gegenüber dem principiellen, wie Hochenegg ihn vertritt, für den richtigen und glaube, dass auch heute noch die sacrale Methode für diejenigen hochsitzenden Mastdarmcarcinome reservirt werden sollte, welchen auf anderem Wege nicht, oder doch wenigstens nicht in so vollkommener Weise beizukommen ist als eben nach Kraske. Dass die sacrale Methode von ihrer ursprünglichen Gefährlichkeit viel verloren hat, beweisen zwar die vorzüglichen unmittelbaren Operationsresultate Hochenegg's; allein in manch anderer Beziehung verdienen die früheren dorsalen Methoden von Denonvilliers und Verneuil den Vorzug. Operationsdauer und Krankenlager sind, wie ganz besonders Wendel aus der Küster'schen Klinik mit Recht hervorhebt, dabei kürzer und, was die functionellen und die entfernteren Resultate der Operation betrifft, so werden wir später

Digitized by Google

noch zu Gunsten der einfacheren dorsalen Verfahren Mehreres anzuführen haben.

Diese Bemerkungen dürften weiterhin es rechtfertigen, wenn ich Ihnen hier keine Mortalitätsstatistik der einzelnen Operationsmethoden präsentiren wollte. Denn da, wie erwähnt, fast alle Operateure eklektisch verfuhren und je nach Lage der Dinge bald dieser, bald jener Methode den Vorzug gaben, so würde eine Zusammenstellung der einzelnen Operationsgruppen dazu führen, völlig ungleichartige und ungleichwerthige Fälle von Mastdarmcarcinom mit einander vergleichen zu wollen. Wir würden also damit einer Grundregel der rationellen Statistik zuwiderhandeln.

Wenn in Frankreich und zum Theil auch in Amerika auf eine Periode grosser Begeisterung für das Kraske'sche Verfahren in den letzten Jahren ein Rückschlag erfolgt ist, so zwar, dass zwei hervorragende Chirurgen jener Länder, nämlich Quénu in Paris und N. Senn in Milwaukee, heute sich geradezu als entschiedene Gegner dieser Methode erklären, nachdem sie noch vor wenigen Jahren für sie eingetreten waren, so scheint mir bei uns ein solcher sprunghafter Wechsel in den Anschauungen nicht so sehr wahrscheinlich zu sein, einfach aus dem Grunde, weil meines Erachtens die Bedeutung der Kraske'schen Methode bei uns von Anfang an nicht überschätzt, sondern mit richtigem Maass beurtheilt worden ist; weil von den meisten Chirurgen — Ausnahmen wie Hochenegg habe ich schon genannt — in der Kraske'schen Operation nicht sowohl ein Ersatz für die anderen dorsalen Methoden erblickt wurde, als vielmehr eine, allerdings werthvolle Ergänzung und Erweiterung unseres technischen Könnens, welche da in ihr Recht tritt, wo die anderen Methoden als insufficient sich erwiesen haben.

Als zweite Cardinalfrage, welche wir an der Hand des uns zur Verfügung stehenden Materials zu beantworten uns vorgenommen haben, ist oben die Recidivfrage hingestellt worden:

Welches sind die Dauerresultate nach der Operation des Mastdarmcarcinoms?

Die gleiche Frage kehrt ja bei allen wegen Carcinom vorgenommenen sog. Radicaloperationen wieder; für das Mastdarmcarcinom speciell aber ist sie meist in ganz besonders ungünstigem Sinne beantwortet worden. Wohl hatten schon Dieffenbach, Billroth, Volkmann, Esmarch u. A. auf einzelne Erfahrungen ihrer Praxis.

Digitized by Google

hingewiesen, welche den Heilwerth der Operation über Jahre hinaus bewiesen; aber diese günstigen Erfahrungen galten doch in den Augen der meisten Aerzte als seltene Ausnahmen und als allgemeine Regel galt und gilt auch jetzt noch, dass es eine radicale Heilung des Mastdarmkrebses auf operativem Wege nicht gebe, dass alle Operationen nur den Werth palliativer Maassnahmen besitzen und früher oder später, meist aber sehr früh, dem Eingriffe das Recidiv folge.

Ist dieser speciell dem Mastdarmcarcinom entgegengebrachte Pessimismus gerechtfertigt, hat er vielleicht in besonderen, durch die Localisation bedingten pathologisch-anatomischen Verhältnissen oder in ausnehmend schlechten Erfahrungen der Praxis seine Begründung?

Was den ersten Punkt — die pathologisch-anatomischen Feststellungen — betrifft, so ist ein besonderer Pessimismus hier keineswegs gerechtfertigt; eine frühzeitige Verschleppung von Krebskeimen über die erste Etappe, die retrorectalen und parasacralen Lymphdrüsenbezirke, hinaus, gehört durchaus nicht zur Regel; vielmehr ist ein Stationärbleiben des Mastdarmcarcinoms für längere Zeiträume durch eine grosse Zahl von Beobachtungen nachgewiesen worden. Axel Iversen verdanken wir darüber einige interessante, auf Sectionsergebnissen fussende Zahlenangaben: Unter 47 Sectionen von Carcinoma recti, welche ältere Fälle betrafen, waren 21 Fälle ohne Krebsmetastasen und bei 70 Sectionen von Individuen, welche einstens wegen Mastdarmcarcinom einer Radicaloperation unterworfen worden waren, fand sich 42 mal als Todesursache locales Recidiv angegeben, dagegen nur 9 mal ferner liegende Metastasen.

Aus diesen Beobachtungen am Sectionstische dürfen wir also wohl die Lehre deduciren, dass das Carcinoma recti — unbeschadet seiner besonderen histologischen Structur und seines differenten Sitzes im Einzelfalle — im Allgemeinen den Krebsen zuzurechnen ist, welche eine geraume Zeit den Charakter eines Localleidens bewahren und in einem gewissen Stadium ihrer Entwicklung einer Heilung durch locale Therapie sehr wohl zugänglich sind.

Wie stellen sich nun zu dieser aus den pathologisch-anatomischen Befunden abstrahirten Lehre die practischen Erfahrungen der Operateure? Gerade in dieser Beziehung erscheinen mir die Berichte der deutschen Chirurgen von hoher Bedeutung, und ver-

Digitized by Google

geblich würden wir in der gesammten ausländischen Fachlitteratur nach einem gleichwerthigen Beobachtungsmaterial suchen; denn es existirt nirgends sonst. Mit Ausnahme der Berichte aus der König'schen und der Gussenbauer'schen Klinik, welche für die Feststellung der Dauererfolge nach der Mastdarmexstirpation die erforderlichen Angaben nicht besitzen, haben wir aus allen übrigen Kliniken genaue Feststellungen über das weitere Schicksal aller wegen Mastdarmcarcinom Operirten. Was das besagen will, mag Ihnen ein Blick auf die beistehende Tabelle (4) veranschaulichen.

4. Mastdarm-Carcinom-Exstirpationen.

Dauer-Erfolge.

	Operateur	Zeitraum	Operationen	Dauererfolge Fälle	Dauererfolge pCt.		Dauer-Erfolge In absteigender Linie geordnet:			
1.	Kocher . . .	1873—1889	35	10	28,5	1.	Kocher . . .	28,5	Mortalit.:	28.5 pCt.
2.	Czerny . . .	1878—1891	109	16	14,6	2.	v. Bergmann .	17.4	„	11.3 „
3.	Krönlein . .	1881—1899	63	10	16,0	3.	Küster . . .	16.8	„	25.2 „
4.	v. Bergmann .	1883—1888	46	8	17,4	4.	Krönlein . .	16.0	„	11.1 „
5.	Madelung und Garré . . .	1883—1899	53	6	11,3	5.	Czerny . . .	14.6	„	10.0 „
6.	Kraske . . .	1885—1896	80	11	13.7	6.	Kraske . . .	13.7	„	18,7 „
7.	Küster . . .	1885—1898	95	16	16.8	7.	Hochenegg .	12.9	„	8,6 „
8.	Hochenegg .	1887—1897	93	12	12,9	8.	Madelung und Garré . . .	11,3	„	19,0 „
9.	v. Mikulicz .	1890—1897	66	6	9,0	9.	v. Mikulicz .	9,7	„	25,7 „
			640	95	14.8		Dauererfolge		Oper. Mortalität	

Von 640 wegen Mastdarmcarcinom von den Herren Kocher, Czerny, Krönlein, v. Bergmann, Madelung, Garré, Kraske, Küster, Hochenegg und von Mikulicz Operirten kennen wir also über Jahre hinaus das Schicksal; wir sind somit in der Lage, an einem Material, welches die Grenzen der operativen Thätigkeit eines einzigen Chirurgen bei weitem überschreitet, die Frage nach der definitiven Heilbarkeit des Mastdarmcarcinoms durch das Messer ihrer Beantwortung entgegenzuführen. Dabei müssen wir es als einen glücklichen Umstand bezeichnen, dass das Material der einzelnen Kliniken auch für diese Untersuchung nach einheitlichen Gesichtspunkten verarbeitet worden ist; man erkennt auch hier, wie ausserordentlich fruchtbar und anregend das Bei-

Digitized by Google

spiel gewirkt hat, welches einst Billroth mit seinem ersten, für alle Zeiten klassischen Bericht aus der Züricher Klinik gegeben hat.

Um nun den Werth der Mastdarmexstirpation als krebsheilender Encheirese beurtheilen zu können, bedürfen wir eines bestimmten Maassstabes, eines Zeitmessers. Als solcher hat sich, ganz aus der Praxis heraus, in Deutschland der Zeitraum von 3 Jahren mehr und mehr Geltung verschafft, so zwar, dass wir in einem gegebenen Falle von einer Dauerheilung des Carcinoms sprechen, wenn der Nachweis geliefert worden ist, dass der Operirte von dem Zeitpunkte der Operation an mindestens 3 volle Jahre, frei von Carcinom, ohne Recidiv und ohne Metastase, gelebt hat.

Dieser Maassstab, das kritische Triennium — wie wir ihn nennen wollen — mag etwas willkürlich erscheinen; allein insofern ist er es wirklich nicht, als auch durch die Analyse unseres grossen Materials die Erfahrung wiederum bestätigt worden ist, dass die meisten Krebsrecidive schon im 1. und 2. Jahre nach der Operation sich einstellen und von da ab sehr selten werden. Dabei wollen wir aber nicht leugnen, dass, wie wir schon früher beiläufig erwähnt haben, ausnahmsweise Recidive noch nach erheblich längeren Zeitintervallen, ja selbst noch nach 3 und mehr Jahren auftreten können. Diese sog. Spätrecidive zwingen uns, vorsichtshalber den Ausdruck „Radicalheilung“ lieber ganz fallen zu lassen und die correctere Bezeichnung der „Dauerheilung“ an dessen Stelle zu setzen.

Wie selten im Uebrigen Spätrecidive nach dem kritischen Triennium noch beobachtet werden, wird durch folgende kleine Zusammenstellung, welche sich auf unser Material gründet, illustrirt:

Es haben beobachtet:

Spätrecidive nach 3 Jahren:

Kocher	3 mal
Krönlein	2 „
Kraske	3 „
Hochenegg	1 „
v. Mikulicz	2 „
Madelung und Garré	2 „
Also in toto:	13 mal,

bei einer Erfahrung, welche 640 Mastdarmexstirpationen umfasst.

Digitized by Google

Wir stehen vor einem zur Zeit noch nicht befriedigend erklärten Factum, wenn wir dabei erfahren, dass diese Spätrecidive noch 5, 6, 8 und mehr Jahre nach der Operation aufgetreten sind.

Wie steht es nun mit den Dauererfolgen nach der Exstirpation des Mastdarmcarcinoms?

Sie finden die Antwort auf diese Frage in der Tabelle (4) gegeben:

Von den 640 Mastdarm-Carcinom-Operirten haben 95 das kritische Triennium glücklich durchlebt, d. h. also 14,8 pCt.

Darnach hat also von je Sieben der Operirten mindestens Einer Anwartschaft auf eine Dauerheilung.

Man möge diese Feststellung nicht unterschätzen! Denn diese 14,8 pCt. der Operirten sind die Minimalzahl der dauernd Geheilten, welche in den Beobachtungen des einzelnen Operateurs sicher oft überschritten werden dürfte. — Das geht schon aus einer einfachen Ueberlegung hervor, indem wir nämlich nach dem Schicksal der übrigen Operirten uns umsehen. Unser Calcul lautet folgendermaassen:

Von den Mastdarmcarcinom-Operirten

erliegen dem operativen Eingriff . .	19,4 pCt.
werden dauernd geheilt	14,8 „
zusammen:	34,2 pCt.
Somit bleiben übrig:	65,8 pCt.,

welche die Operation zwar überstanden, aber die Grenze des kritischen Trienniums nicht erreicht haben. In diese Categorien aber fallen:

1. Alle diejenigen Operirten, welche vor Ablauf des Trienniums an Carcinomrecidiv erkranken, resp. sterben.

2. Alle diejenigen Operirten, welche — ohne Recidiv — vor Ablauf des Trienniums an einer intercurrenten Krankheit zu Grunde gehen — ein Ausgang, der bei den vielfach den höheren Alterstufen angehörigen Patienten häufig genug zu constatiren ist.

3. Alle diejenigen Operirten endlich, welche — ohne Recidiv — im Zeitpunkt der erhobenen Nachuntersuchung zwar leben, aber die zum Anspruch an eine Dauerheilung verlangten 3 Jahre, (ich möchte sie hier die Zeit der Quarantaine nennen), noch nicht vollständig absolvirt haben.

Digitized by Google

Die Zahl dieser Operirten variirt je nach dem Zeitpunkt der erhobenen Untersuchung natürlich ausserordentlich; sie wird gleich Null sein, wenn diese Nachuntersuchung erst 3 Jahre nach der jüngsten Operation vorgenommen worden ist und sie wird eine bedeutende Grösse dann gewinnen, wenn der Untersuchungstermin dem Zeitpunkt der jüngsten Operation sehr nahe gerückt wird.

Jedenfalls aber geht aus dieser Ueberlegung ganz sicher das hervor, dass in dieser Categorie (3) eine ganze Reihe von Operirten vertreten ist, welche bei einer später wiederholten Nachuntersuchung unter die „dauernd Geheilten" versetzt werden müssten.

Man möge mir diese Auseinandersetzungen zu Gute halten; was mich veranlasste, sie hier einzuschalten, ist die Ueberzeugung, dass häufig, zum Schaden einer gerechten Beurtheilung der Operation als Heilmethode, diese Punkte nicht berücksichtigt worden sind.

In der Hand der einzelnen Operateure variirt nun die Zahl der Dauererfolge ganz erheblich; denn, wie Sie aus der Tabelle (4) ersehen, steigt die Scala von 9,0 pCt bis zu 28,5 pCt. Mancherlei Momente mögen diese verschiedenen Resultate beeinflusst haben, ich nenne als unbestrittene nur: die Auswahl der Fälle zur Operation, den Zeitpunkt der Operation, die Gründlichkeit und die Methode der Operation. Ich muss mich aber auf einige allgemeine Bemerkungen hier beschränken und die sind folgende. Je weiter die Indicationen zur Exstirpation des Mastdarmkrebses gezogen werden, umsomehr werden — ceteris paribus — die Chancen für eine Dauerheilung sinken; vielen Misserfolgen gegenüber wird freilich ab und zu ein Erfolg zu constatiren sein, welcher dem ängstlicheren Chirurgen versagt bleibt; für die statistische Beurtheilung seiner Operationen aber wird der heroische Operateur mit seinen weit gestellten Indicationen stets im Nachtheil sein, und zwar ebenso wohl, wenn es sich um die unmittelbaren, wie, wenn es sich um die Dauererfolge handelt. — Wenn ich von diesem Gesichtspunkte aus die einzelnen Operationsberichte betrachte, so hat es für mich nichts Ueberraschendes, die Breslauer Klinik mit ihren 9,0 pCt. Dauererfolgen und ihren 25,7 pCt. Mortalität am Fusse der Scala zu finden; denn ich hoffe von Herrn Mikulicz nicht desavouirt zu werden, wennn ich den Eindruck, welchen ich von dem Breslauer Bericht empfangen, dahin wiedergebe, dass

Digitized by Google

dieser in Operationstechnik und Wundbehandlung gleich ausgezeichnete Chirurg die Grenzen seiner Mastdarmoperationen sehr weit, weiter wohl als alle seine Collegen, gezogen hat. Dafür spricht vielleicht auch ein Moment, welches bei den einzelnen Operationen der verschiedenen Kliniker verzeichnet ist, nämlich die Häufigkeit der Eröffnung der Peritonealhöhle bei der Carcinomexstirpation: bei Kocher beispielsweise constatiren wir dieses Ereigniss nur in 22 pCt. der Fälle, bei v. Mikulicz in 66 pCt.

Das Krankenmaterial der Breslauer Klinik scheint auch noch in anderer Beziehung ein sehr ungünstiges gewesen zu sein; denn nirgends ist das jugendliche Alter unter den Carcinomfällen in relativ so grosser Zahl vertreten, wie gerade bei dem Breslauer Material; wie erschreckend schlecht aber die Prognose der Carcinome jugendlicher Individuen bezüglich der Dauererfolge ist, weiss jeder Chirurg von Erfahrung. Eine weitere Erscheinung in unserer zusammenfassenden Betrachtung, zunächst überraschend, ja widerspruchsvoll, wird durch die vorausgeschickten Bemerkungen dem Verständniss wesentlich näher gebracht; es betrifft dies den Einfluss, den speciell die sacrale Methode der Mastdarmexstirpation auf die Zahl der Dauererfolge ausgeübt hat. Dass durch die Kraske'sche Methode der Kreis der Indicationen in axialer Richtung — wie ich mich früher ausdrückte — wesentlich erweitert worden ist, brauche ich hier nicht zu wiederholen; dass aber mit der Creirung dieser Methode auch die Chancen für eine Dauerheilung gegenüber früheren Methoden im Allgemeinen gewachsen seien, kann meines Erachtens entschieden nicht zugegeben werden. Sie sind aus den oben erwähnten Gründen vielmehr etwas heruntergedrückt worden. — Hochenegg, welcher bekanntlich die sacrale Methode allen anderen Methoden principiell vorzieht, hat doch nur 12,9 pCt. Dauererfolge, während Operateure, welche eklektisch bald diese, bald jene Methode zur Anwendung bringen, dabei aber, wie gar nicht zu verkennen, mit Vorliebe doch die anderen dorsalen Methoden von Denonvilliers und Verneuil benutzen, wie Kocher, v. Bergmann, Küster, ich selbst, mit ihren Dauererfolgen oben an der Spitze der Scala stehen. —

Werfen wir noch einen Blick auf das Schicksal der von Recidiv befallenen Operirten, so müssen wir ja zugeben, dass,

Digitized by Google

wie so häufig bei Krebsoperationen, in diesen Fällen der von dem Eingriff erhoffte lebensrettende Erfolg ausgeblieben ist; der Kranke erliegt seinem Leiden. Allein, was schon Volkmann im Jahre 1877 hervorgehoben hat, trifft in diesen ungünstigen Fällen sehr häufig zu; es bleibt der Operation wenigstens der Werth einer Palliativoperation, und zwar nach zwei Richtungen hin, einmal, indem das postoperative Recidiv gewöhnlich von den qualvollen Stenosenerscheinungen nicht begleitet ist, welche das Leiden des Mastdarmkrebses sonst von einem gewissen Zeitpunkte der Entwicklung ab zu compliciren pflegen und dann, indem das Leben durch die Operation zum mindesten etwas verlängert wird; für die letztere Ansicht sprechen wenigstens einige Erhebungen, welche in der Czerny'schen und in meiner Klinik gemacht worden sind; nach diesen Untersuchungen betrug die mittlere Lebensdauer bei diesen von Recidiv befallenen Kranken nach der Operation in Heidelberg $1^3/_4$ Jahre (Lövinsohn), in Zürich $1^1/_2$ Jahre (Stierlin).

Man braucht den Werth dieser Erfahrungen nicht zu überschätzen; allein im Hinblick auf die zweifelhaften Erfolge, welche beim Mastdarmcarcinom mit den Palliativoperationen *κατ' ἐξοχήν*, vor allem mit der eigentlich allein ernstlich in Frage kommenden Colostomie erzielt werden, dürfen dieselben doch auch nicht unterschätzt werden.

Ich verweise nur auf die statistische Zusammenstellung, welche Bryant im Jahre 1884 in Kopenhagen über seine Colostomien mitgetheilt hat. Nach diesem Bericht starben von 52 Colostomien, deren Schicksal weiter verfolgt werden konnte,

im 1. Monat nach der Operation	50 pCt.
im 1. Jahre „ „ „	80 pCt.
in den ersten $1^1/_2$ Jahren nach der Operation . .	90 pCt.

Und dabei vergesse man doch nicht, dass auch das moralische Moment bei der Beurtheilung der Leistungsfähigkeit der sog. radicalen und der sog. palliativen Operation für den Kranken wie für den Arzt eine grosse Rolle spielt: Dort die belebende Hoffnung auf eine wirkliche Heilung — hier das niederschmetternde Bewusstsein von der Fortexistenz eines unfehlbar zum Tode führenden Krebsübels, noch complicirt mit all' den peinlichen Consequenzen eines widernatürlichen Afters!

Aus diesen Gründen erscheint mir der sogenannte deutsche

Digitized by Google

Standpunkt in der Frage von der operativen Behandlung des Mastdarmcarcinoms als der einzig gerechtfertigte; die Colostomie soll eine Nothoperation bleiben, da gestattet, wo das Mastdarmcarcinom nicht mehr exstirpirbar ist und die qualvollen Stenosensymptome in den Vordergrund des Krankheitsbildes treten; in allen anderen Fällen soll die Exstirpation vorgenommen werden.

Ich für meine Person muss freilich gestehen, dass ich, trotz Wahrung dieses Standpunktes, je länger je weniger in die Lage gekommen bin, die Colostomie meinen Patienten anzurathen und sie demnächst auszuführen. Meine 13 Colostomien bei inoperablem Mastdarmcarcinom fallen alle in die achtziger Jahre; seither habe ich mit Hülfe der neueren Operationsmethoden eben noch manchen Mastdarmkrebs exstirpirt, den ich früher wohl als inoperabel taxirt, und bei dem ich der Stenose wegen die Colostomie für gerechtfertigt gehalten hätte. Dazu kommt dann noch der tiefe Eindruck, den mir der jammervolle Zustand der Colostomirten sub finem vitae so oft gemacht hat: Wie Mancher gestand mir später, dass er bei Vorahnung seines Elends die Einwilligung zur Colostomie niemals gegeben hätte!

Wir kommen endlich zur Beantwortung der letzten der Fragen, welche wir im Eingang unseres Vortrages aufgeworfen haben:

3. Welche functionellen Störungen bedingt die Operation?

Es ist auffallend, wie weit die Ansichten der Chirurgen in diesem Punkte auch heute noch auseinandergehen. von Volkmann's Urtheil lautete seiner Zeit nicht gerade ungünstig und ähnlich äusserte sich von Esmarch. Dagegen ist die Schilderung, welche König in seinem Aufsatze im Jahre 1888 von dem Zustande der Mastdarmexstirpirten machte, recht entmuthigend; aus den Berichten der Kliniken von Czerny, Küster und von Mikulicz ist wiederum zu entnehmen, dass die durch die Operation bedingten functionellen Störungen im Ganzen erträglich, in einem Theil der Fälle sogar sehr gering befunden wurden. Abgesehen von dem Sitze und der Ausdehnung des Grundleidens ist in dieser Frage die Art des operativen Vorgehens von Bedeutung. Wer z. B. in der Hoffnung, die Dauererfolge zu mehren, rücksichtslos auch den gesunden Sphincter und Anus opfert, und — wie das

Digitized by Google

geschehen ist — die totale Amputatio recti zum Princip erhebt, wird sicher schlechtere functionelle Resultate erzielen, als derjenige, der mehr den Forderungen der conservirenden Chirurgie Rechnung trägt und den wichtigen Analtheil des Rectum schont, sofern er gesund ist. — Auch die Verwendung der Naht ist hier von Belang; ich kann mich denjenigen nicht anschliessen, welche wegen ihrer Gefahr sie ganz verwerfen und betrachte die Amputatio recti mit einfacher Ausstopfung der Wundhöhle mit Jodoformgaze als eine, vom technischen Standpunkte aus betrachtet, unvollkommene Leistung, welche nachgewiesenermaassen das functionelle Resultat wesentlich beeinträchtigt. Vollständige Incontinenz auf der einen, Stricturen auf der andern Seite sind bei diesem Verfahren entschieden häufigere Folgezustände der Operation als dort, wo die Naht Verwendung gefunden hat. — Was speciell die dorsalen Operationsmethoden und zumal das Kraske'sche Verfahren betrifft, so vermögen diese Operationen dann fast ideale Resultate zu schaffen, wenn Sitz und Ausdehnung des Carcinoms die Resectio recti mit vollständiger Wiederherstellung der Continuität des Darmrohrs gestatten. Das war auch das schöne Ziel, welches Kraske bei seinem Vorgehen von Anfang an vor Augen schwebte und auf welches er unermüdlich, trotz aller technischen Schwierigkeiten, immer wieder lossteuerte. Ein Anus praeternaturalis dorsalis, resp. sacralis ist und bleibt in functioneller Beziehung ein schlechtes Resultat, trotz aller Pelotten und Bandagen.

Wie Sie sehen, huldige ich auch bei der Exstirpation des Mastdarmcarcinoms den Grundsätzen der plastischen Chirurgie, so weit sie eben nach Lage der Dinge anwendbar sind; die Continuität des Darmrohrs womöglich wieder herzustellen und den Darm womöglich an der für den Anus legalen Stelle ausmünden zu lassen, dabei Anus und Sphincter nicht ohne Zwang zu opfern und lieber, wenn auch nur theilweise, zu erhalten — das sind die Regeln, von deren Befolgung ich eine Besserung der functionellen Resultate nach der Mastdarmcarcinom-Exstirpation erwarte. Ich stütze mich auf meine eigenen Erfahrungen, nämlich auf die Resultate der Nachuntersuchung, welcher 39 meiner Mastdarmoperirten unterworfen worden sind und welche kurz Folgendes ergeben hat.

Digitized by Google

Es wurde festgestellt:

Absolute Continenz in 30 pCt. der Fälle.
Relative „ „ 60 „ „ „
Incontinenz „ 10 „ „ „

Eine Narbenstriktur kam dreimal zur Beobachtung; sie konnte durch eine kleine Nachoperation und Bougiebehandlung jeweils gehoben werden.

Gestatten Sie mir endlich, am Schlusse meines Vortrags meine Ansichten in wenigen Sätzen zusammenzufassen:

1. Die souveräne Methode der Behandlung des Mastdarmcarcinoms ist die Exstirpation.

2. Die Mastdarmcarcinom-Exstirpation führt in circa $^4/_5$ der Fälle zunächst zur Heilung.

3. Eine Dauerheilung wird durch die Operation in mindestens $^1/_7$ der Fälle erzielt.

4. Die functionellen Resultate sind dann am besten, wenn es gelingt, den Darm an der legalen Stelle ausmünden zu lassen und Sphincter und Anus zu erhalten.

5. Eine totale Ausrottung des ganzen Rectum in jedem Falle verschlechtert die functionellen Resultate, ohne die Zahl der Dauererfolge zu vermehren.

6. Perineale und dorsale Methoden der Mastdarmexstirpation sind eklektisch zu verwenden; sie sollen sich gegenseitig ergänzen, nicht ausschliessen.

7. Die sacrale Methode sollte speciell für die hochsitzenden und hoch hinaufreichenden Carcinome reservirt werden.

8. Auch bei der Mastdarmcarcinom-Exstirpation sollen die Grundsätze der plastischen Chirurgie (Verwendung der Naht, Verschiebungen und Verziehungen der Schleimhaut) so weit wie möglich zur Anwendung gelangen.

Literatur.

Ausführliche statistische Berichte über die Exstirpation des Mastdarmcarcinoms aus den Kliniken von:

v. Bergmann (Schwieder, Inaug.-Dissert. Berlin. 1888).

Digitized by Google

Czerny (Heuck, Arch. f. klin. Chir. XXIX. G. B. Schmidt, Beitr. zur klin. Chir. IX. Lövinsohn, Beitr. zur klin. Chir. X.)
Gussenbauer (K. Funke, Zeitschr. f. Heilkunde. Bd. XVIII. Heft 1.)
Hochenegg (Wiener klin. Wochenschr. 1897. No. 32.)
Kocher (Arnd, Deutsche Zeitschr. f. Chir. XXXII.)
König (Hildebrand, Deutsche Zeitschr. f. Chir. XXVII.)
Kraske (Volkmann's klin. Vorträge. 183—184. N. F.)
Krönlein (Stierlin, Beitr. zur klin. Chir. Bd. V. Christen, Beitr. zur klin. Chir. Bd. XXVII. [Im Druck.])
Küster (W. Wendel, Deutsche Zeitschr. f. Chir. Bd. L.)
Madelung und Garré. (F. Schneider, Beitr. zur klin. Chir. Bd. XXVI.)
v. Mikulicz (Csesch, Beitr. zur klin. Chir. XIX.)

Ausserdem:

Verhandlungen des internationalen medicin. Congresses in Copenhagen. 1884.
Verhandlungen des internationalen medicin. Congresses in Berlin. 1890.
Verhandlungen des Congrès français. III. (1888.) IX. (1897.) X. (1898.)
Verhandlungen der Deutschen Gesellschaft für Chirurgie. XIV. (1885.) XVII. (1888.)

Und ferner:

König, Berl. klin. Wochenschr. 131. 1887. No. 2.
v. Volkmann, Klin. Vorträge. 1877.
v. Bergmann, Berl. klin. Wochenschr. 1889.
Quénu et Hartmann, Chirurgie du rectum. Tome I—II. Paris. 1895—1899.
Quénu, Bull. et mém. de la soc. de chir. de Paris. T. XXIV.
v. Esmarch, Deutsche Chirurgie. Lieferung 48. 1887.
Finet, P., Thèse de Paris. 1896.
Senn, N., Philadelphia med. journ. 1899.

Digitized by Google

XV.

Ueber die bei Carcinom, Lues und Tuberculose eintretende Schrumpfung des Mastdarmes und Colon und ihre Bedeutung für die Exstirpation pelviner Dickdarmabschnitte.[1]

Von

Professor Dr. Karl Schuchardt

in Stettin.

(Hierzu Tafel V und 2 Figuren.)

M. H.! Das von mir seit längerer Zeit zur Exstirpation pelviner Dickdarmabschnitte (des Rectum und des Colon pelvinum) angewendete Verfahren[2]) beruht im Wesentlichen auf Folgendem. Mit Hülfe eines vom hinteren Rande des Afters beginnenden Medianschnittes wird das Steissbein freigelegt, resecirt, dann der After umschnitten und die Darmöffnung fest mit Seide zugenäht. Dann werden beim Eingehen in die Tiefe zu beiden Seiten des Mastdarmes seine blutreichen seitlichen musculären Befestigungen durch mehrfache Massenligaturen doppelt unterbunden und durchtrennt, worauf es ohne Mühe und fast ohne Blutverlust gelingt, den Darm mitsammt den inficirten Lymphdrüsen von der Kreuzbeinaushöhlung stumpf abzulösen. Erst wenn auf diese Weise die Mobilisirung des Darmes von den Seiten und von hinten her vorgenommen worden ist, geht man an die Durchtrennung seiner vorderen Befestigungen, die meist keine besonderen Schwierigkeiten macht. Zur Eröffnung der Vagina bin ich nur dann geschritten,

[1]) Vorgetragen am 1. Sitzungstage des XXIX. Congresses der Deutschen Gesellschaft für Chirurgie zu Berlin, 18. April 1900.

[2]) Karl Schuchardt, Ueber die Exstirpation des krebsigen Mastdarmes und der Flexura sigmoidea. Deutsche med. Wochenschr. 1899, No. 34.

Digitized by Google

wenn das Carcinom auf dieselbe übergegriffen hatte. In solchen Fällen beginne ich die Operation damit, dass ich die hintere Wand der Scheide, soweit sie erkrankt ist, umschneide, die beiden Schnitte nach hinten um die hintere Hälfte der Vulva und den Anus herumführe und sich vor dem Steissbeine in der Mittellinie vereinigen lasse. Nachdem dann das Steissbein resecirt worden ist, werden die beiden Seitenschnitte in der Vagina schräg nach hinten und aussen bis in die Kreuzbeinaushöhlung vertieft, so dass sie die hintere Hälfte der Scheide und Vulva sowie das Rectum zwischen sich fassen. Dieser Schnitt unterscheidet sich von der von mir zur Exstirpatio uteri angegebenen paravaginalen Schnittführung nur dadurch, dass die letztere am M. levator ani Halt macht, während hier bei übrigens gleicher Schnittrichtung noch der musculäre Beckenboden zur Seite des Mastdarms durchtrennt wird. Wenn es erforderlich ist, kann man von dieser Wunde aus in denkbar bequemster Weise auch den Uterus und seine Anhänge, sowie Theile der Harnblase entfernen.

Erst nach völliger Versorgung der Wundhöhle (Drainage event. Tamponade) und nachdem der grösste Theil der Hautwunde (event. auch Scheide, Vulva und Damm) vernäht ist, wird der bis dahin völlig geschlossen aus der Wunde hervorhängende losgelöste Darm oben quer abgeschnitten und an die Haut genäht.

Um bei Krebsen des Colon pelvinum und des oberen Mastdarmendes den gesunden Darm genügend weit herabziehen zu können, spannt man nach ausreichender Mobilisirung des erkrankten Stückes das Mesocolon straff an, indem man den unteren Theil des Darmes stark nach vorn drängt. Man umsticht dann das Mesocolon möglichst weit vom Darm entfernt mit einer stark gekrümmten Nadel, unterbindet, durchtrennt das betreffende Stück vom Mesocolon und setzt dies Verfahren soweit fort, wie nöthig ist. Dabei ist es von Vortheil, die zur Unterbindung verwendeten, 45 cm langen Catgutfäden zunächst noch nicht abzuschneiden, sondern gewissermassen als Zügel für das Mesocolon zu benutzen. Man erleichtert sich hierdurch die schrittweise Durchtrennung des Mesocolon bedeutend und kann etwaige Blutungen mit grösserer Sicherheit beherrschen. Im Allgemeinen muss man den Darm, um ihn ohne Spannung an die Analhaut nähen zu

Digitized by Google

können, etwa 10 cm weiter aufwärts von der Stelle mobilisiren, an der man ihn zu durchtrennen beabsichtigt.

Die Möglichkeit, das Colon pelvinum und die Flexura iliaca auf die geschilderte Weise vom Beckenausgange her zu exstirpiren, findet theoretisch ihre Grenze nur in der Länge der Flexur: erst wenn diese gewissermassen „aufgebraucht" ist, wenn also der in Fig. B. dargestellte Zustand eingetreten ist, wird ein ferneres Herabziehen des Darmes lediglich von unten her unmöglich sein. Die Länge der Flexur beträgt beim Erwachsenen etwa 45—50 cm,

Fig. A.

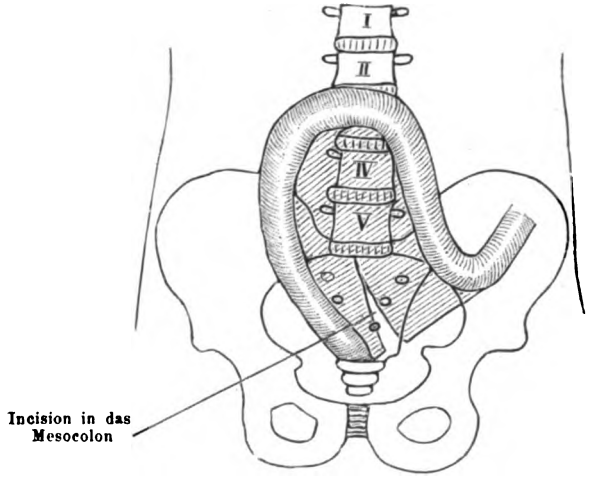

Schematische Darstellung der Lage der Flexura sigmoidea (nach v. Samson, v. Langenbeck's Archiv, Bd. 44).

die des Mastdarmes 15 cm. Löst man an der Leiche das Mesocolon bis zu seinem oberen Fusspunkte ab und zieht den losgelösten Darm nach dem After herunter, so ergiebt sich, dass man auf diese Weise ein etwa 45 cm langes Darmstück ausschalten und den oberen Stumpf dann noch bequem an die Haut würde nähen können.

Praktisch wird man diese normale Verschiebungsfähigkeit der Flexur freilich niemals ganz ausnützen können, weil die Zugänglichkeit des Mesocolon von unten her ihre technische Grenze hat und weil die völlige Durchtrennung des Mesocolon sigmoideum, wie

Digitized by Google

Herr Kümmell uns voriges Jahr hier vorgetragen hat, nicht ohne Gefahr für die Ernährung des Darmes ist. Aber auch aus anderen Gründen darf man mit den oben angeführten Zahlen nicht rechnen, sondern muss sie erheblich geringer einschätzen. Unterwirft man nämlich die bei den Operationen gewonnenen Präparate[1]) von Carcinoma recti und coli, von Syphilis und Tuberkulose des Darmes einer genauen Untersuchung, so ergeben sich ganz eigenartige Verschiebungen der normalen topographischen Verhältnisse der Beckeneingeweide. Statt dass sich das befallene Organ

Fig. B.

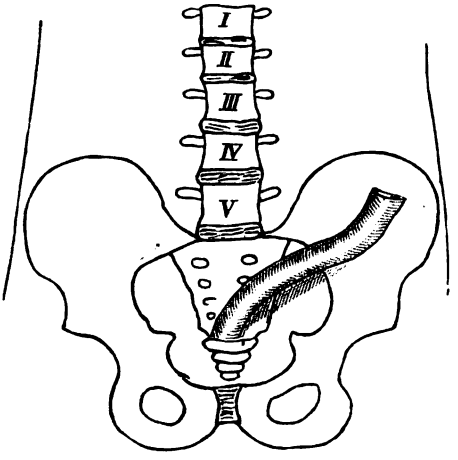

Nach Einschneiden des Mesocolon und Herabziehen des Darmes ist die Flexur ausgeglichen.

vergrössert, was namentlich bei den mit lebhafter Geschwulstbildung verbundenen Carcinomen nicht Wunder nehmen würde, sehen wir im Gegentheil in allen Fällen, sobald es sich nicht mehr um die Anfangsstadien des Processes handelt, eine Schrumpfung und Verkürzung des erkrankten Darmes eintreten, die zuweilen sehr hohe Grade erreichen kann. Namentlich am Mastdarm

[1]) Die abgebildeten Präparate waren sämmtlich bei der Operation nicht eröffnet, sondern wurden erst nach der Conservirung in Formalin und Glycerin in der Längsrichtung durchgeschnitten. Die gewonnenen Maasse sind natürlich wegen der eingetretenen Schrumpfung ein wenig zu niedrig, aber zu einem Vergleich untereinander völlig brauchbar.

Digitized by Google

kann man diese Verkürzung leicht dadurch feststellen, dass die Bauchfellgrenze (P) mehr oder weniger beträchtlich herunterrückt. Bei dem sehr hoch sitzenden umschriebenen Carcinoma coli Fig. 1, bei dessen Exstirpation 40 cm Darm von unten her mobilisirt wurden, ist der Mastdarm nicht betheiligt und daher von normaler Länge. Auch das in Fig. 2 dargestellte sehr diffuse Carcinoma coli hat die Länge des Mastdarms noch nicht messbar beeinträchtigt, trotzdem es bereits auf dessen oberen Abschnitt übergegriffen hatte. Dagegen sehen wir bei den primären Mastdarmkrebsen das Rectum auf 10 cm (Fig. 3), 9 cm (Fig. 4), 8,5 cm (Fig. 5 und 6), 6 cm (Fig. 7), ja sogar auf 4 cm (Fig. 8) sich verkürzen.

Da die mikroskopische Untersuchung aller hier abgebildeten Carcinome stets eine lebhafte Wucherung der Geschwulstelemente zeigte, so muss angenommen werden, dass die mit solcher Regelmässigkeit eintretende Verkürzung des Mastdarmes nicht etwa in der Weise zu erklären ist, wie die atrophische Schrumpfung gewisser Mammacarcinome, bei denen der grösste Theil der Carcinomzellen verfettet und resorbirt wird. Die Schrumpfung des Darmrohres in der Längsrichtung ist vielmehr der messbare Ausdruck für den enormen Tag aus Tag ein sich summirenden Verlust an Geschwulstgewebe, welchen das krebsige Hohlorgan an seiner Innenfläche erleidet, indem durch mechanische Insulte seitens der Ingesta und durch allerlei bacterielle Invasionen ein fortwährender theils molecularer, theils gröberer Zerfall und Abgang der Neubildung stattfindet. Selbst die lebhafteste Wucherung der Geschwulstelemente vermag diesen Gewebsverlust nicht zu decken, und es müssen daher die zur Ausgleichung der Defecte erforderlichen inneren Verschiebungen innerhalb der Geschwulstmasse zu einer Verkürzung der Geschwulstbasis und einer gegenseitigen Annäherung des centralen und peripheren Theiles des noch gesunden Darmrohres, zu einer Retraction des betreffenden Darmabschnittes führen.

Noch beträchtlichere Verkürzungen des Darmes als beim Carcinome treten in Folge von Syphilis und Tuberculose desselben ein, weil diese Processe bei ihrem sehr chronischen Verlaufe Zeit haben, weit auf das Colon überzugreifen und hier dieselben Veränderungen wie im Mastdarme hervorzurufen. Der

Digitized by Google

Schrumpfungsprocess wird hier noch erheblich dadurch begünstigt, dass die begleitende gummöse resp. tuberculöse Schwielenbildung vom periproctalen Bindegewebe auf das Mesocolon übergeht und hier zu einer analogen zur Schrumpfung neigenden Schwielenbildung führt. (S. Fig. 9.) Dieser Process, den man als Mesenteriitis sigmoidea chronica gummosa resp. tuberculosa bezeichnen muss, führt zu noch viel erheblicherer Retraction des Mesocolon als die von Virchow[1]) und Riedel[2]) beschriebene Peritonitis chronica mesenterialis.

Der syphilitische resp. tuberculöse Mastdarm schrumpft auf die genannte Weise schliesslich auf eine Länge von 5 cm (Fig. 9), ja sogar 3,5 und 3 cm (Fig. 10 und 11) zusammen. Aber auch das Colon wird so erheblich verkleinert, dass die Krümmung der Flexura sigmoidea mehr oder weniger vollständig ausgeglichen und schliesslich der in Fig. B. dargestellte Zustand erreicht wird. Bei einer 33jährigen Frau, bei welcher ich wegen syphilitischer Erkrankung 20 cm Dickdarm von unten her exstirpirte (Fig. 10) konnte ich nach der Heilung ein langes steifes Bougie von dem Anus her so in den Darm einführen, dass es direct in dem früher angelegten künstlichen After in der linken Regio iliaca zum Vorschein kam. In diesem Falle musste die Gesammtverkürzung des Mastdarmes und Colon auf 25 cm veranschlagt werden, in einem Falle von Tuberculose (Fig. 11) sogar auf 35 cm.

Bei den auf die Exstirpation der erkrankten Dickdarmabschnitte lediglich von unten her gerichteten Eingriffen verdienen diese Veränderungen Berücksichtigung, weil man darauf rechnen muss, bei zunehmender Schrumpfung der Flexur das abzutrennende obere Ende des Darmes nicht mehr an die Analhaut befestigen zu können.

---

[1]) Virchow, Historisches, Kritisches und Positives zur Lehre von den Unterleibsaffectionen. Virchow's Archiv. Bd. V.

[2]) Riedel, Ueber Peritonitis chronica non tuberculosa und ihre Folgen: Verengerung des Darmes und Dislocation der rechten Niere. XXVII. Congress der Deutschen Gesellschaft für Chirurgie zu Berlin, 1898.

Digitized by Google

Erklärung der Abbildungen auf Tafel V.

Tafel V stellt eine Reihe von Präparaten pelviner Dickdarmabschnitte dar, die nach der vorstehend beschriebenen Methode exstirpirt, in geschlossenem Zustande in Formalin und Glycerin gehärtet und dann in der Längsrichtung halbirt wurden.

Fig. 1—8: Carcinome, nach dem Grade der eingetretenen Schrumpfung geordnet.

Fig. 9 und 10: Syphilis.

Fig. 11: Tuberculose des Mastdarmes und Colon. P. = Bauchfellansatz.

Digitized by Google

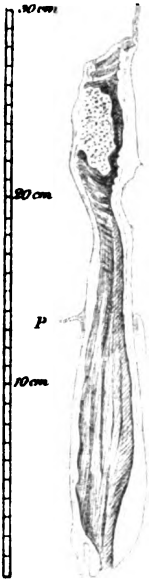

1. Carcinoma coli, 68 j. M.
(Länge des Rectum. 13 cm.)

2. Carcinoma coli et recti, 34 j. Fr.
(Länge des Rectum: 13 cm.)

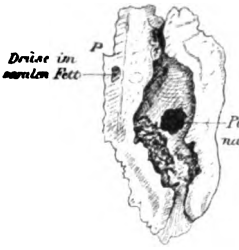

3. Carcinoma recti et coli, 51 j. Fr.
(Länge des Rectum: 10 cm.)

4. Carcinoma melanodes rectii, 63 j. Fr.
(Länge des Rectum: 9 cm.)

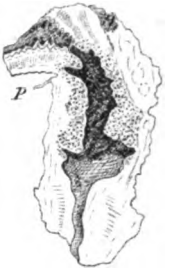

5. Carcinoma recti, 75 j. M.
(Länge des Rectum: 8,5 cm.)

6. Carcinoma recti, 45 j. M.
(Länge des Rectum: 8,5 cm.)

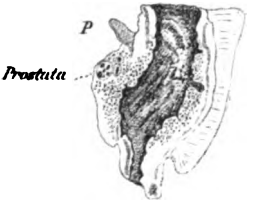

7. Carcinoma recti, 52 j. M.
(Länge des Rectum: 6 cm.)

8. Carcinoma recti et coli, 29 j. Fr.
Starke Stenose und Kotelbildung.
(Länge des Rectum: 4 cm.)

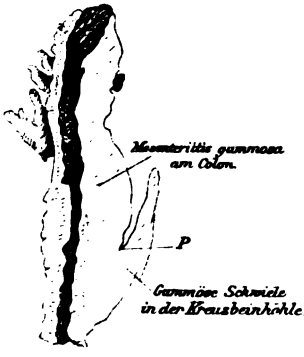

9. Syphilis recti et coli, 45 j. Fr.
(Länge des Rectum: 5 cm.)

11. Tuberculosis recti et coli.
34 j. Fr.
(Länge des Rectum: 3 cm.)

10. Syphilis recti et coli, 33 j. Fr.
(Länge des Rectum: 3,5 cm.)

1/4 der natürlichen Größe
P = Bauchfellansatz.

Karl Schuchardt del.

Digitized by Google
L. J. Thomas, Lith. Inst., Berlin

Digitized by Google

XVI.

Cephalocele basilaris bei einer 30jährigen Frau.

Klinisch-anatomische Skizze

von

Professor Dr. Alexander Tauber,

Director der chirurgischen Klinik der Warschauer Universität.

(Mit 4 Figuren im Text.)

Im October 1896 trat in meine Klinik eine 30jähr. Bäuerin, Eva Z., mit einer grossen Geschwulst in der rechten Augenhöhle ein. Das klinische Bild der Krankheit, der Charakter der Geschwulst und die anatomisch-pathologischen Veränderungen des ganzen Schädels erschienen so eigenartig, dass ich diesen Fall nach genauen literarischen Forschungen als ein „Unicum" bezeichnen musste.

Die Anamnese, die mir von der Kranken selbst mitgetheilt wurde, war sehr spärlich: sie erzählte, dass eine kleine Geschwulst in der rechten Augenhöhle von ihrer Geburt an vorhanden gewesen sei; während ihrer Kindheit waren beide Augen sehend. Im 15. Lebensjahre erblindete das rechte Auge in Folge eines heftigen Schlages, der ihr von einer Gefährtin versetzt wurde. Das blinde Auge störte sie nicht in der Arbeit und sie besorgte das ganze Hauswesen. In letzter Zeit jedoch wurde ihr die Geschwulst in der rechten Augenhöhle höchst lästig: häufige Zuckungen im Auge und öftere leichte Schwindelanfälle beim Senken des Kopfes hätten sie veranlasst, sagte sie, operative Hülfe zu suchen.

Wann begann die Geschwulst sich im Umfange zu vergrössern? Seit wann wurde die Geschwulst der Kranken lästig? Worin

Digitized by Google

äusserten sich die lästigen Anfälle? — auf alle diese Fragen konnte die Kranke in Folge ihrer beschränkten geistigen Entwicklung keine klare Auskunft geben.

Status praesens. Das äussere Aussehen der Kranken war folgendes: mittelgross, von mässiger Corpulenz; sowohl das Muskel- wie das Knochensystem regelrecht entwickelt; der Gang sicher und normal; die Redeweise laut und verständlich. — Bei genauer äusserer Untersuchung lenkt die Geschwulst der rechten Augenhöhle zu allererst die Aufmerksamkeit auf sich. Das obere Lid des rechten Auges erscheint in Form eines grossen Lappens (A), der fast bis zur Höhe des Ohrläppchens hinunterhängt. Die Länge dieses Lides, von der Augenbrauenwölbung bis zum Wimperrande gerechnet, beträgt 10 cm, die Breite des Lides von der Nasenwurzel bis zum Processus angularis supraorbitalis 15 cm. Die Haut des Lides ist pigmentirt, dick und das Venennetz scheint durch. Der untere Rand des Lides ist mit kurzen, harten Haaren besetzt — die Ueberreste der vormaligen Wimpern. Das Betasten des Lappens giebt die Empfindung einer elephantenartigen Haut, die mit dem darunter liegenden Augapfel nicht verwachsen ist. Beim Aufheben des herunterhängenden Lappens ist die Augenhöhle mit dem atrophirten Augapfel zu sehen, wobei die Conjunctiva des Lides blutroth und fleischartig erscheint; die Hornhaut ist verdunkelt und pergamentartig; das untere Augenlid ist gleichfalls hypertrophirt, obgleich weniger, als das obere. Das rechte Auge ist vollständig blind; das unmittelbare Betasten des Augapfels giebt die Empfindung eines atrophischen harten Knotens, der vollständig gefühllos ist und in der Augenhöhle ganz frei zwischen dem Fettbindegewebe hängt. Die Kranke ist nicht im Stande, das Lid activ zu heben; von Zeit zu Zeit jedoch zuckt dasselbe krampfhaft, wie es bei einseitigem Blepharospasmus beobachtet wird.

In der Gestaltung der rechten Schläfengegend ist folgende Asymmetrie zu sehen (siehe B. C. Fig. 1): über der Ohrmuschel, ein wenig nach vorn, befindet sich eine kissenartige weiche Geschwulst, deren unterer Rand unmittelbar in die Haut des oberen Lides übergeht. Diese Geschwulst ist teigartig, schmerzlos und mit der Haut zusammen verschiebbar. — Beim Betasten der Grenzen der rechten Augenhöhle wird Folgendes constatirt:

Digitized by Google

ein unnormal dünner und scharfer Rand der oberen und äusseren Wand der rechten Augenhöhle und stellenweise sind anormale Vorsprünge des Schädels durchzufühlen, die besonders scharf in der rechten äusseren Ecke der Orbita hervortreten. — Der rechte Backenknochen ist bedeutend niedriger, als es gewöhnlich der Fall ist: er befindet sich in der Mitte der Wange. Beim Betasten des Backenknochens durch den Mund dringt der Finger bis unter denselben durch, wobei deutlich zu fühlen ist, dass er nur mit der

Fig. 1.

Das Aussehen der Kranken bei ihrem Eintritt in die Klinik. (Die Zeichnung ist nach einer Photographie gemacht.)

A = oberes Lid; B und C = Geschwülste auf der Schläfenhöhle.

Schleimhaut, oder überhaupt nur mit sehr dünnen Geweben bedeckt ist. — Der Processus alveolaris des rechten Oberkiefers ist nach innen gebogen, wobei die hinteren Backenzähne mit ihrer Krone zur Medianlinie des Gaumens gewendet sind (Fig. 4). Endlich ist zwischen dem äusseren Rande der rechten Hälfte des Oberkiefers und des Arcus zygomaticus eine Vertiefung durchzufühlen, die mit Fettgewebe angefüllt und mit einer glatten Schleimhaut bedeckt ist. Bei weitem Oeffnen des Mundes tritt der ganze Rachen, der mit einer blassen Schleimhaut bedeckt ist, hervor;

Digitized by Google

ein unmittelbares Betasten des Rachens giebt das Gefühl von etwas Weichem, wobei eine scharf ausgesprochene reflectorische Bewegung hervorgerufen wird.

Diagnose. In vorliegendem Falle war es sehr schwer, die Neubildung klinisch zu bestimmen: es lagen keine prävalirenden Erscheinungen vor, die mehr für die eine oder die andere Neubildung gesprochen hätten. Die scharf ausgedrückte Deformation der rechten Schädelhälfte brachte uns übrigens auf den Gedanken, dass hier eine angeborene Neubildung vorliege. Auf den ersten Blick schien es uns, dass wir es mit einer angeborenen vasculösen Geschwulst, einem sogenannten Angioma telengiactodes oder Naevus vasculosus zu thun hätten. Diese Annahme war um so wahrscheinlicher, als die Geschwülste in der Schläfengegend (siehe B und C Fig. 1) ihrem äusseren Aussehen nach an solche fettartige vasculöse Neubildungen erinnerten, welche von einigen Klinicisten als Angioma lipomatodes beschrieben sind. Dagegen lagen mehrere Erscheinungen vor, welche die Annahme eines angeborenen Angioma bei unserer Kranken ausschlossen: so war z. B. kein Pulsschlag oder irgend welches Geräusch in der Geschwulst selbst zu spüren; die Oberhaut war verhältnissmässig arm an Blutgefässen; der Umfang der Geschwulst veränderte sich nicht bei verschiedener Lage des Kopfes; die Kranke klagte nicht über verschiedene subjective Empfindungen (wie Hämmern, Klopfen und dergl.), wie es gewöhnlich bei solchen Kranken, die an einer Neubildung in der Augenhöhle leiden, der Fall ist. Alle diese Erscheinungen sprachen gegen eine angeborene Gefässgeschwulst, die bei unserer Kranken bereits mehr als 15 Jahre existirte.

Die zweite Muthmassung über den Charakter der Geschwulst war ein angeborenes Atherom: ein solches entwickelt sich öfters in der Augenhöhle, äussert sich zeitweilig nicht, und erst, wenn das vom Atherom behaftete Subject ein gewisses Alter erreicht hat, fängt die Geschwulst an, sich im Umfange zu vergrössern, wächst sehr langsam, jedoch beständig und verursacht dadurch bedeutende topographische Verschiebungen der benachbarten Organe. — Eine unmittelbare Palpation der Geschwülste in der Schläfen- sowie in der rechten Augenhöhle rief nicht die Empfindung einer Balggeschwulst hervor. Bei der vorliegenden Kranken erschienen die Gewebe teigartig, waren aber weder ge-

Digitized by Google

spannt, noch fluctuirend. Aus diesen Gründen schlossen wir im gegebenen Falle die Möglichkeit einer Balggeschwulst aus, ebenso das Vorhandensein eines Cysticercus, der sehr selten in der Orbita vorkommt.

Noch unwahrscheinlicher war es, anzunehmen, dass wir es hier mit einer bösartigen Geschwulst zu thun hätten, z. B. einem Carcinom des Thränensackes oder einem Sarcom, welches aus der Tenon'schen Kapsel des Augapfels hervorgeht. Das langjährige Wuchs der Neubildung (15 Jahre), der normale Zustand der nächstliegenden Lymphdrüsen, das Fehlen starker Schmerzen, die Beweglichkeit und weiche Consistenz der Geschwulst — alle diese klinischen Erscheinungen sprachen gegen eine bösartige Neubildung.

Schliesslich gaben wir die Möglichkeit zu, dass im vorliegenden Falle die Geschwulst sich in der Schädelhöhle gebildet hätte. Die starke Deformation der rechten Schädelhälfte in der Temporalgegend, in der Gegend der Orbita, der Fossa canina, des harten Gaumens — alles das schien darauf hinzuweisen, dass die Schädelknochen der rechten Kopfhälfte auseinander getrieben worden seien, wodurch die Knochennähte der einzelnen Knochen des Gesichts und des Schädels gelockert waren.

Die Frage — welchen Charakter die Gehirngeschwulst habe, konnte auf diese Weise nur durch das Messer entschieden werden, zu dessen Hülfe wir jedenfalls greifen mussten, da die Kranke dringend darauf bestand, sie von dieser lästigen Gesichtsgeschwulst zu befreien.

Die klinischen Beobachtungen im Laufe einer Woche gaben uns nicht die geringste Aufklärung und so schritten wir denn zur Entfernung des hypertrophirten Lides und zur Enucleation des atrophirten Augapfels.

Operationstechnik. 15. 11. 96. Unter Chloroformnarkose machten wir einen halbkreisförmigen Schnitt längs dem oberen Rande der Orbita bis zum Knochen, wobei es sich herausstellte, dass das subcutane Fettgewebe sich in eine wachsartige Masse verwandelt hatte. Unter letzterer fanden wir ein lockeres Bindegewebe der Augenhöhle, welches wir mit dem Finger von der oberen Wand der Orbita vorsichtig abtrennten. Hierbei erwies es sich, dass die Geschwulst sich vom inneren Winkel der Orbita leicht abtrennen liess, am äusseren Winkel dagegen war die Ge-

Digitized by Google

schwulst, oder richtiger gesagt, waren die atrophirten Gewebe des Augapfels mit der darunter liegenden Kapsel eng verwachsen; infolge dessen war es sehr beschwerlich, den Inhalt der Orbita in toto zu entfernen. — Da die Orbita bedeutend erweitert erschien und ihre Ränder vorsprungartig hervorstanden, erachteten wir es für nothwendig, die äussere Knochenplatte mit einer Scheere abzuschneiden: in der Tiefe der Orbita bemerkten wir darauf eine feste, faserartige, weisse Membran, welche sich hinter dem atrophirten Augapfel befand. Durch Betasten überzeugten wir uns, dass die Membran segelartig gespannt war und dass hinter derselben weder oben, noch an dem äusseren Theil der Orbita eine Knochenwand vorhanden war. Da es sich als unmöglich erwies, den Charakter des Gewebes mit unbewaffnetem Auge zu bestimmen, machten wir einen ganz kleinen Schnitt in die Membran selbst und zwar am äusseren Winkel der Orbita; hierbei drängte sich durch die kleine Schnittöffnung ein dunkelblaues Gewebe 5—6 mm breit. Wir hielten letzteres für ein Venengefäss und erfassten es mit einer Torsionspincette. Im selben Moment jedoch riss die Membran und aus der Oeffnung floss im Strahl eine grosse Quantität klarer thränenartiger Flüssigkeit heraus; in der Tiefe der Oeffnung erblickten wir die pulsirende Gehirnsubstanz. Auf diese Weise überzeugten wir uns, dass im vorliegenden Falle der Boden der Orbita durch die harte Hirnhaut gebildet wurde. Jetzt schnitten wir den atrophirten Augapfel mit den ihn umgebenden Zellgeweben zusammen ab: inmitten der letzteren fanden wir eine dünnwandige, durchsichtige Cyste, die einer Fischblase ähnlich sah und von der Grösse einer grossen Kirsche war. Nachdem wir ein kleines blutendes Gefäss im inneren Winkel des Augapfels unterbunden hatten, entfernten wir einen Theil des unteren hypertrophirten Augenlides, worauf sich uns folgendes Bild darbot: anstatt der Orbita erblickten wir einen grossen Hohlraum von allen Seiten mit der dünn gewordenen Membran belegt und in der letzteren eine Oeffnung, ungefähr 3 cm breit. Jetzt war das Pulsiren der Flüssigkeit, die aus dem Schädelraume hervorquoll, deutlich zu sehen. Obgleich mit grossen Schwierigkeiten, gelang es uns dennoch, die Oeffnung der Dura mater zu schliessen. Nachdem wir die Wundhöhle mit Jodoformgaze tamponirt hatten, verdeckten wir den Defect der Orbita durch Transplantation der

Digitized by Google

Haut von den nebenanliegenden Theilen; nur den Medianwinkel der Wunde liessen wir frei und leiteten durch denselben das Ende des Tampons. Auf die Wunde wurde ein aseptischer Verband gelegt.

Verlauf nach der Operation. Am Abend nach der Operation war die Temperatur 37,3°, Puls 72. Das Bewusstsein klar. Das Allgemeinbefinden gut. Der Verband trocken. Es wurden weder Krämpfe, noch irgendwelche Zuckungen der Muskeln bemerkt. Am Ende des zweiten Tages (16. 11. 1896) hatte die Kranke starkes Erbrechen, das Allgemeinbefinden war jedoch befriedigend. Am vierten Tage aber stieg die Temperatur plötzlich auf 39,6°, Puls 120. Aus der Wunde begann der Liquor cerebrospinalis in grosser Quantität auszufliessen, was ein häufiges Wechseln des Verbandes erheischte. Als der Jodoformtampon entfernt wurde, floss aus der Wundhöhle gegen 30 g blutigeiterige Flüssigkeit heraus. Die Nähte am äusseren Winkel wurden am Ende des dritten Tages entfernt. Am 5. Tage verlor die Kranke das Bewusstsein, es zeigten sich Krämpfe in den unteren und oberen Extremitäten und am Ende des 6. Tages starb die Kranke unter heftigen Gehirnerscheinungen.

Protocoll der Obduction. Der Leichnam ist von grossem Wuchs und starkem Körperbau. Die Haut mässig dick, blass und von erdfahler Färbung. Das Fettgewebe unter der Haut in mässiger Quantität. Die Muskeln roth und gut entwickelt.

Der Schädel ist asymmetrisch, dolichocephalisch; die Knochen des Schädels dünn. In dem Sinus longitudinalis befindet sich flüssiges Blut in geringer Quantität.

Die Dura mater ist auf der inneren Oberfläche der rechten Seite geröthet, gequollen und mit einer dünnen Eiterschicht bedeckt; auf der linken Seite ist die Dura mater etwas geröthet, glatt und glänzend.

Die Pia mater auf der convexen Oberfläche, sowie auf der Basis des Schädels ist stark geröthet, verdickt und über den Gehirnwindungen stark mit Eiter infiltrirt (Leptomeningitis purulenta).

Die rechte Hemisphäre ist **auf der vorderen Seite bedeutend grösser als die linke.** Die Pia mater des kleinen Gehirns ist mit Eiter infiltrirt.

Die Gehirnsubstanz ist auf der Schnittoberfläche glänzend, blass und feucht.

Digitized by Google

Die Gehirnganglien sind auf der Schnittfläche blass.

In der weissen Substanz des unteren Gyrus frontalis inferior wurde ein Bluterguss von der Grösse einer Haselnuss mit scharf abgegrenzten Rändern gefunden.

Die Ventriculi cerebri sind mit seröser Flüssigkeit ausgefüllt und erweitert; die Quantität der Flüssigkeit ist im Vergleich mit dem normalen Zustande verdreifacht.

Die Tela choroidea ist roth, mit Eiter infiltrirt, leicht zerreissbar. Die Substanz des Kleinhirns, sowie der Medulla oblongata weist keine Veränderungen auf.

Die Gehirnbasis (Basis cranii) ist bedeutend verändert: die Knochen der linken Schädelhälfte sind beinahe normal, während die Knochen der Basis und der rechten Schädelhälfte eine scharfe Veränderung aufweisen: die Sella turcica ist bedeutend verbreitert, ein grosser Theil des Os ethmoidale ist bedeutend vertieft. **Die Wölbung der rechten Orbita fehlt gänzlich;** zugleich **fehlen die entsprechenden Theile des Os ethmoidale;** infolge dessen ist die vordere, sowie die mittlere Schädelgrube nach unten stark erweitert und mit der gerötheten und dünn gewordenen Dura mater bedeckt. Die Pars petrosa des rechten Schläfenbeines ist gleichfalls atrophirt, hauptsächlich der vordere Theil desselben.

Die Organe der Brusthöhle wiesen nichts Pathologisches auf In der Bauchhöhle zeigten die Nieren parenchymatöse Trübungen; alle übrigen Organe dieser Gegend, sowie die Organe im Becken boten keinerlei Veränderungen.

Histologische Untersuchung des Inhaltes der rechten Orbita. Die aus der Orbita entfernte Geschwulst stellte einen Klumpen festen Fettgewebes vor, durch dessen Mitte der Nervus opticus in Form einer festen weissen Schnur durchging; am vorderen Ende der letzteren hing der atrophirte Augapfel; neben diesem Augapfel, nach aussen vom Sehnerv, befand sich eine dünne durchsichtige Balggeschwulst von der Grösse einer grossen Kirsche und einer Fischblase sehr ähnlich. Als diese Blase durchschnitten wurde, floss eine helle seröse Flüssigkeit heraus und die ganze Geschwulst fiel zusammen. Die mikroskopische Untersuchung der äusseren Wand der Balggeschwulst zeigte, dass letztere aus sehr feinen Bindegewebsfasern bestand, deren zellige Elemente spindel-

Digitized by Google

förmig waren; der Raum zwischen den Fasern war mit einer klaren Flüssigkeit angefüllt. Die Innenwand der Blase war vollständig glatt, hatte weder Epithelium, noch Endothelium und war mit sehr feinen Bindegewebsfasern ausgekleidet.

Auf Grund eines solchen Baues schlossen wir, dass die entfernte „Blase" nichts anderes als ein Hygroma durae matris sei.

Die mikroskopische Untersuchung derjenigen Theile des Gewebes, welche sich am Knochenrande der Augenhöhle befanden und zwar auf der Stelle, wo die Dura mater zusammengenäht war, zeigte, dass den Hauptbestandtheil dieses Gewebes spindelförmige, in Bündel vereinigte Fasern bildeten und dass sich zwischen denselben längliche Zellen mit feinkörnigem Protoplasma und einem nicht deutlich ausgesprochenen Kern befanden; von dem Ende dieser Zelle gingen feine Fortsätze aus, welche die spindelförmigen Zellen unter einander verbanden. Die Oberfläche des dem Gehirn zugewendeten Gewebes erschien als homogene Membran, welche mit ovalen Kernen dicht besät war. Bei Bearbeitung dieses Präparates mit einer Lösung von Argentum nitricum traten die Contouren der Endothelialzellen auf dieser Membran schärfer hervor. Eine solche Structur diente als Beweis, dass dieses Gewebe die Dura mater war.

Die Blutgefässe der aus der Augenhöhle entfernten Geschwulst schienen von dem sie umgebenden Bindegewebe stark zusammengedrückt worden zu sein, wobei aber keinerlei Spuren von Entzündung oder Zellinfiltration constatirt werden konnten.

Das Gefässlumen der Arteria ophthalmica zeigte sich auf der Stelle, wo dieselbe in den Augapfel eindringt, vollständig verödet und atrophirt. In derselben regressiven Metamorphose befand sich auch der Sehnerv. Das ganze Präparat wies keinerlei Zellelemente auf, die auf irgend welche Neubildungen hingewiesen hätten.

Schlussfolgerung. Die anatomische Section, sowie die histologische Untersuchung zeigten, dass hier ein höchst seltener Fall einer **angebornen Cephalocele basilaris bei einer 30jährigen Frau** vorlag; diese Cephalocele war durch äusserlichen Hydrops complicirt, welcher die Dura mater durch den angebornen Schädeldefect in die Orbita hineindrängte, und auf diese Weise den Hydrocephalus meningeus herniosus bildete. Je mehr sich

Digitized by Google

das Wasser im Schädelraume ansammelte, um so mehr erweiterte sich allmälig auch die Schädelkapsel; gleichzeitig aber wurden die Schädelknochen immer dünner und dünner, so dass sich auf der

Fig. 2.

Innere Fläche des durch die Hernie deformirten Schädels. — Cephalocele spheno-orbitalis.

A, A' = ala major
A. m. = ala minor
A B = Längendiameter
D E = Querdiameter
C = sella turcica
Or. = vorderer Defect
o. p. = os petrosum
P = unterer Defect
P. o. f. = proces. orbitalis
S = mittlerer Defect
S. q. d. = r. Schuppentheil
S. q. s. = l. Schuppentheil
T = hinterer Defect

rechten Schädelhälfte an mehreren Stellen sogar Defecte bildeten, andere Theile des Skelettes fehlten gänzlich, noch andere Stellen waren atrophirt, durchlöchert und überhaupt bis zur Unkenntlichkeit der ursprünglichen Form verändert.

Digitized by Google

Solche Veränderungen im Schädel eines erwachsenen (30jährigen) Menschen sind bis jetzt noch nicht beschrieben worden; in der mir bekannten Literatur habe ich nichts Aehnliches vorgefunden und erachte es daher für nothwendig diesen phänomenalen Schädel genau zu beschreiben.

Beschreibung des Schädels einer 30jährigen Frau, die an Cephalocele sphenoorbitalis litt. — Nachdem der Schädel macerirt und sorgfältig ausgetrocknet war, betrug der Längendiameter (Fig. 2) von der Crista occipitalis (A) bis zur Crista frontalis (B) 195 mm; der längste Querdiameter (DE) = 140 mm. Wenn auf dem durchgesägten Schädel ein Faden so befestigt wird, dass er durch den Längsdiameter (AB) durchgeht, wie Fig. 2 zeigt, so tritt die ungleiche Grösse der beiden Schädelhälften scharf hervor: der Querdiameter (CD) der linken Hälfte = 58 mm; derselbe Diameter der rechten Hälfte = 82 mm. An der rechten Schädelhälfte fehlen folgende Knochen: die ganze Ala minor (Am), der vordere Theil und die Basis von der Ala major (A') des Os sphenoidale, die Sella turcica (C), das Siebbein, die obere Wand der Orbita (P. o. f.), das Antrum Highmori und das ganze Os sphenoideum. — Ausserdem ist der Schuppentheil des Schläfenknochens stark atrophirt und nach aussen gekehrt (S. q. d.). — Infolge einer solchen Deformation des Schädels stellte sich folgendes Bild dar: auf der rechten Hälfte des Basis hat sich anstatt der vorderen und mittleren Schädelgruben eine breite und tiefe Höhlung gebildet, die so gross ist, dass die Faust eines erwachsenen Menschen hineinpasst. Diese Höhlung geht nach vorne in ein grosses Loch über (Or), welches vertical 50 mm beträgt und schräg (von aussen und oben nach innen und unten) 70 mm lang ist. Dieses Loch ersetzt die rechte Kiefer- und Augenhöhle.

Ein wenig nach hinten von diesem grossen Loch (Or) ist ein zweites kleineres, ovales Loch zu sehen (S. Fig. 2): es ist dies der Defect des unteren Theiles des Ala major; die hintere Grenze des zweiten Loches (S) bildet der dünn gewordene, durchlöcherte Processus pterygoideus dexter. Hinter diesem letzteren befindet sich ein drittes anormales Loch (P), welches sich infolge der unvollständigen Entwicklung des rechten Felsenbeines (O. p.) gebildet hat. Das Foramen jugulare ist bedeutend erweitert. Seitlich und äusserlich davon sind die Sulci transversi zu sehen, von denen der

Digitized by Google

rechte halb so lang, kurz und tief ist, als der linke. Endlich befindet sich in dem Sulcus transversus ein viertes Loch (T) und zwar im oberen und äusseren Theil des Scheitelbeins.

Wenn man diesen Schädel von vorne (en face) betrachtet, fällt zu allererst das grosse Loch (Or Fig. 3) von fast dreieckiger Form auf; am oberen Rande desselben ist der vertiefte und vergrösserte Sulcus supraorbitalis (S. S.) zu sehen; am unteren Theile

Fig. 3.

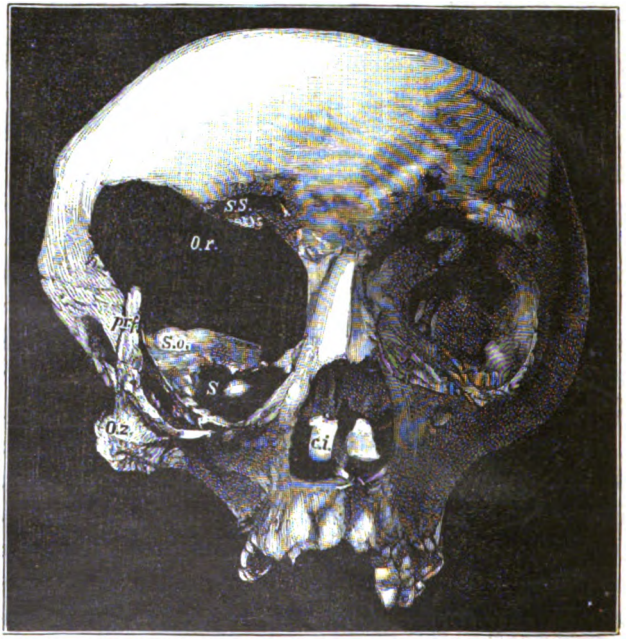

Derselbe Schädel von vorne betrachtet.

O. r. = Defect der Orbita
O. z. = os zygomaticum
pr. f. = proc. frontalis
S. o. = Felsentheil.
S = mittlerer Defect.
s. s. = sulcus supraorbitalis
c. i. = untere Nasenmuschel.

des Loches scheint das Felsenbein (S. o) durch; noch niedriger davon sieht man ein zweites Loch (S), welches in die rechte Hälfte des harten Gaumens mündet. Darauf fällt besonders die niedrige Lage des Jochbeins (O. Z.) auf; es liegt beinahe auf gleicher Höhe mit dem Processus alveolaris des Oberkiefers; der Processus frontalis (pr. f.) des Jochbeins steht vertical in die Höhe. Die untere Nasenmuschel (c. i.) ist zusammengedrückt und nach links ver-

Digitized by Google

schoben. Endlich erscheint die ganze rechte Stirnhälfte grösser, höher und breiter, als die linke.

Um die Beschreibung des Schädels noch anschaulicher zu machen, betrachten wir ihn auch noch von seiner unteren Fläche (Fig. 4). Hier ist deutlich zu sehen, dass der rechte Jochbogen

Fig. 4.

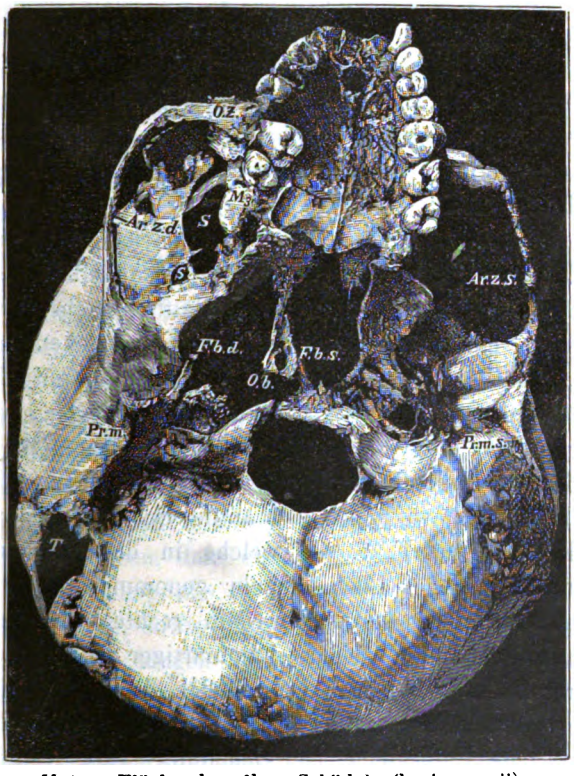

Untere Fläche desselben Schädels (basis cranii).

Ar. z. d. = arcus zygom. dext.
Ar. z. s. = arcus zygom. sin.
F. b. d. = rechter Defect.
F. b. s. = linker Defect.
O. b. = Rest d. ossis sphenoidei
Pr. m. = r. Warzenfortsatz
O. z. = os zygomaticum
M_3 = Backenzähne, die das Zahnfleisch nicht durchschnitten haben.
S = mittlerer Defect
s = kleiner Defect (seitlich gelegen).
T = grosser hinterer Defect
Pr. m. s. = l. Warzenfortsatz.

(Ar. z. d.) länger als der linke ist (Ar. z. s.): ersterer = 64 mm lang, während der linke nur 40 mm beträgt; der rechte erstreckt sich unter dem Schuppentheil des Schläfenbeins, anstatt lateral zu gehen. Dem rechten Meatus auditorius fehlt die vordere und untere Wand und die ganze Paukenhöhle ist horizontal gelegen.

Digitized by Google

Der Schuppentheil des Schläfenbeins (Sq. d. Fig. 2) ist dünner geworden und ist durchsichtiger, als die normale Hälfte. Der rechte Warzenfortsatz (Pr. m. Fig. IV) hat die Form eines scharfen Kammes und ist viel kleiner, als der linke (Pr. m. s.). — Unmittelbar über dem Processus mastoideus in dem unteren und hinteren Theil des Scheitelbeins ist das oben beschriebene vierte Loch zu sehen (Fig. 2 und 4), welches $\frac{30}{20}$ mm im Durchmesser beträgt. Dieses Loch ist äusserlich einer Trepanationsöffnung ähnlich und mündet in den Sulcus transversus (Fig. 2) der hinteren Schädelgrube. Die hinteren Schädelgruben sind überhaupt viel flacher, horizontaler und asymmetrisch: die rechte ist breiter und länger, als die linke.

Auf dieser Oberfläche tritt die Asymmetrie des harten Gaumens und des Zahnfortsatzes des Oberkiefers besonders scharf hervor. Der Processus alveolaris der rechten Hälfte erscheint vollständig unentwickelt: die Zahnzellen der hinteren Backenzähne fehlen gänzlich. Die Wurzeln dieser Zähne dringen unmittelbar in die Knochen des Oberkiefers durch, wobei die Zahnkronen nach innen gewendet sind, so dass die letzten drei Backenzähne (M^3) horizontal liegen. Da das Keilbein und der vordere Theil des Os basilare fast gänzlich fehlen, so bilden sich an der Schädelbasis zwei grosse Löcher (F. b. d. und F. b. s.), welche in die vorderen Schädelgruben münden. Jedes Loch einzeln genommen ist grösser, als das Foramen magnum. Zwischen dem rechten und linken Loch zieht sich ein schmaler, feiner, kammartiger Knochen (O. b.) — ein Ueberrest des Keilbeins. Das Skelet der Nasenmuscheln ist wenig verändert. Das rechte Antrum Highmori fehlt gänzlich.

Der rechte Unterkiefer ist gleichfalls stark verändert: der Gelenkfortsatz ist unentwickelt, sehr dünn und läuft oben in einen scharfen feinen Kamm aus; der Kronenfortsatz ist schwertförmig und seine äussere Oberfläche ist rauh und gereift. Der Angulus des Unterkiefers ist sehr dünn und gefurcht. Die vorderen Backenzähne im rechten Unterkiefer scheinen gänzlich gefehlt zu haben; die drei letzten Backenzähne des Unterkiefers liegen in der Tiefe des Knochens selbst, d. h. sie haben das Zahnfleisch nicht durchschnitten. Im Innern der Schädelwölbung, dem rechten Scheitelbein entsprechend, sind zwei kleine runde Gruben zu sehen; der

Digitized by Google

Knochen ist auf diesen Stellen durchsichtig, was auf eine Atrophie des Schädelknochens hindeutet.

Alle diese angeführten anatomischen Facta bestärkten uns in der Annahme, das hier ein höchst seltener Fall von Cephalocele sphenoorbitalis bei einer erwachsenen Person vorlag.

Um dem Leser einige dunkle Punkte unserer klinisch-anatomischen Skizze heller zu beleuchten und ihn zugleich davon zu überzeugen, dass eine solche angeborene Cephalocele bei einem erwachsenen Subject ein ganz einzig dastehender Fall ist — erachte ich es für nothwendig eine kurze Skizze über die Classification der Cephalocelen im Einklang mit den modernen Theorien zu geben.

II. Classification der Hernien des Gehirns.

Die Hernien des Gehirns werden zu denjenigen Geschwülsten gerechnet, welche sich im Schädelraume bilden. Die meisten Klinicisten verstanden unter dem Ausdruck „Cephalocele" das Hervordringen des Gehirns mit seinen Umhüllungen durch eine angeborne Oeffnung im Schädel, wobei die Oeffnung mit den äusseren Schädeldecken bedeckt ist. Die neuesten histologischen Untersuchungen Hildebrand's[1]), Berger's[2]) und Lysenkow's[3]) haben jedoch bewiesen, dass einige Formen der Cephalocelen (die sog. Cephalocele sincipitalis et Cephalocele occipitalis) ihrer genetischen Entwicklung, sowie ihrem histologischen Bau nach nichts anderes, als Neubildungen (Neoplasma) im gewöhnlichen Sinne dieses Wortes sind. Es wäre infolge dessen rationell einige Formen von Cephalocelen mit dem Ausdruck Cephaloma (nach Berger und Lysenkow) und Cerebroma (nach Hayem) zu bezeichnen.

Da ich nicht die Möglichkeit habe, diese entgegengesetzten Meinungen über den Ursprung der Hernien des Gehirns genauer

---

[1]) Hildebrand, Zur operativen Behandlung der Hirn- und Rückenmarksbrüche. Cf. Deutsche Zeitschrift f. Chirurgie. T. XXVII, S. 438. 1888.

[2]) Berger, Considérations sur l'origine, le mode de développement et le traitement de certaines encéphalocèles. Cf. Revue de Chirurgie. T. X S. 269. Paris 1890.

[3]) Lysenkow, Die Gehirnhernien und deren Behandlung. Inaug. Dissertation (russisch). Moscau. 1896.

Digitized by Google

zu analysiren, halte ich es jedoch für nothwendig hier eine kurze Charakteristik der verschiedenen Arten der Hirnbrüche vorzulegen und zwar in dem Umfange, als es für uns von klinischer Bedeutung ist.

Die Hirnbrüche sind mit wenigen Ausnahmen angeborne Geschwülste, weshalb die meisten dieser Fälle im frühen Kindesalter operirt werden. In der Dissertation des Dr. Lysenkow „Die Cephalocele des Gehirns und deren Behandlung", die im Jahre 1896 veröffentlicht wurde, sind sehr sorgfältig 62 Fälle von Radicaloperationen der Gehirnbrüche zusammengestellt, welche von Chirurgen in Europa und Amerika ausgeführt wurden.

Ch. H. Mayo operirte ein Kind von $1^1/_2$ Jahren; J. P. Tschudnowsky ein Mädchen von 3 Jahren; Celli einen 3jährigen Knaben, N. W. Sklifosowsky einen 6jährigen, Linfors einen 10jährigen und Holmes eine junge Frau. In allen übrigen 56 Fällen waren die Kranken nur Monate, Wochen und Tage alt. Folglich sind die Hirnbrüche bei Erwachsenen eine Seltenheit in der Praxis der Chirurgen.

Trotzdem haben einige Klinicisten wie Hüter, Willmann, Wedemeyer, Wolkowicz[1]), Richter u. a. Fälle von echten Hirnbrüchen bei solchen Subjecten beschrieben, die schon das Mannes- und sogar Greisenalter erreicht hatten[2]).

Bei einer angeborenen Gehirnhernie werden folgende Theile unterschieden:

a) Die Bruchpforte ist die angeborene Oeffnung im Schädel, welche sich vorzugsweise auf der Mittellinie des Kopfes befindet.

b) Der Bruchsack wird gebildet durch die Dura mater, welche in einigen Fällen mit den äusseren Schädeldecken eng verwachsen ist; in anderen Fällen dagegen ist sie dermaassen dünn und atrophirt, dass es sogar mikroskopisch schwer nachzuweisen ist, dass sie am Hirnbruch Antheil nimmt. In solch einem Falle

---

[1]) Wolkowicz, Ein Fall von Gehirnbruch. Osteoplastische Operation. S. Annalen d. Chirurgie (russisch) 1895. Der Autor operirte eine 18jährige Frau.

[2]) J. Talko sammelte die Casuistik ähnlicher seltener Fälle von Hirnbrüchen und beschreibt einen Fall von Gehirnhernie, bedingt durch unregelmässige und frühzeitige Synostosen der Schädelknochen. S. Virchow's Archiv, T. 52, S. 563. — Einen anderen Fall führt Reali an: Ueber die Behandlung der angeborenen Schädel- und Rückgratsbrüche und ihren Ausgang. Inaug.-Dissert. Zürich 1874.

Digitized by Google

wird der Bruchsack entweder von der Arachnoidea oder von einer dünnen Schicht der Hirnsubstanz gebildet.

c) Den Bruchinhalt bildet das Gehirn und die unmittelbar anliegenden dünnen Häute: die Pia mater und die Spinngewebshaut. Auch dieser Theil des Hirnbruches ist sehr verschiedenartig: in einigen Fällen ist das Gehirngewebe selbst so dünn, dass es mit unbewaffnetem Auge nur schwer zu erblicken ist; in anderen Fällen bildet den Inhalt des Hirnbruches ein mehr oder weniger festes, elastisches, gespanntes Gewebe, auf dessen Oberfläche man nur eine Art Windungen unterscheidet.

d) Die Aqua herniae bildet die klare, durchsichtige Cerebrospinalflüssigkeit.

Bei der Charakteristik der verschiedenen Arten der Hirnbrüche müssen selbstverständlich alle anatomischen Theile der letzteren in Betracht gezogen werden; in der Praxis jedoch stossen wir oft auf solche Fälle, wo es unmöglich ist, die verschiedenen Elemente, welche die gegebene Geschwulst bilden, zu unterscheiden. Infolge dessen ist es nur theoretisch möglich, die verschiedenen Arten der Hirnbrüche von einander scharf abzugrenzen.

I. In den Fällen, wo die Bruchpforte einen grossen Defect irgend eines Schädeltheiles bildet und der Bruchinhalt aus einem ganzen Gehirnlappen mit dessen Hüllen, welche aus dem Schädelraum hinausgedrängt werden, besteht, wird der Hirnbruch **Exencephalia** genannt. Da bei Kindern mit solchen Hirnbrüchen der ganze Organismus und der Kopf speciell nicht normal entwickelt ist, wird die Exencephalia klinisch noch folgendermaassen charakterisirt: der Schädelraum ist verkleinert (Microcrania), der mittlere Theil der Schädelwölbung ist eingedrückt (Clinocephalia), die Stirn tritt im Verhältniss zu den übrigen Gesichtsknochen scharf zurück (Hyperprognatismus); der Schädeldefect (Microcrania) hat seinen Sitz hauptsächlich im Hinterhauptbein. Kinder mit Exencephalia leiden gewöhnlich noch an Spina bifida cervicalis oder dergleichen Verunstaltungen.

Im Allgemeinen leben Kinder mit scharf ausgesprochener Exencephalie nicht lange; in den mir bekannten Monographieen über die Gehirncephalocele habe ich keinen einzigen Fall von Exencephalie bei Erwachsenen gefunden.

II. Wenn die Bruchpforte in Form einer kleinen Oeffnung

Digitized by Google

sich auf der Mittellinie befindet, den Inhalt ein kleiner Theil des Stirn- oder Hinterhauptlappens des Gehirns bildet, der Bruchsack aus Elementen der Dura mater besteht und mit einer klaren Flüssigkeit angefüllt ist, so nennt man eine solche Form **Cephalocele.**

III. Wenn die Bruchpforte von einer zufällig gebildeten Oeffnung wie des Schädels so auch der harten Hirnhaut dargestellt wird, der Inhalt der Hernie aber hauptsächlich Cerebrospinalflüssigkeit ist, die sich zwischen Pericranium und Galea aponeurotica angesammelt hat, so nennt man eine solche Geschwulst **Pseudocephalocele** oder **Cephalohydrocele traumatica.** Diese Art Cephalocele ist gewöhnlich traumatischen Ursprungs, was auch schon die Benennung zeigt; sie kommt z. B. sehr oft bei Kindern vor, die mit Hilfe der Zange zur Welt gebracht wurden, oder bei solchen, welche an einem Schädelbruch mit Verletzung der Dura mater litten; ferner bei andern Erkrankungen des Schädels, die eine Dislocation der weichen und harten Gehirndecken unter Beibehaltung der Totalität der äusseren Theile nach sich zogen.

Die Cephalohydrocele stellt klinisch eine pulsirende und fluctuirende Geschwulst dar, welche sich an der seitlichen Oberfläche des Kopfes befindet und eine breite Basis hat. Wenn man auf diese Geschwulst mit dem Finger drückt, so entleert sie sich, worauf man im Schädel ein Loch von unregelmässiger Form durchfühlt. Solche Cephalocelen findet man gewöhnlich bei Kindern in den ersten Lebensjahren, wobei paretische Erscheinungen der Gliedmassen der entgegengesetzten Seite beobachtet werden. Im Allgemeinen ist die Zahl solcher Fälle von Cephalohydrocele traumatica nicht gross: in der Literatur sind nur 34 Fälle beschrieben.

Unter den drei oben angeführten Kategorieen der Hirnbrüche bietet die zweite, nämlich die Cephalocele, das grösste chirurgische Interesse: nur bei ihr wurde bis jetzt eine Radicalkur angewandt. Diese Cephalocele weist 3 Arten auf:

A. — Die Encephalocele ist eine solche Hernie, deren Inhalt hauptsächlich von Gehirngewebe gebildet wird; daher ist die Geschwulst sehr elastisch und lässt sich nicht in den Gehirnraum hineindrücken; beim Schreien, Husten und dergl. Insulten wird sie gespannt und pulsirt selten; ein unmittelbarer Druck auf

Digitized by Google

die Geschwulst kann einen sogen. Gehirnanfall hervorrufen. Diese Erscheinungen weisen auf einen unmittelbaren Zusammenhang des Gehirns mit der Hernie hin.

B. — Die Meningocele — eine Hernie, die hauptsächlich aus der Dura mater besteht, welche mit der Cerebrospinalflüssigkeit angefüllt ist. Die Geschwulst ist weniger elastisch, deutlich pulsirend, durchscheinend und verkleinert sich unter Fingerdruck, wobei gleichfalls Gehirnanfälle hervorgerufen werden. Folglich besteht auch bei dieser Form der Cephalocele ein unmittelbarer Zusammenhang zwischen dem flüssigen Inhalt der Geschwulst und dem Hirninnern. Nur ausnahmsweise wurde eine abgeschnürte Meningocele beobachtet, deren Inhalt sich nicht in den Schädelraum hineindrücken liess; eine solche Cephalocele wird von einigen Autoren als Hydrocephalus meningeus herniosus (Bruns), von andern als Cephaloma separatum meningei (Sklifosowsky, Lysenkoff) bezeichnet.

C. — Hydrencephalocele — ist eine Hernie, deren physische Eigenschaften mit denjenigen der Encephalocele vollkommen identisch sind; nur in der Gehirnsubstanz der Hernie hat sich ein Hohlraum gebildet, der mit der Cerebrospinalflüssigkeit angefüllt ist. Infolge dessen ist die Schädelhöhle erweitert, die Wölbung des Schädels, besonders der vordere Theil desselben, ist mehr convex und der Gesichtswinkel erscheint daher orthognatisch, d. h. nach vorne hervortretend. Das Hauptmerkmal dieser Art von Cephalocele besteht darin, dass die Cerebrospinalflüssigkeit an drei Stellen angesammelt ist: im Unterhautzellgewebe oder in einem Hohlraum der Arachnoidea, oder aber in einem Gehirnventrikel, wobei die Hirnsubstanz selbst dermaassen dünn geworden sein kann, dass man sie mit unbewaffnetem Auge kaum erkennt. (Houel)[1].

Da der Charakter der Hernie einen grossen Einfluss auf die Lage der Geschwulst hat, so unterscheidet man je nach der topographischen Lage der letzteren folgende Formen:

a) Cephalocele sincipitalis — wenn die Geschwulst sich entweder im vorderen Theile des Gesichts, unmittelbar an der Nasenwurzel befindet (Cephalocele nasofrontalis) oder an der inneren Ecke der Orbita (Cephalocele nasoorbitalis). Die Merkmale dieser

[1] Houel, Mémoire sur l'encéphalocèle congenitale (cf. Archives générales de médecine, 1859, 5, Serie XIV).

Digitized by Google

Form sind folgende: die Oeffnung der Hernie ist nicht gross (1—3 cm im Diameter); die Basis der Hernie ist mehr oder weniger breit; die Geschwulst ist von mässigem Umfange und gewöhnlich eintheilig; in sehr seltenen Fällen ist die Cephalocele sincipitalis zweitheilig (Sperling)[1]. Gerade diese Form der Hernie nimmt am häufigsten im histologischen Bau die Gestalt einer Neubildung (resp. Cephaloma) an.

b) Cephalocele occipitalis ist eine Hernie im Nackengebiete des Schädels; die Oeffnung befindet sich gewöhnlich höher als das Foramen magnum; der kleinen Fontanelle entsprechend erscheint sie in Form einer kleinen Spalte oder einer mehr oder weniger breiten Oeffnung. In anderen Fällen geht die Spaltung des Hinterhauptbeines bis zum Foramen magnum, wobei die Bruchpforte als grosses Loch erscheint, durch welches die Geschwulst von der Grösse eines Kinderkopfes durchtritt. Solche Fälle sind von Bruns[2]), Heineke[3]) und Houel[4]) beschrieben.

Muscatello[5]), welcher die Möglichkeit hatte, 8 Fälle der Cephalocele occipitalis histologisch zu untersuchen, kam zu dem Schluss, dass diese Form der Hernie eigentlich keine Cephalocele ist (siehe oben S. 364), sondern eine Hydrencephalocele, resp. Vorfall des Hirngewebes selbst in Form eines dünnwandigen Hohlraumes, angefüllt mit Cerebrospinalflüssigkeit; die harte Hirnhaut aber bedeckt diese Geschwulst nicht.

c) Cephalocele basilaris — eine solche Form der Hernie, wo dieselbe durch eine Oeffnung des basalen Theiles des Schädels in die Augenhöhle (Cephalocele sphenoorbitalis) und die Flügelgaumengrube (Cephalocele sphenomaxillaris) oder auch durch den Canalis craniopharyngeus in die Kehle vordringt. Diese Form von Cephalocele kommt äusserst selten vor: nach Lysenkoff[6]) sind

---

[1]) Sperling, Ein Fall von beiderseitigem Hirnbruch an den inneren Augenwinkeln bei einem Neugeborenen nebst Bemerkungen über die an dieser Stelle vorkommenden angeborenen Bildungsfehler. Inaug.-Diss. Königsberg 1889.

[2]) Bruns, Handbuch der practischen Chirurgie. T. I. S. 718, Tabelle XII, Figur 1.

[3]) Heineke, Die chirurgischen Krankheiten des Kopfes. 31. Ausgabe der „Deutschen Chirurgie von Billroth und Lücke". Stuttgart 1882. Cap. 10.

[4]) l. c.

[5]) G. Muscatello, Ueber die angeborenen Spalten des Schädels und der Wirbelsäule. Eine Arbeit aus dem pathologischen Institut des Prof. Recklinghausen. (s. Archiv f. klin. Chirurgie. Bd. 47. 1894.)

[6]) l. c. S. 361.

Digitized by Google

nur 4 solcher Fälle beschrieben, wo die Cephalocele durch den Canalis craniopharyngens vordrang.

Die Classification der Gehirnhernien ist folglich ziemlich complicirt; es ist jedoch sehr wichtig, die verschiedenen Gruppen, Arten und Formen dieser Geschwülste klinisch zu unterscheiden. In Folge dessen biete ich hier dem Leser folgende schematische Tabelle mit der allgemein gebräuchlichen Terminologie der Cephalocele basilaris:

Schematische Tabelle zur Classification der Gehirnhernien.

I. **Exencephalia**; Kennzeichen: Microcephalia, Clinocephalia, Prolapsus cerebri.

II. **Cephalocele**; Kennzeichen: Geschwulst in der Mittellinie des Schädels, angeboren, unreponibel, Oeffnung nicht gross.

- A. Encephalocele — eine elastische, unreponible, selten pulsirende, beim Schreien sich spannende Geschwulst.
  - a) Cephalocele sincipitalis —
    - 1. C. nasofrontalis.
    - 2. C. nasoorbitalis.

    } Cephalomata.
  - b) Cephal. occipitalis.
  - c) Cephal. basilaris.
- B. Meningocele — fluctuirende, durchscheinende, reponible Geschwulst.
- C. Hydrencephalocele — unreponible, fluctuirende, sich spannende und äusserst grosse Geschwulst.

III. **Pseudocephalocele**; Geschwulst an der Schädelseite, erworben, Oeffnung von unregelmässiger Form, Ansammlung der Flüssigkeit zwischen Epicranium u. Galea aponeurotica.

Digitized by Google

III. Vergleich der anatomischen Daten mit den klinischen Erscheinungen.

Kehren wir zum oben beschriebenen Fall der Cephalocele basilaris zurück. Wir stellten folgende Frage: welcher Art war die Geschwulst, die sich in der Orbita der Kranken von deren Geburt an bis zum 30. Lebensjahre befand? Auf diese Frage antworten wir jetzt kategorisch: hier lag eine angeborene Cephalocele basilaris von ganz exceptioneller Art vor. Wenn wir jedoch das eben angeführte Schema für die Classification der Hirnbrüche in Betracht ziehen, so kann diese Form von Hernie auf Grund der anatomischen Facta, welche bei der Obduction und nach der Maceration des Schädels entdeckt wurden, folgendermassen bezeichnet werden: entweder als Exencephalia, da nur bei solchen derartige grosse Defecte beobachtet wurden, wie wir sie im Schädel der oben beschriebenen Kranken fanden, oder als Cephalocele basilaris, da die Hauptdefecte sich an der Schädelbasis befanden. Diesen Fall als Exencephalia zu bezeichnen waren wir jedoch nicht berechtigt, da die Hauptmerkmale dieser Form fehlten: der Schädel unserer Kranken wies nicht die geringsten Merkmale der Microcephalie auf; im Gegentheil: die rechte Kopfhälfte erschien viel eher macrocephalisch. Ferner fanden wir keine Prognation vor, wie es auf dem Schädel zu sehen ist (Fig. 3); einen Prolapsus cerebri, wie er gewöhnlich bei der Endocephalie vorkommt, constatirten wir im vorliegenden Falle auch nicht, da die Oberfläche des Gehirns fast überall von der knöchernen Kapsel bedeckt war, mit Ausnahme derjenigen Oeffnungen, durch welche die Geschwülste hervordrangen (A. C. Fig. 1), aber lange nicht in Form eines Gehirnprolapsus. — Endlich wies unsere Kranke keinerlei Gehirnanfälle während ihres einwöchentlichen Verbleibens in unserer Klinik auf. — Schliesslich war die Kranke 30 Jahre alt, gut genährt, ohne die geringsten Anzeichen von Lähmungen oder Paresen; alles das liess in uns nicht die geringste Vermuthung eines derartigen Defectes im Schädel, wie ihn die Obduction zeigte, aufkommen.

Auf Grund all dieser Combinationen bezeichneten wir diese Cephalocele als Cephalocele basilaris, oder — klinisch genauer — als Cephalocele sphenoorbitalis et spheno-maxillaris.

Digitized by Google

Solcher Art Cephalocelen kommen in den Kliniken sehr selten vor; den Forschungen des Doctoranden N. K. Lysenkow zufolge sind in der Literatur im ganzen nur vier Fälle von C. sphenopharyngea bekannt.

In der Dissertation des Dr. Kulischer[1]), welcher unter Anleitung des verstorbenen Professors der Anatomie F. P. Landzert arbeitete, finden wir drei ausführlich beschriebene Fälle von Cephalocele basilaris, jedoch bei missgestalteten neugeborenen Kindern oder sogar bei einem Embryo.

In unserem vorliegenden Falle (siehe Fig. 4. F. b. d. und F. b. s.) sehen wir jedoch, dass die grossen Defecte von der Basis des Schädels aus sich direct in den seitlichen Theil der Kehle öffneten, wobei der harte Gaumen nicht gespalten war; nur die rechte Hälfte desselben erschien etwas nach links verschoben. Jene weiche, nachgiebige, mit einer Schleimhaut bedeckte Geschwulst, welche wir in vivo mit dem Finger im Munde zwischen dem äusseren Rande der rechten Hälfte des harten Gaumens und des gesenkten Jochbogens durchfühlten, war nichts anderes als eine Cephalocele spheno-pharyngea, wie sie bis jetzt an erwachsenen Subjecten nicht beobachtet worden ist; in allen mir zugänglichen Monographien habe ich wenigstens keine Beschreibung eines ähnlichen Falles gefunden.

Als ich nach Untersuchung der Kranken Eva Z .... meine klinische Diagnose stellte, schloss ich die Möglichkeit nicht aus, während der Operation auf eine Cephalocele zu stossen; doch muss ich gestehen, dass diese Muthmassung rein theoretisch war, da sie von keinerlei Erscheinungen, die auf eine Cephalocele hingewiesen hätten, bestätigt wurde.

Um das eben Gesagte noch anschaulicher zu machen, führe ich hier eine Tabelle an, in der eine Parallele zwischen den Hauptmerkmalen der Cephalocele sincipitalis im Allgemeinen und den Beobachtungen, die an der Kranken Eva Z .... gemacht wurden, gezogen ist.

---

[1]) R. Kulischer, Prolapsus cerebri durch Schädelgewölbe und Basis. Dissert. St. Petersburg 1872.

Digitized by Google

Unterscheidungsmerkmale der Cephalocele sincipitalis im Allgemeinen.	Parallele Erscheinungen in dem von uns beobachten Falle der Cephalocele basilaris.
1. Die Geschwulst befindet sich im inneren Winkel der Orbita.	1. Die Geschwulst trat am meisten beim äusseren Augenwinkel hervor.
2. Die Bruchpforten sind nicht breit: 1—3 cm im Durchmesser.	2. Der Defect, durch welchen die Dura mater hervortrat, hatte 5—7 cm im Durchmesser.
3. Die Geschwulst ist durchscheinend, zeigt Fluctuation, hauptsächlich bei Meningocele.	3. Diese beiden Anzeichen fehlen gänzlich.
4. Bei Druck, sowie bei veränderter Kopflage verringert sich die Geschwulst im Umfange.	4. Der Umfang der Geschwulst wurde bei verschiedenen Manipulationen weder grösser, noch kleiner, soweit es mit blossem Auge zu sehen war.
5. Ein Druck auf die Geschwulst ruft manchmal Gehirnanfälle hervor, wie z. B. Erbrechen, Krämpfe, Schwindel u. s. w.	5. Ein Druck auf die Orbita, sowie die Palpation derselben rief nur geringe örtliche Schmerzhaftigkeit hervor.
6. Beim Schreien oder Husten wird bisweilen Gehirnpulsation oder ein Anschwellen der Geschwulst beobachtet.	6. Eine Pulsation der Geschwulst wurde nicht beobachtet; Husten, Niesen und andere Insulte riefen eine Röthung der Decken hervor und die Geschwulst schwoll an; wiederholtes Niesen oder Husten verursachten Kopfschmerz.
7. Gewöhnlich erscheint die Gehirncephalocele in Form eines Auswuchses, der auf einem Stiele sitzt oder auf einer mehr oder weniger eingeengten Basis, wobei der Diameter der Oeffnung kleiner als der Diameter des Auswuchses selbst ist.	7. Weder ein Stiel, noch eine eingeengte Basis waren vorhanden; die Geschwulst war von oben vom Knochenrande der Orbita und von unten vom hinunterhängenden Augenlide begrenzt. Der Umfang der Geschwulst war geringer als der Diameter des Defectes.

Als wir zur Operation des gegebenen Falles schritten, schien es uns in Folge dessen wenig wahrscheinlich, dass wir es hier mit einer Gehirnhernie zu thun hätten. Im Gegentheil: die lange Dauer der Krankheit, das Alter der Kranken (30 Jahre), die klinischen Erscheinungen, sowie die, wenn auch spärlichen, anamnestischen Daten sprachen viel eher dafür, dass hier irgend eine Geschwulst vorliege, welche aus dem Schädelraume hervorgewachsen sei und allmählich eine Atrophie des Augapfels hervorgerufen hätte. Auf

Digitized by Google

die Möglichkeit eines solchen Irrthums in der Diagnose der Gehirngeschwülste weisen viele Autoritäten hin.

Heineke[1]) schreibt anlässig der Diagnose der Cephalocele Folgendes: „Die charakteristischen Merkmale der Gehirncephalocele können ebenfalls durch angeborene Neubildungen, die aus der Schädelhöhle hervorwachsen, hervorgerufen werden. Die Fähigkeit, bei starken Einathmungen anzuschwellen (siehe Punkt 6 unserer Parallele), sowie beim Druck auf dieselbe zu verschwinden, kommt ebenso den Gefässgeschwülsten der Schädeldecke zu. Wenn eine angeborene Geschwulst sich an denjenigen Stellen befindet, wo gewöhnlich eine Cephalocele vorgefunden wird und dabei kein einziges oben angeführtes Merkmal vorhanden ist, so dient die microcephalische und scoliotische Bildung des Schädels, wie sie oft bei Cephalocele beobachtet wird, als Hinweis zur Diagnose des gegebenen Falles. Ist der Schädel jedoch normal, so wird die Diagnose so lange zweifelhaft sein, bis der flüssige Inhalt der Geschwulst mittelst Punktion herausgelassen wird. Angeborene Neubildungen, die unbeweglich an solchen Stellen des Schädels sitzen, wo eine Cephalocele selten vorkommt, können leicht die Quelle eines diagnostischen Irrthums werden. In dem Falle, wo die Geschwulst sich bald nach der Geburt zu bilden anfing oder wo es ungewiss ist, ob das Kind mit der Geschwulst geboren wurde oder ohne dieselbe, ist es sehr schwer, eine Diagnose zu stellen.“

Broca und Maubrac[2]) beobachteten und operirten ein dreijähriges Kind, das mit einer Geschwulst am inneren Augenwinkel behaftet war. Diese Geschwulst zeigte alle Symptome einer Cephalocele sincipitalis; nach einer genauen histologischen Untersuchung erwies es sich jedoch, dass es ein Fibrosarcom war, welches $4^1/_2$ Monate nach der Entfernung der Geschwulst ein Recidiv gab, an dem das Kind starb. Die genannten Autoren zogen daraus folgende Schlussfolgerung: „Mais le diagnostic exact de ce que contient une encéphalocèle est à peu près impossible: on doit donc agir en tout cas.“ (Est ist fast unmöglich, angeborene Neubildungen und Gehirncephalocelen mit Bestimmtheit zu diagnosticiren; daher ist es unumgänglich, zur Operation zu greifen.)

---

[1]) Heineke, Verletzungen und chirurgische Krankheiten des Kopfes.
[2]) Broca et Maubrac, Traité de chirurgie cérébrale. Paris 1896.

Digitized by Google

Muscatello[1]), welcher Gelegenheit hatte klinisch sowie anatomisch-pathologisch 23 Fälle zu beobachten, wovon er selbst sechs operirte, behauptet, dass es in der Praxis oft unmöglich ist sogar die allercharakteristischsten Symptome der verschiedenen Schädelaffectionen zu bestimmen. Was die klinische Diagnose der Gehirnhernien speciell anbetrifft, so ist dieselbe in vielen Fällen zweifelhaft, da bis zum Jahre 1894 die Zahl der Hernien, die anatomisch genau untersucht wurden, zu gering ist, als dass sie bei streitigen Fragen den Ausschlag geben könnten.

In der ausführlichen Monographie desselben Autors, der sich im Laboratorium des Professors Recklinghausen mit der Frage: „über die angeborenen Spaltungen im Schädel und in der Wirbelsäule" beschäftigte, lesen wir Folgendes: „Diejenigen Cephalocelen, welche von schweren Laesionen der Schädelkapsel begleitet werden (wie Klincephalia, Kyphosis basilaris, Asymmetria und Prognatismus), schliessen einen grossen Theil des Hirnes in sich ein, welches durch die grossen Spalten im Schädel durchdringt; diese sind eigentlich Hernien wenig ähnlich, sondern stellen mehr geringere oder grössere hervordringende Theile des Schädelinnern dar. Hieraus folgt, dass zwischen den Hauptarten der Cephalocelen (Encephalocele und Hydrencephalocele) einerseits und der Exencephalia andererseits kein specieller Unterschied herrscht. Da jedoch Kinder mit angeborener Exencephalia bald sterben, so kommen in der Praxis der Chirurgen dergleichen Fälle sehr selten vor."

Die hier angeführten Citate aus den modernen Monographien über die Cephalocelen sind meiner Meinung nach vollkommen genügend, um den Leser davon zu überzeugen, dass unsere schwankende Diagnose, welche wir vor der Operation stellten, nicht genauer gestellt werden konnte, da der vorliegende Fall ein ganz exceptioneller war.

Im Allgemeinen genommen, bieten die früheren Theorien über die Entstehung der Cephalocelen, die Symptomatologie und Classification der verschiedenen Arten dieses Leidens dem modernen Chirurgen so viel Unklares, Streitiges und sogar Unverständliches,

[1]) Muscatello, Ueber die angeborenen Spalten des Schädels und der Wirbelsäule. (S. Langenbeck's Archiv für klinische Chirurgie. Bd. 47. Berlin 1894. S. 162—301.)

Digitized by Google

dass die wesentlichsten Fragen des Processes ausnahmslos ungelöst bleiben.

Wenn wir z. B. zur Analyse unseres Falles der Cephalocele basilaris zurückkehren, so bleiben für uns folgende Fragen unbeantwortet:

1. Was ging im gegebenen Falle zuerst vor sich: entstanden die Defecte im Schädel zuerst oder fing der Process mit der Ansammlung der Cerebrospinalflüssigkeit im Schädelraume an?

2. Geben wir zu, dass einige Defecte im Schädel angeboren waren; was rief dann eine solche Atrophie der ganzen rechten Kopfhälfte resp. des Schädels, des Gesichts und der unteren Kinnlade hervor?

3. Kann ein Hydrocephalus externus eine solche Zerstörung des Kopfskelettes hervorrufen, ohne dabei der weiteren Entwicklung des ganzen Organismus bis zu dessen völliger Reife hinderlich zu sein?

4. Wie erklärt es sich, dass diese 30jährige Frau weder an Lähmungen, noch an Paresen litt, während die Hydrencephalocele eine völlige Zerstörung (Aplasie) des Os sphenoideum verursachte?

5. Wenn wir den vorliegenden Fall als Exencephalia diagnosticiren, welche bis zum Rachen und bis zur Kehle gedrungen war, so taucht folgende Frage auf: welche Kraft hielt das Hirn und dessen Adnexa auf der ihnen zukommenden Stelle und verhinderte ein Hervordringen des Hirnes durch die grossen Oeffnungen, welche wir später in der rechten Orbita und an der Basis des Schädels fanden?

6. Ziehen wir in Betracht, dass die Geschwulst in der rechten Orbita wenigstens 15 Jahre existirte (richtiger sogar von Geburt an), so fragt es sich: weshalb erfolgte unter dem Druck der Flüssigkeit, die sich sowohl im Seitenventrikel, als auch ausserhalb der rechten Hirnhälfte angehäuft hatte, keine Atrophie der Rindenschicht, welche sogar die Conturen ihrer Windungen erhalten hatte?

Es könnte wohl noch eine ganze Reihe ähnlicher, in wissenschaftlicher Hinsicht höchst interessanter Fragen gestellt werden, was aber keineswegs zur grösseren Klarheit unseres beschriebenen Falles führen würde. Um jedoch die Lebenserscheinungen mit den anatomischen Facten, die nach dem Tode vorgefunden wurden,

Digitized by Google

einigermaassen in Uebereinstimmung zu bringen, stelle ich mir den ganzen pathologischen Gang dieses Processes in folgender Weise vor:

Aller Wahrscheinlichkeit nach wurde die Kranke mit einer kleinen Meningocele in der rechten Orbita geboren; während ihrer frühen Kindheit erhielt sie einen Schlag auf diese Geschwulst, wodurch die Bildung des Wassers im Schädelraum (Hydrocephalus externus) hervorgerufen wurde; die Entwicklung des äusseren Hydrops des Gehirns ging wahrscheinlich sehr langsam, jedoch beständig vor sich. Dank der Nachgiebigkeit des Skelettes, wozu sich noch die Rachitis, die so oft unter unserer Bauernbevölkerung vorkommt, hinzugesellte, begannen einige Schädelknochen allmälig auszuweichen (und zwar: das rechte Stirn-, Scheitel- und Hinterhauptbein), andere atrophirten und allmählich verschwanden auf diese Weise einige Theile des Schädels, wie: die Ala magna, das Gewölbe der rechten Augenhöhle, Theile des Keilbeines u. s. w.

Ein solcher Druck der im inneren Schädelraume enthaltenen Flüssigkeit, sowie die Auseinanderdrängung des Schädelgewölbes konnten eine Atrophie des Nervus opticus hervorrufen, weshalb das rechte Auge erblindete. Durch die Aplasie der Knochen an der Basis des Schädels und ihrer vorderen Grube aber vergrösserte sich der Umfang des Schädelhohlraumes, wodurch die Hirnrinde keinem hervorragenden Druck ausgesetzt wurde, um so mehr, als der äussere Hydrops bis zu einem gewissen Grade durch den Hydrocephalus internus im Gleichgewicht gehalten wurde.

Nach alle dem müssen wir noch Folgendes hinzufügen: der Process des Hydrocephalus externus schritt einige Zeit progressiv, jedoch sehr langsam fort, darauf aber blieb er in statu quo bis zum Eintritt der Kranken in die Klinik.

Nur unter solchen Bedingungen kann man es sich erklären, wie es möglich war, dass die verschiedenen Centren des Gehirns sich den äusseren Insulten anpassen konnten, die durch die Anwesenheit des Hydrops im inneren Schädelraume hervorgerufen wurden. Es ist sehr wahrscheinlich, dass nach völliger Reife des Skelettes die allgemeine Ernährung des Organismus der Eva Z .... bedeutend besser wurde, der Stoffwechsel energischer vor sich ging, und dass die Transsudation der Cerebrospinalflüssigkeit aufhörte, d. h. der Process stehen blieb.

Digitized by Google

Es lag jedoch nicht in der Macht der Natur, die grossen Defecte, die sich im Schädel gebildet hatten, auszufüllen; das Resultat des Processes ergab daher Cephalocele spheno-orbitalis, Cephalocele spheno-maxillaris und Cephalocele spheno-pharyngea.

Alle diese drei Arten von Cephalocele basilaris bei einer dreissigjährigen Frau vereinigt zu finden, ist eine äusserst seltene Erscheinung, man kann sogar behaupten eine Erscheinung, die bis jetzt in der Praxis der Chirurgen noch nicht vorgekommen ist. —

Digitized by Google

XVII.

Ueber die Rotzkrankheit beim Menschen.

Von

Dr. Georg Strube

in Bremen.

Geschichtliches.

Die seit Alters bekannte Pferdeseuche, der Rotz, kann, wie wir seit den ersten Jahrzehnten vorigen Jahrhunderts wissen, auch den Menschen befallen, auf den die Infection in den meisten Fällen vom Thier her, seltener vom Menschen her übertragen wird. —

Wohl mag in den früheren Jahrtausenden, aus denen uns die Kunde von dieser Seuche überliefert ist (μαλις des Aristoteles, malleus humidus des Vegetius (1) manches Menschenleben der Krankheit zum Opfer gefallen sein, eine Nachricht darüber, dass man den ätiologischen Zusammenhang zwischen Mensch- und Thierkrankheit erkannt habe, ist uns jedoch vor den Veröffentlichungen Lorin's (2) (1812) und des preussischen Regimentarztes Schilling (3) (1821) nicht erhalten. Die Ursache für diese auffällige Erscheinung mag wohl daran liegen, dass der Mensch im Allgemeinen nicht sehr empfänglich für den Rotz ist, so dass die Krankheit, die beim Pferde in seuchenartiger Verbreitung auftritt, beim Menschen selten in gehäufter Weise vorkommt, sondern meist auf sporadische Fälle beschränkt bleibt. Nachdem Schilling die Natur gewisser schwerer Krankheitsbilder, die nicht selten mit dem Tode endigten, als Rotzkrankheit erkannt hatte, häuften sich bald die Veröffentlichungen über

Digitized by Google

diese der Diagnose nun zugänglich gemachte Affection, deren Symptomatologie, Verlaufsweisen und Formen sich in den der ersten Entdeckung folgenden Jahrzehnten klärten. Eine monographische Zusammenfassung des bis dahin Bekannten gab 1837 Rayer (4). Die Neubegründung unserer Wissenschaft durch die mikroskopische Forschung in der Mitte des Jahrhunderts brachte auch Erweiterung und Vertiefung der Kenntnisse vom Wesen des Rotzes, die namentlich an Virchow's (5) Namen geknüpft sind. Er erkannte als das wesentliche des sich bei dieser Krankheit abspielenden anatomischen Processes, das Rotzknötchen, das er auch schon in seiner ersten Publication als etwas Specifisches, vom Tuberkel Verschiedenes darstellte, im Gegensatz zu andern damals vertretenen Ansichten (Dupuy (6), welche diese beiden Processe identificiren wollten.

Die 60er und 70er Jahre brachten einen Weiterausbau der Lehre vom Rotz, sowohl durch anatomische Forschungen als in klinischen Darstellungen, die in der deutschen Litteratur an die Namen Koranyi (7) und Bollinger (8) anschliessen. Dann folgte die bakteriologische Aera, welche mit der Entdeckung des Rotzbacillus durch die deutschen Forscher Löffler und Schütze(9) im Jahre 1882 die Aetiologie der Rotzseuche aufdeckte und zugleich die Bestätigung der specifischen Natur des Processes brachte. Die Litteratur der 80er Jahre ist reich an bakteriologischen Arbeiten, durch welche Wachsthumsbedingungen, Verbreitungsweise, Nachweis der Rotzbacillen zur Kenntniss kamen. Schliesslich hat das letzte Jahrzehnt sich wesentlich mit der Bekämpfung der Rotzseuche beschäftigt, die sich als practische Frucht aus der wissenschaftlichen Forscherarbeit zu ergeben schien. Mit der Bedeutung und practischen Anwendung des zuerst und fast gleichzeitig von Kalning (10) und Preusse (11), einem russischen und einem deutschen Forscher, dargestellten Malleins, ist eine umfangreiche Litteratur der 90er Jahre erfüllt. —

Aetiologie.

Das Vorkommen der Rotzkrankheit beim Menschen ist ein relativ seltenes und wird es in Culturländern mehr und mehr, je besser die Organisation der Seuchenpolizei ist und je vollkommener sich die ihr zur Bekämpfung der Seuche beim Pferde zu Gebote

Digitized by Google

stehenden Mittel gestalten. Die Zahlen der Seuchenstatistik, die weiter unten näher erörtert werden sollen, sprechen darüber eine deutliche Sprache. — Aber auch abgesehen von dieser erfolgreichen Verhütung der Infection, ist die Krankheit nicht häufig, da, wie schon erwähnt wurde, der Mensch augenscheinlich relativ unempfänglich gegen das Rotzvirus ist, analog seiner Widerstandsfähigkeit gegen andere Zoonosen (Milzbrand etc), die beim Menschen nie, wie bei gewissen Thierspecies in epidemischer Verbreitung auftreten. Für diese relative Immunität sprechen viele Thatsachen aus der Epidemiologie. Mehrfach (Virchow (5), Zawadowski (12) wurden ausgedehnte Rotzepidemien bei Pferden erst durch die zufällige Erkrankung eines Menschen entdeckt. Ungeschadet hatten lange Zeit hindurch viele Menschen mit den erkrankten Thieren zu thun gehabt. Nicht ohne einen gewissen Schauder lesen wir (Ringheim (13), wie in einer Rotzepidemie dänischer Militärpferde im Jahre 1808/09 von Viborg vorgeschlagen wurde, das Fleisch dieser Pferde zur Nahrung für die Mannschaften zu verwenden. Man richtete eine Marketenderei zu diesem Zwecke ein und weihte das eigenartige Unternehmen mit einem Festmahle ein, an dem viele Aerzte und Beamte von dem Fleisch der rotzigen Pferde speisten. Längere Zeit wurden die rotzigen Pferde geschlachtet und genossen, ohne dass von Erkrankungen im Anschluss daran berichtet wird.

Dass es sich beim Rotz um eine Infection mit einer specifischen Schädlichkeit, die von aussen her eindringt, handelt, war schon vor der Entdeckung des Bacterium mallei fast allgemein angenommen. Die Ansicht vom spontan entstehenden Rotz, die noch Trousseau und Tessier vertraten, hatte wenig Anhänger gefunden. Auch dass die Uebertragung des krankmachenden Agens fast stets vom Thier her erfolge, war durch die epidemiologischen Beobachtungen der vorbacteriellen Zeit erwiesen.

Die Beobachtung, dass vorwiegend Männer, und zwar solche, die mit Pferden oder den verwandten Einhufern beruflich beschäftigt waren, an Rotz erkrankten, liess kaum eine andere Deutung zu. Kutscher, Stallleute, Pferdeknechte, Soldaten, Thierärzte lieferten das Material der Krankenbeobachtung, und, wenn auch manchmal auf verschlungenen Pfaden, führte doch eine genaue anamnestische

Digitized by Google

Untersuchung fast in allen Fällen auf eine Infection vom Pferde her zurück. —

Natürlich kommt auch die Uebertragung von Mensch zu Mensch vor, die dann am häufigsten das Pflegepersonal der Erkrankten, Wärter und Aerzte (Virchow) betrifft. Berühmt geworden ist die Rotzerkrankung des französischen Kliniker's Bouley (14), welche nach Jahre langem Verlauf in Heilung ausging. — Auch durch Gegenstände, die von kranken Menschen oder Thieren herrühren, kann fern vom Spital oder Stall eine Infection erfolgen, so erklärt sich die Erkrankung von Frauen in ihrer Berufsarbeit als Wäscherin (Joseph (15), Hadernsammlerin (Weichselbaum (16), Matratzenarbeiterin (Remy (17). Das gehäufte Auftreten menschlicher Rotzfälle ist selten, wie es z. B. Batko (18) beschreibt, der in einer Familie 4 Personen an Rotz erkranken sah. — Oefters kommt die Leicheninfection vor bei Anatomiedienern und Obducenten (Virchow-Hirsch 1874). Hierher gehört ein klinisch berühmt gewordener Fall von chronischem Rotz bei dem Prosector eines St. Petersburger Krankenhauses (Kernig (19). Die Eingangspforten für die Rotzbacillen sind mannigfache. Am häufigsten kommt die Infection durch die Haut oder die der Körperoberfläche nahegelegenen Schleimhäute vor. Am klarsten liegen diejenigen Fälle, wo sich die Erkrankung im Anschluss an Continuitätstrennungen der Haut unmittelbar anschliesst, und in der Umgebung der Wunde selbst etablirt, wenn sich z. B. bei einem Rossschlächter in einem Rasirschnitt ein rotziges Infiltrat bildet (Poland (20) oder ein Pferdeknecht, von einem rotzigen Pferde ins Ohr gebissen, einer acuten Rotzinfection in wenigen Tagen erliegt (Maschka (21). In vielen andern Fällen ist dem Inficirten von einer Wunde nichts bekannt gewesen, und doch müssen wir eine geringfügige Schrunde oder Rhagade als Eingangspforte annehmen, wie wir sie an den Fingern, am Naseneingang, im Conjunctivalsack leicht, ohne es zu achten, besitzen, kleine unscheinbare Wunden, die ja auch für die pyogenen Infectionen, einschliesslich des Erysipels, der bacteriellen Noxe den Weg in den Körper öffnen. Daher beginnt so häufig der Rotz mit einem Panaritium, mit einer Pustel im Naseneingang oder in etwas selteneren Fällen mit Geschwürchen im Thränensack (Gonfrein (22) im Augenwinkel (Neisser (23) mit acutem ent-

Digitized by Google

zündlichem Exophthalmus (Gräfe (24). Nachdem ausserdem experimentell durch zahlreiche Versuche von Nocard (25), Babes (26), Cornil (27), u. a., erwiesen ist, dass man bei Versuchsthieren durch Einreiben von Rotzbacillen in die intacte Haut eine Infection erzeugen kann, die sich anatomisch durch das Eindringen der Keime durch die Haarfollikel (Cornil, Babes l. c.) erklärt hat, steht auch für die menschliche Pathologie der Annahme dieses Infectionsmodus nichts im Wege. Vielleicht erklären sich so jene nicht seltenen Fälle, wo eine schwere Allgemeininfection ohne nachweisbare Eingangspforte, ohne localen Initial-Heerd zu Stande gekommen ist, gewissermassen kryptogenetische Rotzinfection nach Analogie mit der kryptogenetischen Sepsis.

Nicht ganz einwandfrei nachgewiesen ist der Inhalationsrotz, der jedenfalls gegenüber dem eben geschilderten Infectionsmodus das seltenere Vorkommniss darstellt. Schon Virchow folgerte in seiner ersten Beschreibung der Krankheit und auch in späteren epidemiologischen Beobachtungen aus der vorbacteriologischen Zeit, dass das Rotzvirus rein contagiös und nicht miasmatisch sei. Bacteriologische Untersuchung und Beobachtungen haben diese Ansicht gestützt. Das Wachsthum der Rotzbacillen hört unter 20° C. auf, so dass eine Entwickelung ausserhalb des Körpers wahrscheinlich nicht vorkommt. Durch Eintrocknen kann man in einigen Wochen den Tod der Culturen erzielen und das Vorkommen von Dauerformen ist unwahrscheinlich (Rosenthal und Baumgarten (31). Versuche von Cadéac und Mallet (32), Rotzbacillen durch den Luftstrom zu übertragen und Thiere auf diesem Wege zu inficiren sind misslungen. Trotzdem sprechen manche Krankheitsbeobachtungen für die Annahme eines Inhalationsrotzes mit primärer Localisation in den Lungen. In thierärztlichen Veröffentlichungen herrscht über den primären Lungenrotz und seinen Entstehungsmodus eine lebhafte Discussion. Zweifellos ist, dass eine grosse Anzahl von Fällen, die als primärer Lungenrotz gedeutet sind, auf irrthümlicher Diagnose beruhten, da wie Olt (33) und Schütze (34) bewiesen, die luciden Knoten der Pferdelungen, die man als rotzig angesprochen hatte, auf einem durch einen Wurm (Strongylusart) hervorgerufenen pathologischen Process beruhen. Immerhin hat sich eine Reihe namhafter Autoren (35) für das

Digitized by Google

Vorkommen des primären Lungenrotzes beim Pferde ausgesprochen, ob er auf directem Wege durch Inhalation oder embolisch vom Darm her (Nocard (36) entsteht, bleibe dahin gestellt. Beim Menschen sind gleichfalls Rotzfälle, die mit Pleuropneumonie begannen (Lussana e Romaro (37), Forestier (38) beschrieben und als Inhalationsrotz gedeutet. —

Durch den Verdauungstractus kann das Rotzvirus in den Körper gelangen, experimentelle (Nocard l. c.) und Krankheitsbeobachtungen bei Thieren (Löwen, Katzen) welche rotziges Fleisch gefressen hatten (Bassi (39), Preussische Med. Stat. 1874 (40) beweisen es. Aus der menschlichen Pathologie liegen, so viel mir bekannt geworden ist, derartige Beobachtungen nicht vor, trotzdem der Genuss des Fleisches rotzkranker Pferde, allerdings wohl nicht roh, vorgekommen ist, wie die oben citirte Erzählung Viborg's (13) und mancher andere Bericht (z. B. in Paris während der Belagerung 1871) beweisen.

Als ein nicht einmal so ganz seltener Infectionsmodus beim Menschen sei noch der durch geschlechtlichen Verkehr erwähnt, der sich in der Literatur mehrfach findet. Auer (41) erzählt einen Fall, bei dem auch wohl durch den Coitus selbst die Uebertragung des Virus stattgefunden hat, da sich bei der inficirten Ehefrau bei der Autopsie (Schwenninger) rotzige Perimetritis und Peritonitis als Hinweis auf die Eingangspforte fanden. In den von Tessier (42) und Cooper (43) beschriebenen Fällen war eitriger, später stinkender Fluor das erste Zeichen der stattgehabten Infektion. Die Möglichkeit einer Uebertragung des Virus vom mütterlichen Organismus auf den Foetus durch den Placentarkreislauf ist experimentell erwiesen (Bonome 44). —

Pathologie.

Die klinischen Bilder, in denen die Rotzkrankheit beim Menschen erscheint, sind von der grössten Mannigfaltigkeit, wechselnd vom kleinen localen Rotzherd, der spontan heilt, bis zum Bilde der, mit multiplen metastatischen Herden, stürmisch verlaufenden Allgemeininfection, die in wenig Tagen zum Tode führt. Gewöhnlich findet man in den neueren Darstellungen der Rotzkrank-

Digitized by Google

heit noch das aus der alten Pathologie übernommene Eintheilungsprinzip, nach dem man die vielgestaltige Krankheit in die Rubriken von Rotz im engeren Sinne (Nasenrotz Malleus) und Wurm (Hautrotz, Farcimen) einfügt, und dem Verlauf nach acute und chronische Fälle unterscheidet. Auch hat diese Eintheilung mehr als nur historische Berechtigung, da sie sinnfällig die Haupterscheinungsformen der Krankheit mit ihrer Localisation in der Schleimhaut der Nase und in der Haut zum Ausdruck bringt. Die ursprüngliche Annahme, dass es sich bei Rotz und Wurm um zwei verschiedenartige Krankheiten handle, ist längst überwunden. Trotzdem wird man heutzutage an Stelle dieses symptomatologischen Eintheilungsprincipes besser ein anderes setzen, das dem Infectionscharakter der Krankheit gerecht wird und wird sich gegenüberstellen die localen und local bleibenden Rotzherde in der Nase oder Haut, und die Allgemeininfection, das pyämische Krankheitsbild des Rotzes mit seinen sekundären Localisationen. Es giebt einen auf die Invasionsstelle beschränkt bleibenden Rotz, der von hier aus in continuitate propagirt, und eine mit oder ohne initialen Localherd eintretende Allgemeininfection mit Rotz durch Vermittlung des Kreislaufs.

In diesem Verhalten unterscheidet sich der Rotz nicht von anderen Infektionskrankheiten, die wie Tuberkulose, Milzbrand etc. in localen und allgemeinen Erscheinungsformen auftreten. Dabei sind die local bleibenden Fälle zu gleicher Zeit die chronisch verlaufenden, während die allgemeine Infection das Contingent der acuten Fälle liefert und nur in selteneren Fällen einen chronischen Verlauf nimmt. —

1. Pathologische Anatomie.

Wie bei jeder anderen Infection äussert sich die Wirkung der in den Körper eingedrungenen Keime in zweierlei Weise, als deren Ausdruck das klinische Krankeitsbild erscheint, nämlich in toxischen Wirkungen, und in anatomischen Veränderungen, auf die ich hier zuerst eingehen will.

Die Einheit des anatomischen Processes beim Rotz stellt das Rotzknötchen dar, seltener das Rotzinfiltrat. Das Rotzknötchen wurde von Virchow 1854 zuerst beschrieben und in seinen Eigenschaften charakterisirt. Es ist eine tuberkelartige Bildung, eine Zellanhäufung mit Neigung zu Nekrose und eitriger Einschmelzung.

Digitized by Google

In der bakteriologischen Epoche hat man im Innern dieser Knötchen reichlich Rotzbacillen gefunden (Löffler, l. c.) und sie als ätiologischer Factor für die Zellneubildung angesprochen. Diese zellige Neubildung entsteht sowohl durch Proliferation der fixen epitheloiden Zellen (Baumgarten (45), Babes (26), Strube (46), als durch Emigration von Eiterkörperchen, die vom Rande her in die Knötchen eindringen. — Möglicher Weise ist das primäre des ganzen Vorgangs, wie Tedeschi (47) zuerst ausgesprochen hat, die durch in das Gewebe eingeschwemmte Rotzbacillen verursachte Nekrose der Gewebszellen, um die herum Wucherung und Emigration statt hat.

Von dem Virulenzgrad der Bacillen mag es jeweilig abhängen (Kernig, Strube, l. c.), ob ein rascher Zerfall und eitrige Einschmelzung des Knötchens erfolgt, oder der Wucherungsprocess längere Zeit überwiegt, so dass kein Zerfall erfolgt. Bei der infiltrirten Form des Rotzes findet sich der Process mehr diffus verbreitet und weiter ausgedehnt, aber von demselben anatomischen Charakter.

Wie schon Virchow in seiner ersten Veröffentlichung und viele Autoren nach ihm hervorhoben, zuletzt in ausführlicher Darstellung Ehrich (48), spielen Thromben der Gefässe und Lymphbahnen, sowie periphlebitische und perilymphatische Processe bei der Propagation des Rotzprocesses eine grosse Rolle. Ehrich will sogar der durch die Bacillen hervorgerufenen Gefässwandalteration die Hauptbedeutung für den ganzen anatomischen Process zuweisen. Durch dieselbe werde Thrombose erzeugt, die in Zerfall übergehe und Infiltration zur Folge habe.

Dies also ist die Grundlage des anatomischen Processes, der sich beim Rotz abspielt: Bildung von Knötchen und Infiltraten mit Neigung zu Zerfall und eitriger Einschmelzung. Aus diesem Typus des anatomischen Geschehens erklären sich die klinischen Erscheinungsformen des Rotzes, die Knoten, Infiltrate, Pusteln, Abscesse, Geschwüre, Phlegmonen etc.

Umfassend ist die Forscherarbeit, welche sich mit diesem anatomischen Vorgang und seinen Modificationen, je nach Localisation in den verschiedenen Körperorganen, beschäftigt hat. Die ersten Bearbeiter der Frage, welche dieselben im Sinne der Virchow'schen Definition förderten, waren Leisering (49), Gerlach (50), Ravitsch (51).

Digitized by Google

Mit dem anatomischen Studium des Hautrotzes hat sich besonders eingehend beschäftigt Rabe (52), mit dem Rotz innerer Organe Berezin (53). Den Lungenrotz, der als bronchopneumonische und interstitielle Erkrankung vorkommt, studirten Pflug (54), Ravitsch (51), Werner (55) u. A.

Auch beim Menschen sind Rotzknoten und rotzige Veränderungen in allen genannten Organen gefunden und beschrieben, als seltenere Befunde wurden beobachtet Epididymitis und Orchitis malleosa (Virchow, Jakowski [56]), Osteomyelitis (Werner, Virchow, Nocard), Periostitis (Gold [57]) und Peritonitis malleosa (Schwenninger, l. c.)

2. Symptomatologie.

Wenn sich das bakterielle Virus an der Eingangspforte localisirt und von hier aus langsam fortschreitend die Umgebung befällt, so entsteht das klinische Krankheitsbild des chronischen Rotzes, der meistens in der Form des Hautrotzes (Wurm), seltener als Nasenrotz erscheint, da offenbar die Nasenschleimhaut leichter eine Verbreitung der Infection auf die Schleimhäute der tieferen Theile des Respirationstractus zulässt. — Der chronische Wurm setzt mit leichten Störungen des Allgemeinbefindens ein und macht nun langsam sich abspielende Gewebsveränderungen; die Knötchen und Infiltrate zerfallen und bilden Pusteln und Geschwüre an der Oberfläche, Abscesse und Phlegmonen in den tieferen Weichtheilen. In seltneren Fällen kommt es zur spontanen Rückbildung der Knoten und damit zur völligen oder partiellen Ausheilung des Processes unter Zurücklassung von Narben. Die alte Symptomatologie ist reich an Bezeichnungen für die verschiedenen Gestaltungsformen dieses Leidens, wenn sie von aufwerfendem, reitendem, fliegendem Wurm, von Lupus farciminosus etc. spricht. Geht der Process langsam und ohne erhebliche Störung des Allgemeinbefindens, etwa nach Art eines lupösen Processes vor sich, so kommt die Krankheit nicht selten dem Dermatologen zuerst zur Cognition und wirft ihn in diagnostische Zweifel über das Wesen des Processes, der mit luetischen Hautzerstörungen eine grosse Aehnlichkeit haben kann. Manche Veröffentlichungen der letzten Jahre sind auf diese Weise entstanden (Buschke [58], Joseph [15], Neisser [23]). Die Fälle des chronischen Wurm sind pro-

Digitized by Google

gnostisch die besten, da sie spontan heilen können, oder bei einer für chirurgische Eingriffe geeigneten Localisation durch Excision zu beseitigen sind (Buschke, l. c.). Kommt die Krankheit nicht zum Stillstand oder zur Heilung, so führt der Weiterverlauf entweder durch ausgedehnte Zerstörungen in continuitate (Abscesse, Phlegmonen) zum Tode, oder es tritt eine Verallgemeinerung der Krankheit in acuten Schüben ein und mit multiplen secundären Localisationen verläuft das Leiden acut oder chronisch ad exitum.

Die zweite Form des localisirten Rotzes und häufigste Form der Initialeruption, der Nasenrotz, geht einher mit den Erscheinungen des Katarrhs der Nase, aus dem durch Zerfall der Rotzknötchen eine ulceröse Rhinitis wird. — Von hier aus kriecht die Infection leicht auf Rachen- und Mundschleimhaut weiter und greift auf die tiefer gelegenen Abschnitte des Respirationstractus über, um mit Lungenrotz oder durch Generalisation zum Tode zu führen. Der Nasenrotz ist weniger gut der localen Therapie zugängig und prognostisch ungünstiger als der chronische Wurm.

Die Allgemeininfection geht, wie erwähnt wurde, entweder von einem dieser chronischen Localherde aus, oder sie beginnt von vornherein acut mit geringer oder ganz ohne Reaction an der Eingangspforte. Augenscheinlich hat sowohl die individuelle Empfänglichkeit für das Rotzvirus, als auch der Virulenzgrad des inficirenden Agens Einfluss auf die Gestaltung des einzelnen Falles. Die Annahme, dass verschiedene Virulenzgrade der Bakterien in den einzelnen Fällen vorhanden sind, hat sich angesichts der Verschiedenartigkeit der Krankheitsbilder schon den klinischen Beobachtern (Virchow, Klemperer [59], Kernig, l. c.) und anatomischen Untersuchern (Strube, Tedeschi, l. c.) aufgedrängt und ist durch exacte bakteriologische Untersuchungen bestätigt worden.

Gamalaya (60), Max Wolff (61), Babes, l. c. fanden, dass die aus verschiedenen Fällen gezüchteten Bakterienculturen einen sehr verschiedenen Giftigkeitsgrad bei experimentellen Thierversuchen besassen. Auch hinsichtlich dieses Verhaltens der Rotzbacillen kann auf analoge Beobachtungen bei anderen Infectionserregern hingewiesen werden.

Mischinfectionen gewinnen des Weiteren, wie auch bei Tuberculose, Diphtherie etc., auf Gestaltung und Verlauf des Krankheitsbildes einen grossen Einfluss. Koranyi und Bollinger muth-

Digitized by Google

massten schon die Bedeutung von Mischinfectionen in den Fällen, wo der Verlauf der acuten Rotzkrankheit dem Bilde des Eiterfiebers ähnlich wurde. Später ist auch für diese Annahme der bakteriologische Beweis erbracht. Babes (l. c.) konnte in zwei Fällen acuter Rotzinfection beim Menschen Staphylococcus aureus und Streptokokken aus den rotzigen Herden züchten, die jedenfalls für den Verlauf der stürmisch verlaufenen Fälle von Bedeutung gewesen waren. Jewssejenko (62) konnte durch Injection von Streptococcusculturen chronischen Hautrotz der Pferde mobilisiren und verallgemeinern. Wenn sich sein Verfahren auch nicht, wie er gehofft hatte, diagnostisch stichhaltig erwies, bringt es doch einen Beweis mehr für die Bedeutung der Mischinfection im Krankheitsbilde des Rotzes.

Die Incubation der allgemeinen Rotzkrankheit dauert, je nach dem Virulenzgrade der Bacillen, verschieden lange. Es giebt Fälle, in denen schon 2—3 Tage nach stattgehabter Infection (Bollinger, Jaccoud [63], Koranyi, l. c.) sich locale Erscheinungen zeigen und nach 5—6 Tagen unter den schwersten Symptomen der Tod erfolgt, andere in denen 2—3 Wochen vergehen, ehe sich die ersten Zeichen der Krankheit zeigen, mehrere Jahre, bis der Tod erfolgt. Im Prodromalstadium bestehen die Allgemeinsymptome, mit welchen schwere Infectionskrankheiten sich einzuleiten pflegen (Mattigkeit, Gliederschmerzen etc.). Dann folgt, mit oder ohne Inoculationserscheinungen an der Stelle der Infection, ein febriles Stadium von typhösem Charakter, das sich mit allgemeinen vieldeutigen Krankheitssymptomen, mit Remissionen und Exacerbationen mehrere Wochen lang hinziehen kann. Dies ist die Zeit, wo die sichere Entscheidung für eine Diagnose oft unmöglich ist, wo trotz Fehlens der Widal'schen Probe (Strube, l. c.) und kleinen Abweichungen vom typischen Bilde des Typhus abdominalis die Diagnose häufig auf Typhus gestellt wird, namentlich wenn die Invasionsstelle reactionslos geblieben oder zur Zeit der ärztlichen Beobachtung nichts Charakteristisches mehr darbot. Besonders die Milzschwellung, welche in diesem Stadium meist deutlich ist, spricht im Sinne dieser Diagnose, aber auch Sepsis, Gelenkrheumatismus etc. kann gemuthmaasst werden in dieser Zeit febriler Allgemeinsymptome ohne Localherde. Charakteristisch für Rotz scheint die verhältnissmässig geringe Betheiligung der Lymph-

Digitized by Google

drüsen zu sein. Selten findet man, wie in dem von mir beschriebenen Fall starke Schwellung der dem Invasionsort nahe gelegenen Drüsen, übereinstimmend machen eine Reihe von Autoren (Bollinger, Tardieu, Koranyi, Sommerbrot [64], Kelp) auf das häufige Fehlen von Lymphdrüsenschwellungen aufmerksam. — Die Dauer des febrilen Anfangsstadiums kann Tage bis Wochen betragen, bis endlich die Krankheit in das eruptive Stadium mit secundären Localisationen rotziger Processe im ganzen Körper übergeht. Bevorzugt sind auch bei dieser secundären Localisation die Prädilectionsstellen des Rotz, Nasenschleimhaut und Haut. In der Haut kann sich als erstes Zeichen der krankhaften Veränderung Oedem zeigen (Potain [65]), erysipelartiges Exanthem kann sich bilden oder das ganze Heer der Erscheinungsformen des specifischen Rotzexanthems mit Ausgang in Pustel und Geschwür. Aber der Process bleibt nicht auf die Haut beschränkt, sondern spielt sich in der gleichen Weise in allen andern Körperorganen, Muskeln, parenchymatösen Organen, serösen Häuten und Hüllen des Centralnervensystems (Tedeschi [66]) ab. Ueberall bilden sich Knoten und um sie herum bei ihrem Zerfall Entzündungsherde.

So entsteht das schwere Krankheitsbild des acuten generalisirten Rotzes, das aus localen Störungen in den befallenen Organen und den allgemeinen Symptomen der schweren fieberhaften Infection zusammengesetzt ist, und mit Prostration der Kräfte des Patienten in kürzerer oder längerer Zeit zum Tode führt.

Die Verbreitung der Keime erfolgt auf dem Blutwege. Die Neigung der anatomischen Veränderungen beim Rotz zur Bildung von Venenthromben wurde schon hervorgehoben, dadurch wird augenscheinlich der Einbruch der Bacillen in die Blutbahn erleichtert. Israel (67) konnte bald nach Entdeckung der Rotzbacillen ihre Anwesenheit in der Gefässbahn anatomisch constatiren, später ist in einer Anzahl von Fällen (Wassilieff (68), Duval, Gasne et Guillemont (69) auch klinisch ihr Nachweis im Blut gelungen. Sie kommen dort namentlich in den acut verlaufenden Fällen vor, in chronischen und subacut verlaufenden findet man die Bacillen seltner im Blut, da sie offenbar nur zeitweise und spärlich an Menge auftreten. Diese chronisch verlaufenden Fälle des generalisirten Rotzes bilden noch eine klinische Sondergruppe.

Digitized by Google

Sie beginnen, wie schon angeführt, mit einem febrilen Anfangsstadium, das sich über mehrere Monate hinziehen kann und oft ausser Milzschwellung keine objectiven Anhaltspunkte für die Diagnose darbietet. Im weiteren Verlauf wechseln Stadien des relativen Wohlbefindens mit fieberhaften Stadien, in denen sich Rotzknoten in verschiedenen Körperorganen bilden. Diese rotzigen Processe haben keine starke Neigung zur regressiven Metamorphose und zur Propagation. So entstehen langsam Geschwüre und Abscesse, die wieder ausheilen. Ihre Zahl bleibt beschränkt. Und nach diesem Typus: mit Perioden des Stillstands und der Exacerbation zieht sich das Krankheitsbild über Jahre hin. Bollinger beobachtete einen Kranken, dessen Leiden sich über elf Jahre hinzog und auch dann, als er sich der Weiterbeobachtung entzog, noch nicht zum Abschluss gekommen war. Die schon eingangs erwähnten Fälle des Klinikers Bouley und das von Kernig beschriebene Leiden des Professors Dr. Albrecht sind klassische Darstellungen dieser Verlaufsweise des Rotzes und Documente für die diagnostischen Schwierigkeiten, die dem Arzt dabei erwachsen, sowie für die Unsicherheit der Prognose.

Nach Jahren kann die Krankheit noch zum Stillstand kommen, Bouley überlebte seine Rotzerkrankung um 40 Jahre, nach Jahren kann sie andrerseits in elendem Siechthum zum Ende führen. Rémy (l. c.) hat eine ganze Anzahl derartiger Beobachtungen aus der Literatur gesammelt, Jaskowsky (l. c.) einen klinisch genau beobachteten Fall eingehend beschrieben.

Diagnose.

Die Schwierigkeit der Diagnose für manche Fälle des Rotzes ist durch die Darstellung seiner Verlaufsweisen ausreichend illustrirt. Ausser den Kriterien, welche ärztliche Beobachtung und anamnestische Daten ergeben, hat uns die Bacteriologie Mittel an die Hand gegeben, um zu einer sichern Diagnose zu gelangen. In erster Linie durch Thierimpfungen in den Fällen, wo wahrnehmbare Localaffectionen eine Ueberimpfung bacillenhaltigen Materials zulassen. Eine ganze Reihe von Thierspecies eignen sich als Versuchsthiere zu diesem Zweck. Da die am stärksten für Rotz disponirten Thiere, Pferde und Esel, ein zu theures Impfmaterial

Digitized by Google

darstellen, hat man vielfach Katzen (Jewssejenko, l. c. Schadrian (70), Saccharow (71), Potapenko) (72) empfohlen und angewandt. Praktisch am häufigsten verwerthet und seiner Einfachheit halber am empfehlenswerthesten ist der diagnostische Nachweis nach der von Straus (73) angegebenen Methode. Man impft nach diesem Verfahren rotzverdächtiges Material (Nasensecret, Eiter) männlichen Meerschweinchen in die Bauchhöhle und sieht dann häufig schon nach wenigen Tagen eine Hodenentzündung auftreten, die allmälig zu Knötchenbildung, Zerfall und Allgemeininfection führt. Wenn man dabei die von Löffler, Lewy und Steinmetz (74) angegebenen technischen Vorschriften genau befolgt, wird man häufig ein positives Resultat erhalten, welches die Diagnose entscheidet. Allerdings tritt die Reaction nicht immer mit der gewünschten Schnelligkeit und Exaktheit ein (Jaskowsky, Strube), sondern zeigt sich, statt nach ca. 1 Woche, erst nach mehreren bis acht Wochen, oder es entwickelt sich nicht allgemeiner Rotz bei den Impfthieren, sondern chronischer Impfrotz, der sich über 2—4 Monate ausdehnt und eventuell in Heilung endigt. Immerhin sind die Fehlresultate bei wiederholten und vielfachen Impfungen relativ selten, so dass die Straus'sche Reaction als brauchbares Unterstützungsmittel für die Diagnose empfohlen werden kann. Der Einwand Kutscher's (75), dass auch rotzähnliche Bacterien diese Reaction geben, ist bisher nur durch eine vereinzelt gebliebene Beobachtung gestützt.

In manchen Fällen kann der Nachweis der Bacterien im Blut mit nachfolgender Reinzüchtung und Impfung zur Diagnose führen.

Die letzten Jahre haben uns Versuche gebracht, mit Hülfe der Serodiagnostik der Frage beizukommen, doch sind sichere Resultate auf diesem Wege bisher nicht erzielt. Wladimiroff (76) berichtete darüber auf dem Kongress in Moskau, Section für Hygiene. Er beobachtete Agglutinirung von Rotzculturen unter dem Einfluss des Serums rotzkranker Thiere. In England hatte Foulerton (77) ähnliches constatirt, aber zugleich gefunden, dass auch das Serum vom Typhus- und Diphtheriekranken auf Rotzbacillen agglutinirend wirken. Bourges und Méry (78) erklärten, dass die Reaction beweisend sei, wenn sie in einer Verdünnung von 1 : 2000 bis 1 : 1000 noch positiv ausfalle, doch werden ihre Resultate angefochten, da sie den von ihnen

Digitized by Google

verwandten Rotzcultureu Beweglichkeit zuschreiben, die dem Löffler'schen Rotzbacillus nicht eignet.

Es erübrigt, noch ein diagnostisches Verfahren zu erörtern, das freilich für die menschliche Pathologie bislang keine wesentliche Bedeutung erlangt hat, um so häufiger aber in der Veterinärmedicin angewandt wurde und Gegenstand der Discussion war: die Malleinimpfung. In den Jahren, wo die Bacteriologie sich von morphologischen und kulturellen Forschungen mehr der Untersuchung der chemischen Bestandtheile und toxischen Eigenschaften der Bacterien zuwandte, wurde man auch auf die giftigen Stoffwechselproducte der Rotzbacillen aufmerksam (Babès 79). Der directen Anregung, welche die Darstellung des Koch'schen Tuberculins gab, folgend, beschäftigte man sich vielerorts mit den aus Rotzkulturen hergestellten Extracten. So wurden fast gleichzeitig von Kalning (10), Hellmann (80), und Preusse (11) Veröffentlichungen über die durch Extraction mit Glycerin und Wasser hergestellten Präparate, die man Mallein nannte, gemacht. Den von diesen Forschern dargestellten Malleinen folgten andere. Foth (81) führte sein trocknes Mallein ein. Roux vom Institut Pasteur aus ein flüssiges, das in Frankreich und England vielfach angewandt ist.

Bei der grossen praktischen Bedeutung, welche diese Präparate nach den ersten Versuchen für die Diagnose des Rotzes der Pferde, namentlich im latenten für die Verschleppung der Seuche gefährlichsten Stadium, zu gewinnen schienen, häuften sich rasch die Versuche damit, und die Litteratur über Mallein schwoll in den nächsten Jahren ungeheuer an. Alle maassgebenden Autoren der Veterinärwissenschaft in europäischen Kulturländern (Schütz, Olt, Dieckerhoff, Lothes, Foth, Preusse, Semmer, Wladimirow, Kött, Hutyra und Preiss, Schindelka, Nocard, Leblanc, Bonome) betheiligten sich in Schrift und Wort an dieser Discussion, welche mit Lebhaftigkeit und stellenweise leidenschaftlich in den Zeitschriften und auf Kongressen geführt wurde, für und wider die diagnostische Bedeutung des Malleins. Es sei hinsichtlich der Literatur auf die Sammelreferate von Kitt (82) und das Lehrbuch von Friedberger und Fröhner (83) hingewiesen. Die Mehrzahl der Stimmen sprach sich enthusiastisch für das Mittel aus, an Tausenden von Pferden wurde es angewandt,

Digitized by Google

Tausende bei Reaction darauf getödtet und die Rotzdiagnose meist bestätigt gefunden. Das Kriterium war die fieberhafte Reaction von über 2° C. nach Einspritzung von 0,5 des trocknen 0,3—0,5 des flüssigen Malleins. Dosirung, Technik der Anwendung und Art der Reaction sind durch die zahlreichen Versuche im Detail studirt und festgelegt.

Trotz aller aufgewandten Mühe ist bis jetzt ein abschliessendes Urtheil über das Mallein noch nicht erzielt. Keinesfalls verdient es die uneingeschränkte Werthschätzung, welche ihm einige seiner Fürsprecher zuerkennen. An Stimmen, gewichtigen, welche zur Vorsicht in der Beurtheilung der veröffentlichten Resultate mahnten, hat es von vornherein nicht gefehlt (Schütz, Fröhner, Leblanc, Engelen etc.). Namentlich die deutschen Forscher der Berliner thierärztlichen Hochschule, haben ihre Stimme gegen das Mallein erhoben, indem sie auf Grund ihrer eigenen Versuche die Unsicherheit seiner Wirkung hervorheben, auf Grund anatomischer Forschungen die Richtigkeit der von andern Beobachtern gestellten Diagnose bestreiten. Es erwies sich nämlich durch die Untersuchungen von Olt, Schütz (l. c.) und andern, dass die Knötchen der Pferdelunge, auf Grund derer man vielfach die Rotzdiagnose gestellt hatte, nicht rotzig, sondern parasitärer Natur seien, durch eine Wurmart hervorgerufen. Wenngleich namentlich Nocard (36) gegen diese Behauptung Widerspruch erhoben hat und noch erhebt, hat er doch die Thesen von Schütz (34) nicht zu widerlegen vermocht, und die Malleinfrage ist bis heute eine offne. Solange nach Schütz's Ausführung „nicht rotzige Pferde auf Mallein reagiren, bei rotzigen dagegen keine Wirkung eintritt" kann das Mallein als sicheres Mittel zum Nachweis der Rotzkrankheit bei Pferden nicht angesehen werden. Mit seiner Bedeutung in der Veterinärmedicin steht und fällt aber auch seine Bedeutung für die menschliche Pathologie. Die Anwendung des Malleins beim Menschen ist bisher nur in spärlichen und zaghaften Versuchen erfolgt. Bonome (84) hat bei einem rotzkranken Menschen Impfungen damit gemacht und glaubt auch Heilung erzielen zu können auf diesem Wege.

Buschke (l. c.) injicirte seinem früher schon erwähnten Kranken mit chronischem Hautrotz, den er durch Excision heilte, das Mittel nach der Operation ohne eine Reaction zu erzielen und

Digitized by Google

glaubt dieses Fehlen der Reaction als Beweis für die gelungene Heilung ansehen zu können. Weitere Versuche mit Mallein beim Menschen und nähere Angaben über Dosirung und Wirkung habe ich in der Literatur nicht aufgefunden.

Behandlung und medicinalpolizeiliche Maassnahmen zur Verhütung der Rotzkrankheit.

Die Behandlung der Rotzkrankheit muss im Stadium des localisirten Rotzes nach den Regeln der Chirurgie erfolgen. Excision des Krankheitsherdes, wo sich dieselbe ausführen lässt, scheint im ersten Fall das Idealverfahren zu sein und bewährte sich in Buschke's Fall.

Im Uebrigen kommt die antiseptische und autiphlogistische Versorgung der Geschwüre und Pusteln, die Entleerung von Abscessen und Phlegmonen in Betracht.

Gegen die Allgemeininfection haben die vielfach angewandten innern Mittel Strychnin, Arsen, Jodpräparate nichts auszurichten vermocht. Quecksilber ist innerlich und in Form von Inunctionen vielfach gebraucht und auch neuerlich noch wieder lebhaft empfohlen von Gold, der einen günstig verlaufenen Fall von Rotz der Wirkung energischer Einreibekuren zuschreibt. Wichtiger, weil wirksamer als die Behandlung der ausgebrochenen Krankheit, ist ihre Verhütung, welche in den Kulturländern durch gesetzgeberische Maassnahmen gegen die Viehseuche, mit dem besten Erfolg ausgeführt wird.

Wo die sanitätspolizeilichen Vorschriften ungenügende sind und gleichzeitig das Volk über die Natur und Gefahr der Viehseuche nicht ausreichend unterrichtet, ist dieselbe nicht nur bei Pferden weit verbreitet, sondern giebt auch zu häufigeren Krankheitsfällen beim Menschen Veranlassung. So berichtet Pedkow (85) aus dem Berdianer Kreise, Iwerer Gouvernement, Russland, über 16 Rotzfälle bei Menschen von 1893 und 29 Fälle von 1892, so klagt Are (86) über die erschreckende Zunahme der Pferdeseuche in Grossbritannien, namentlich in London, die er mangelhaften sanitätspolizeilichen Bestimmungen zuschreibt. In England waren in der officiellen Statistik gemeldet Rotzfälle bei Pferden: 1887: 1100; 1888: 872 (davon 732 in London); 1890: 2246 (1952 London); 1892: 1260 (999 London); 1893: 3001 (2526 London);

Digitized by Google

1894: 2133 Fälle. Auch Chauveau (87) spricht sich in einer Veröffentlichung von 1890 für energische veterinärpolizeiliche Maassnahmen; besonders für die Anzeigepflicht bei menschlichen Rotzerkrankungen in Frankreich aus, mit Rücksicht auf die sich daselbst mehrenden Erkrankungen. Im Deutschen Reiche ist die Bekämpfung der Viehseuche einheitlich geregelt durch das „Reichsgesetz betreffend die Abwehr und Unterdrückung der Viehseuchen“ vom $\frac{\text{23. Juni 1880}}{\text{1. Mai 1894}}$ §§ 40—43 Rotz und die „Bekanntmachung betreffend die Instruction zur Ausführung des Gesetzes etc.“ durch Bundesrathserlass vom 27. Juni 1895. —

Das Gesetz bestimmt 1. die unverzügliche Tödtung von Thieren, bei denen die Rotz-(Wurm-)krankheit festgestellt ist; 2. die Absonderung und polizeiliche Beobachtung verdächtiger Thiere; 3. die Tödtung verdächtiger Thiere, wenn der beamtete Thierarzt den Ausbruch der Rotzkrankheit für wahrscheinlich hält, oder nach der Beschaffenheit des Falles ein wirksamer Schutz gegen die Verbreitung der Seuche nicht anders erzielt werden kann, oder wenn der Besitzer die Tödtung beantragt; 4. die unschädliche Beseitigung der Cadaver rotzkranker gefallener oder getödteter Thiere. Die Ausführungsinstruction beschäftigt sich in §§ 32—56 mit der Rotzseuche und enthält nähere Bestimmungen über die Ausführung der Isolirung, Desinfection und Zeitdauer der Schutzmaasregeln.

Anlage A. dieser Instruction enthält die „Anweisung für das Desinfectionsverfahren bei ansteckenden Krankheiten der Hausthiere,“ in § 13 specielle Weisungen über die Desinfection der Menschen, Thiere, Gegenstände im inficirten Stall bei Rotzseuche.

Anlage B. enthält die Anweisung für das Obductionsverfahren bei ansteckenden Krankheiten der Hausthiere, in § 30 specielle Weisungen für die Section rotzkranker Thiere. —

Im Königreich Preussen waren ähnliche Maassnahmen schon seit langer Zeit gesetzlich festgelegt durch das Regulativ bei ansteckenden Krankheiten vom 8. August 1835. Vor einigen Jahren, als die Malleinfrage actuell war und eine gesetzlich vorgeschriebene Anwendung des Malleins in Frage gezogen werden musste, ist durch eine allgemeine Verfügung des Ministers für Landwirthschaft etc. betreffend den Rotz (Wurm) der Pferde vom 17. Oktober

Digitized by Google

1896 ausgeführt, dass die Malleineinspritzung noch nicht als ausreichend für die Diagnose der Rotzseuche anzusehen sei. Die Tödtung von Thieren, welche nur auf Grund dieser Reaction rotzverdächtig sind, wurde daher inhibirt, und bestimmt, dass von allen wegen Rotzverdachts getödteten oder gefallenen Pferden, Leichentheile an die Königl. Thierarzneischule in Berlin einzusenden seien. Dieser Erlass ist mit Rücksicht auf die oben angeführte Streitfrage über Mallein und Lungenrotz verfügt, um ein einwandfreies Material für die Entscheidung dieser Fragen zu gewinnen.

Von weiteren gesetzlichen und polizeilichen Bestimmungen, die auf die Rotzseuche Bezug haben, ist zu erwähnen die vom preussischen landwirthschaftlichen Minister erlassene Min.-Verf. vom 2. Juni 1888 an die Oberpräsidenten, welche sich mit der Regelung des Pferdeschlächtereigewerbes beschäftigt. Es wird darin verfügt, dass den Abdeckern der Verkauf des Fleisches der von ihnen geschlachteten Pferde zum menschlichen Genusse untersagt werden solle, sowie, dass die zur Schlachtung in Rossschlächtereien bestimmten Pferde vor dem Schlachten und die Cadaver derselben nach dem letzteren durch einen Thierarzt untersucht werden müssen, der über Unschädlichkeit des Schlachtfleisches für den Genuss ein Zeugniss abzugeben hat. Endlich ist auch die Rotzerkrankung beim Menschen anzeigepflichtig in Preussen (auf Grund des angeführten Regulativs vom 8. August 1835) und in den meisten deutschen Bundesstaaten.

Die angeführten gesetzlichen und polizeilichen Bestimmungen bieten Handhaben, um in wirksamer Weise die Rotzseuche an den Stellen, wo sie ausgebrochen ist, zu unterdrücken und ihre Weiterverbreitung zu verhüten. Durch die Anzeigepflicht bei Rotzerkrankungen von Mensch und Thier ist dafür gesorgt, dass die Herde der Seuche zur Kenntniss der Behörde kommen, welche durch die übrigen gesetzlich festgelegten Maassnahmen (Tödtung aller rotzverdächtigen Thiere, Sperre der Stallungen, Desinfection der inficirten Localitäten und Gegenstände, Isolirung der kranken Thiere und ihrer Pfleger, Vernichtung aller Leichentheile) in den Stand gesetzt ist, die Seuche auf ihren Herd zu beschränken und dort zu ersticken. —

Die Erfahrungen wissenschaftlicher, namentlich bakteriologi-

Digitized by Google

scher Forschung sind bei Erlass dieser gesetzlichen Vorschriften in die Praxis übertragen, indem die Art und Verbreitung der Infection durch Contagion, die Tenacität des bakteriellen Virus bei den Einzelheiten der Vorschriften in Betracht gezogen sind. Auch zeigen statistische Aufzeichnungen deutlich den Vortheil, den die sanitätspolizeilichen Maassnahmen gebracht haben, indem sie den Umfang der Seuchen beschränkten, die Zahl der befallenen Gehöfte verringerten und damit für Verkehr und Volkswirthschaft nicht minder, als für die Sicherung der Gesundheit der Menschen sich wirksam erwiesen. — Ich führe zunächst die Statistik an, welche sich aus den Veröffentlichungen des Kaiserlichen Gesundheitsamtes ergiebt und die eine stetige und erhebliche Abnahme der Rotzseuche in den letzten 12 Jahren anzeigt.

Rotzkranke Pferde fielen oder wurden getödtet:

1886	1220.	1892	823.
1887	1228.	1893	564.
1888	1182.	1894	516.
1889	1337.	1895	590.
1890	886.	1896	505.
1891	981.	1897	388.

In derselben Zeit sind in Preussen 23 Rotzerkrankungen bei Menschen zur Meldung gekommen, darunter 3 bei Thierärzten. Wenn man mit den Zahlen der Reichsstatisik die der preussischen Seuchenstatistik früherer Jahrzehnte vergleicht:

1863	1148	1876	1854
1864	1333	1877	3061
1865	1384	1878	2753
1866	1265	1879	2963
1867	1303	1880	2202
1868	1158	1881	2301
1869	959	1882	2243
1870	979	1883	1547
1871	1729	1884	1879
1872	1721	1885	1525
1875	2058	1886	1176,

so ergiebt sich daraus eine erhebliche Steigerung der Rotzziffer in den dem Kriege folgenden Jahren, wie sie ähnlich auch in Skandinavien (Krabbe 88) beobachtet wurde, und auf Seuchen-

Digitized by Google

verschleppung durch die Kriegszeiten zurückzuführen ist. — Ende der 70er Jahre wurden die Zahlen wieder grösser, wahrscheinlich nicht in Folge absoluter Zunahme der Rotzfälle, sondern weil nach Einführung eines neuen Seuchengesetzes in Preussen, genauere Berichte von den beamteten Thierärzten eingefordert wurden, eine Maassnahme, welche, wie Virchow (28) näher ausgeführt hat, in weiterer Folge rasch zu einer Verminderung der Rotzkrankheitszahl geführt hat. Nach Einführung des Reichsseuchengesetzes (1880) sinkt die Ziffer stetig und erheblich. Die Zahlen beweisen aufs deutlichste den directen Einfluss sanitätspolizeilicher Maassnahmen auf den Rückgang der Seuche. — Wenn in Folge dieser Maassnahmen die Rotzkrankheit bedeutend an Umfang abgenommen hat, aber nicht erloschen ist, und immer neue Herde wieder auftauchen, so liegt die Ursache dafür in verschiedenen Momenten. Vornehmlich darin, dass die Krankheit der Pferde lange Zeit im Stadium der Latenz verharren kann und unerkannt bleibt. In diesem Stadium kann naturgemäss eine Verschleppung der Seuche stattfinden, indem anscheinend gesunde Pferde in den Handel kommen und in ihrem späteren Standort bei Ausbruch der Krankheit einen neuen Seuchenherd etabliren. Ist solches schon in Ländern mit wohlorganisirter Veterinärpolizei möglich, so wird bei Zuzug von Pferdematerial aus stark verseuchten Ländern mit weniger gutem Veterinärsystem die Gefahr einer Einschleppung vergrössert. Krabbe (88) hat in den 70er Jahren eine interessante Veröffentlichung über „die Verbreitung der Rotz-(Wurm-)krankheit mit besonderer Berücksichtigung der Skandinavischen Länder“ gemacht. Aus derselben geht hervor, dass es nur wenige ganz rotzfreie Districte giebt, Inseln, welche ihren Pferdebedarf aus dem eigenen Zuwachs decken. Island mit einem Pferdebestand von 37 000, Bornholm mit 7000 Pferden kennen die Rotzseuche nicht. Die Skandinavischen Länder sind relativ gering betroffen, von 1857 bis 1873 kamen auf 100000 Pferde rotzkranke Thiere in Norwegen 6, in Dänemark 8,5, in Schweden 57, in Preussen 77, in Sachsen 95, in Belgien 138, in der französischen Armee (mangels einer allgemeinen französischen Statistik) 1130, in der Algerischen Armee 1548. Von dem uns besonders interessirenden Russland ist die Procentzahl der rotzkranken Pferde nicht bekannt. Woronzow (89) giebt schätzungsweise 90000 rotzkranke Pferde, gleich 40 p. m.

Digitized by Google

des Bestandes an, also 400 auf 100 000 Pferde. Sicher ist, dass in Russland die Krankheit in manchen Districten sehr stark verbreitet ist und von dort in die östlichen Provinzen der preussischen Monarchie nicht selten übergeht. Posen und Schlesien haben stets eine ziemlich erhebliche Rotzziffer im Vergleich zu den übrigen Districten Deutschlands. Nach Felisch's Statistik 1876 bis 1890 kamen auf 10 000 Pferde rotzkranke in der gesammten preussischen Monarchie 4, in Westpreussen 15, in Posen 22, in Schlesien 13, in Bayern 3, Württemberg 5, Elsass-Lothringen 2, Hessen 1.

Bei der Schwierigkeit der Diagnose im latenten Stadium der Krankheit wurde die Aussicht, mit Hülfe der Malleinimpfung den latenten Rotz zu erkennen, mit Freuden begrüsst, und gross waren im Beginn die Hoffnungen, die sich an dieses Verfahren knüpften. Es wurde schon oben des Näheren ausgeführt, dass sich diese Hoffnungen bisher nicht realisirt haben. —

Bei der mit dem internationalen Pferdeverkehr verbundenen Gefahr der Verschleppung dieser Seuche, musste ferner der Gedanke Gestalt gewinnen, durch internationale Bestimmungen diese Gefahr zu mindern. Thatsächlich ist ein derartiges Bestreben wiederholt auf den internationalen Congressen der Landwirthe, Veterinäre und Aerzte zur Sprache gekommen und hat namentlich an Nocard einen eifrigen Fürsprecher gefnnden. Auf dem III. internationalen landwirthschaftlichen Congress in Brüssel 1895 brachte derselbe einen Antrag zur Annahme, dass es wünschenswerth sei, wenn

1. die Remontencommissionen der Sanitätspolizei in die Hände arbeiten zur Aufdeckung von Rotzfällen,

2. eine veterinärpolizeiliche Ueberwachung von Märkten, Pferdetransporten, Abdeckereien stattfände,

3. periodische Inspectionen von Miethsställen, Cirkusställen, umherziehenden Fuhrwerken angeordnet würden und den Besitzern Gesundheitsatteste über ihren Pferdebestand ausgestellt würden, die in bestimmten Perioden zu erneuern seien,

4. periodische Desinfectionen von Herbergsställen, namentlich nach Märkten angeordnet würden. —

Dieselben Anträge erneuerte Nocard auf dem Congress in Moskau 1897, indem er gleichzeitig Anträge über eine inter-

Digitized by Google

nationale Regelung der Impfung mit Mallein vorbrachte, über die auch schon auf den internationalen landwirthschaftlichen bezw. thierärztlichen Congressen in Budapest 1894, Bern 1895 verhandelt war.

Manche der Punkte, die seine Anträge enthalten, sind in Deutschland schon durch das Viehseuchengesetz geregelt. Andere wie namentlich die Ausstellung von Gesundheitsattesten für herumziehende Fuhrwerke und Circusställe scheinen mir beachtenswerth. Zu einer internationalen Regelung der Frage ist es bisher nicht gekommen.

Der 7. internationale thierärztliche Kongress in Baden-Baden 1899 hat zwar eine lebhafte Discussion über „die Schutzmaassregeln gegen die Verbreitung der Thierseuchen durch den internationalen Viehverkehr" gebracht. Es hat sich aber gezeigt, dass zur Zeit eine einheitliche Regelung durch internationale Vereinbarung nicht möglich ist.

Die Verschiedenartigkeit der Verwaltungskörper, der wirthschaftlichen Entwicklung und Verkehrsverhältnisse der einzelnen Länder erschweren eine gleichmässige Anwendung veterinärpolizeilicher Maassnahmen in denselben. Vor allem aber ist aus rein wissenschaftlichen Gründen eine gleichmässige Regelung zur Zeit nicht zu erzielen, da, wie in der Discussion Prof. Dammann ausführte, man in den wissenschaftlichen Anschauungen auf ganz wesentliche Unterschiede stosse. Er exemplificirte dabei in erster Linie auf das Mallein, für dessen Werth man in England und Frankreich lebhaft eintritt, während man in Deutschland zu ganz anderen Ergebnissen gekommen ist. Seine Argumentation, der sich auch Discussionsredner anderer Staaten anschlossen, drang durch und führte zur Annahme seines Antrages:

„Der 7. internationale thierärztliche Kongress in Baden-Baden erachtet eine wirksame Bekämpfung der Thierseuchen durch gleichmässige Anwendung der von der Wissenschaft anerkannten Grundsätze, sowie durch zweckentsprechende Regelung des Veterinärwesens, des Seuchennachrichtendienstes und des internationalen Viehverkehrs im Interesse sowohl der einzelnen Staaten, als auch des allgemein wirthschaftlichen Wohles nach wie vor für nützlich und wünschenswerth. Er hält indess den gegenwärtigen Zeitpunkt mit Rücksicht auf die Verschiedenheit der wirthschaftlichen Ent-

Digitized by Google

wickelung und der Verkehrsverhältnisse, sowie wegen der Ungleichheit der Veterinärorganisation in den einzelnen Ländern zur Aufstellung bestimmter Grundsätze für eine internationale Vereinbarung nicht für geeignet."

Eine sanitätspolizeiliche Ueberwachung des Zuzugs von Pferdematerial vom Auslande, namentlich aus stark verseuchten Ländern, und eventuelle Sperre gegen das Ausland, wenn grössere Epidemien dort auftreten und häufigere Einschleppung constatirt wird, wird unter diesen Umständen die wirksamste Schutzmaassregel gegen eine Verschleppung durch internationalen Viehverkehr sein.

Literatur.

1. Die geschichtlichen Notizen entnahm ich:
   Bass: Die Rotzkrankheit der Pferde. Eine literarhistorische Studie. Deutsche Zeitschrift für Thiermedicin etc. XIX. 1893.
   Virchow: Specielle Pathologie und Therapie. Bd. II., p. 405. 1855.
   Bollinger: Zoonosen in Ziemssen's Handbuch der speciellen Pathologie und Therapie. Bd. III. 1876.
2. Lorin: Observation sur la communication du farcin des cheveaux aux hommes. Journ. de méd. chir. et pharmacie XXIII. 1812.
3. Schilling: Gangränöses Erysipel wahrscheinlich durch Uebertragung eines thierischen Giftes entstanden.
   Rust's Magazin für die ges. Heilkunde. Bd. XI. 1821.
4. Rayer: De la morve et du farcin de l'homme. Paris 1837.
5. Virchow: a) Spec. Path. u. Ther. 1855. Bd. II, p. 405. b) Lehre von den Geschwülsten. Bd. III. 1865.
6. Dupuy: de l'affection tuberculeuse ordinairement appelée morve, citirt nach Bass u. Virchow.
7. Koranyi: Zoonosen in a) Pitha, Billroth's Handbuch der spec. Chirurgie. Bd. I. 1870. b) Nothnagel's Handbuch der spec. Path. u. Ther. Bd. V. 1897.
8. Bollinger: Ziemssen, Handbuch der spec. Path. u. Ther. III. 1876.
9. Löffler: Ueber den Bacillus des Rotzes. Arbeiten aus d. Kaiserl. Gesundheitsamt I.
   Löffler u. Schütze: Ueber den Bacillns des Rotzes. Deutsch. med. Wochenschrift 1882 u. 1883.
10. Kalning: Ueber Malleinimpfungen. Monatshefte f. prakt. Thierheilkunde. III. Heft 12. 1892.
11. Preusse: Versuche mit Rotzlymphe (Mallein). Berliner thierärztliche Wochenschrift. 1891. No. 29.

Digitized by Google

12. Zawadowski citirt nach Virchow-Hirsch. Jahresbericht 1885.
13. Ringheim: Tid u. Report 1874 citirt nach Virchow-Hirsch J. B. 1874.
14. Bouley: le Bulletin du Nord 1884 citirt nach Remy cf. No. 17.
15. Joseph: Neuere Arbeiten über Rotz. Dtsch. med. Wochenschrift 1893.
16. Weichselbaum: Zur Aetiologie der Rotzkrankheit beim Menschen. Wien. med. Wochenschr. 1885. No. 21—24.
17. Rémy: Morve chronique de l'homme. Archive de méd. expériment. et d'anat. pathol. 1. Ser. I. 9. 1897.
18. Batko: Ueber Rotzfälle beim Menschen. Wien. med. Wochenschr. 1898.
19. Kernig: Ein Fall von chronischen Rotz beim Menschen. Zeitschrift f. klin. Med. Bd. XII. 1887.
20. Poland: a case of glanders. Medic. times and gazette 1896. March. 20.
21. Maschka: Ein Fall von Rotzkrankheit. Wien. med. Woche 1872. No. 6.
22. Gonfrein: Revue Méd. de la Suisse romande 1898. Dez., citirt nach Centralblatt für Bacteriologie.
23. Neisser: Ein Fall von chronischem Rotz beim Menschen. Berl. klin. Wochenschrift. 1893. No. 14.
24. Gräfe: Arch. f. Opthalm. XIII. 1857 citirt nach Virchow. Geschwülste.
25. Nocard: La morve peut-elle s'inoculer par la peau intacte. Recueil de méd. vétérinaire 1890. Bulletin. p. 322.
26. Babès: Observations sur la morve. Arch. de méd. expér. etc. 1891. 1. Ser. T. III.
27. Cornil: Sur la pénétration des bacilles de la morve à travers la peau intacte. La sémaine méd. 1890.
28. Virchow: Zur Statistik der Rotz-Wurmkrankheit in Preussen. Virchow's Arch. Bd. 70. 1876.
29. Löffler: Zur Aetiologie der Rotzkrankheit. Arbeiten d. Kaiserl. Gesundheitsamtes 1886.
30. Flügge: Grundriss d. Hygiene 1889.
31. Rosenthal: citirt nach Centralblatt für Bacteriologie 1888.
32. Cadéac u. Mallet: Recherches sur la morve. Lyon. med. 1887. citirt nach Baumgarten's Jahresberichten 1887.
33. Olt: Die kalkig fibrösen Knötchen in den Lungen und der Leber des Pferdes. Berl. Arch. für wissensch. und prakt. Thierheilk. 1895. Bd. XXII. S. 352.
34. Schütze: Zur Lehre vom Rotz. ibidem. Bd. XXIV. 1898.
35. Leisering, Gerlach, Pflug, Rabe, Csocor, Bollinger u. a.
36. Nocard: Pathogénie de la morve. Rec. d. med. vet. 1894. Le diagnostic de la morve. ibid. 1898.
37. Lussano e Romano: Arch. ital. di clin. u. med. 1889, p. I. citirt nach Baumgartens J. B. 1889.
38. Forestier: Un cas de farcin aigu. Lyon méd. 1897. No. 6.
39. Bassi: citirt nach Virchow-Hirsch's J. B. 1872.
40. Preussische Medic. Statistik ibid. 1872.
41. Auer: I. Uebertragung des Rotz vom Pferde auf Menschen. II. Wahr-

Digitized by Google

scheinliche Infection einer Person durch den Angesteckten. Vierteljahrsschrift für gerichtl. Med. B. 39, p. 3. 1883.
42. Tessier: Gaz. méd. 1852 citirt nach Rémy cf. No. 17.
43. Cooper: Ein Fall von menschl. Rotz mit Ausgang in Heilung. Journ. of the americ. med. association 1887.
44. Bonome: Annales di agricolt. 1896. Cit. nach Centralbl. f. Bact. 1896.
45. Baumgarten: Mykopathologie 1891.
46. Strube: Klinisches u. Anatomisches über einen Fall von acuten Rotz beim Menschen. Charité-Annalen XXII. 1897.
47. Tedesche: Untersuchung über die Einimpfung des Rotzes in die Nervencentren. Ziegler's Beiträge XIII.
48. Ehrich: Zur Symptomatologie u. Pathologie des Rotzes beim Menschen. Beiträge zur Klin. Chirurgie XVII. 1896.
49. Leisering: Zur pathol. Anatom. d. Rotzes. Bericht über d. Veterinärwesen des Königreichs Sachsen 1862. Dresden.
50. Gerlach: Die Rotzkrankheit. J. B. der Kgl. Thierarzneischule I. Hannover 1869.
51. Ravitsch: Einige Worte über die Pathogenese der Rotz- und Wurmkrankheit d. Pferde. Virch. Arch. XXIII.
52. Rabe: Zur pathologischen Anatomie und Histologie der Rotzkrankheit. Hannoversche Jahres-B. 1877. 1880. 1881.
53. Berezin: Materialien zur path. Anat. des Rotzes. Arch. f. Veterinärwesen. St. Petersburg 1881.
54. Pflug: Zur pathol. Zootomie d. Lungenrotzes der Pferde. Leipzig 1877.
55. Werner: Der Lungenrotz der Pferde. Berl. Arch. f. wiss. u. prakt. Thierheilk. 1876.
56. Jakowski: Ein ungewöhnlicher Fall von chron. Rotz beim Menschen. Zeitschr. f. Klin. Med. XVIII.
57. Gold: a) Ein Fall von Heilung des Rotzes mittels mercurieller Behandlung. Berl. klin. Woch. 1889. b) Ein zweiter Fall von Rotz, geheilt mit merc. Beh. ibid. 1891.
58. Buschke: Ueber chron. Rotz der menschl. Haut, nebst Bemerkungen über die Anwendung des Malleins beim Menschen. Arch. f. Dermatol. und Syphilis. Bd. 36. 1897.
59. Klemperer: Demonstration in d. Berl. med. Gesellschaft 1894.
60. Gamalaia: Sur l'exaltation de la virulence du bacille de la morve. Annales de l'Institut Pasteur 1890.
61. Wolff: Verhandl. der Berl. med. Gesellsch. 1894.
62. Jewssejenko: citirt nach Virchow-Hirsch's J. B. 1896.
63. Jaccoud: citirt nach Rémy cf. No. 17.
64. Sommerbrot: Ein Fall von Rotzkrankheit beim Menschen. Virchow's Arch. XXXI.
65. Potain: Morve chronique de forme anomale. L'union. med. 1876.
66. Tedeschi: Beitrag zum Studium der Rotzmeningitis. Virchow's Archiv CXXX.

Digitized by Google

67. Israel: Ueber die Bacillen der Rotzkrankheit. Berl. klin. Woch. 1883. No. 11.
68. Wassilieff: citirt nach Friedberger u. Fröhner cf. No. 83.
69. Duval, Gasne et Guillemont: Observation de morve aigu dé l'homme. Arch. de méd. éxper. etc. T. VIII. 1896.
70. Schadrian: Zur bacteriolog. Diagnose des Rotzes. Arch. f. Veter. Wiss. 1896. St. Petersburg.
71. Sacc harow: Beiträge zur Biologie des Rotzcontagiums. ibid. 1893.
72. Potapenko: Zur Diagnose des Rotzes. ibid. 1892.
73. Straus: Sur un moyen de diagnostic rapide de la morve. Arch. de méd. exper. etc. 1888. No. 3.
74. Levy u. Steinmetz: Beitrag zur schnellen Diagnose des Rotzes nach der Straus'schen Methode. Berlin. klin. Woch. 1895.
75. Kutscher: Zur Rotzdiagnose. Arch. f. Hygiene u. Infectionskrankheiten. Bd. XXI. 1895.
76. Wladimiroff: Verhandl. des internationalen Kongresses in Moskau. Section für Hygiene 1897.
77. Foulerton: On serum diagnosis in glanders. The Lancet. 1897. May.
78. Bourget et Méry: Serodiagnostic de la morve. La sémaine méd. 1898. S. 60.
79. Babès: Die Stoffwechselproducte der Rotzbacillen. Berl. Arch. f. wiss. und prakt. Thierheilkunde. Bd. XVIII. 1891.
80. Hellmann: Diagnose u. Behandlung des Rotzes nach Maassgabe der Koch'schen Entdeckung. Berl. thierärztl. Woch. 1891. No. 17.
81. Foth: Ueber Mallein. ibid. 1892. No. 45.
82. Kitt: Referate über Mallein in den Monatsheften f. Thierheilkunde. Bd. IV. 1893. Bd. VI. 1895.
83. Friedberger u. Fröhner: Spec. Path. u. Therapie der Hausthiere. Enke. Stuttgart 1896.
84. Bonome: La riforma med. citirt nach Centralbl. f. Bacteriologie 1894.
85. Pedkow: Rotz beim Menschen im Berdianer Kreise etc. ref. in Berl. thierärztl. Woch. 1894. No. 16.
86. Are: Glanders its spread and suppression. The Veterin. LXV. p. 768. 1894.
87. Chauveau: Mesures prophylactiques contre la transmission de la morve des animaux à l'homme. Annales d'Hygiène. T. 23. 1896.
88. Krabbe: Ueber die Verbreitung der Rotzkrankheit mit besonderer Berücksichtung der skandinavischen Länder. Dtsche Zeitschr. Bd. I. 1875.
89. Woronzow: citirt nach Friedberger u. Fröhner cf. No. 83.

Digitized by Google

XVIII.

Erfahrungen über die operative Behandlung der malignen Dickdarm-Geschwülste.[1]

Von

Professor Dr. W. Körte

in Berlin.

Die Exstirpation maligner Darmtumoren wurde im Jahre 1878 von Gussenbauer[2]) angeregt, welcher auf Grund sorgfältiger theoretischer Erwägungen und vorbereitender Thierversuche am 8. December 1877 diesen schwierigen Eingriff unternommen hatte. In der Discussion[3]) theilten Thiersch (1875) und Schede analoge Operationen mit, welche allerdings ebenso wie die erste von Gussenbauer tödtlich verlaufen waren. Es wurde dabei auch des kühnen und erfolgreichen Unternehmens von Reybard[4]) gedacht, welcher am 2. Mai 1833 das für seine Zeit sehr grosse Wagniss unternommen hat, einen carcinomatösen Tumor des S romanum mittelst Bauchschnittes zu entfernen, mit dem Erfolge, dass der Patient die Operation überstand, 6 Monate lang gesund blieb, aber $10^1/_2$ Monate darauf an Recidiv starb. Reybard's Vorgehen blieb, soviel bekannt, lange Zeit ohne Nachfolger, bis durch die antiseptische Aera und insbesondere durch die Anregung der Magen-Darm-Chirurgie, welche von der Wiener

---

[1]) Auszugsweise vorgetragen am 1. Sitzungstage des XXIX. Congresses der Deutschen Gesellschaft für Chirurgie zu Berlin, 18. April 1900.

[2]) S. Verhandl. der Deutschen Gesellschaft für Chirurgie. 1878. Th. I. S. 125. Th. II. S. 79.

[3]) Ibid. Th. I. S. 25 ff.

[4]) Erwähnt von Gussenbauer l. c. nach Gaz. méd. de Paris 1844, p. 499; desgl. bei Maydl.

Digitized by Google

Schule Billroth's ausging, die Exstirpation der Darmtumoren allgemein in die Chirurgie eingeführt wurde.

Gussenbauer war es vergönnt, im Verein mit Martini (Hamburg), den ersten grossartigen Erfolg in dieser Richtung davonzutragen, indem der von Beiden operirte Patient 18 Jahre hindurch ohne Metastasen die Operation überlebte und am Herzschlage starb[1]).

Im Jahre 1883 konnte Maydl[2]) über 18 Fälle (einschliesslich eines eigenen) von Darmresectionen wegen Dickdarm-Carcinom berichten. Von 17 circulären Darmresectionen heilten 7, ausserdem genas ein von Nicolaysen operirter Patient, bei welchem ein Carcinom der Flexura sich in das Rectum invaginirt hatte und von dort aus exstirpirt wurde. — Maydl selbst sprach sich damals trotz seines eigenen Erfolges sehr reservirt über den Nutzen des Eingriffes aus.

Seitdem ist die Zahl der ausgeführten und publicirten Fälle von Darmresectionen wegen maligner Tumoren ausserordentlich gestiegen, so dass es schon jetzt eine mühevolle Arbeit wäre, alle derartigen Veröffentlichungen zusammenzustellen.

Es ist nicht meine Absicht, dies in den folgenden Zeilen zu thun — zumal der Werth einer solchen Zusammenstellung aus einzelnen literarischen Mittheilungen immer nur ein bedingter ist; einmal, weil im Ganzen günstig verlaufene Einzelfälle sicher häufiger publicirt werden als ungünstige, sodann, weil Indicationsstellung, Operationstechnik etc. bei verschiedenen Autoren sehr variiren — so dass schon sehr grosse Zahlen dazu gehören, um einigermaassen brauchbare statistische Schlüsse daraus zu ziehen.

Das Material des Einzelnen ist ja bei derartigen Operationen immer nur ein relativ geringes, jedoch scheint mir die Mittheilung eines solchen „Einzelmateriales“ besonders dann nicht ohne Werth, wenn dieselbe sämmtliche Operationen des Autors auf diesem besonderen Gebiete umfasst.

Solche Berichte liegen vor von der Heidelberger chirurgi-

---

[1]) Verhandlungen der Deutschen Gesellschaft für Chirurgie. 27. Congress. 1898. Th. I. S. 109.

[2]) Maydl, Ueber den Dickdarmkrebs. Wien 1883. W. Braumüller.

Digitized by Google

schen Klinik von Czerny-Rindfleisch[1]) und von Schiller[2]), welche bis zum Jahre 1896 reichen. Es wird über 18 Resectionen maligner Dickdarmtumoren berichtet, von welchen 8 auf das Coecum, 4 auf das Colon transversum, 2 auf das Colon descendens, 3 auf die Flexura coli sigmoidea entfallen. Die Mortalität beträgt in der ersten wie in der zweiten Serie 50 pCt., wobei zu bemerken ist, dass ausserordentlich schwere Fälle darunter sind, so 3 Doppelresectionen. Die längste constatirte Heilungsdauer betrug $10^1/_2$ Jahre, dann folgen solche von $5^1/_2$ (1), $3^1/_4$ (1); ein Kranker erlag nach $3^1/_4$ Jahren noch einem Recidiv.

Aus dem Jahre 1890 stammt ein Bericht von König[3]) über die Operationen am Darm bei Geschwülsten. Danach hatte König damals 7 mal Radicaloperationen von Darmgeschwülsten vorgenommen (3 geheilt, 4 gestorben), 3 mal den Anus praeternaturalis angelegt († 1) und 3 mal die Probelaparotomie ohne weiteren Eingriff vorgenommen.

Ferner berichtete v. Bramann[4]) 1898 auf dem Chirurgen-Congress über 14 in der Hallenser Klinik seit 1890 operirte Fälle maligner Dickdarmtumoren; 6 derselben starben in den ersten Tagen nach der Operation, 8 wurden geheilt. Von Letzteren ist eine Pat. ein Jahr nach der Operation an Metastasen gestorben — 7 Fälle jedoch leben und sind recidivfrei seit 6 Jahren (1), seit 4 Jahren (2), seit 3 Jahren (1), seit 2 Jahren (1), seit 1 Jahr (1).

Im Anschlusse hieran möchte ich meine bisherigen Gesammterfahrungen über die operative Behandlung des Dickdarmkrebses hier mittheilen, welche mit dem Jahre 1890 beginnen.

Die malignen Neubildungen (meist Carcinom, selten Sarkom) befallen bekanntlich den Dickdarm ausserordentlich viel häufiger, als den Dünndarm. Auf 54 Patienten mit Carcinomen und Sar-

---

[1]) Czerny und Rindfleisch, Beitr. z. klin. Chirurgie. Bd. IX.

[2]) Schiller, Ibidem. Bd. XVII. H. 3.

[3]) König, Die Operationen am Darm bei Geschwülsten. v. Langenbeck's Archiv. Bd. 40. S. 205 und Verhandlungen der Deutschen Gesellschaft für Chirurgie. 1890. Th. II. S. 104; Th. I. S. 99. Herr Rehn berichtete in der Discussion über 3 Exstirpationen (1 †) und eine Entero-Anastomose (†).

[4]) v. Bramann, Verhandlungen der Deutschen Gesellschaft für Chirurgie. 1898. Selbstbericht im Centralbl. f. Chirurgie. 1898.

Digitized by Google

komen des Dickdarmes, welche ich klinisch beobachtet habe, kommen nur 3 des Dünndarmes, 1 des Duodenums. Aehnliche Zahlen bezüglich des Vorkommens weisen die grossen Zusammenstellungen von Maydl[1]), Nothnagel[2]), Bloch[3]) u. A. auf.

Ebenso ergiebt sich aus meinem Material ein Ueberwiegen des männlichen Geschlechts über das weibliche (35 m.: 21 w., bei den Dünndarmtumoren 2 m.: 1 w.), wie es auch von den obengenannten Autoren angegeben ist. Was das Alter anbelangt, so standen

im	Alter	von	20—30	Jahren	. .	2 (21 bezw. 27 Jahre).
„	„	„	31—40	„	. .	12
„	„	„	41—50	„	. .	12
„	„	„	51—60	„	. .	13
„	„	„	61—70	„	. .	11
„	„	„	71—80	„	. .	3
„	„	„	84	„	. .	1

Die überwiegende Mehrzahl der Dickdarmtumoren kam also im Alter von 31—70 Jahren zur Beobachtung, und zwar vertheilen sich die Fälle ziemlich gleichmässig auf die verschiedenen Decennien in diesem Zeitraum. Die jüngste Patientin zählte 21 Jahre — die älteste 84 Jahre. Bei Maydl und Nothnagel sind mehrere Fälle von Darm-Carcinom aus dem I. und II. Lebens-Decennium angeführt.

Israel berichtete (Fr. Ver. d. Chir. Berlins. Sitzung vom 13. Nov. 1892) über einen Gallertkrebs der Flexura coli sinistra bei einem 13jährigen.

Der Beginn der Beschwerden war bei der Mehrzahl der Patienten ein ganz allmäliger, so dass mehrmals der Zeitpunkt des Beginnes nur sehr ungefähr angegeben werden konnte. Fünf Kranke sagten mit Bestimmtheit aus, dass die Erkrankung, welche sie ins Krankenhaus führte, ohne vorausgegangene auffallende Beschwerden ganz acut entstanden sei. 9 mal waren die vorhergehenden Beschwerden sehr geringfügig.

---

[1]) Maydl l. c.

[2]) Nothnagel, Die Erkrankungen des Darmes und des Peritoneum. Handbuch der spec. Pathologie und Therapie. Bd. XVII. Th. II.

[3]) Bloch, Extraperitoneale Behandlung des Darmcarcinoms. Nord. med. Arkiv. 1892. 1 und 2. Ref. in Centralbl. f. Chirurgie. 1892. S. 628.

Digitized by Google

Bei der Aufnahme datirten ihre Beschwerden: seit 6 Wochen 4; seit 2 Monaten 2; seit 3 Monaten 1; seit $^1/_2$ Jahr 4; seit 9 Monaten 1; seit 1 Jahr 4; seit 2 Jahren 2; seit 4 Jahren 2; seit mehreren Jahren 2; seit vielen Jahren 1.

Die ersten Beschwerden bestehen in der Regel in mehr oder weniger hartnäckiger Verstopfung, da nun dieses Uebel ein sehr verbreitetes, bei den verschiedensten Zuständen vorkommendes ist, so erklärt es sich hinreichend, warum die Angaben über den Beginn der Erkrankung sehr schwankende und ungenaue sind.

Vielfach ist vermuthet, dass die habituelle Kothstauung als chronisch wirkender örtlicher Reiz ein prädisponirendes Moment für die Entstehung des Dickdarm-Carcinoms sei. Bestimmtes hierüber ist nicht bekannt, jedoch ist die chronische Obstipation so häufig — und besonders bei Frauen, welche nach allen Mittheilungen seltener am Darmkrebs erkranken als Männer — dass man ätiologische Folgerungen daraus kaum ziehen kann.

Zwei Patienten schuldigten ein Trauma als Ursache der Darmgeschwulst an. Ein Patient (54) [1]), welcher mit Peritonitis, ausgegangen von der Perforation eines Carcinoma gelatinosum des Proc. vermiformis zur Behandlung kam, gab an, vor 4 Jahren einen heftigen Stoss mit einer Wagendeichsel in die rechte Unterbauchgegend erlitten zu haben, in Folge dessen ein Leistenbruch aufgetreten sei. Es muss dahingestellt bleiben, ob der Stoss die maligne Neubildung des Appendix veranlasst haben kann, wahrscheinlich ist es bei dem langen Zwischenraum zwischen Trauma und Constatirung der Geschwulst nicht.

Der Zweite (Fall 10) berichtete, dass er völlig gesund gewesen sei bis zu einem 4 Monat vor der Aufnahme erfolgten Stosse gegen den Leib bei einem Sturze von der Leiter. Anfangs seien keine Krankheitserscheinungen aufgetreten, einige Wochen darnach aber Leibschmerzen, Mattigkeit, Fieber, Durchfälle. Es fand sich ein fast Kindskopfgrosses Cylinderzellen-Carcinom am Colon transversum, welches hämorrhagisch zerfallen war. (Das Weitere siehe Kr. Gesch. Fall 10). Hier entstand nun die Frage, ob das Leiden und der in Folge desselben erfolgte Tod des Patienten Folge des Unfalles sei. Ich gab das Gutachten dahin ab, dass bei dem

[1]) Die eingeklammerten Zahlen beziehen sich auf die am Ende der Arbeit mitgetheilten Krankengeschichten.

Digitized by Google

Sturz sehr wahrscheinlich ein schon vorhandener Tumor durch partielle Zertrümmerung zu schnellerem Zerfalle gebracht sei — also, „Verschlimmerung eines schon bestehenden Leidens durch den Unfall", worauf Zuertheilung einer Rente an die Hinterbliebenen erfolgt sein soll. —

Als Beläge für die jetzt viel besprochene „traumatische Entstehung" von Geschwülsten scheinen mir beide Fälle nicht verwerthbar zu sein.

Die ersten deutlichen Beschwerden, welche der Darmtumor verursacht, äussern sich in der Regel in Störung der Darmfunction. Dieselbe tritt um so eher auf, je mehr der Tumor gegen das untere Ende des Colon hin sitzt, weil der Darminhalt, welcher flüssig in das Coecum eintritt, im Verlaufe des Colons allmälig zu der normalen Kothconsistenz eindickt. Je dickflüssiger und zäher der Darminhalt ist, desto leichter staut er sich vor einem Hinderniss. Man findet nicht selten gerade bei Coecaltumoren sehr beträchtliche Verengerungen des Lumens, ohne dass entsprechend bedeutende Beschwerden vorausgegangen wären — weil der flüssige Dünndarminhalt mit Hilfe der verstärkten Darmmusculatur die enge Stelle noch passiren konnte. Bei den von mir beobachteten Coecaltumoren — 15 maligne Tumoren, 11 tuberculöse Tumoren — sind meist Stenosenbeschwerden, aber selten richtiger Darmverschluss beobachtet. Wogegen die Carcinome der Flexura lienalis, und Flexura sigmoidea oft zur completen Verlegung der Passage führten, weil der eingedickte Koth die enge Stelle verstopfte. —

Ferner kommt es für die Höhe der Beschwerden sehr darauf an, ob der Tumor ringförmig ist oder nicht. Ist die Darmwand circulär durch unnachgiebiges Tumorgewebe ersetzt, so treten viel leichter Passagehindernisse ein, als wenn der Tumor „wandständig" ist, und wenigstens nach einem Bruchtheil der Circumferenz freigelassen hat. Mehrfach waren in solchen Fällen selbst bei sehr bedeutenden Tumoren (Fall 9, Fall 12) gar keine Zeichen von Darmstenose zu constatiren, die beiden Patienten (9 und 12) gaben an, dass der Stuhlgang stets normal gewesen sei.

Vier Patienten litten an Diarrhoen, welche mit Verstopfung abwechselten.

Bei den Kranken mit Tumoren der Flexura sigmoidea ist

Digitized by Google

Tenesmus mit häufigen aber ungenügenden Entleerungen ein sehr charakteristisches Zeichen.

Die Form des entleerten Kothes (bandartig, schafköthelartig etc.) wird oft, wohl nach theoretischen Erwägungen, als ein Symptom des stenosirenden Tumors angegeben. Ich habe nicht gefunden, dass diesem Symptom irgend ein Werth beizulegen ist.

Wichtig ist dagegen der Abgang von Blut im Stuhlgang. Dies Symptom wurde 9 mal bei meinen Patienten notirt. — Es tritt also nicht sehr häufig ein, wenn es sich aber findet, ohne dass Hämorrhoiden, Fissuren oder Tumoren des Mastdarmes nachweislich sind, so weist es, besonders in Verbindung mit häufigem Stuhlgang, wobei jedesmal ein wenig blutig-jauchiger Darminhalt entleert wird, sehr deutlich auf eine stenosirende Neubildung im Colon hin.

Bei einem Kranken (Fall 17/31) traten sehr copiöse, zu starker Anämie führende Blutungen als erstes Zeichen eines Tumorrecidives ca. $1^1/_2$ Jahr nach der Exstirpation auf, noch ehe es gelang, den wiedergebildeten Tumor zu fühlen.

Schleimige Entleerungen (2 mal beobachtet) sind ein Zeichen von Katarrh des unteren Darmabschnittes, der sich mit Tumor-Erscheinungen verbinden kann. An und für sich lassen Schleimabgänge aber nicht auf Tumorbildung schliessen.

Der Abgang von Geschwulstmassen mit den Faeces ist selten. Ich sah ihn nur einmal vor 1890 bei einem Kranken, welcher später von anderer Seite operirt wurde; unter den hier aufgeführten Kranken kam das Symptom, welches die Diagnose Darmtumor sichert, nicht vor.

Ein sehr wichtiges Anzeichen sind aber die typischen, kolikartigen Schmerzanfälle, welche dadurch entstehen, dass die central vom Tumor gelegene, meist hypertrophische Darmpartie gasförmigen oder flüssigen Inhalt periodisch durch die verengte Stelle hindurch presst, wobei oft charakteristische „Stenosengeräusche“ vom Kranken und vom Untersucher wahrgenommen werden. König[1]) hat bereits auf die Wichtigkeit dieses Symptomes hingewiesen. Die starke Contraction der Darmschlingen ist oft durch die Bauchdecken hindurch deutlich sicht- und fühlbar, so

[1]) v. Langenbeck's Archiv. Bd. 40.

Digitized by Google

dass der sich zusammenziehende Darm als periodisch auftretender harter Tumor erscheint, welcher plötzlich unter einem spritzenden Geräusch verschwindet, womit die vom Kranken empfundenen Schmerzen aufhören.

Diese „Darmsteifungen" sind als ein sehr charakteristisches Zeichen der Darmverengerung zu betrachten. Es können ähnliche Zustände auch bei einfachen Koprostasen auftreten; weichen dieselben nach Darreichung von Ricinus, warmen Umschlägen, eventuell Opiaten nicht, oder erscheinen sie trotz geeigneter Therapie wieder und wieder, so machen sie das Vorhandensein einer chronischen Verengerung des Darmcanales sicher.

Periodisch auftretende Schmerzanfälle von mehr oder minder deutlichen Stenosenerscheinungen habe ich bei einer grossen Anzahl meiner Fälle beobachten können. Den Ort der Schmerzen vermögen die Kranken in der Regel nicht genau anzugeben, weil wir am Darme nicht bestimmt localisiren können. In der Regel werden die Empfindungen, welche die fruchtlosen Darmcontractionen hervorrufen, in die Gegend des Nabels verlegt. Wenn Darmsteifungen wahrnehmbar sind, so kann man aus ihrem constanten Vorkommen in einer bestimmten Gegend Schlüsse auf den Sitz der stenosirenden Geschwulst ziehen.

Die geschilderten Symptome zeigen an, dass der Darm ein vorhandenes Hinderniss unter vermehrter Anstrengung der hypertrophisch gewordenen Muscularis noch eben zu überwinden vermag. Sie können längere Zeit hindurch anhalten, werden durch geeignete Diät und durch milde Abführmittel gebessert, — durch Genuss blähender oder mangelhaft zerkleinerter Speisen, sowie durch Gebrauch reizender Abführmittel dagegen vermehrt. Es genügt eine Kleinigkeit dazu, die Verengerung in eine complette Verschliessung des Darmcanales zu verwandeln. Feste Partikel aus der Nahrung oder eingedickte Kothmassen können die enge Stelle verstopfen, — oder die Kraft der vor derselben gelegenen Darmschlingen erlahmt, so dass die Weiterbewegung des Darminhaltes stockt.

In einzelnen Fällen vollzieht sich diese Steigerung von Verengerung zum Verschluss ganz allmählich; es kommen leichtere, und wieder vorübergehende Perioden von Darmverschluss vor (Fall 2, 4, 11, 18), bis schliesslich die Weiterbeförderung des Darminhaltes definitiv stockt.

Digitized by Google

Seltener kommt das letztere Ereigniss für den Kranken plötzlich, ohne dass vorher krankhafte Erscheinungen vorausgegangen sind.

Mit ausgebildetem Darmverschluss kamen 27 Kranke in die Behandlung.

Invagination des Darmes in Folge von Darmtumor wurde 2 mal beobachtet. In Fall 4 wurde eine Invagination des unteren Ileums in das Colon ascendens gefunden, während in Fall 19 der stenosirende Tumor der Flexura coli sigmoidea in das Rectum eingestülpt war. Fälle der letzteren Art sind von König[1]) und Nicolaysen[2]) beschrieben.

An besonderen Complicationen sind zu nennen: Tuberculose der Lungen (Fall 6), welche $2^1/_2$ Monat nach der Operation den Tod herbeiführte, Nierensarcom (Fall 14), Nabelbruch, welcher die carcinomatös entartete Dickdarmschlinge beherbergte und endlich waren in Fall 18 zwei von einander durch gesunde Darmschleimhaut getrennte Carcinome vorhanden, das eine sass in der Flexura sigm. und wurde exstirpirt, das zweite war in der Flexura lienalis und führte den Tod herbei. — Fälle von multipler carcinomatöser Darmstenose beschrieben Habs[3]) und Brosch[4]).

Was nun den Sitz des Tumors im Colon anbelangt, so war derselbe

im Wurmfortsatz	1 mal
in der Ileocoecalgegend (Valvula Bauhini, Coecum, Colon ascendens)	15 „
Colon ascendens und Flexura hepatica . . .	3 „
Colon transversum	8 „
Flexura lienalis	6 „
Flexura lienalis und sigmoidea	1 „
Colon descendens	1 „
Flexura sigmoidea	19 „

Am häufigsten war demnach die Flexura sigmoidea befallen, nächstdem die Ileocoecalgegend, darnach das Colon transversum.

Die Fühlbarkeit des Tumors ist je nach dem Sitz desselben, der Grösse, sowie nach dem Grade der bestehenden Darmblähung sehr verschieden.

---

[1]) König l. c.
[2]) Nicolaysen cit. bei Maydl l. c.
[3]) Habs, Münchener med. Wochenschrift. 1897. No. 13.
[4]) Brosch, Deutsches Archiv für klin. Med. Bd. LVII.

Digitized by Google

Die Tumoren der Ileocoecalgegend waren fast alle deutlich tastbar, weil sie eine feste Unterlage in der Darmbeinschaufel haben, meist ziemlich gross sind, und starke Darmaufblähung bei ihnen, falls nicht Peritonitis dabei im Spiele ist, nur selten auftritt. Bei 2 Kranken, die ich erst im Stadium der Perforationsperitonitis sah, war ein Tumor nicht zu fühlen, derselbe wurde erst bei der Section gefunden.

Ebenso verhielt es sich bei den Patienten mit Gallert-Carcinom des Wurmfortsatzes (Fall 54). Die Tumoren des Colon ascendens und der Flexura hepatica coli waren meist unterhalb des Rippenbogens deutlich zu palpiren.

Unter den Geschwülsten der Colon transversum waren 3 kleine, ringförmige, welche erst nach Eröffnung der Bauchhöhle gefunden werden konnten. Bei einem der Fälle (23) liess sich aus den sehr charakteristischen „Darmsteifungen" des Coecums und Colon ascendens mit grosser Wahrscheinlichkeit ein Tumor am Colon transversum diagnosticiren, obwohl derselbe vor der Operation nicht deutlich fühlbar war.

Die übrigen 5 Fälle von Neubildungen des Colon transversum wiesen grosse höckrige, leicht zu palpirende Tumoren auf.

Die Tumoren der Flexura lienalis (sechs an Zahl) waren sämmtlich kleine ringförmige Geschwülste der Darmwand, welche sich bei der hinter dem linken Rippenbogen versteckten Lage dieser Darmstelle, dem Gefühle gänzlich entzogen. Selbst von dem Bauchschnitte in der Linea alba aus waren sie schwer zu fühlen, da sich die Flexura sinistra nicht verziehen lässt. Die Aufblähung des Colon transversum, während die Flexura sigmoidea und das Colon descendens zusammengefallen waren, liessen den Ort des Hindernisses bei der Operation leicht feststellen.

Als gleichfalls durch das Gefühl sehr schwer nachweisbar erwiesen sich die Geschwülste der Flexura sigmoidea. Dieselben bilden meist keine umfangreiche Geschwulstmassen, sondern bestehen aus kleinen, ringförmig die Darmwand durchsetzenden Verdickungen, welche sich an und für sich dem Gefühle leicht entziehen. Dazu kommt nun noch die meist bestehende Blähung des centralen Darmabschnittes und die Ueberlagerung der Flexur durch Dünndarmschlingen. So erklärt es sich, dass unter 19 Tumoren dieser Gegend nur 6, und einige von diesen nur undeut-

Digitized by Google

lich und wenig bestimmt gefühlt werden konuten. Durch die Lichtung des Rectum sind diese Geschwülste nicht zu erreichen — ausser wenn Invagination besteht, wie in Fall 19. Liegt die erkrankte Partie des S. romanum im kleinen Becken, so gelingt es zuweilen, den Tumor durch die Wand des Rectums hindurch oder per vaginam zu palpiren. Man ist hierbei aber mannigfachen Irrthümern ausgesetzt — so glaubte ich in einem Falle (18) per vaginam und per rectum eine Geschwulst des Colon zu fühlen, welche den Darm-Verschluss verursacht hatte. Bei der Operation zeigte es sich, dass die gefühlte Härte nicht dem Darm, sondern dem vergrösserten, kleincystisch entarteten Ovarium angehörte, während das eine Hinderniss im S. romanum höher oben lag, das zweite auch bei der Operation nicht gefunden wurde, sondern erst bei der Autopsie in der Flexura lienalis entdeckt wurde.

Im Ganzen ergiebt sich aus meinen Erfahrungen, dass gerade bei den insidiösesten Darmgeschwülsten, bei den kleinen, ringförmigen, stenosirenden Carcinomen, welche so leicht zum Darmverschluss führen, der Nachweis durch die Palpation nicht möglich ist, und um so schwieriger wird, je mehr der Kranke im Stadium des Darmverschlusses sich befindet.

Die Neubildungen dieser Art machen aber in sehr vielen Fällen, bevor der Darmverschluss eintritt, die charakteristischen Stenosen-Erscheinungen, auf welche für die Diagnose grosser Werth zu legen ist.

Hervorzuheben ist noch die Neigung der Darmtumoren zum Zerfall. Dieselbe ist leicht erklärlich bei der andauernden Berührung mit dem an Zersetzungskeimen so reichen Darminhalte, dessen Infectiosität durch Stauung bekanntermassen noch vermehrt wird. So können sich Eiterheerde sowohl im Tumor selbst, wie in den Adhäsionen desselben mit den Nachbarorganen, Netz, Darm, vordere Bauchwand, bilden. In meinen Fällen kam dies 12 mal vor. Die Abscedirung kann leicht zu Verwechselungen mit entzündlichen Affectionen führen. Gangolphe[1]) hat ähnliche Beobachtungen mitgetheilt.

Perforation der vom Tumor ergriffenen Darmpartie in die

[1]) Gangolphe, Gazette méd. 1897, No. 41. Ref. im Hildebrandschen Jahresbericht f. Chirurgie. 1897.

Digitized by Google

freie Bauchhöhle mit nachfolgender allgemeiner Peritonitis kam fünfmal zur Beobachtung. In einem Falle (21) perforirte der Darm noch nach der Operation (Enteroanastomose) und zwar unterhalb des ringförmigen Carcinomes der Flexura lienalis, sodass ich annehmen muss, dass der beim Aufsuchen des Hindernisses angewendete Zug am Darme den Einriss der schon verdünnten Stelle verursacht haben mag. Bei dem anderen Falle (51) war bei der Operation jeder Zug an dem festsitzenden Carcinom der Flexur vermieden worden. Die am 3. Tage nach dem Eingriff erfolgte Perforation des Krebsgeschwüres war wohl schon vorher eingeleitet.

Decubitalgeschwüre in der Schleimhaut oberhalb des verengernden Tumors wurden 2 mal gefunden. Bei der einen Patientin hatte ein ringförmiges Carcinom der Flexura lienalis eine 4 Wochen dauernde Verstopfung herbeigeführt, und es waren in Folge dessen in der Mitte des Colon transversum Decubitalgeschwüre — „Dehnungsgeschwüre" nach Kocher — entstanden, deren Perforation 9 Tage nach der Operation (Enteroanastomose Fall 43) den Tod herbeiführte. In Fall 60 sass der stenosirende Tumor in der Flexura sigmoidea; das Colon war infolge 14tägiger Obstipation sehr ausgedehnt, und an einer Stelle perforirt.

Was den anatomischen Character der Tumoren anbelangt, so wurde am häufigsten das Cylinderzellen-Carcinom (Adeno-Carcinom) angetroffen, 6 mal handelte es sich um Gallert-Carcinome, 3 mal handelte es sich um Sarkome, welche vom Lymphapparat des Darmes ihren Ausgang genommen hatten. 1 mal war ein Spindelzellensarkom der linken Niere gegen das Colon descendens hingewuchert.

Für die Diagnose geht aus meinen Erfahrungen hervor, dass das Fühlen einer Darmgeschwulst nur in einer Minderzahl von Fällen möglich ist, und meist erst dann, wenn grössere Tumoren entstanden sind. So wichtig der positive Nachweis der Geschwulst durch die Palpation ist, so wenig kann der negative Ausfall der Untersuchung gegen das Vorhandensein einer Geschwulst verwerthet werden.

Die für die Diagnose wichtigsten Symptome sind diejenigen, welche von der Verengerung des Darmlumens herrühren, und welche grade bei denjenigen Formen, die sich der Palpation am leichtesten entziehen — bei den kleinen ringförmigen Carcinomen —,

Digitized by Google

am deutlichsten auftreten. Es sind das die Kolikartigen Schmerzen mit Darmsteifung und mit Stenosengeräuschen verbunden. Wo diese Erscheinungen, besonders bei Leuten mittleren, und höheren Lebensalters, auftreten und geeigneter interner Behandlung (Diät, Ricinus, nachher Opium) nicht bald und völlig weichen, kann man auf eine Darmverengerung mit Sicherheit schliessen. Ebenso ist Tenesmus mit blutigen, jauchigen Entleerungen ein sehr prägnantes Zeichen für Stenose im unteren Theil des Colon. Selbstverständlich ist, dass eine genaue Exploration des Rectum in jedem Falle vorausgehen muss, um Neubildungen oder entzündliche Stenosen in diesem Darmabschnitt zu erkennen.

Wenn jene geschilderten Zeichen von Darmstenose constatirt sind, so ist wiederholte und eingehende Palpation des Leibes, wenn erreichbar nach entleertem Darm, und unter Zuhülfenahme der Chloroform-Narkose dringend indicirt.

Von grosser Wichtigkeit ist es, dass wir die Patienten sehen, ehe es zum Darmverschluss gekommen ist, weil die Diagnose, wie die Behandlung durch die Auftreibung des Leibes gleichmässig erschwert werden. So sehr wir Chirurgen wünschen müssen, dass die Diagnose und die chirurgische Behandlung der Darmgeschwülste möglichst früh einsetzt — so müssen wir doch zugestehen, dass dieser Wunsch für eine nicht geringe Anzahl von Fällen vorläufig noch ein „frommer Wunsch“ bleiben wird, da eben viele Darmgeschwülste entweder ganz latent, oder mit so geringen Beschwerden einhergehen, dass die Patienten eine ärztliche Behandlung nicht aufsuchen, geschweige dann eine chirurgische Hülfe. Diesen Uebelstand werden wir wohl kaum je ganz überwinden, da er in der Natur der Menschen und Dinge begründet ist.

Was wir aber anstreben und fordern müssen, das ist: wenn der oben geschilderte und genugsam bekannte Complex von „Stenosen-Erscheinungen“ vorhanden ist, so muss eine genaue Untersuchung des Leibes vorgenommen werden. Selbst wenn diese einen Tumor nicht erkennen lässt, ist beim Fortbestehen der Krankheitserscheinungen die Zeit nicht mit fruchtlosen inneren Medicationen oder Badekuren zu verlieren, sondern die chirurgische Behandlung einzuleiten, — ehe es zum Aeussersten, zum Darmverschluss gekommen ist.

Bei den analogen Verhältnissen am Magen — Pylorus-

Digitized by Google

Verengerung durch Tumor oder Ulcus — sind Interne wie Chirurgen längst zu der Ansicht gekommen, dass es falsch ist, auf das Fühlen eines Tumors zu warten, wenn sichere Zeichen von Magendilatation und Veränderung der Magenfunction nachweislich sind. Die Verhältnisse liegen hier für die Diagnose günstiger als beim Darm, weil wir die motorische und chemische Magenfunction mit Hülfe der Magensonde besser erkunden können, als den Zustand des Darmes. Dennoch müssen wir es bei den Tumoren des Darmes auch als Grundsatz hinstellen, nicht erst so lange zu warten, bis völliges Versagen der Darmfunction die Diagnose ad oculos demonstrirt.

Die Diagnose „Darmverengerung" lässt nun noch einen gewissen Spielraum über die Natur der Verengerung. Sicherlich sind die malignen Geschwülste am häufigsten die Ursache. Nächstdem die tuberculösen Tumoren, welche ebenfalls nur chirurgisch zu behandeln sind. Gutartige Geschwülste sind sehr viel seltener, ebenso die Narben von nicht malignen Geschwüren (tuberculösen, typhösen, dysenterischen). Die Wahrscheinlichkeit spricht also immer für die Annahme einer malignen (carcinomatösen) Natur der Verengerung, falls nicht die Anamnese sehr bestimmte Anhaltspunkte über früher bestandene Krankheiten, welche zu Darmstenosen führen (auch Contusionen und Brucheinklemmungen sind zu nennen), ergiebt. Auch Verengerungen gutartiger Natur sind ja ausserdem nur durch chirurgische Eingriffe wirksam zu behandeln. Der Kranke hat also keinen Schaden, sondern nur Nutzen davon, wenn statt der angenommenen carcinomatösen einmal eine gutartige Strictur bei der Operation gefunden wird.

Bei den palpirbaren Geschwülsten des Dickdarmes kommen noch verschiedene Momente für die Differentialdiagnose in Betracht.

Erwähnt ist bereits die öfter vorkommende Verwechselung mit chronisch entzündlichen Processen, besonders perityphlitischen Exsudaten. Die gänzlich ausbleibende Rückbildung, vielmehr das Wachsen der fraglichen Geschwulst wird den Charakter der Neubildung erkennen lassen.

Die Unterscheidung der tuberculösen Tumoren der Blinddarmgegend von den bösartigen Geschwülsten derselben ist oft erst mit dem Mikroskop zu erbringen. Jugendliches Alter spricht im Ganzen -- aber nicht unbedingt! — mehr für Tuberculose;

Digitized by Google

ebenso ein sehr chronischer Verlauf. Der Nachweis tuberculöser Erkrankung in andern Organen (Lunge) kann die Diagnose leiten — dass er nicht sicher ist, erfuhr ich in Fall 6. Der 27jährige Patient hatte eine tuberculöse Spitzenaffection und einen Coecaltumor; ich nahm an, dass der letztere auch tuberculös sei und exstirpirte ihn — erst die mikroskopische Untersuchung (Prof. Benda) wies ein Gallertcarcinom nach.

Auch die Actinomycose führt am Blinddarm nicht selten zu Geschwulstbildungen, welche zuweilen die Form brettharter, torpider, entzündlicher Infiltrationen haben, zuweilen aber auch umschriebene Tumoren dieser Gegend darstellen, welche als richtige Neubildungen imponiren und oft erst nach vollendeter Exstirpation durch mikroskopische Untersuchung richtig erkannt werden. Ich exstirpirte einen solchen als „Sarkom" und erst eine sehr genaue Durchforschung des Präparates liess die Actinomycesdrusen erkennen.

Tumoren des hochgelegenen Coecums, des Colon ascendens und der Flexura hepatica werden zuweilen als Wanderniere angesprochen (Fall 4 und 7). Die letztere ist glatter als der meist unebene Tumor, lässt sich ausserdem in der charakteristischen Weise leicht reponiren, was beim Tumor nicht gelingt.

Auch mit entzündlichen oder malignen Tumoren der Gallenblase können Colongeschwülste verwechselt werden, zumal, wenn sie in jener Gegend an der Leber adhärent sind. Der Nachweis von voraufgegangenen Gallensteinbeschwerden, Gelbsucht etc. dürfte für die Unterscheidung entscheidend sein.

Bei Tumoren des Quercolon kommen Geschwülste der grossen Magencurvatur und des Pylorus zuweilen in Frage. Durch Magenaufblähung und Darmaufblähung (Fall 9) lässt sich erkennen, in welchem Organ die Geschwulst liegt.

In Fall 12 war die grosse Geschwulst am linken Ende des Colon transversum von einem sehr gewiegten inneren Diagnostiker für einen Milztumor (vereiterte Cyste) gehalten worden, weil die von jenem vorgenommene Probepunction Eiter ergeben hatte. — Die Untersuchung mit Darmaufblähung liess mich die Geschwulst als Darmtumor ansprechen. Nach der Entfernung der Geschwulst (Adenocarcinom) fand sich eine centrale, eitrig zerfallene Partie, in welche die Spritze bei der Probepunction gerathen war.

Digitized by Google

Tumoren des Colon descendens können mit solchen der linken Niere verwechselt werden, ebenso wie solche des Colon ascendens mit denen der rechten Niere. Die genaue Untersuchung des Urines auf Blutbeimengung, sowie die Aufblähung des Darmes dienen zur Unterscheidung.

Vom Rectum und von der Vagina aus kann man zuweilen Tumoren der Flexura sigm. fühlen. Dabei sind jedoch Irrthümer leicht möglich, so wurde (57 und 62) ein Adnextumor angenommen, während ein Tumor des Colon vorlag, umgekehrt wurde (Fall 18) per rectum ein beweglicher harter Tumor als Coloncarcinom gedeutet, während es das indurirte Ovarium war und der Colontumor höher oben lag.

Ist die Diagnose „Dickdarmtumor" gestellt, so ist nun noch die Frage zu stellen: kann der Tumor operirt werden? Die Beantwortung derselben ist durchaus nicht immer leicht, oft ist sie ohne Bauchschnitt nicht zu geben.

In erster Linie kommt es auf die Verschieblichkeit der Geschwulst an, und diese ist wiederum an verschiedenen Darmabschnitten sehr ungleich, je nachdem dieselben eine kurze und straffe Befestigung an der Bauchwand, oder ein langes Mesenterium besitzen. Tumoren der Ileocoecalgegend besitzen in der Regel nur eine geringe Verschieblichkeit auf der Unterlage; Ausnahmen hiervon kommen vor (s. Fall 4), wenn das Coecum und Colon ascendens ausnahmsweise lockere Befestigungen haben. Bei den Tumoren jener Gegend ist also eine geringe Beweglichkeit noch kein absoluter Gegengrund gegen die Möglichkeit der Exstirpation. Wie weit man da gehen kann mit Aussicht auf Erfolg, lehrt der Fall 1, wo Partien der vorderen Bauchwand, sowie die Fascia iliaca mit entfernt werden mussten, und doch eine jetzt im 9. Jahre bestehende Heilung zu Stande kam.

Die Geschwülste der beweglich aufgehängten Theile des Colons — Quercolon und Flexura sigmoidea — besitzen naturgemäss, so lange sie auf den Darm beschränkt sind, eine grosse Verschieblichkeit. Findet man an diesen Darmabschnitten grössere fixirte Tumoren, dann ist die Aussicht auf radicale Entfernung gering. Besonders die am unteren Fusspunkt der Flexura sigmoidea, oberhalb des Promontorium festgelötheten Geschwülste

Digitized by Google

bieten sehr ungünstige Verhältnisse für die Radicaloperation und für die Entero-Anastomose dar.

Verwachsungen mit dem Netz sind sehr häufig und wenig belanglos, so lange nicht das ganze Netz in eine starre Masse verwandelt ist. Geringere Infiltrationen desselben können mit dem Tumor entfernt werden.

Sehr viel wichtiger sind die Verwachsungen mit andern Darmschlingen und mit der Blase, weil sie vor Oeffnung der Bauchhöhle nicht immer erkannt werden können. Man kann in die Lage kommen, bei der Exstirpation des Haupttumors noch secundär in denselben hineingezogene Dünndarmschlingen mit reseciren zu müssen. Czerny hat mehrere solcher Doppelresectionen ausgeführt. Immerhin giebt es dabei Grenzen, welche nicht überschritten werden sollten; es ist richtiger, Tumoren, welche zu stark verwachsen sind, in Ruhe zu lassen und zu den Palliativoperationen zu greifen. Die Entscheidung, ob man noch reseciren darf oder nicht, kann man bei den Darmtumoren, wie bei denen des Pylorus oft erst nach gemachtem Bauchschnitt treffen. Sehr wichtig ist es, dass man sich schnell über die Sachlage klar wird — denn fängt man erst an, abzubinden und abzutrennen, so kann man leicht in die Lage kommen, eine Resection vollenden zu müssen, die wenig Chancen bietet, und besser durch eine Palliativoperation umgangen wäre (s. Fall 12).

Von grosser Bedeutung sind auch ausgedehnte Infiltrationen der Mesenterialdrüsen. Reichen dieselben weit gegen die Wurzel des Mesenteriums, so kommt man in die Gefahr, bei der Exstirpation grössere Gefässäste zu unterbinden oder umstechen zu müssen, und dadurch die Ernährung benachbarter noch gesunder Darmpartien zu beeinträchtigen (s. Fall 7).

Es bedarf kaum einer Erwähnung, dass beim Vorhandensein von Metastasen in der Leber, auf dem Bauchfell oder in entfernten Drüsengebieten jeder radicale Eingriff unterbleiben soll, und nur Palliativoperationen in Frage kommen können.

Alle diese Verhältnisse kann man in vielen Fällen erst übersehen, wenn man den Tumor durch den Bauchschnitt freigelegt hat.

Die Bestimmung des Darmabschnittes, an welchem der Tumor sitzt, ist leicht, wenn der letztere an Darmtheilen

Digitized by Google

sich befindet, welche eine typische, nur ausnahmsweise abweichende Lage haben, wie das Coecum, Colon ascendens, Flexura hepatica, Colon descendens. — Das Colon transversum kann sehr tief bogenförmig gegen das Becken hin herunterreichen; sitzt an einem verlagerten Quercolon eine Geschwulst, so kann man leicht irregeführt werden. Ist überhaupt kein Tumor zu fühlen, wie das ja öfter der Fall ist, so kann man nur ungefähr, mit mehr oder weniger Wahrscheinlichkeit den Sitz des Hindernisses bestimmen. Einigen Anhalt erhält man, wenn sehr deutliche Auftreibungen oder Stenosenerscheinungen an bestimmten Stellen des Bauches sich vorfinden und dort regelmässig wiederkehren. — Tenesmus mit blutigen Entleerungen deutet auf einen Tumor im unteren S. romanum. Ferner ist es für diese Tumoren oft charakteristisch, dass man nur eine bestimmte Menge, etwa 1 Liter, ins Rectum infundiren kann. Besteht aber stärkere Darmblähung, so wird dies Zeichen unsicher. In einem meiner letzten Fälle von Darmresection nahm ich nach der geringen Capacität des Rectum das S. romanum als Sitz des Tumors an. Bei der Operation fand sich ein Adenocarcinom etwa in der Mitte des Ileum.

Das Hauptziel der Behandlung ist immer die radicale Entfernung des Tumors mittelst Darmresection, und die Vereinigung der getrennten Darmenden durch die Naht. Wenn es irgend angeht, sollen diese beiden Acte in einer Sitzung gemacht werden, nur im Nothfalle ist zweizeitig zu operiren, so dass man nach Entfernung der Geschwulst die Darmenden in die Bauchwunde einnäht und nachträglich in einer zweiten Sitzung secundär vereinigt.

Wenn die radicale Behandlung unmöglich ist, so bieten sich uns zwei Wege, um die Beschwerden nach Möglichkeit zu lindern — die Enteroanastomose oder die Colostomie (Enterostomie).

Von den 54 Kranken mit Dickdarmtumoren wurde bei 43 eine operative Behandlung eingeschlagen. Bei den übrigen Kranken war dieselbe theils schon unmöglich, als sie zur Behandlung kamen (52, 57, 58) — theils wurde sie verweigert (55, 56, 62), als sie noch möglich war — einmal konnte bei dem hohen Alter der Kranken, 75 Jahre, und nur mässigen Beschwerden nicht dazu gerathen werden (53) — viermal endlich kamen die Kranken erst

Digitized by Google

im Stadium der Perforationsperitonitis in Beobachtung (54, 59, 60, 62), wo an eine Behandlung des Tumors nicht mehr gedacht werden konnte.

An den 43 operativ behandelten Patienten wurden im Ganzen 51 Operationen ausgeführt; indem dreimal wegen Recidiv nach der Exstirpation später noch die Enteroanastomose gemacht wurde (Fall 2/22, 5/25, 17/31). Dreimal wurde zunächst wegen Darmverschluss die Enterostomie und secundär die Exstirpation vorgenommen (38/13, 32/15, 40/10) — und in zwei Fällen endlich, bei denen ebenfalls wegen Darmverschluss zunächst der Anus praeternaturalis angelegt worden war, wurde danach zur Beseitigung dieses lästigen Zustandes die Enteroanastomose hinzugefügt (42/20, 37/24).

A. Radicaloperationen maligner Dickdarmtumoren.

Die Radicaloperation, die Exstirpation des Dickdarmtumors mit nachfolgender Vereinigung konnte bei 19 von den 43 Kranken, also bei nicht ganz der Hälfte derselben, ausgeführt werden (s. Krankengeschichten Tab. I). Dieselben vertheilen sich auf die verschiedenen Darmgegenden wie folgt.

Der Ileocoecalgegend gehörten 6 Tumoren an (5 Carcinome, 1 Sarcom). Die Fälle sind sämmtlich operativ geheilt. Die längste Heilungsdauer weist Fall 1 auf mit $8^1/_2$ Jahren, was besonders bemerkenswerth ist, weil der Tumor sehr ausgedehnt war und seine Entfernung eine äusserst eingreifende Operation erforderte. Bei diesem Falle, dem ersten der Art, welchen ich operirte, habe ich die Darmvereinigung erst secundär vorgenommen, bei allen übrigen wurde der Darm sofort vereinigt. Der Patient lebt zur Zeit in guter Gesundheit, ist völlig arbeitsfähig, muss wegen Bauchbruches eine Leibbinde tragen. In Fall 3 besteht die Heilung fast 6 Jahre, in Fall 4: $5^1/_4$ Jahre. Bei dem Kranken No. 6 war ausser dem Carcinoma gelatinos. coeci et coli ascend. eine Tuberculose der Lungenspitze vorhanden. Die Darmresection heilte gut, aber der Kranke erlag $2^1/_2$ Monate nach derselben seiner schnell fortschreitenden Lungentuberculose. Bei der Section (Prof. Benda) wurden im Bauche keinerlei Carcinomreste oder Metastasen gefunden. Zwei Patienten bekamen Recidive, No. 2

Digitized by Google

(Carcinom) nach $1^1/_2$ Jahren, es wurde zur Entfernung seiner Beschwerden noch die Enteroanastomose (F. 22) gemacht, mit geringem Erfolge. Der wegen Sarcom operirte Pat. No. 5 hatte schon nach 8 Monaten ein Recidiv, welches Beschwerden verursachte, so dass ebenfalls die Enteroanastomose angelegt wurde. Er soll einige Monate später gestorben sein.

Von den Patienten dieser Gruppe litt nur einer (Fall 4) an periodischen vorübergehenden Anfällen von Darmverschluss infolge von Invaginatio ileo-colica. Er konnte jedoch in dem freien Stadium operirt werden — so dass kein Patient dieser Categorie mit Darmverschluss zur Operation kam.

Die operativen Erfolge sind bei den Ileocoecaltumoren[1]) am Besten — ausser bei den angegebenen 6 Fällen von malignen Neubildungen habe ich die Resection der Ileocoecalpartie des Darmes noch bei 11 tuberculösen Tumoren und einmal wegen Actinomykose ausgeführt — von diesen 18 grösstentheils sehr ausgedehnten Darmresectionen in dieser Gegend ist kein Fall infolge der Operation gestorben. Dies günstige Resultat kommt zum Theil daher, dass ich niemals gezwungen war, bei bestehendem Darmverschluss zu operiren; ferner lässt sich die Operation in typischer Weise vollziehen, unter exactem Abschluss der übrigen Bauchhöhle; endlich ist durch Peritonealnähte und Tamponade das Operationsgebiet nach dem Eingriff sehr sicher abzuschliessen und etwaiges Secret nach aussen abzuführen. Ueber dies Verfahren bei der Operation habe ich bereits früher (Deutsche Zeitschr. f. Chir. Bd. 40) ausführlich berichtet, und brauche daher hier nicht näher darauf einzugehen. Die Darmvereinigung ist in den weitaus meisten Fällen durch End-zu-Seit-Implantation des Ileums ins Colon (meist ins Colon transversum) vorgenommen, stets durch Seidennaht. Den Murphyknopf habe ich bei diesen, wie bei den andern Darmresectionen nicht angewendet.

In meiner ersten Arbeit über den Gegenstand hatte ich mich in Bezug auf die Dauer der Heilerfolge noch reservirt ausgesprochen (1894) — was damals, wo einige der Fälle (3 u. 4) noch

[1]) Von den im Anhang mitgetheilten Fällen sind 4 bereits in meiner Arbeit über die chirurgische Behandlung der Geschwülste der Coecalgegend, Deutsche Zeitschr. f. Chirurgie, Bd. 40, enthalten.

Digitized by Google

frisch waren, gewiss angezeigt war. Die Zeit hat nun aber gelehrt, dass die Dauerresultate für maligne Neubildungen verhältnissmässig recht gute sind. Von 6 haben 2 Recidive bekommen, 3 leben noch 5—8 Jahre nach der Operation, 1 starb an Tuberculose, ohne dass, wie die Section ergab, Metastasen vorhanden gewesen wären.

Weniger günstig gestalten sich die operativen Resultate bei den Carcinomen, die von der Flexura hepatica an (incl.) im Colon transversum bis zur Flexura lienalis gelegen waren.

Es wurden 6 in dieser Gegend gelegene Tumoren resecirt, sämmtlich Carcinome. Von diesen Operationen führten nur 2 zur Heilung, während bei 4 der Tod im Anschluss an die Operation eintrat. Von den beiden Geheilten hatte der Eine (Fall 9) eine recht umfangreiche Geschwulst, welche aber nicht völlig circulär war und vorher gar keine Beschwerden gemacht hatte; bei einer Bauchmassage war sie zufällig entdeckt. Der Patient ist jetzt seit $5^3/_4$ Jahren völlig gesund. Der andere Fall (11) betraf ein 21jähriges Mädchen, welches mit Erscheinungen von Darmverschluss, verursacht durch ein kleines circuläres Carcinom, zur Operation kam. Dieselbe ist bis jetzt, 10 Monate p. op., gesund, und ist vor Kurzem wegen Pyonephrose von mir operirt.

Von den Gestorbenen ging ein Patient (No. 7) an circumscripter Darmgangrän zu Grunde. Es handelte sich um ein recht beträchtliches Carcinom der Flexura hepatica mit Drüsenschwellungen bis in die Wurzel des Mesocolon hinein; bei der Exstirpation dieser Drüsen, die sich schräg medianwärts gegen die Wirbelsäule hinzogen, war ein stärkerer Ast der Arter. mesenter. super. — vermuthlich die Arter. colica dextra oder ein grösserer Ast von ihr — abgebunden worden, und in Folge davon trat Gangrän des rechten Endes vom Colon transversum ein, welche zum Tode führte. Hätte ich noch 5—6 cm mehr vom Quercolon entfernt, so wäre das Unglück vermieden worden, welches mir um so unangenehmer war, als die Operation wenige Tage nach dem Vortrage des Herrn Krönlein (Chirurgen-Congress 1895) stattfand, in welchem dieser im Anschluss an einen Fall von Pankreastumor, nach dessen Exstirpation Gangrän des Colon eingetreten war, vor der Verletzung grösserer Aeste der Art. mesent. super. besonders gewarnt hatte. Der Tumor war stark vorgezogen worden, und in

Digitized by Google

Folge dessen hatte ich mich über die Tiefe, in welcher die untersten Abbindungen erfolgten, getäuscht. Die Section (Dr. Benda) wies nach, dass keine weiteren Carcinomreste in den Drüsen oder anderen Organen vorhanden waren, dass vielmehr eine radicale Entfernung stattgefunden hatte. Allerdings bestand noch ein reitender Thrombus in der rechten Lungenarterie.

Zwei andere Patienten (10 u. 12) hatten sehr umfangreiche und zum Theil zerfallene Tumoren des Quercolons, welche an der Grenze der Exstirpirbarkeit standen. Die Darmvereinigung machte bei beiden grosse Mühe, die Flexura sigmoidea war bei beiden so kurz, dass sie nicht zur Vereinigung mit dem centralen Ende herangezogen werden konnte. Die Darmnaht kam nur unter Spannung zu Stande — und das verträgt die Darmwand nicht. Vielleicht wäre mittelst Einnähung der Darmenden ein besseres Resultat zu erzielen gewesen. Die Kranken gingen am 2. bezw. 3. Tage p. op. an beginnender Peritonitis zu Grunde. Im Falle 10 wurden bei der Section (Dr. Benda) keine Carcinomreste gefunden.

Der letzte Fall dieser Gruppe (No. 8) betraf eine 56jährige etwas fettleibige Frau mit Arteriosclerose. Die Exstirpation und die Vereinigung der Darmenden ging gut von Statten. Am 3. Tage p. op. starb sie plötzlich unter Erscheinungen von Embolie. (Keine Section.)

Die Tumoren der Flexura linealis sind der Exstirpation sehr schwer zugänglich wegen der versteckten Lage und der Festheftung des Darmes an dieser Stelle. Es sind an dieser Partie keine Resectionen vorgenommen.

Am Colon descendens (ein Fall) und Flexura sigmoidea (6 Fälle) sind zusammen 7 Darmresectionen wegen maligner Tumoren gemacht worden, von welchen 4 in Heilung endeten, 3 tödtlichen Ausgang hatten.

Unter den Geheilten ist Einer (No. 15) seit fast 3 Jahren gesund; es wurde bei ihm wegen Darmverschluss zunächst die Colostomia iliaca sin. gemacht, und 4 Wochen später der stenosirende Tumor aus der Flexura sigmoidea exstirpirt. — Bei Fall No. 17 wurde bei bestehendem Darmverschluss die Resection des Carcinomes der Flexur ausgeführt. Er blieb 1 Jahr 7 Monate ohne Beschwerde, dann trat unvermittelt eine schwere Darm-

Digitized by Google

blutung auf, als deren Ausgang bei der Narkosenuntersuchung ein nicht mehr exstirpirbares, am Knochen festsitzendes Recidiv gefunden wurde. Um den Reiz des Darminhaltes von dem Geschwür abzulenken, wurde eine Enteroanastomose zwischen Colon transversum und unterstem Theil der Flexur angelegt, welche bis jetzt (8 Wochen p. op.) gut functionirt. — Bei einer dritten Patientin (14) hatte ein Sarcom der linken Niere das Colon descendens in Mitleidenschaft gezogen, es musste deshalb bei der Nierenexstirpation ein Stück des Colon descendens resecirt werden. Die Operation wurde gut überstanden und die Patientin (vom Lande stammend) „geheilt" entlassen. Ich habe keine Nachrichten über die Dauer der Heilung erhalten können.

Bei dem vierten Geheilten war ein gut apfelgrosses Carcinom der Flexur in das Rectum invaginirt; dasselbe liess sich nach Spaltung des Sphincters vorziehen, ohne dass die Umschlagsfalte gefühlt werden konnte, und wurde nach Art der Mikulicz'schen Operation bei Prolapsus recti operirt. Die Resection und Naht gelang sehr gut, die vernähte Stelle glitt zurück, und der 68jährige, ziemlich decrepide Mann, welcher eine Laparotomie schlecht ausgehalten hätte, machte eine so reactionslose Heilung durch, dass ich bedauerte, Tumoren der Flexur nicht öfter auf diesem von der Natur angebahnten Wege operiren zu können. Die Heilung hält jetzt ca. 1 Jahr an, der Patient befindet sich völlig normal, hat vollkommene Continenz.

Was nun die drei Gestorbenen anbelangt, so war bei einem derselben (Fall 13) zunächst wegen Darmverschluss die Colostomie gemacht. Von diesem Zustande wünschte der Patient, ein sehr unbehülflicher Mann, auf jeden Fall befreit zu werden. Die Resection war schwierig durch Verwachsung mit der Blase, und weil das untere Ende sich nicht vorziehen liess. Die Nahtanlegung gelang nur unter Spannung des peripheren Endes; die am 6. Tage beginnende und schnell zum Tode führende Peritonitis war jedenfalls durch Nachlass der Nähte veranlasst. — Die Resectionen an dem unteren Ende der Flexur sind wegen der Schwierigkeit der Nahtanlegung immer sehr mühsam und gefährlich. In einem analogen Falle würde ich künftig versuchen, ob nicht eine Invagination des Tumors nach unten auszuführen wäre, in der Weise, welche Trendelenburg und Hofmeister 1897 auf dem Chirurgen-

Digitized by Google

congress vorgeschlagen haben (Verhandlungen der deutsch. Ges. f. Chir. 1897. I. 69—72).

Die zweite Patientin, welche starb (No. 18), wurde im Stadium des Darmverschlusses operirt. Ich resecirte ein ringförmiges Carcinom der Flexur. — Der Verlauf war anfangs gut, dann traten neue Schmerzen auf, Stuhlgang war trotz Eingiessungen nicht zu erzielen. Die Kranke ging zu Grunde, und es fand sich ein zweites Carcinom an der Flexura lienalis.

Bei der letzten Kranken (No. 16) endlich bestanden seit drei Wochen Erscheinungen eines eingeklemmten Nabelbruches, die decrepide Frau war bis dahin nicht zur Operation zu bewegen gewesen. Als sie diese, fast in extremis, endlich zugab, wurde in dem Nabelbruch eine carcinomatös entartete Schlinge der Flexur gefunden, mit Eiterung in der Umgebung. Die Resection und Naht wurde ausgeführt, die Kranke starb jedoch wenige Stunden danach im Collaps.

Wenn ich resumire, so sind also 19 Fälle von malignen Neubildungen des Dickdarmes von mir mittelst Resection und Naht behandelt, von diesen sind 12 geheilt, 7 gestorben (= 36,8 pCt.)[1]).

Unter den 12 Geheilten ist 5mal Heilung von 3 bis zu $8^1/_2$ Jahren beobachtet ($8^1/_2$ Jahre, 6 Jahre, $5^1/_4$, 5 Jahre 10 Monate, 3 Jahre). Unter 3 Jahren sind zur Zeit gesund: einer 1 Jahr, eine 10 Monate; mit Recidiv lebt ein Patient (1 Jahr 11 Monate p. op.). An Recidiv starben: ein Patient ca. $1^3/_4$ Jahr p. resect., einer circa 1 Jahr (Datum nicht genau festzustellen) p. resect. Von einer Patientin ist der Ausgang nicht zu erfahren gewesen, doch nehme ich an, dass sie gestorben ist. Ohne Recidiv starb ein Kranker an Lungentuberculose $2^1/_2$ Monate p. resect.

Diese Resultate sind, wenn man die Schwere des Leidens bedenkt und erwägt, dass die Exstirpation von Darmgeschwülsten erst seit wenig mehr als 20 Jahren geübt wird, nicht zu schlecht,

---

[1]) Chavannaz, Thèse de Paris 1894, stellte aus der Literatur 89 Fälle von Dickdarmresection wegen Krebs aus den Jahren 1881—1893 zusammen, mit 37 Todesfällen = 41,5 pCt. Mortalität.

Digitized by Google

sie ermuntern jedenfalls zu weiterem Fortschreiten auf dem begonnenen Wege[1]).

Die Dickdarmcarcinome geben augenscheinlich für diejenigen Patienten, welche die immerhin eingreifende und gefährliche Operation überstehen, keine schlechte Prognose betreffs der Heilungsdauer. — Das beweisen die von mir angeführten Fälle, sowie die von Gussenbauer-Martini (18 Jahre), v. Bergmann, Rehn, v. Bramann, Czerny, Frank, Hochenegg, Lilienthal u. a. — Dafür spricht auch, dass (wie oben erwähnt) mehrfach bei Autopsien von Operirten die Abwesenheit von Metastasen festgestellt wurde. Es scheint danach, dass die Allgemeininfection des Körpers bei diesen Carcinomen, wenigstens in einer Reihe von Fällen, nicht sehr frühzeitig erfolgt, dass vielmehr die Geschwülste relativ lange auf den locus affect. und die nächstliegenden Lymphdrüsen des Mesenteriums beschränkt bleiben, so dass die Möglichkeit einer lange dauernden Heilung durch die Operation besteht. —

Ueber das bei der Operation angewendete Verfahren brauche ich nicht viel zu sagen, da dasselbe von den allgemein gültigen Vorschriften nicht wesentlich abweicht. (S. meine Arbeit in D. Zeitschr. f. Chir. Bd. 40.) Die Vorbereitungen des Kranken sind die vor jeder Bauchoperation üblichen — Bäder, mehrfach wiederholtes Abreiben der Haut mit Spiritus, Aether und Seife. Ausgiebige Entleerung des Darmcanales ist bei den stenosirenden Tumoren nicht immer zu erreichen, wo es aber angeht, wird sie natürlich angestrebt und 2 mal 1 g Bismuth gegeben, um den Darm zusammenzuziehen. Bei der Operation ist die Hauptsache, dass nur aseptisch vorgegangen wird, sterile Gaze wird reichlich zum Abstopfen des Operationsgebietes genommen, mit heissem sterilen Wasser zum Schluss ausgewaschen. Sehr wesentlich für den Erfolg ist eine minutiöse, präventive Blutstillung. Diese Patienten dürfen kein Blut verlieren! Bei den

[1]) Füge ich zu diesen 19 Dickdarmresectionen, wegen maligner Tumoren noch 2 Dünndarmresectionen aus gleicher Ursache hinzu (1. Sarcom des oberen Jejunum hart am Duodenum; gestorben; 2. Adenocarcinom in der Mitte des Ileums, geheilt), so giebt dies 21 Darmresectionen wegen maligner Geschwülste mit 13 Heilungen und 8 Todesfällen = 38 pCt. Mortalität.

Ziehe ich die 11 wegen Tuberculose und 1 wegen Aktinomykose gemachten Darmresectionen hinzu, so erhalte ich 33 Resectionen wegen maligner oder chronisch entzündlicher Affectionen am Darm, von welchen 25 heilten und 8 starben = 24,2 pCt. Mortalität.

Digitized by Google

Operationen an fixirten Darmpartieen (Ileocoecalgend) wird ein Jodoformgazetampon eingelegt, bei denen an beweglichen Darmtheilen meist nicht.

Opium wird in der Nachbehandlung nicht gegeben, Morphium nur, wenn nöthig, in den ersten Nächten. Die Operationen wurden alle in Allgemeinnarkose ausgeführt. (Aether, Chloroform, oft beides combinirt.) Während der Darmnaht kann man in der Regel das Narcoticum weglassen; das Lösen der Adhäsionen, das Vorziehen des Darmes und das Abbinden des Mensenteriums ist aber in der Regel sehr schmerzhaft und fordert tiefe Narkose.

Subcutane oder rectale Infusionen von Kochsalzlösung wurden oft nach der Operation angewendet zur Belebung der Kräfte und Stillung des Durstes.

Die Patienten erhalten, sobald die Narkosenübelkeit geschwunden ist, flüssige Nahrung stündlich esslöffelweise. Kleine Darmeingiessungen werden schon vom 3. Tage an gemacht, Abführmittel per os erst vom 8. Tage an gereicht.

Der Murphyknopf[1]) ist niemals angewendet, es stehen seinem Gebrauche im Dickdarm ja auch mannigfache Bedenken entgegen — er wird leicht verstopft, die Einfügung in den unregelmässig geformten Dickdarm scheint weniger sicher als im Dünndarm. — Die Naht wurde als fortlaufende Seidennaht in doppelter Reihe angelegt mit runden Nadeln; wenn sich der Darm genügend verziehen lässt, mit geraden englischen Nähnadeln (ovale Oehre!), welche ohne Nadelhalter freihändig geführt werden; kann man mit diesen nicht ankommen, so werden krumme Nadeln mit Nadelhalter genommen.

Die Vereinigung der Darmenden fand in verschiedener Weise statt: 7 mal End-zu-End (geh. 5, gest. 2); 9 mal End-zu-Seit Implantation des centralen Endes ins periphere (6 geh., 3 gest.); 3 mal Seit-zu-Seit (1 geh., 2 gest.). Ein definitives Urtheil darüber, welche dieser Methoden die beste sei, möchte ich

[1]) Ueber Gefahren der Anwendung des Murphy-Knopfes gerade bei Dickdarm-Resectionen wird berichtet aus der Heidelberger chirurgischen Klinik (Czerny, Rindfleisch, Schiller l. c.), von Hahn (Sörensen, Freie Vereinigung der Chirurgen Berlins, 8. Mai 1899), Frank (K. K. Gesellschaft der Aerzte zu Wien. 26. Mai 1899), Porges (Wiener klin. Wochenschr. 1899, S. 603). Routier (Bullet. et mém. de la Soc. de chir. de Paris, T. XXII, S. 544) u. A.

Digitized by Google

nicht abgeben; im Allgemeinen habe ich in letzter Zeit die seitliche Implantation des zuführenden in das abführende Stück bevorzugt, weil sie mir bei der unregelmässigeren Form des Dickdarmes mit den vielfachen Anhängen von Fettfalten leichter und sicherer erschien.

Der Verschluss des Darmes während der Naht wurde entweder durch Abbinden mit Jodoformdocht oder durch Abklemmen mit den federnden Darmklemmen (Doyen-Collin) bewirkt. Die Anwendung der letzteren ist bequem und schnell auszuführen. Schaden habe ich davon nicht gesehen.

Auf eine Erscheinung, die mir bei 2 Patienten nach erfolgter Heilung Sorge machte und mich an dem definitiven Erfolge zweifeln liess, sei hier aufmerksam gemacht. Ich fand 2 bis 3 Monate nach der Operation (Fall 3 und 9) Härten im Bauche neben dem Operationsterrain, welche Recidive anzudeuten schienen. Im Fall 3 bildete sich ein Abscess, der incidirt wurde und schnell heilte, im Fall 9 resorbirten sich die Härten, welche in beiden Fällen als entzündliche Infiltrationen um Netzabbindungen zu deuten sind. Beide Kranke sind über 5 Jahre gesund. (Vgl. die Ausführungen von Braun-Göttingen auf dem Chirurgencongress 1900.)

Ist man gezwungen, bei bestehendem Darmverschluss zu operiren, so sind die Schwierigkeiten viel grössere als bei durchgängigem Darme. Die geblähten Därme erschweren die Operation bedeutend, die Patienten vertragen in dem Zustande weniger, neigen sehr zu Collaps, und endlich hat die Darmnaht gleich einen sehr starken Andrang auszuhalten. Man muss sich von Fall zu Fall entscheiden, ob man gleich die eingreifendere, aber für den Kranken angenehmere, weil definitive Verhältnisse schaffende Resection vornehmen, oder ob man erst durch eine Enterostomie den Darm gründlich entleeren und secundär reseciren soll. Ich habe 4 mal bei bestehendem Darmverschluss den stenosirenden Tumor gleich resecirt und den Darm vernäht — von diesen Fällen sind 2 (No. 11 u. 17) genesen, 2 gestorben (No. 18 u. 16). Die eine von den Letzteren (18) hatte ausser der resecirten krebsigen Strictur in der Flexur noch eine zweite in der Flexura lienalis. Vielleicht, aber keineswegs sicher hätte man bei der Operation am entleerten Darme dieses Doppelcarcinom erkennen und demgemäss

Digitized by Google

handeln können. Die Andere (16) befand sich in einem so elenden Zustande (Carcinom der Flexur in einem Nabelbruch), dass sie bei jeder Art des Vorgehens gestorben wäre.

Dreimal habe ich wegen Darmverschluss erst die Enterostomie (Coeco- oder Colostomie) gemacht und später resecirt, von diesen sind 2 gestorben (13 u. 10) — beides waren sehr schwierige Eingriffe — 1 Patient ist genesen (15).

Im Allgemeinen würde ich rathen, bei bestehendem Darmverschluss nur dann gleich zu reseciren, wenn der stenosirende Tumor schnell gefunden wird und sich völlig vorziehen lässt, so dass man unter reichlicher Gazeumstopfung extraperitoneal operiren kann, — und wenn der Kräftezustand des Kranken die eingreifendere und länger dauernde Operation zulässt.

Es empfiehlt sich in solchen Fällen durch Incision einer der geblähten, gut vorziehbaren Schlingen erst den Darm etwas zu entlasten und danach an die Resection zu gehen. Die gewählte Schlinge wird zu diesem Zweck mit Gaze umstopft und durch eine eingeschnittene, vorher mittelst Dampf sterilisirte Compresse von Mosetigbattist durchgezogen, dann mit Trokart oder Messer eröffnet und unter Schutz des wasserdichten Stoffes in eine reine Schale entleert.

Bei schwierigen Verhältnissen am Tumor, tiefer Lage, Verwachsungen etc., sowie bei collabirten Patienten ist es besser, zunächst nur die Colostomie zu machen.

B. Palliative Operationen.

Sind die Darmresectionen oft sehr schwierige und gefährliche Eingriffe, so hat man doch nach glücklicher Beendigung die Befriedigung, dem Kranken ein überaus verderbliches Leiden genommen zu haben, und kann auf eine Heilung hoffen. Nicht ganz so ist es, wenn die Exstirpation nicht möglich ist — alsdann sind wir auf Palliativoperationen angewiesen, welche das Grundleiden zwar nicht beseitigen, aber doch die quälendsten Symptome heben.

In erster Linie steht dabei die Entero-Anastomose, weil sie den Darminhalt unter Umgehung des Hindernisses in den abführenden Darm leitet, und den Kranken der lästigen Kothfistel überhebt. Dem steht entgegen, dass sie, besonders bei bestehen-

Digitized by Google

dem Darmverschluss, schwieriger anzulegen ist, als die Colostomie, dass sie eine längere Operation erfordert, und nur dann ausführbar ist, wenn die mit einander zu verbindenden Darmtheile vorgezogen werden können, um unter Klammer-Anwendung die Vereinigungsnähte anzulegen. Demgemäss ist sie bei den häufigen carcinomatösen Stenosen des unteren Endes der Flexur oft nicht mehr möglich.

Es sind 12 Entero-Anastomosen ausgeführt wegen maligner Neubildungen mit 9 Heilungen und 3 Todesfällen.

Was zunächst die Letzteren anbelangt, so war die Ursache des unglücklichen Ausganges einmal (21) Perforation des Carcinomes der Flexura lienalis am distalen Ende — vermuthlich hervorgerufen durch Zug am Darm bei dem Versuche, die Verschlussstelle freizulegen. Der Verlauf war nach Anastomosirung des untersten Ileums mit der Flexur 7 Tage lang ein guter, Stuhlgang war reichlich erfolgt — dann trat Perforationsperitonitis von der erwähnten Stelle aus ein. In einem zweiten Falle (26) wurde wegen Tumors der Coecalgegend die Ileo-sigmoideo-Anastomose gemacht; am 9. Tage wurden die Nähte — etwas früh — entfernt, und in der Nacht platzte die Wunde bei starkem Husten infolge von Bronchitis auf. Es wurden Plattennähte angelegt, der Tod erfolgte bald darauf an Lungenödem. Die dritte Kranke (29) kam nach 7tägigem Darmverschluss sehr elend zur Operation, es wurde Peritonitis carcinomatosa und ein stenosirendes Carcinom der Flexura hepatica gefunden; durch Vereinigung des Ileums mit dem Colon transversum wurde das Hinderniss umgangen, die Patientin collabirte während der Operation und starb bald darnach.

Während im letzten Falle der unglückliche Ausgang kaum zu vermeiden war, trugen in den beiden ersteren unangenehme Zwischenfälle die Schuld. — Alle drei Gestorbenen kamen mit bestehendem Darmverschluss zur Operation.

In 9 Fällen war eine operative Heilung zu verzeichnen, d. h. die Patienten überstanden den Eingriff. Die längste Heilungsdauer betrug in einem Falle (20) drei Jahre. — Der 34jährige Mann kam am 25. 3. 95 wegen Darmverschluss zur Operation, das Hinderniss musste in der Gegend der Flexura lienalis sitzen. Da es nicht zu beseitigen war, wurde die Coecostomie gemacht. Auf den dringenden Wunsch des Patienten, von der Kothfistel be-

Digitized by Google

freit zu werden, wurde am 4. 5. 95 noch einmal der Bauch geöffnet und, da das Hinderniss nicht entfernt werden konnte, die Anastomose zwischen Colon transversum und Flexura sigmoidea gemacht. Dieselbe functionirte gut, so dass die Kothfistel verschlossen wurde. Der Patient war darnach volle 3 Jahre arbeitsfähig und wohl; am 13. 6. 98 stellte er sich wieder vor mit Anzeichen von Lebercarcinom. Die Anastomose functionirte ungestört bis zu dem am 3. 9. 98 an Kachexie erfolgten Tode. Bei der Section fand sich Carcinom der Flexura lienalis, der Leber, des Bauchfelles; die Anastomose war offen. In diesem Falle war der dem Tode verfallene Patient also 3 Jahre der Arbeit erhalten, und starb 3 Jahre 4 Monate nach Ausführung der Entero-Anastomose.

Eine 72jährige Frau (27), der wegen Darmverschluss durch Tumor in der Flexura lienalis die Anastomose zwischen Colon transversum und Flexur angelegt wurde, schrieb mir $1^1/_4$ Jahr nach der Operation, sie sei ganz wohl und habe regelmässigen Stuhlgang. — Ein dritter Kranker (23) lebte etwas über 1 Jahr nach der Entero-Anastomose, hatte aber über viel Beschwerden zu klagen - - die Anastomose war etwas nahe am Tumor angelegt worden. Bei den andern Patienten betrug die Lebensdauer p. op. kürzere Zeit — immerhin waren die Kranken besser daran, wie vor dem Eingriff, und der Zustand viel erträglicher, als nach Enterostomie. Zweimal wurde behufs Verschlusses der Kothfistel nachträglich die Anastomose gemacht, bei dem erwähnten Fall 20 und bei Fall 24; letzterer wurde nach mehreren Monaten in seine Heimath entlassen, was mit offener Kothfistel nicht möglich gewesen wäre. Da er nach ausserhalb ging, konnte ich über seine weitere Lebensdauer nichts erfahren.

Zweimal wurde wegen Recidives nach Tumor-Exstirpation (22 u. 25) die Darmanastomose gemacht, um die Beschwerden der Kranken zu lindern.

Bei bestehendem Darmverschluss ist 5 mal die Darm-Anastomose ausgeführt, mit 2 Heilungen (23 u. 27) und 3 Todesfällen (s. oben). Die Operation ist unter diesen Umständen schwieriger, als bei entleertem Darme, und gefährlicher, weil aus den überfüllten Därmen leicht Koth auslaufen kann während der Naht. Bei den 3 Todesfällen (s. oben) war dieses Ereigniss jedoch nicht eingetreten.

Digitized by Google

Von den Kranken, welche wegen Stenosenerscheinungen, aber bei noch nicht eingetretenem Darmverschluss operirt wurden, ist Keiner gestorben.

Bei der Ausführung der Operation muss man sich möglichst schnell darüber orientiren, bis wie weit der Darm gebläht ist und von wo an er leer erscheint, darnach kann man den Sitz des Hindernisses bestimmen, und die zur Vereinigung geeigneten Darmpartien auswählen.

Der Sitz des Hindernisses war

in der Coecalgegend	4	mal,
„ „ Flexura hepatica	1	„
im Colon transversum	2	„
in der Flexura lienalis	3	„
„ „ „ sigmoidea . . .	2	„

Die Anastomose wurde angelegt

zwischen Colon transversum und Flexura sigmoidea . .	3	mal,
„ Ileum und Flexura sigmoidea	5	„
„ „ „ Colon transversum	4	„

Die betreffenden Darmschlingen wurden vorgezogen, nach Möglichkeit leer gestrichen, und dann durch je eine Collin-Klemme abgeklemmt. Es wurde ganz nach dem Vorgehen bei der Gastro-Enterostomie zunächst die fortlaufende Serosanaht angelegt, dann beide Darmschlingen eröffnet. Es folgt nun die innere Schleimhautnaht an der Hinterseite, darauf die doppelreihige Naht an der Vorderseite, immer durch fortlaufende Nähte, deren freie Enden mit einander verknüpft werden (Kocher). Eine exacte Schleimhautnaht, beziehungsweise das Mitfassen und Aneinanderbringen der Schleimhauträder halte ich für unerlässlich, damit nicht nachträglich Verengerung der Oeffnung eintritt. Das Lumen der letzteren muss 4—5 cm weit sein, damit auch dickere Kothpartikel passiren können. Ferner ist es wichtig, die Anastomose nicht zu nahe am Tumor anzulegen, weil sonst die Wucherung des letzteren die Oeffnung wieder verlegen oder verengern kann. In einem Falle (23) musste das Wiedererscheinen der Stenosenerscheinungen nach etwa $^1/_2$ Jahre auf den erwähnten Umstand geschoben werden.

Theoretisch könnte es zweckmässig erscheinen, die erkrankte Darmpartie ganz der Berührung mit dem Darminhalte zu ent-

Digitized by Google

ziehen durch vollkommene Ausschaltung. Praktisch ist jedoch dies Vorgehen nicht zu empfehlen — man darf es nämlich nicht riskiren, den erkrankten Darmtheil abzuschliessen und zu versenken, weil das Secret der zerfallenden Neubildung und der noch gesunden Schleimhaut das in sich verschlossene Darmstück sprengen würde. Um das zu verhüten, müsste man eine Oeffnung nach aussen anlegen zur Ableitung der Secrete — und eine derartige, jauchigen Darmschleim absondernde Fistel ist für jeden Patienten äusserst lästig, ganz besonders aber für solche der ärmeren Klasse, denen die Kosten des Verbandes schwere Opfer sind. Der Hauptvortheil der Entero-Anastomose bei nicht mehr exstirpirbaren Darmgeschwülsten besteht gerade darin, dass die Patienten nach erfolgter Heilung den Stuhlgang auf natürlichem Wege absetzen und keinerlei Fistel haben.

Es giebt jedoch Fälle, und unter den meinen sind es nicht ganz wenige, in denen die Anlegung der Enteroanastomose nicht rathsam erscheint oder aus örtlichen Gründen nicht möglich ist.

Es sind das einmal solche Fälle, welche mit schweren Verschlusserscheinungen, stark collabirt zur Operation kommen, so dass man ihnen zur Erleichterung des Leidens nur den einfachsten Eingriff zumuthen kann. Ferner setzt die Anlegung der Darm-Anastomose voraus, dass man den unterhalb der Stenose sitzenden Darmtheil noch vorziehen kann, das ist aber bei den leider sehr häufigen Carcinomen am unteren Ende der Flexura sigmoidea oft nicht möglich. Der Darm ist zuweilen am Promontorium so fest geheftet, dass man ihn nicht hervorholen kann; die Vereinigungsnaht dort in loco anzulegen, ist schwierig und mit der Gefahr des Kothaustrittes verbunden; ausserdem kommt die Vereinigungsöffnung so nahe an den Tumor zu liegen, dass die neue Communication bald wieder verlegt wird. In Fällen dieser Kategorien ist man genöthigt, die Enterostomie zu machen. Sicherlich ist die Anlegung der Kothfistel keine Operation, welche den Chirurgen mit Freude erfüllen kann — einzelne Chirurgen haben sie ganz verworfen. Stromeyer sagt in seinem Handbuch der Chirurgie S. 629: „Nach meiner Meinung sollte man diese Unglücklichen (mit carcinomatöser Strictur) lieber etwas früher sterben lassen, ohne sie der Chirurgie ihren Tribut bezahlen zu lassen. In dieser Beziehung wechseln die Ansichten der Aerzte mit den Jahren."

Digitized by Google

Indessen die Leiden des Kranken — Kotherbrechen und Schmerzen — sind gross und können sehr lange andauern. Wir können demselben die ganze traurige Wahrheit nicht enthüllen, und so ist man doch immer wieder gezwungen, zu diesem Nothbehelf zu greifen.

Ich war in 20 Fällen zur Colostomie genöthigt, von welchen 14 die Operation längere Zeit überlebten, 6 im unmittelbaren Anschluss an die Operation oder bald darnach (bis zu 4 Wochen) starben. In 16 Fällen drängten schwere Verschlusserscheinungen zu dem Eingriff, von diesen starben 5 mehr oder weniger schnell nach dem Eingriff; 3 mal nöthigten heftige Stenosenbeschwerden dazu (1 gestorben), 1 mal musste der Darm geöffnet werden, weil Verjauchung des Tumors eingetreten war.

Dreimal wurde nachträglich die Exstirpation des Tumors gemacht (1 geheilt, 2 gestorben) und zweimal wurden die Beschwerden der permanenten Kothfistel durch eine nachträgliche Darm-Anastomose gehoben. Diese Fälle sind schon bei den betreffenden Stellen erwähnt (s. oben).

Die Todesursachen der mehr oder weniger bald nach der Colostomie Gestorbenen sind: fortschreitende Kachexie (Fall 36), Decubitalgeschwür oberhalb der Stenose (Fall 48), Perforation des Carcinoms (Fall 51), Pneumonie (Fall 50, 47), Bauchdeckenphlegmone (Fall 43, ausserhalb operirt). Ein Fall von diesen (47) betraf eine 84jährige Greisin, die mir von der inneren Abtheilung zur Operation überwiesen wurde — ich sträubte mich mehrere Tage lang in der Erwartung, dass das Ende ohne Eingriff eintreten würde. — Das geschah aber nicht, die Kranke litt entsetzlich und brach fortdauernd Koth, so dass ich ihr schliesslich doch noch durch Colostomie eine Erleichterung ihrer letzten Lebenstage bereitete.

Von den 14, welche die Enterostomie längere Zeit überlebten, wurden 5 nachträglich anderweit operirt, mit dem Erfolge, dass ein Patient (40) 3 Jahre nach der Exstirpation gesund blieb, ein zweiter (42), dem die Darmanastomose gemacht wurde, erst $3^1/_3$ Jahre danach starb, und ein dritter ebenso behandelter über ein Jahr nach der ersten Operation ohne beträchtliche Beschwerden noch lebte. Unter den übrigen 9 Patienten mit Colostomie hat eine Patientin (45) noch 2 Jahre 7 Monate gelebt,

Digitized by Google

davon 2 Jahre 4 Monate in erträglichen, einen beschränkten Lebensgenuss gestattenden Umständen, dann trat zunehmende Cachexie ein, welche ohne sehr grosse Qualen zum Ende führte. — Diese Kranke hat also jedenfalls durch die Operation entschieden gewonnen und ist schliesslich leichter und schmerzloser gestorben, als wenn sie an Darmverschluss zu Grunde gegangen wäre. Ein weiterer Patient (34) lebte 1 Jahr 2 Monate p. op. ohne grosse Beschwerden und konnte zum Theil sein Amt in einer hohen Behörde versehen. Ein Jahr lang überlebte Fall 48 die Operation in leidlichen Umständen. Die übrigen lebten oder leben noch einige Monate bis $^3/_4$ Jahr p. op.[1])

Wenngleich die Colostomie im Ganzen nicht zu den erfreulichen Eingriffen gehört, so fehlen doch auch hierbei die Lichtblicke nicht ganz. Eine beträchtliche Erleichterung der vorhergehenden Beschwerden wurde nur bei sehr wenigen vermisst. — Der Grad der Belästigung durch den Anus praeternaturalis ist sehr verschieden, je nach der Stelle des Darmes, an welcher er angelegt ist. Musste das Coecum oder der unterste Theil des Ileum eröffnet werden, wo der Darminhalt noch ganz flüssig ist, so ist eine Regelung des Abflusses auf bestimmte Zeiten, also eine relative Continenz, sehr schwer zu erzielen; die Kranken sind fast immer dauernder Beschmutzung ausgesetzt. — Allerdings kann man in solchen Fällen immer noch nachträglich eine Ileocolostomie anlegen und dadurch den Kothausfluss aus der Fistel hemmen.

Bei der Anlegung der Colostomie an der Flexura sigmoidea liegen die Verhältnisse wesentlich günstiger, es gelingt hier meist, einmal durch zweckmässige Art der Darmeinnähung, sodann durch passende Diät und Nachhülfe mit Opium den Stuhl consistent zu machen, so dass fortlaufende Beschmutzung vermieden werden kann.

Das Verfahren bei der Colostomia iliaca sinistra war das folgende: Hautschnitt 4—5 cm einwärts von der Spina ilei ant. sup. sin., entweder unter Hautverziehung medianwärts oder unter nachträglicher Bildung eines Brückenlappens nach aussen hin, unter welchem der Darm durchgezogen wurde (Frank). Die Mus-

[1]) Bérard, Lyon méd. 1875, No. 30, Hildebrand, Jahresbericht für Chirurgie, 1897, berichtet über einen Kranken, der mit Anus praeternaturalis wegen Carcinom des Colon ascendens 5 Jahre lebte.

Digitized by Google

culatur wird immer stumpf nach der Faserrichtung durchtrennt, so dass sie nachher eine Art Sphincter bildet (v. Hacker). Die Flexura sigmoidea trifft man in der Regel dicht hinter dem Schnitt durchs Bauchfell; lässt sie sich als Schlinge vorziehen, so wird bei den Fällen, wo der Anus praeternat. in Permanenz angelegt wird, der Darm nach Einheftung mit Serosanähten durchtrennt und das abführende Ende eng zusammengezogen in einem Winkel des Schnittes befestigt, das zuführende Stück in schräger Weise (Hautverziehung oder Brückenlappen) durch die Bauchwand gezogen und circulär an die äussere Haut, nicht weit von der Spina, angenäht. Zuweilen ist das Mesocolon geschrumpft, so dass sich keine Schlinge vorziehen lässt, dann wird ein Zipfel der Darmwand in schräger Richtung herausgenäht. Ebenso wird in denjenigen Fällen, bei welchen die Untersuchung des stenosirenden Tumors mit dem Finger die Möglichkeit einer späteren radicalen Entfernung desselben ergeben hat, nur eine wandständige Oeffnung angelegt, weil dann die Beseitigung des Anus praeternaturalis nach der späteren Exstirpation leichter ist. Die Oeffnung im Darm wird möglichst klein angelegt, und zunächst ein fingerstarkes Drainrohr für einige Tage in den Darm geschoben. Die Hautwunde wird durch Nähte verkleinert; wenn ein seitlicher Brückenlappen gebildet war, wird die erste Incision ganz vernäht. Mittelst Airolpaste oder Zinkpaste wird die Nahtlinie und die umgebende Haut geschützt.

Auf diese Weise erreicht man es, dass der den Koth führende Darm schräg durch die Bauchwand verläuft und von der Musculatur umfasst wird. In den ersten Tagen läuft der Darminhalt durch das dicke Rohr in eine nebengelegte Flasche (Ente). Die Nahtlinie oder Wunde bleibt rein; nach einigen Tagen pflegt sich das Rohr zu verstopfen und muss entfernt werden, dann ist die Wundumgebung der Kothüberschwemmung ausgesetzt, und man muss auf Nahtphlegmonen aufpassen (Fall 44 starb ausserhalb an einer solchen). Zu bemerken ist noch, dass bei sehr acuter Darmblähung und beginnender Darmparese zuweilen der Ausfluss in den ersten 24 Stunden gering ist und erst allmählich in Gang kommt. Haben sich Darmschleimhaut und äussere Haut lippenförmig vereinigt, so kann man in der Regel durch ein mit Pegamoid überzogenes Bruchband oder eine elastische Gummileibbinde den

Digitized by Google

schrägen Canal gegen den Darmbeinstachel zudrücken und eine leidliche Consistenz erreichen, wenn durch Diät und kleine Opiumdosen für consistenten Stuhl gesorgt wird. Wenn die Patienten selbst einigermassen geschickt sind, so lernen sie es bald, des Morgens mit Hülfe von Wassereingiessungen die Fäces in ein Becken zu entleeren und für den übrigen Tag frei zu bleiben. Ekzeme der Umgebung und Darmprolaps habe ich nicht gesehen.

Mehrere der Kranken verstanden es, mit einfachen Mitteln sich sauber zu halten, so dass sie gesellschafts- und geschäftsfähig waren.

Der Eingriff lässt sich, wenn nöthig, unter localer Cocainanästhesie ausführen. Nur wenn man nach dem Darm suchen muss, empfinden die Kranken Schmerz, der etwas Narcoticum erfordert.

In manchen Fällen hat es sich mir als praktisch erwiesen, zunächst den Bauch in der Mittellinie zu eröffnen, um von da aus einen Ueberblick zu gewinnen, ob der Tumor exstirpirbar sei oder ob man ihn eventuell durch Anastomose umgehen könne. Diese Untersuchung ist vom Medianschnitt leichter zu bewerkstelligen als von der kleinen seitlichen Incision zur Anlegung des Anus praeternaturalis. Erwiesen sich sowohl die Exstirpation als die Anastomose als nicht ausführbar, so wurde die Wunde in der Mittellinie geschlossen und seitlich die Darmeinnähung vorgenommen. Man kann sich letztere dann dadurch erleichtern, dass man den einzuheftenden Darm oder einen Appendix epiploicus desselben mit einer langen Klammer von der Wunde in der Mittellinie aus fasst und damit in die Gegend des anzulegenden Anus praeternaturalis vordrängt; es wird dadurch jedes Suchen nach dem Darme von der seitlichen Oeffnung aus vermieden.

Es wurde die Ileostomie (dicht über der Valvula Bauhini) zweimal gemacht († 1), die Coecostomie 8 mal († 2), die Colostomia transversa 1 mal, die Colostomia iliaca sinistra 9 mal († 3).

Die Resultate der operativen Behandlung der malignen Dickdarmtumoren sind sicherlich noch verbesserungsfähig, und zwar glaube ich, dass die Verbesserung weniger auf technischem Gebiete, als vielmehr auf dem der Diagnose zu suchen ist. Je früher es gelingt, die Diagnose der Darmstenose zu stellen, desto bessere Aussichten hat die operative Behandlung.

Digitized by Google

Anhang.

Krankengeschichten.

Tabelle I.

Radical-Operationen Fall 1—19.

(Fall 1—4 sind bereits ausführlich mitgetheilt in „Deutsche Zeitschrift für Chirurgie", Bd. 40, S. 523ff. und werden hier nur auszugsweise angeführt.)

1. Galle 35. M. Aufgen. 29. 9. 1891.

Abscedirender Tumor der Blinddarmgegend. 1. 10. Abscessincision. — 21. 11. Exstirpation der sehr umfangreichen Geschwulst mit einem Stück der Bauchdecke und Fascia iliaca. Darmenden eingenäht. 5. 1. 1892 Darmnaht. — Heilung.

Zur Zeit gesund und arbeitsfähig. Bauchbruch. Adenocarcinom. (Vorgestellt auf dem Congress.)

2. Köbisch 47. M. 12. 2. 94. — 2. 6. 94.

1893 Anfall von Darmverschluss. Verstopfung. Abmagerung. Kräfteverfall. Zerfallender Tumor in der Blinddarmgegend. Incision. Sept. 1893. Exstirpation damals verweigert.

16. 2. 94. Exstirpat. der Geschwulst (Ileum und Coecum 14 cm, Colon ascend. 7 cm) Darmnaht. — Heilung. Adenocarcinom.

(Recidiv. 3. 8. 95. Enteroanastomose. Heilung der Op.-Wunde. Tod Sept. 1895.) (S. Enteroanastomose Fall 22.)

3. Gr. 58 J. M. 4. 5. 94. — 2. 6. 94.

Seit 1 Jahr Schmerzen in der rechten Bauchseite. Abmagerung. Verstopfung, einmal blutiger Schleimabgang. Höckriger Tumor des Coecum. 7.5.94 Exstirpation. Naht. Glatte Heilung. (Adenocarcinom.) 10 cm Ileum und Coecum, 5 cm Colon entfernt. Sept. 94. Abscess unter der Narbe. Incision. Zur Zeit gesund, arbeitsfähig. (Vorstellung 18. 4. 1900 vor dem Congress.)

4. L. 49. M. 2. 1. 95. — 1. 3. 95.

Seit 1 Jahr krank. Anfälle von Leibschmerzen, Erbrechen, Verstopfung. — Seit 3 Wochen Blutabgang im Stuhl. Abmagerung 8. 1. 95. Resect. von 9 cm Ileum, 15 cm Colon u. Coecum. Adenocarcinom der Valvula Bauhini, Invagination. Heilung. Zur Zeit gesund. (18. 4. 1900 Vorstellung vor dem Congress.)

5. Koch 33 J. M. No. 2151/97. Aufgen. 25. 9. 97. — Entlassung 12. 11. 97.

Anamnese: Patient will früher stets gesund gewesen sein. Vor 2 Jahren bemerkte P. in der rechten Unterbauchseite eine Geschwulst und hatte häufig krampfartige Schmerzen im Leibe. Seit 3 Monaten Beschwerden stärker und anhaltender. Stuhlgang erschwert, leichte Abführmittel dauernd nöthig. Zweimal Blut im Stuhl. Starke Abmagerung in letzter Zeit.

Digitized by Google

Status: Kräftig gebauter, blasser Mann, stark abgemagert. Leib in toto weich, nicht aufgetrieben. In der Regio hypogastrica dextra leichte Hervorwölbung. Man fühlt hier eine mit der Längsachse parallel dem Poupartschen Bande verlaufende Resistenz, welche von der Höhe des Nabel bis zur Mitte der Leistengegend reicht, 4 Querfinger breit, gut verschieblich, nach allen Seiten frei beweglich ist und eine höckerige Oberfläche hat. Schall darüber abgeschwächt tympanit. Druck ruft leichte Schmerzen hervor. Im Abdomen kein Erguss. Durch Eingiessung Stuhlgang normal.

27. 9. 97. Operation: Aethernarkose gemischt mit Chloroform. Lagerung mit mässig erhöhtem Becken. Schräger Längsschnitt durch den M. rectus dext. Stark prominirende Geschwulst stellt sich sofort in der Bauchwunde und wird nach stumpfer Loslösung einiger Adhäsionen leicht entwickelt. Dieselbe nimmt Coecum und Colon ascendens bis zur Flexura hepatica ein. Aufsuchen des Ileumansatzes. Abbinden des medianen Ansatzes des Mesocolon bis über den Bereich des Tumor. Abbinden des lateralen Blattes der Mesocolon. Abbinden des Ileum mehrere cm oberhalb der Mesenterialabbindung. Durchtrennung des Dünndarms. Schrittweise Ablösung des Mesenteriums. Stumpfe Auslösung des Tumors aus dem Beckenboden. Durchtrennung des Colon und Verschluss des Colon. Lebhafte Blutung aus der Darmwand. Implantation des Ileum ins Colon transversum. Schluss des Mesenterialschlitzes. Im Dünndarmmesenterium liegende vergrösserte Lymphdrüse excidirt (nicht tumorartig aussehend). Vernähung der Wunde im retrocoecalen Bindegewebe mit Catgut. Operationsdauer $2^1/_2$ Stunde.

Verlauf: Kleiner Nahtabscess am 8., kleines pleuritisches Exsudat am 19. Tag r. h. u., sonst glatt.

Untersuchung der Geschwulst: Ileum 14 cm lang, Colon ascend. 11 cm, Coecum und Anfangstheil des Colon ascend. stark verdickt bis zu $2^1/_2$ cm. Polypöse Wucherungen auf der Schleimhaut. Starke Verengerung des Lumens an der Ileocoecalklappe. An der mesenterialen Seite des Darmes starke knollige Wucherungen ins Mesocolon reichend.

Mikroskop. Untersuchung Prof. Benda: Lymphosarcom. — Recidiv 21. 5. 98. — Enteroanastomose (s. dort Fall 25).

6. H. 27 J. M. 1391/98. 7. 7. bis 21. 9. 98. Seit April d. J. öfter Schmerzen im Leibe, zuweilen Erbrechen. Anf. Juni Schmerzen in der rechten Bauchseite. Abmagerung. Stuhlgang regelmässig, zuweilen Diarrhoe; Auswurf. Nachtschweisse.

Status: Magerer Mann. Linksseitiger Spitzenkatarrh; Tub.-Bac. im Auswurf.

In der rechten Bauchseite, in der Coecalgegend ein apfelgrosser, gut beweglicher, höckeriger Tumor, etwas druckempfindlich. In Anbetracht des Lungenspitzen-Katarrhes wird ein tuberkulöser Coecaltumor angenommen.

9. 7. 98. Typische Resection der Ileocoecalportion mit dem Tumor. Implantation des Ileum ins Colon transversum. Vernähen des Mesent.-Schlitzes.

Digitized by Google

Präparat: Vom Ileum 6 cm entfernt, vom Coecum und Colon ascend. 14 cm. Gegend der Ileocoecalklappe von einem Tumor eingenommen, der das Lumen stark verengert. Mucosa und Submucosa im Bereich des Tumor stark verdickt.

Mikroskop. Untersuchung (Prof. Benda) Gallert-Carcinom.

13. 7. Nähte entfernt. 16. 7 bei einem Hustenstoss platzt die Narbe zum Theil auf. 4 Plattennähte. — Ausgedehnter Katarrh über der ganzen linken Lunge. 30. 7. Plattennähte entfernt. Wunde völlig heil. Darmfunctionen ungestört. Die Lungen-Erscheinungen nehmen zu. Den August durch war Patient theilweise ausser Bett, fieberte aber Abends öfter in Folge seiner Lungenerkrankung. 21. 9. Tod.

Section (Prof. Benda). Tuberkulöse Bronchialgeschwüre, käsige Pneumonie der linken Lunge. Darmresection tadellos vertheilt, keine Carcinomreste oder Metatasten im Bauch zu finden.

An der Implantationsstelle, welche 15 cm unterhalb der verschlossenen Flex. hepatica im Colon transversum liegt, besteht eine breite Communication. Die Darmwände sind gut verheilt.

7. Gr. 48 Jahr, M. 254/95. 20. 4. 95 — 27. 4. 95. Leidet seit Jahr und Tag an Verstopfung. Seit $1^1/_2$ Jahren kolikartige Schmerzen durch Blähungen. Seit Febr. 95 im rechten Hypogastrium Stenosenerscheinungen, schmerzhafte Darmcontractionen. — Abmagerung.

Status: Grosser, etwas magerer Mann, leichter Icterus der Conjunctiva. 3 Finger breit unter dem rechten Rippenrand entsprechend der Flexura coli hepatica ein stark faustgrosser, harter, höckriger Tumor, beweglich. Magen normal.

22. 4. 95. Längsschnitt über dem Tumor vom rechten Rippenrand 15 cm nach abwärts. Tumor der Flexura hepatica coli tritt zu Tage. Netzadhäsionen, abgebunden. Im Mesocolon zahlreiche Drüsen. — Typische Abbindung des medianen Mesocolonblattes unterhalb der Drüsen, bis hart an die Wurzel des Mesocolon; dann Abbindung des lateralen Blattes. Ileum am Ansatze ins Coecum abgebunden. Coecum, Colon ascendens und flexura hepatica coli exstirpirt. Querschnitt des Colon transv. durch Invaginationsnähte geschlossen, Ileum seitlich ins Colon transv. implantirt. Vernähung des Mesenterialschlitzes. Tampon in das Geschwulstbett. Schluss der Bauchwunde durch Etagennaht.

Präparat: Coecum u. Colon ascendens mit Flexura hepatica 21 cm; 3 cm v. Ileum. Umfang des Colon 17 cm vor dem Tumor. Vom obern Ende des Colon ascend. bis ins Colon transversum reichend, ein $8^1/_2$ cm breiter, höckriger, circulärer Tumor, die Wand infiltrirend; Schleimhautoberfläche zottig ulcerirt. Erweichungsherde im Tumor. Zahlreiche Drüsen im Mesocolon.

Mikroskop. Unters.: Cylinderzellencarcinom.

Verlauf in den ersten Tagen glatt. Am 27. 4. rapider Collaps und Tod.

Sect. Dr. Benda: Beginnende Peritonitis. Implantationsnaht hält gut. Von dem lateralen Theil des Colon transvers. ist eine Ecke necrotisch geworden, und perforirt. — Durch die in der Wurzel des Mesocolon transv. vor-

Digitized by Google

dringenden Umstechungen ist ein grösserer Ast der Arteria mesenterica sup. gefasst, (Arteria colica dextra) — hierdurch ist die Gangrän verschuldet. Keine Drüsenmetastasen, keine Leberknoten. In beiden Lungenarterieu Thromben, in der rechten ein reitender, anhaftender Embolus.

8. Frau Ga. 56 Jahr, W. Priv. Praxis. 16. 2. 92. Seit circa $^1/_4$ Jahr Schmerz in der linken Bauchseite, besonders beim Stehen und Bewegen. Stuhl etwas angehalten, unregelmässig. Nie Blut im Stuhl, aber Schleim.

Status: Ziemlich fettleibige Frau. Mässige Arteriosklerose. Unterhalb des linken Rippenbogens bis circa Nabelhöhe ein derber, länglicher, höckriger, wenig beweglicher Tumor, etwas druckempfindlich. Aufblähung des Darmes mit Luft: dieselbe geht mit fühlbarem Kollern durch die verengte Stelle.

Diagnose: Carcinoma coli. (Vermutlich Flexur.) 21. 2. 92. Operation. Chloroformnarkose. Bauchschnitt durch den linken Rectus gerade nach abwärts vom Rippenbogen. Tumor sitzt im linken Theil des Colon transversum. Verwachsungen mit Netz und Dünndarm abgetrennt. Abbindung des Mesocolon und Lig. gastrocolicum. Darm oberhalb und unterhalb des Tumors mit Seidenfäden umschnürt, durchtrennt und ausgelöst. Circuläre Darmnaht mit doppelten Seidenknopfnähten. Mesocolonwunde durch Nähte vereinigt. Kleiner Jodoformgazetampon auf die Nahtstelle. Schluss der Bauchwunde.

Präparat. Circa 12 cm Darm entfernt. Circuläre Geschwulst der Darmschleimhaut, Lumen stark verengert. Miskrop. Untersuchung: Cylinderzellencarcinom.

Verlauf: 22. 2. Befinden gut. 23. 2. Leib weich, schmerzlos, Puls beschleunigt. Analeptika. 1 Uhr Mittags plötzlicher Tod innerhalb 5 Minuten. Keine Section.

9. R. 58 Jahr, M. Priv.-Praxis. 6. 7. 94. Pat. bisher gesund, ausser geringer Obstipation, merkte vor 14 Tagen gelegentlich einer Massage nach dem Baden eine Geschwulst im Bauch.

Status: Kleiner, etwas fettleibiger Mann. Gesunde Organe. In der Mitte des Bauches gerade in der Nabelgegend eine faustgrosse, längliche, quer verlaufende Geschwulst, hart, höckerig, beweglich, nicht druckempfindlich. Darmaufblähung: Colon tritt unterhalb der Geschwulst hervor. Magenaufblähung. Magen oberhalb der Geschwulst, die nicht mit ihm verwachsen ist. Mageninhalt: Keine Salzsäure, aber Milchsäure.

Diagnose: Carcinom im Netz oder Dickdarmwand.

6. 7. 94 Operation. Aethernarkose. 15 cm langer Längsschnitt in der Mittellinie. Tumor gehört der Mitte des Colon transversum an. Adhäsionen mit der vorderen Bauchwand. An zwei Stellen Eiter darin, weggetupft. Trennung von Netzadhäsionen, Abbindung des Mesocolon und Lig. gastrocolicum. Abtrennung des Darmes, beiderseitig im Gesunden unter Digitalkompression. Vereinigung durch circuläre, mehrreihige Darmnaht. (Seidenknopfnaht.) Zwickelbildung am zuführenden Ende. Jodoformgazestreifen auf die Nahtlinie. Schluss der Bauchwunde durch Etagennaht.

Präparat. Länge des exstirpirten Darmstückes ca. 18 cm. In der Mitte des Darmes eine 8 cm lange, 5 cm breite zerklüftete Geschwulst, nicht

Digitized by Google

ganz circulär, etwa 2 cm der Darmwand bleiben frei. 3 cm abwärts vom Tumor eine zweite, ca. himbeergrosse, gestielte Geschwulst.

Mikroskopische Untersuchung: Adenocarcinom.

Verlauf: In den ersten Tagen völlig glatt. 11. 7. Abgang von etwas Darminhalt neben der Gaze. 13. 7. Rechtsseitige Pneumonie, sechs Tage lang Fieber, dabei Kothausfluss aus der Wunde. Nach Abstossung gangränöser Fetzen vom Netz schliesst sich die Wunde. Anfang September völlig geheilt. Oktober 95. Resistenz rechts neben der Narbe, schwindet allmälig.

Januar 1900: Pat. ist völlig gesund, fettleibig, Darmfunction regelmässig. Vorstellung 18. 4. 1900 auf dem Congresse.

10. Koch, Otto. 39 Jahr, M. 1954/95. 13. 9.—10. 10. 95.

Gesund bis vor 4 Monaten. Fall von 2 m Höhe, mit dem Leib gegen ein Brett. Anfangs keine Störungen, dann krampfartige Leibschmerzen, Mattigkeit, Fieber, Durchfälle.

Status: Magerer, blasser Mann. Fast kindskopfgrosser Tumor, wenig verschieblich, etwas links vom Nabel, 2 Querfinger unter den Nabel reichend, nach oben bis 3 Querfinger unterhalb des Proc. xiphoid. Colon transversum bei Darmaufblähung nicht sichtbar zu machen. — Magen bläht sich oberhalb des Tumors auf.

14. 9. 95. 10 cm lange Incision links vom Nabel legt eine Zerfallhöhle in dem Tumor frei, in welche der Darm einmündet. Drainage, Tamponade. Es fliesst Darminhalt aus der Wunde aus; ein Theil per anum entleert. 5. 10: Es stellt sich heraus, dass es sich um einen Tumor des Colon transversum handelt.

8. 10. 95. Resection des Darmtumors. Viel Verwachsungen; Abbindung des Ligam. gastrocolic. und Mesocolon. Darmenden stehen weit von einander ab. Flexura sigmoidea lässt sich nicht heranziehen, weil das Mesenterium derselben kurz ist. Verschluss der beiden Darmlumina, seitliche Apposition.

Präparat. — Der entfernte Darmtheil ist ca. 15 cm lang. Schleimhaut innen infiltrirt geschwulstartig vorspringend, mit warzigen und zottigen Excrescenzen besetzt, an der Stelle der Fistel ulcerirt. Abtrennung liegt beiderseits im Gesunden.

Mikrosk. Unters.: Cylinderzellen-Carcin. 8. 10. Befinden gut. — 9. 10. Befinden gut. 9. 10. Nachmittags: Schmerzen, dunkles Erbrechen, schneller Puls. Nachts 2 Uhr Tod.

Sect. Pr. Benda. Darmenden liegen gut aneinander, Naht hält dicht. Geringe Mengen blutiger Flüssigkeit zwischen den Darmschlingen, leichte Verklebungen. — Weder in den Lymphdrüsen noch in der Leber finden sich Metastasen.

11. Emmulat, Martha. 21 Jahr, W. N. 591/99, aufg. 9. 6. 99; entl. 1. 9. 99.

Leidet seit circa sechs Wochen an periodischen Leibschmerzen, Verstopfung, Erbrechen, aufgetriebenem Leib. Einmal Abgang von Schleim und Blut mit dem Stuhl. Seit drei Tagen völlige Verstopfung, Erbrechen, Aufstossen.

Digitized by Google

Status: Leidendes Aussehen, stark aufgetriebener Bauch, reliefartig vortretende Darmschlingen, periodische Contractionen derselben unter Schmerz, besonders lebhaft in der Ileococalgegend. Rectum leer, im Magen mässige Quantität grüngalliger Flüssigkeit.

Diagnose: Strangabklemmung oder Darmstenose.

Operation 9. 6.: Bauchschnitt vom Nabel abwärts 10 cm. Dünndarmschlingen stark gebläht und geröthet, mässiger seröser Erguss. Coecum gebläht, Flexur. sigmoid. collabirt. Bauchschnitt 5 cm über den Nabel nach oben verlängert. In der Mitte des Colon transversum eine fingerkuppengrosse Geschwulst. Oberhalb derselben Darm stark gebläht, unterhalb collabirt. Typische Resection der erkrankten Partie, circa 10 cm. Darm entfernt. Aus dem überfüllten oberen Ende möglichst viel Darminhalt abgelassen. Implantation des centralen Darmendes ins periphere. Austupfen des Operationsgebietes. Naht des Bauchschnittes.

Präparat: Circa 10 cm Darm entfernt, in der Mitte eine kleine, circuläre, harte Geschwulst, das Lumen stark verengend. Mikrosk. Untersuchung: Professor Benda. Typisches Adenocarcinom.

Verlauf: Am Tage nach der Operation reichlich Stuhlgang, einmal Erbrechen. Es folgen starke Durchfälle. Bauchwunde heilt glatt. Am 19. Tage post op. Fieber, für welches ein Grund nicht aufzufinden ist. Dasselbe hält mit einigen Remissionen bis Mitte August an, dann Erholung der Patientin. 13. 11. 99: Patientin sieht wohl aus, Darmfunction in Ordnung, Bauchnaht fest. (Vorstellung in der fr. Vereinig. d. Chirurg.) — Ist zur Zeit[1]) wieder im Krankenhaus, wird an Pyonephrose behandelt, auf Recidiv verdächtig.

12. Kaufmann, Paul. 42 Jahr, M. 2960/99, aufg. 16. 10. 99, gestorb. 23. 10. 99.

Seit Mitte August dieses Jahres häufig Schmerzen in der linken Seite unterhalb des Rippenbogens, Appetitmangel, Abmagerung, Stuhlgang soll normal gewesen sein. 13. 10. Punction ausserhalb des Krankenhauses ergab seröse Flüssigkeit, in welcher Streptokokken und Eiterzellen sich fanden.

Status: Mittelgrosser, ziemlich kräftiger Mann, guter Ernährungszustand. Unterhalb des linken Rippenbogens handbreit nach abwärts reichend ein über faustgrosser, harter, etwas beweglicher Tumor, leicht druckempfindlich, oberflächlich glatt. Aufblähung des Colons, Darm bläht sich bis zur Geschwulst, scheint in dieselbe einzutreten. Milzdämpfung nicht deutlich ausgesprochen. Auf Abführmittel und Eingiessung reichlicher Stuhlgang.

Diagnose: Darmtumor.

Operation 19. 10. 99. Aethernarkose. Bauchschnitt durch den linken Rectus, 15 cm lang. Ein grosser, mit dem Netz verwachsener Tumor liegt vor, dem Colon angehörig, am linken Ende des Colon transversum. Zahlreiche Adhäsionen mit Netz- und Dünndarmschlingen und dem unteren Magenrand. Theils stumpfe, theils scharfe Trennung, Tumor vorgezogen, Darm oberhalb und unterhalb des Tumors zugebunden; partienweise Ligatur des Mesocolon und Lig. gastro-colicum. Abtragung des abgebundenen Theiles

[1]) Ende Mai 1900.

Digitized by Google

ohne Blutung. Uebernähung wunder Flächen am Dünndarm- und unteren Magenrand. Beide Darmenden mit Einstülpungsnähten verschlossen. Aufsuchen der Flexur, dieselbe lässt sich nicht vorziehen, weil das Mesenterium sehr kurz ist. Colon transversum durch seitliche Enteroanastomose mit dem Colon descendens vereinigt. Naht ziemlich gespannt, durch darüber genähte Appendices verstärkt. Austupfen der Bauchhöhle, Schluss der Bauchwunde.

Präparat: 16 cm langes Stück Colon transversum ist entfernt, mit einem grossen Stück zusammengeballten Netz. Im Innern ein stark apfelgrosser Tumor an der Mesenterialseite des Darmes ins Mesocolon eindringend, die gegenüberliegende Seite der Schleimhaut ist frei. Zerfallsherd im Tumor.

Verlauf: Operation gut überstanden; 20. 10. Puls stark beschleunigt; 22. 10. Erbrechen, zunehmender Verfall, Leib aufgetrieben; 23. 10. Exitus.

Section: Professor Benda. Beginnende Peritonitis, Darmblähung. Nahtlinie stark gespannt, nach dem Herausnehmen unter Zerrung ist die Naht an einer kleinen Stelle undicht. Mikroskop. Untersuchung der Geschwulst: Cylinderzellcarcinom.

13. Schmidt, 56 Jahr, M. 12. 3. 95.

12. 3. 95, wegen Darmverschluss Coecostomie. (S. dort Fall 39.) Pat. wünscht dringend Beseitigung der Kothfistel. Untersuchung in Narkose lässt per rectum etwas links von der Blase einen mässig beweglichen Tumor fühlen.

Diagnose: Carcinom der Flex. sigmoidea. 14. 5. 95, nach Vernähung der Kothfistel Bauchschnitt in der Mittellinie vom Nabel bis Symphyse. Tumor am unteren Ende der Flex. sigm. an der Blase adhärent. Es gelingt mit einiger Mühe den Tumor zu lösen und zu reseciren. Vereinigung durch circuläre doppelreihige Darmnaht. Unteres Ende schwer vorzuziehen unter Zerrung. Schluss der Bauchwunde.

Präparat: Entferntes Darmstück circa 12 cm lang. 5 cm breiter das Darmlumen fast völlig aufhebender Tumor. Im Mesocolon mehrere infiltrirte Drüsen. Mikroskopische Untersuchung: Cylinderzellcarcinom.

Verlauf bis zum 5. Tage gut. Am 4. Tage geformter Stuhlgang. Am 6. Tage peritonitische Reizerscheinungen. Tod 21. 5. an Peritonitis. (K. Sect.)

14. Strauss, Frau. 33 Jahr, aufgen. 4. 3. 96.—1. 4. 96.

Seit 4 Wochen Geschwulst in der linken Bauchseite bemerkt. Kein Blutabgang per rectum oder per Blase. Mässige Druckbeschwerden.

Status: Ziemlich schwächliche Frau. Unterhalb des linken Rippenbogens ein deutlich vorspringender Tumor, das Colon medianwärts verdrängend, nach oben unter den Rippenbogen reichend. Leib weich, Darm durchgängig, Urin normal.

9. 3. 96. Exstirpation der linken Niere; Spindelzellensarcom. Der Tumor ist in das Mesocolon des Colon descendens bis zum Darm vorgedrungen, sodass 8 cm Darm resecirt werden müssen. Circuläre Darmnaht mit doppelreihiger, fortlaufender Seidennaht.

Verlauf: Glatte Heilung. (Soll in ihrer Heimath circa $^1/_2$ Jahr später gestorben sein).

Digitized by Google

15. Richter, Adolf. 63 Jahr, M. 325/97, aufg. 27. 4. 97, entl. 14. 6. 97.

Nach seiner Angabe erst seit 3 Wochen an Verstopfung leidend. Seit 8 Tagen kein Stuhlgang, seit 3 Tagen keine Flatus.

Status: Kachectisch aussehender Mann; Puls 80 in der Minute, kräftig. Abdomen meteoristisch aufgetrieben. Fortwährendes Aufstossen, kein Erbrechen. Per rectum, durch die intacte Rectalwand ein Tumor in der Gegend der Flexur zu fühlen. Magenausspülung liefert gelblichen Schleim. 28. 4. ein wenig Koth entleert, kein Gas. 29. 4. Auftreibung nimmt zu, peristaltische Geräusche, Aufstossen. Patient willigt in die Operation.

29. 4. 97. Colostomia iliaca sinistra. Einschnitt 6 cm lang parallel dem linken Lig. Poup. Geblähte Flexur liegt vor. Man fühlt in der Tiefe der Bauchhöhle einen Tumor an der Flexur. Einnähen des Darmes, Einlegen eines Darmrohres. Reichlicher Kothabfluss in den nächsten Tagen; Bauch fällt zusammen, Patient erholt sich langsam. Verlangt nach einigen Wochen dringend den Schluss des Anus praeternaturalis.

26. 5. 97. Narkose, Lagerung mit erhöhtem Becken. Vernähung der Fistelöffnung. Bauchschnitt in der Mittellinie von Nabel bis Symphyse. In der Mitte der unteren Hälfte der Flexur ein Tumor, lässt sich vorziehen. Typische Resection. Anlegung einer zweireihigen, circulären Seidennaht. Nahtanlegung bei der Kürze des unteren Endes schwierig; Netz darüber. Schluss der Bauchwunde.

Präparat: 14 cm langes Darmstück, in der Mitte durch einen circulären, stark retrahirenden Tumor geknickt, Darmlumen stark verengert. Mikroskop. Untersuchung Professor Benda: Cylinderzellencarcinom.

Verlauf der Wunde, Heilung vollkommen glatt; Darmfistel schliesst sich auf Cauterisation. Geheilt entlassen 14. 6. 97. Die Gewichtszunahme von $45^1/_2$ kg am 21. Mai auf $53^1/_2$ kg bei der Entlassung. 22. 11. 97. Vorstellung. Patient gesund, arbeitsfähig.

1. III. 1900. Gesund, arbeitsfähig. Darmfunction normal. Kein Tumor zu fühlen. Narbe in der Mittellinie fest. — 18. 4. 1900. Vorstellung vor dem Congress.

16. Dröfke, Minna. 54 Jahr. 1379/97, aufg. 31. 8. 97.

Seit 24 Jahren Nabelbruch, seit 3 Wochen Einklemmungserscheinungen, Operation vor 14 Tagen verweigert, seitdem häufig Erbrechen, keine vollkommene Stuhlverhaltung.

Status: Schwerleidendes Aussehen, Puls kaum fühlbar, Extremitäten kühl. Faustgrosser Nabelbruch, in der linken Hälfte derb, rechts Darmschlingen durchfühlbar, schmerzhaft, Abdomen aufgetrieben, mässig druckempfindlich. Incision des Nabelbruchs, vielkammeriger Bruchsack, darin grosse Mengen adhärentes Netz und eine harte, total verwachsene Darmschlinge. Mühsame Entwirrung des Bruchinhaltes. Es stellt sich heraus, dass die Darmschlinge von einem Tumor eingenommen ist. In der Umgebung desselben jauchiger Eiter. Typische Resection des Darmtumors, der der Flexura coli angehört. Occlusion der Darmenden, seitliche Apposition. Jodoformgazetamponade, drei Nähte. Kochsalzinfusion. Zunehmender Collaps. Tod 1. 9. 97.

Digitized by Google

Section Professor Benda: Beginnende Peritonitis, Einklemmungsstelle am Colon transversum. Tumor: Cylinderzellcarcinom.

17. Grossmann. 42 Jahr, M. 524/98, aufg. 8. 5. 98.

Hat früher an chronischer Obstipation gelitten. Am 2. Mai plötzlich zunehmende Leibschmerzen und hartnäckige Verstopfung. 5. Mai Ricinusöleingiessungen mit Erfolg. 8. 5. soll noch einmal Stuhlgang erfolgt sein.

Status: Kräftig gebauter Mann von leidendem Aussehen, klagt über Schmerzen im Leibe. Leib aufgetrieben, mässig druckempfindlich. Anfallsweise treten Koliken auf. Kein Tumor zu fühlen, Rectum frei. Auf Eingiessung etwas Stuhlentleerung. Der Zustand des Patienten ist in den nächsten Tagen wechselnd, am 12. 5. trat reichliche Stuhlentleerung ein, am 13. 5. wieder stärkere Schmerzen, lebhafte Peristaltik. Dabei Verstopfung.

Diagnose: Stenosirender Darmtumor.

13. 5. 98 Operation: Aethernarkose. Bauchschnitt in der Mittellinie vom Nabel abwärts, 12 cm lang. Därme gebläht, Serosa stark injicirt, etwas blutige Flüssigkeit. Im Becken findet sich ein circa eigrosser, beweglicher Tumor. Auf dem Scheitel der Flexura sigmoidea der Darm verengt. Centrales Ende stark gebläht, peripheres Ende collabirt. Typische Resection der Geschwulst und seitliche Anastomosenbildung zwischen den beiden Darmenden. Wegen starker Blähung der Dünndarmschlingen Reposition sehr erschwert, daher Enterotomie oberhalb der Resectionsstelle. Viel Koth und Gas abgelassen, doppelreihige Naht der Oeffnung in Querrichtung.

Präparat: 10 cm Darm entfernt, in der Mitte ein circulärer, stenosirender Tumor. Mikroskopische Untersuchung: Adenocarcinom.

Verlauf: Völlig glatt. 11. 6. geheilt entlassen.

6. 4. 99 gutes Befinden, normale Darmfunction.

Wohlbefinden bis zum 21. Januar 1900. (An diesem Tage plötzlich starke Darmblutung. 30. 1. Wiederaufnahme. Enteroanastomose. Siehe dort Fall 31.)

18. Wissmann, Frau. 61 Jahr. 627/98, aufg. 18. 6. 98.

Patientin litt seit vielen Jahren an zeitweise auftretenden Koliken, mit Erbrechen und Auftreiben des Leibes. Seit zwei Jahren sind dieselben häufiger geworden. In der freien Zeit Obstipation. Vom 23. 5. bis 11. 6. auf der inneren Abtheilung behandelt. Leib stark aufgetrieben, Koliken; vom Douglas aus Tumor zu fühlen. Am 18. 6. auf die äussere Abtheilung aufgenommen.

Status: Mittelkräftige Frau; Abdomen diffus aufgetrieben; Leberdämpfung nach oben verschoben, schmal. Darmgeräusche hörbar. Tumor von den Bauchdecken aus nicht zu fühlen. Rectum frei, Tumor im Douglas zu fühlen.

Diagnose: Darmstenose durch Carcinom.

Operation 20. 6. 98: Bauchschnitt in der Mittellinie circa 10 cm lang, wenig trübe Flüssigkeit in der Bauchhöhle, Darmschlingen gebläht. Im Douglas ein Tumor von der Grösse einer guten Kartoffel, gehört dem rechten Ovarium an. Abbindung; Exstirpation. In der Mitte der Flexur ein kleiner ringförmiger Tumor, welcher den Darm verengert. Typische Resection der Darmgeschwulst. Implantation des centralen Endes in das periphere mittelst doppelreihiger fortlaufender Seitennaht.

Digitized by Google

Präparat: Das resecirte Darmstück ist 10 cm lang. An der convexen Seite des Darmes eine harte narbige Geschwulst, über der die Serosa eingezogen ist. Darmlumen verengert.

Verlauf: In den ersten drei Tagen gutes Befinden. 24. 6. von Neuem kolikartige Schmerzen mit Kollern und Auftreibung. Auf Eingiessung Entleerung. Diese Erscheinungen nehmen von da an zu, es tritt Erbrechen auf, vielfache Eingiessungen zur Entleerung von Darminhalt vergeblich. Tod am 28. 6.

Section Professor Benda: Fibrinös-eitrige Peritonitis, verwachsener Tumor der Flexura lienalis (Carcinom). Colon transversum und Colon ascendens gebläht, an der Darmnaht Nekrose der Ränder. An der Hinterfläche des Magens ein kleiner myomatöser Tumor.

19. Schultze, A. 68 Jahr, M. 298/99. 17. 4. 99—13. 5. 99.

Seit $1^1/_2$ Jahren häufig Darmkatarrh mit Durchfällen (Tenesmen). Seit 6 Wochen tritt unter schmerzhaftem Drang beim Stuhlgang eine Geschwulst bis in die Aftermündung. Seitdem Verstopfung. Bei Eingiessungen Blutabgang. Abmagerung, Kräfteabnahme.

Status: Abgemagerter, kachectischer Mann. Aus dem After fliesst continuirlich eine bräunliche Jauche. — Sphincter schlaff, im Rectum eine kleinapfelgrosse zerklüftete Geschwulst, rings mit dem Finger zu umgehen, auf der Mitte der Geschwulst ein Lumen. Umschlagsfalte nirgend zu fühlen. — Invagination einer Geschwulst des Colon. — Ricinus erzielt sehr massige dünne Entleerungen, die dauernd ablaufen.

20. 4. 99: Cocaininjectionen in den Sphincter. Tumor nicht vorzuziehen. Leichte Chloroform-Narkose, hinterer Raphe-Schnitt. Tumor vorgezogen. Compressorien gleiten ab. Gummifaden 5 cm vom Tumor fest umgeschnürt, unterhalb desselben circuläre Resection: schichtweise Naht, Unterbindung der Mesenterialgefässe. Abnahme des Gummifadens, Blutung minimal; die untersten Fäden bleiben lang. Resectionsstelle schlüpft zurück. (Auch nach starkem Vorziehen des Tumors war die Umschlagsfalte nicht zu fühlen.) Rohr in den Darm. Mikroskopische Untersuchung des Tumors: Adenocarcinom. Heilung glatt ohne Zwischenfall.

13. 5. mit guter Continenz, sehr erholt entlassen.

10. 6. 99: Gutes Befinden.

5. 3. 1900: Pat ist völlig wohl, hat normale Entleerung 2 mal täglich; volle Continenz, kein Tumor zu fühlen.

April 1900 gesund.

Tabelle II.

Entero-Anastomose wegen Dickdarmtumoren. Fall 20—31.

20. Morack, M. 34 Jahr. 4036/95. (Vorgeschichte siehe unter Coecostomie, Fall No. 42.)

4. 5. 95 Enteroanastomose. Provisorischer Verschluss des Anus praet. nat. Bauchschnitt vom Nabel bis nahe an die Symphyse. Flex. coli

Digitized by Google

leicht aufgefunden, vorgezogen, collabirt; Colon transversum gefüllt, Flexura lienalis festgeheftet, nicht vorzuziehen. (Sitz des Hindernisses.) Anastomose zwischen Colon transversum und Flex col. sigm. Schluss der Bauchwunde. 9. 5. Reichlicher Stuhlgang per rectum. Coecalfistel mit 2 Silbernähten geschlossen, heilt mit Hülfe einiger Aetzungen. 15. 6. völlig geheilt, normaler Stuhlgang. 13. 7. geheilt entlassen, hat seit der zweiten Operation 27 Pfund zugenommen.

Vorstellung 13. 6. 98: Patient war bis vor 5 Wochen wohl und arbeitsfähig. Jetzt gelbes kachectisches Aussehen, Lebercarcinom. Stuhlgang stets regelmässig. Tod an Carcinom-Kachexie 3. 9. 98.

Section: Carcinom der Leber und der Flexura lienalis des Colons; die Darmanastomose ist offen, in carcinomatöse Verwachsungen eingebettet. Carcinomatöse Peritonitis.

21. Grabow. 38 Jahr, W. 425/95, aufg. 27. 5. 95, † 6. 6. 95.

Seit sechs Wochen unregelmässiger Stuhlgang und Schmerzen im Unterleibe, Abführmittel ohne Erfolg, seit 5—6 Tagen Steigerung der Leibschmerzen, die alle 5 Minuten krampfartig auftreten; Erbrechen alles Genossenen. Vor 2 Tagen letzter Stuhlgang, ungenügend.

Status 27. 5.: Abgemagerte Patientin; Abdomen, stark aufgetrieben, zeigt Darmreliefs, Tumor nirgends zu fühlen, Rectum frei.

Operation 28. 5.: Schnitt vom Nabel abwärts 10 cm lang, stark aufgetriebene Dünndarmschlingen liegen vor, Serosa geröthet, Coecum gebläht, Colon transversum desgleichen, Flexura sigmoidea zusammengefallen. An der Flex. lienalis wird unter dem linken Rippenrande eine kleine, harte Darmschlinge gefühlt, welche sich nicht vorziehen lässt. Enteroanastomose zwischen unterster Ileumschlinge und der Flex. sigmoidea. Nach Lösung der Klammer tritt alsbald Darminhalt ins Colon über; Schluss der Bauchhöhle.

Verlauf: Am 29. 5. reichlicher Stuhlgang, Nachlass der Beschwerden. Wohlbefinden bis 4. 6. An diesem Tage beginnen Schmerzen und Auftreibung des Leibes. Tod 6. 6. 95.

Sectionsprotocoll Professor Benda: Fibrinös-eitrige Peritonitis. An der Flex. lienalis eine starke Verengerung durch ein circuläres Geschwür mit derbem, schwieligen Grunde, an einer Stelle eine Perforation in die Bauchhöhle. Colon oberhalb stark ausgedehnt, mit Koth gefüllt. Die Anastomose hält dicht. Das Geschwür erweist sich als carcinomatös. Die Perforation war anscheinend dadurch entstanden, dass beim Suchen nach dem Hinderniss am Colon gezerrt worden ist; sie sass peripher, nicht central vom Tumor.

22. Köbisch. 49 Jahr, M. 1345/95, aufg. 22. 7. 95.

Dem Patienten ist am 16. 2. 94 im hiesigen Krankenhause die Resection der Ileo-Coecalgegend wegen Carcinom gemacht. (Siehe Tabelle I Fall 2.) 24. 3. 94 entlassen. Seit circa 6 Wochen von Neuem Schmerzen in der operirten Stelle, seit 3 Tagen Erbrechen und Verstopfung.

Status 22. 7. 95: Kachectisches Aussehen, Recidiv des Tumors in der rechten Bauchseite. Die Tumormassen sind nicht beweglich, stark gewuchert.

Digitized by Google

Patient hat viel Erbrechen; durch mehrfache Eingiessungen wird etwas Stuhlentleerung erzielt. Da trotzdem eine genügende Darmentleerung nicht zu erreichen ist:

3. 8. 95 Operation: Nach Eröffnung der Bauchhöhle finden sich in der Gegend der früheren Operation stark gewucherte Geschwulstmassen, besonders im Mesocolon. Exstirpation unmöglich, daher Enteroanastomose zwischen unterem Ileum und Colon transversum.

Wundheilung erfolgt glatt, Stuhlgang täglich. Gegen Ende August tritt wieder öfteres Erbrechen ein, der Leib ist weich. 31. 8. auf Verlangen entlassen, ist nach einigen Wochen zu Hause gestorben.

23. Em., 40 Jahre, M. Leidet seit Jahren an Magen- und Darmbeschwerden. Seit August dieses Jahres schmerzhafte Koliken, Stenosenerscheinungen, Darmsteifung, Verstopfung. Starke Abmagerung.

Status: 27. 11. 97. Schwächlicher, abgemagerter Mann. Am rechten Rippenrande eine undeutliche, druckempfindliche Resistenz in der Mamillarlinie. Lateral von dieser Stelle springt bei den Kolikschmerzen ein praller, derber Darmwulst vor und schwindet unter Stenosengeräuschen. Stuhlgang nur auf Abführmittel.

Diagnose: Dickdarmstenose, vermuthlich Carcinom.

30. 11. 97. Bauchschnitt in der oberen Mittellinie 15 cm lang; von der Mitte desselben 5 cm langer Schnitt nach rechts. Im Colon transversum, etwas rechts von der Mittellinie ein wallnussgrosser, derber Knoten; centrales Darmende nicht vorzuziehen, stark gebläht. Disseminirte Drüsentumoren in Netz und Mesocolon. Sehr schlechte Narkose; unteres Ileum mit Colon transversum unterhalb des Tumors vereinigt.

Verlauf der Heilung glatt. Am 6. Tage reichlicher Stuhlgang, doch behält Patient etwas Leibschmerzen. Nach 3 Wochen entlassen. Ende Februar 98 Allgemeinbefinden gut, $12^1/_2$ Pfd. Zunahme, Darmentleerung regelmässig, ab und zu Kolikschmerzen. Das gute Befinden hält bis zum Frühjahr an, dann treten von Neuem Schmerzen und Darmbeschwerden ein. Patient stirbt mit grossen Beschwerden circa 1 Jahr nach der Operation.

24. Renger, Carl, 54 Jahre, M. No. 2970/95. Aufg. 21. 11. 95. (5. 2. 95. Coecostomie Tab. III, Fall No. 38.) Patient kommt behufs Schluss der Kothfistel ins Krankenhaus. Allgemeinzustand ist besser wie vor einem halben Jahr. Sämmtlicher Koth durch Coecumfistel entleert. Der Tumor im linken Mesogastricum ist gewachsen, ziemlich empfindlich, wenig verschieblich.

23. 11. 95. Entero-Anastomose. Provisorischer Verschluss der Kothfistel, Bauchschnitt in der Mittellinie. Die Geschwulst sitzt in der Gegend der Flex. coli sin., ist derart verwachsen, dass Lösung nicht möglich ist, Flex. coli sigmoidea kollabirt, geschrumpft, schwer vorzuziehen, wird anastomosirt mit der untersten Ileumschlinge. Coecalfistel angefrischt und vernäht, Bauch geschlossen. 2. 11. zum ersten Mal Stuhlgang per Rectum. Coecalfistel heilt nur partiell. 16. 1. 96 noch einmal Naht derselben und nachfolgende Aetzungen. 26. 2. 96 in die Heimath entlassen. Der Koth wird per Rectum entleert, zwei

Digitized by Google

feine Fisteln in der Coecalgegend, die wenig Koth durchtreten lassen, der Tumor ist stark gewuchert. Der Patient ist ohne erhebliche Beschwerden, jedoch schreitet die Kachexie fort.

25. Koch, Wilhelm, 33 Jahre, M. 691/98. Wiederaufnahme 21. 5. 98. Patient ist 27. 9. 97 hier wegen Sarcom der Ileo-Coecalgegend operirt worden. (S. Dickdarmresection. Tab. I. Fall 5.) Recidiv des Tumor in der Ileo-Coecalgegend, Stuhlgang träge, durch Laxantiea zu erzielen.

Operation 26. 5. 98. Wiedereröffnung der alten Narbe, ausgedehntes Recidiv an der Implantationsstelle, Infiltration der Drüsen im Mesocolon bis zur Mittellinie. Exstirpation unmöglich, Anastomose zwischen unterster Dünndarmschlinge und Flexur. 20. 6. nach Hause entlassen. Nach einigen Monaten Bericht, dass es dem Patienten ziemlich schlecht geht.

26. Lamprecht, 50 Jahre, M. No. 1497/98. 15. 7. 98. Anamnese: Seit Mai d. J. Darmbeschwerden, Tumor rechts von der Mittellinie. Durchfall wechselnd mit Verstopfung. 13. 7. heftige Leibschmerzen mit Durchfall. 15. 7. Auftreibung des Leibes, Verstopfung.

Wegen zunehmender Erscheinungen von Darmverschluss (Erbrechen, absolute Verstopfung) auf die chirurgische Abtheilung verlegt.

Status 16. 7. 98: Kachektisch aussehender Mann mit Arteriosklerose. Aufgetriebener Bauch, Darmreliefs, vermehrte Peristaltik. Rechts unterhalb des Nabels ein zweifaustgrosser Tumor, nicht beweglich, tympanitischer Schall darüber.

Operation 16. 7. 98. Schnitt in der Mittellinie vom Nabel abwärts; es läuft blutig-seröse Flüssigkeit ab. Rechts in der Coecalgegend ein dichtes Packet verwachsener Darmschlingen, geschwollener Mesenterialdrüsen. An der Hinterseite des Packets ein abgesackter Abscess, ausgetupft. Exstirpation unmöglich, seitliche Vereinigung der untersten Dünndarmschlingen mit der stark geschrumpften Flexur. Schluss der Bauchhöhle; Jodoformgazestreifen in die Abscesshöhle.

Verlauf: 20. 7. Stuhlentleerung. 24. 7. Entfernung des Jodoformgazestreifen; starke Bronchitis. 25. 7. Entfernung der Nähte. Nachts Aufplatzen der Narbe bei einem Hustenstoss. Bleiplattennaht. Tod unter Erscheinungen des Lungenoedems.

Section Professor Benda: In der Coecalgegend ein grosses Packet verwachsener Darmschlingen um das Coecum herum. Im Mesenterium bis hühnereigrosse Geschwulstknoten von markiger Consistenz. Mikroskopisch: Grosse Rundzellen mit stark granulirten Kernen. Im Ileum mehrere Geschwüre, Darmschlingen in der Gegend der Anastomose verklebt. Keine Peritonitis.

27. Baade, 72 Jahr, W. 1827/98. Aufgen. 14. 11. 98. Leidet seit langen Jahren an trägem Stuhlgang, seit 8 Tagen absolute Verstopfung, seit 5 Tagen heftige Bleischmerzen und Erbrechen, welches fäculant geworden ist.

Status 14. 11.: Leidlich kräftige alte Frau, Leib stark aufgetrieben, weich, deutliche Darmreliefs, vermehrte Peristaltik. In der Coecalgegend anscheinend eine Resistenz. Bruchpforten frei, Rectum leer, Tumor nicht zu fühlen.

Digitized by Google

15. 11. Operation: Schnitt in der Mittellinie vom Nabel abwärts 12 cm. Darmschlingen stark gebläht, etwas seröses Exsudat, Coecum und Colon transversum ausgedehnt, Flex. sigmoidea collabirt, Hinderniss in der Flex. splenica, welche wegen starker Darmblähung nicht genau palpirt werken kann. Colon transversum mit der Flex. iliaca anastomosirt. Schluss der Bauchwunde. Nach der Operation reichlicher Stuhl auf Wassereinlauf.

Verlauf glatt. Operationswunde heilt per primam. 5. 12. 98 geheilt entlassen, mit geregeltem Stuhlgang. 27. 2. 1900. Patientin schreibt auf Anfrage, dass sie sich völlig wohl befinde, regelmässigen Stuhlgang habe und beschwerdefrei sei.

28. Kress, 36 Jahr, M. 3709/99. Aufgen. 12. 1. 99. Patient wurde im November 98 wegen einer Gummigeschwulst im linken Vas deferens im Krankenhause behandelt. Damals wurden keine Beschwerden seitens der Abdominalorgane angegeben. Im December Schmerzen im Leibe und Verstopfung. Deswegen Wiederaufnahme ins Krankenhaus.

Status 12. 1. 99. Mittelgrosser, abgemagerter Mann, Abdomen aufgetrieben, stark gespannt. In der Narkose spürt man an der rechten Bauchseite entsprechend der Blinddarmgegend, einen harten, höckrigen, wenig beweglichen Tumor, bis nahe an die Leber reichend, aber nicht mit ihr zusammenhängend. Bei Luftaufblasung bläht sich der Darm bis in diese Gegend. Der Tumor ist nicht verschieblich.

16. 1. 99. Längsschnitt am rechten äusseren Rectusrande. Es zeigt sich am Colon ascendens bis hinauf zur Flexura hepatica ein kaum beweglicher Tumor; im Mesenterium geschwollene Lymphdrüsen bis zur Wirbelsäule hin, daher Totalexstirpation aufgegeben, Anastomosirung der ausgedehnten untersten Dünndarmschlingen mit der stark kollabirten Flex. sigmoidea.

Wundverlauf glatt, regelmässige Stuhlentleerung, in der Tumorgegend ab und zu Schmerzen. 24. 2. 99 entlassen. 2. 5. 99 von Neuem aufgenommen auf die innere Abtheilung. Stirbt daselbst 7. 6. 99.

Section Prof. Benda: Gallertcarcinom des Coecum und Colon ascendens, ausgedehnte Drüsenmetastasen, grosser retroperitonealer Abscess von einer Ulceration im Coecum ausgehend, in die Pleura perforirt. Peritonitis carcinomatosa. Die Anastomose ist ist offen, auf der Schleimheut derselben eine carcinomatöse Ulceration.

29. Ha. 38 Jahr, W. 2. 6. 99.

Seit Anfang Januar 99 krank, Leibschmerzen, Erbrechen, Verstopfung. Die Beschwerden nehmen immer zu.

2. 6. 99. Ziemlich gut genährte Frau. Leib aufgetrieben, nicht druckempfindlich. Starke Darmreliefs, Stenosengeräusche; periodische heftige Schmerzen. Seit 7 Tagen trotz Eingusses kein Stuhl, keine Flatus.

Diagnose: Tumor des Darmes, am unteren Ileum oder Colon.

5. 6. 99. Bauchschnitt, Mittellinie um den Nabel, dann nach oben erweitert. Peritonitis carcinomatosa, seröses Exsudat. Dünndarm und Coecum stark gebläht. In der Flexura coli hepatica ein stenosirender Tumor, Darm

Digitized by Google

unterhalb collabirt. Multiple Drüsentumoren. Darmgeschwulst nicht vorzuziehen. Ileum mit Colon transversum anastomosirt. — Patientin collabirt während der Operation, stirbt bald darnach.

30. Pommrehn, 69 Jahr, M. 1789/99, aufg. 27. 7. 99.

Seit circa einem Jahr zeitweise auftretende krampfhafte Schmerzen im Leib, in letzterer Zeit zunehmend; dieselben beginnen in der Blinddarmgegend, ziehen von dahin bis in die Magengrube, sind von Erbrechen gefolgt. Stuhlgang nur auf Abführmittel. Seit April 22 Pfund Gewichtsabnahme.

Status 27. 7. 99: Grosser, kräftig gebauter Mann, mässiges Emphysem, Bronchitis. Abdomen flach, Bauchdecken schlaff. Rechts etwa in Nabelhöhe ein kleinapfelgrosser, beweglicher Tumor; am Magen keine motorische oder chemische Veränderung.

Operation 31. 7. Bauchschnitt in der Mittellinie, von der Mitte des Epigastriums bis unterhalb des Nabels. Dünndärme gebläht, untere Ileumschlingen verdickt. Das Coecum liegt ziemlich hoch gegen die Leber hin; dicht über dem Coecum bis zur Flex. hepatica ein derber Tumor in der Darmwand, das Darmlumen verengernd. Colon transversum zusammengefallen. Der Tumor lässt sich nicht vorziehen. Exstirpation erscheint bei dem Alter des Patienten zu riskant, daher Vereinigung der untersten Dünnscharmschlinge mit dem Colon transversum.

Der Heilungsverlauf war glatt, trotz der vorhandenen Bronchitis. Patient 18. 8. entlassen, mit geregelter Stuhlentleerung, ohne Schmerzen. — Patient lebt ausserhalb. October Bericht über Darmbeschwerden. Keine weiteren Nachrichten.

31. Grossmann. 45 Jahr, M. 4445/99, aufg. 30. 1. 1900.

13. Mai 1898 Darmresection wegen Carcinom. S. Fall 17, Tabelle I. — 30. 1. 1900 Darmblutung mit folgender Verstopfung. — 30. 1. Aufnahme. Anämisches Aussehen, anhaltende Darmblutungen. Hellrothes Blut und Coagula per rectum entleert. Leib aufgetrieben, etwas empfindlich. In der linken Unterbauchgegend undeutlich ein Tumor zu fühlen bei der Untersuchung in Narkose. Opium-Suppositorium. Blutung kommt zum Stehen. 4. 2. reichlicher Stuhlgang. Patient erholt sich von der Blutung. 20. 2. Untersuchung in Narkose; in der Gegend des Promontorium ein etwas beweglicher Tumor gefühlt. 22. 2. 1900. Bauchschnitt in der alten Narbe. Nach Ablösung einiger adhärenter Darmschlingen wird an der alten Resectionsstelle der Flexura sigm. ein stark apfelgrosser Tumor gefühlt, der vorwiegend in Mesocolon sitzt. Exstirpation wegen fester Verwachsung an Blase und Promontorium nicht möglich, daher Enteroanastonose zwischen Colon transversum und der Flexur unterhalb des Tumors. Schluss der Bauchwunde.

Verlauf: Am zweiten Tage Pneumonie, hohes Fieber, erschwerter Auswurf. Lösung nach 5 Tagen. Am 3. Tage Stuhlentleerung, seitdem regelmässige Entleerung, ohne Blutbeimischung. 22. 3. 1900 geheilt entlassen. Allgemeinzustand gebessert.

Digitized by Google

Tabelle III.

Coecostomien und Colostomien wegen maligner Dickdarmtumoren. Fall 32—51.

32. Bachmann. 47 Jahr, M., aufg. 7. 10. 90. (Krankengeschichte s. Körte: Geschwülste der Ileocoecalgegend. Dtsch. Zeitschr. f. Chirurg. Bd. 40. p. 561.)

Grosses Carcinom der Ileocoecalgegend, Eingriff verweigert. December 1890 Abscedirung, Incision. 6. Juli 91 Wiederaufnahme mit Darmverschluss durch den stark gewachsenen Tumor.

Deshalb 7. 7. 91. Anus praeternaturalis angelegt, am Dünndarm dicht am Coecum. Der Kranke lebte bis zum 14. September 1891.

Section ergab Gallertcarcinom des Coecum und Colon, geringe regionäre Drüsenschwellung, keine Metastasen in inneren Organen. Lungengangrän.

33. Wolf. 52 Jahr, M. 2260/92, aufg. 14. 11. 92.

Patient leidet seit längerer Zeit an abwechselnder Diarrhoe und Verstopfung; Schleim im Stuhlgang. 9. 11. etwas blutiger Stuhlgang, dann völlige Verstopfung, Auftreibung des Leibes, Erbrechen. Erhält Mercurius vivus (ausserhalb des Krankenhauses).

Status: 14. 11. 92. Schwächlicher Mann, gleichmässig stark aufgetriebener Leib, geringe Schmerzhaftigkeit im linken Hypogastrium, Uebelkeit, Rectum leer, Tumor nicht zu fühlen.

Operation 15. 11. 92. Bauchschnitt in der Mittellinie vom Nabel abwärts etwa 6 cm lang. Wenig seröse Flüssigkeit, Darm stark gebläht. Sitz des Hindernisses nicht deutlich zu fühlen, Wunde in der Mittellinie geschlossen, das stark geblähte an der Bauchwand adhärente Coecum, in der rechten Bauchseite eröffnet. Rohr eingelegt, sehr grosse Mengen von Darminhalt entleert. Ein Tumor war auch nachher weder von den Bauchdecken aus noch per rectum zu fühlen. Allmälige Zunahme der Kachexie, Tod 27. 1. 93 an Carcinose.

Section: Am unteren Ende der Flexura coli sinistra eine 4 cm lange, harte, circuläre Strictur; Carcinomknoten in der Leber.

34. O. 62 Jahr, M. Januar 1893.

Darmbeschwerden seit einem halben Jahre.

Status: 24. 1. 93. Abgemagerter Patient, Leib aufgetrieben, lebhafte Peristaltik, Leibschmerzen, Rectum frei.

Narkosenuntersuchung: 26. 1. Durch die intacte Rectalwand ist ein harter Tumor am linken Beckenrande festsitzend zu fühlen. Zunehmende Verstopfung, abendliches Fieber, Meteorismus, Erbrechen übelriechender Massen. Deshalb

4. 3. 93 Colostomia iliaca sin. Muskeln stumpf durchtrennt, Colon nicht vorzuziehen, daher wandständige Einnähung. Rohr eingelegt, reichlicher Ausfluss, Leib sinkt ein, subjective Erleichterung. 18. 2. Steht

Digitized by Google

auf, regelmässige Entleerung durch die Fistel, Verschluss durch Leinenbandage.

Mai 1893 gute Erholung, Fistel functionirt gut, kein Ekzem. — Juli 93 Gummibandage zum Verschluss hält gut. Patient geht in sein Amt. — November 93 beginnender Verfall, Beschwerden gering. — Mai 94 kachektisch gestorben.

35. Steinhausen. 57 Jahr, M., aufg. 16. 11. 93.

Patient litt seit seinem 26. Jahre an Verstopfung, seit einigen Monaten andauernder Stuhlzwang mit Entleerung geringer Massen unter heftigen, krampfartigen Schmerzen. Vor 8 Tagen Auftreten von Darmverschluss unter heftigen, krampfartigen Leibschmerzen.

Status: 16. 11. 93. Kleiner kachektischer Mann, Leib stark aufgetrieben, straff gespannt, besonders links, nicht schmerzhaft, Rectum leer, Tumor nicht zu fühlen. Eingiessung läuft klar ab. 17. 11. Magenausspülung, fördert fäculenten Mageninhalt heraus. Daher:

17. 11. 93. Coecostomie. Rohr eingelegt, enorme Mengen Darminhalt entleert. Glatter Verlauf, Leib sinkt ein. Tumor kann auch jetzt nicht gefühlt werden, Rectaleingiessungen kommen nicht bis zum Coecum, es geht niemals Stuhl per rectum ab. 5. 1. 94 mit gut schliessender Pelotte nach Hause entlassen, stirbt kachektisch einige Monate später.

36. Kr. 69jährige Frau. 12. Dec. 1893.

Seit 2 Monaten heftige Beschwerden von Seiten des Darmes. Verstopfung, Leibschmerzen, Kachexie.

Status: 12. 12. 93. Patientin sehr elend, Leib meteoristisch aufgetrieben, Ascites. Links unterhalb des Rippenrandes bis Nabelhöhe ein derber Tumor, wenig beweglich, Rectum frei, keine Darmabgänge, Leber vergrössert, zeigt unregelmässige Härten.

Diagnose: Carcinoma coli. Daher:

14. 12. 93. Coecostomie. Darm eingenäht, Rohr eingelegt. Anfangs geringer, dann starker Kothausfluss. Auch per anum ab und zu Entleerung. Das Allgemeinbefinden hebt sich nicht, Tod 3 Wochen nach der Colostomie an allgemeiner Kachexie.

37. Förster. 68 Jahr, W. 2555/93. 16. 1. 1894.

Hat seit einem Jahr einen Tumor in der rechten Bauchgegend gespürt; ohne besondere Beschwerden. Seit 3 Monaten Wachsthum des Tumors, schmerzhafte Kolikanfälle.

Status 16. 1. 94: Elende Frau, in der rechten Bauchseite in Nabelhöhe ein zwei Männer-faustgrosser Tumor, nicht beweglich, Oberfläche theils höckrig, theils erweicht. Leichtes abendliches Fieber.

19. 1. 94 Längsincision über der fluctuirenden Stelle. In der eröffneten Zerfallshöhle mündet der Darm, Einlegen eines Rohres, Tamponade. Durch den Anus praeternaturalis wird sämmtlicher Koth entleert. Patientin stirbt kachektisch 8. 4. 94.

Section: Zweifaustgrosses Carcinom des Colon assendens und der Flex. hepatica coli. In der Leberkuppe eine kindskopfgrosse Echinococcencyste.

Digitized by Google

38. Renger. 54 Jahr, M. 3077/95. 12. 1. 95. Seit Juni 94 Stuhlverstopfung. 27. Dec. 94. Schmerzen in der linken Bauchseite, daselbst eine Geschwulst.

Status 12. 1. 95: Kleiner kachektisch aussehender Mann. In der linken Bauchseite vom R. B. bis zur Spinalinie ein druckempfindlicher Tumor, wenig verschieblich, an einigen Stellen undeutliche Fluctuation. Daher:

15. 1. Incision, Eiter entleert.

Stuhlverstopfung hält an, Kolikschmerzen. 20. 1. Leib aufgetrieben, schmerzhafte Peristaltik, Rectum leer. Auf Eingiessungen etwas Kothabgang. 5. 2. Erbrechen, Leib stark gebläht, Darmreliefs.

5. 2. 95. Coecostomie. Viel Darminhalt entleert. Leib sinkt ein, Koliken lassen nach. 8. 2. Pneumonie des r. U.-L. Patient erholt sich. Der Tumor in der linken Bauchseite ist beweglich. Exstirpation vorgeschlagen abgelehnt. 22. 5. entlassen mit Kothfistel. Fortsetzung s. unter Enteroanastomose. Fall No. 24, Tab. II.

39. Schmidt. 56 Jahr, M. 6. 3. 1895.

Seit 2 Jahren periodische Leibschmerzen und Verstopfung. Seit 6. 3. 95 Erscheinungen von Darmverschluss. Leib aufgetrieben, besonders links unten, wenig druckempfindlich, lebhafte Peristaltik. Periodische kolikartige Schmerzen. Rectum frei. Tumor nicht zu fühlen.

Diagnose: Darmverschluss durch Carcinom.

12. 3. 95 Coecostomie, Einlegen eines Darmrohrs. Reichliche Entleerungen, Leib fällt zusammen, Schmerzen hören auf. Mit Kothfistel entlassen. (Fortsetzung s. unter Darmresection Tab. I Fall No. 13.)

40. Richter, Adolf. 63 Jahr, M. No. 325/97.

(Anamnese und Status s. Dickdarmreseetionen Tab. I, No. 15.)

Wegen Darmverschluss durch Carcinoma coli 29. 4. 97 Colostomia iliaca sin. 4 Wochen später Resection des Tumors. Heilung.

41. Koch, Otto. 39 Jahr, M. 1954/95.

(Anamnese und Status s. Darmresection Tab. I. No. 10).

14. 11. 95 Darmfistel am Colon transversum angelegt. 8. 10. 95. Darmresection.

42. Morack, Gustav. 34 Jahr, M. 4036/95. 25. März 1895.

Seit 6 Wochen krampfartige Schmerzen im Unterleibe und Verstopfung, steigert sich allmälig zu völligem Darmverschluss, Abmagerung.

Status 25. 3. Abgemagerter Mann, Leib diffus aufgetrieben, Darmreliefs, starke Peristaltik, geringe Druckempfindlichkeit, Rectum leer, Tumor nicht zu fühlen.

25. 3. 95. Operation: Einschnitt in der Mittellinie; trübe, seröse Flüssigkeit, Serosa injicirt, Dünndarm stark aufgetrieben, Coecum desgleichen, Flexur kann nicht zur Ansicht gebracht werden. Daher Schluss der Bauchwunde in der Mittellinie.

Coecostomie. Reichlicher Kothabgang, per rectum keine Entleerung, eingespritztes Wasser gelangt vom Rectum aus nicht ins Coecum. Daher Enteroanastomose. (Fortsetzung s. unter Enteroanastomose Tab. II. Fall No. 20.)

Digitized by Google

43. Block. 61 Jahr, W. 1722/97, aufg. 23. 9. 95.

Seit Juni starke Schmerzen im Leibe, unregelmässiger Stuhlgang nur auf Abführmittel. Seit 4 Wochen nur auf Eingiessung Abgang unbedeutender Bröckel.

Status 23. 9. Blasse, elende Frau, Abdomen sehr stark aufgetrieben und gespannt, deutliche Darmreliefs, starke Peristaltik, Rectum leer, Tumor nicht zu fühlen.

24. 9. Operation Dr. Brentano: Schnitt vom Nabel abwärts 10 cm. Darmschlingen stark gebläht, Hinderniss nicht deutlich gefunden. Anlegung eines Anus praeternaturalis am untersten Dünndarmende, Einlegung eines Darmrohres, mässige Entleerung von Darminhalt durchs Rohr. 3. 10. 95 nach anscheinender Besserung der Patientin plötzlicher Tod.

Section Professor Benda: Ringförmiges Carcinom der Flex. lienal. coli, stark verengernd. Dickdarm oberhalb mit reichlichen Kothmassen ausgefüllt; in der Mitte des Colon transversum eine handtellergrosse Stelle der Darmschleimhaut geschwürig zerfallen; an einer Stelle Perforation in die Bauchhöhle. Peritonitis.

44. K. 56 Jahr, Frau. 1896.

Seit $^1/_2$ Jahr Darmbeschwerden, Tenesmen. Seit 2. 8. 96 Darmverschluss. 6. 8. 96. Fettleibige Frau, Leib aufgetrieben, mässig druckempfindlich, Tumor nicht zu fühlen. Rectum frei. Einführung einer Schlundsonde per rectum erzielt Abgang von Gas und flüssigem Darminhalt. Nach einigen Tagen von Neuem Auftreten von Darmverschluss, daher

16. 8. 96 Operation: Einschnitt in der Mittellinie. Gedärme sehr stark gebläht, Serosa geröthet. Im unteren Theile der Flexura sigm. ist ein Tumor zu fühlen, der sich nicht vorziehen lässt, daher Schluss der Bauchwunde in der Mittellinie. Colostomia sin. Stumpfe Durchtrennung der Muskeln, Darm unter einer Hautfalte durchgezogen. Darmrohr. Nach zwei Tagen reichlicher Abfluss. Tod 3 Wochen post operationem an Bauchdecken-Phlegmone.

45. G. 59 Jahr, Frau. Mai 1897.

Bisher gesund, seit 12 Tagen völlige Verstopfung; war früher etwas hartleibig, hat niemals Blutungen oder andere Tumorerscheinungen gehabt.

Status: Grosse, mässig fettleibige Frau. Leib stark aufgetrieben, nicht druckempfindlich, schmerzhafte Darmperistaltik. Rectum frei; weder per rectum, noch von den Bauchdecken aus Tumor zu fühlen.

Diagnose: Darmverschluss durch Tumor des Colons.

29. 5. 97 Colostomia sin. mit stumpfer Durchtrennung der Muskeln und Zipfelbildung. Am unteren Theile der Flexur, etwas oberhalb des Promontoriums Tumor zu fühlen. Darmrohr eingelegt. Reichliche Entleerung von Darminhalt.

Der künstliche Anus ist mit einer einfachen bruchbandartigen Bandage gut zu verschliessen, so dass Gas und fester Stuhlgang gehalten werden können. Täglich morgens Entleerung durch Eingiessung mittelst Darmrohr. Patientin befand sich 2 Jahre hindurch ziemlich wohl, dann begann Durch-

Digitized by Google

bruch des Tumors in die Blase. (Carcinompartikel untersucht.) Seit October 99 zunehmender Verfall. Tod 31. 12. 99.

46. Sch. 49 Jahr, W. 14. April 1898.

Vor $^1/_2$ Jahr Exstirpatio uteri carcinomatosi. Seit mehreren Wochen Darmbeschwerden, seit 5 Wochen Darmverschluss. 14. 4. 98 Leib aufgetrieben, sehr heftige periodische Leibschmerzen, starke Peristaltik. Erbrechen. 17. 4. Zunahme der Erscheinungen. Nachmittags 6 Uhr Enterostomia iliaca sin. Colon descendens und Flexur durch carcinomatöse Massen festgeheftet, nicht vorziehbar. Peritonitis carcinomatosa. Untere Dünndarmschlinge eingenäht. Darmrohr. Oct. 98 unter grossen Beschwerden gestorben.

47. Gäde. 84 Jahr, W. 408/98. 23. 5. 98.

Seit 17 Tagen kein Stuhlgang, andauernd die heftigsten Schmerzen.

31. 5. 98. Alte, ziemlich decrepide Frau. Arteriosclerose. Abdomen aufgetrieben. Darmreliefs, lebhafte, schmerzhafte Peristaltik. Erbrechen.

31. 5. 98. Linksseitiger Colonschnitt. — Colon retrahirt. Daher Wunde geschlossen, rechtsseitige Coecostomie. Darmrohr, grosse Kothmengen entleert. Befinden bessert sich. 7. 6. Temperatursteigerung. Abends Exitus.

Section Prof. Benda: Carcinom der Flexura lienalis coli. Stenose. Beginnende U. L. Pneumonie.

48. P., Frau. 47 Jahr, W.

Februar 1899. Verdauung stets träge. Im Sommer und Herbst 99 je ein heftiger Kolikanfall.

Seit Weihnachten 98 andauernde Zeichen von Darmstenose, erschwerter Stuhlgang, fruchtloser Drang, schmerzhafte Peristaltik. Abmagerung, Verfall der Kräfte.

Status 17. 2. 99. Schwächliche Frau, abgemagert, Leib aufgetrieben, Blähung der Darmschlingen, Rectum leer. Durch die Darmwand hindurch ein Tumor undeutlich zu fühlen, ebenso von den Bauchdecken aus. (Narkosenuntersuchung.)

22. 2. wegen zunehmender Stenosenbeschwerden Operation. Einschnitt in der Mittellinie vom Nabel bis Symphyse, geringe Mengen seröses Exsudat im Bauch. In der unteren Hälfte der Flexur ein stenosirender Tumor, oberhalb des Promontoriums adhärent, nicht exstirpirbar. Bauchwunde in der Mittellinie geschlossen. Colostomia iliaca sin. (Muskelsphincter und Zipfelbildung.) Darmrohr eingelegt.

Verlauf: Am dritten Tage Pneumonie im rechten Unterlappen, sonst glatte Heilung. Stenosebeschwerden lassen nach. Bruchbandpelotte. Leidliche Continenz. Tod ein Jahr darnach.

49. B. 73 Jahr, M. 3. Juni 1899.

Leidet seit längerer Zeit an Verstopfung. Seit April 99 fruchtloser Drang, Blutabgang. Kissingen. Starke Steigerung der Darmbeschwerden bis zu völligem Verschluss. 3. 6. 99. Abgemagerter Mann. Arteriosclerose. Leib stark aufgetrieben, Darmschlingen sichtbar, schmerzhafte Peristaltik. Seit 6 Tagen völlige Verstopfung. Rectum leer. Tumor nicht zu fühlen.

Diagnose: Carcinom des Colon.

Digitized by Google

3. 6. 99. Bauchschnitt in der Mittellinie, Därme sehr gebläht, seröser Erguss. In der unteren Hälfte der Flex. coli sigm. fixirter Tumor. Wunde in der Mittellinie geschlossen. Colostomia iliaca sin. Mit bruchbandartiger Bandage, welche gut schliesst, Anfang Juli in die Heimath entlassen. Lebt zur Zeit noch.

50. M. 56 Jahr, M. 1. August 1899.

Chronische Verdauungsbeschwerden. Seit 26. 7. 99 Stuhlverhaltung. Flatus ab und zu abgegangen.

Status 1. 8. 99: Ziemlich gut genährter Mann; Leib aufgetrieben, nicht empfindlich. Peristaltische Bewegungen und Geräusche, Tumor nicht zu fühlen, Rectum frei. 5. 8. Zunahme der Erscheinungen, lebhafte Schmerzen, Erbrechen, daher

5. 8. 99 Operation: Schnitt in der Mittellinie vom Nabel abwärts 6 cm. Seröse Flüssigkeit im Bauch, Därme stark aufgetrieben, geröthet. Am unteren Ende der Flex. sigmoid. coli ein kleiner Tumor zu fühlen, nicht vorziehbar, daher Schnitt in der Mittellinie geschlossen; Colostomia iliaca sin. (Muskelsphincter, Zipfelbildung.) Darmrohr. Grosse Erleichterung, anfangs gutes Befinden. 12. 8. Pneumonie, Delirien. Tod 15. 8.

51. Schneider, Paul. 57 Jahr, M. 4067/00.

Pat. war bis Neujahr 1900 gesund. Erkrankte an diesem Tage mit Stuhlverstopfung und heftigen Leibschmerzen.

4. 1. 00 auf die innere Abtheilung aufgenommen „wegen Rheumatismus". Dort 3 mal Stuhl auf Eingiessungen, zuletzt 6. 1.

8. 1. heftiges fäculentes Erbrechen, starkes Spannungsgefühl im Leibe.

Status 9. 1. 1900. Aeltlicher Mann, mässig genährt, leidendes Aussehen, Arteriosclerose, leichte Bronchitis. Abdomen stark aufgetrieben, gespannt, wenig schmerzhaft. Spannung am stärksten im Epigastrium. Darmschlingen sichtbar. Keine Darmbewegungen (die gestern noch da waren), keine Darmgeräusche. Kein Tumor fühlbar. Magen ausgespült, leer. Rectum leer. Darmverschluss durch Tumor im Dickdarm oder Volvulus.

9. 1. Längsschnitt in der Mittellinie, vom Nabel abwärts 10 cm, dann nach oben und unten erweitert auf 20 cm. Viel seröse Flüssigkeit. Serosa glänzend, geröthet. Därme stark gebläht; Dünndarmschlingen zum Theil eventrirt, in heisse Tücher gehüllt. Tumor am unteren Ende der Flexura gefühlt, nicht vorzuziehen. Enterotomie am Dünndarm zur Entlastung des Darmes. Wunde vernäht. Reposition des Darmes, Naht der Längswunde in der Mittellinie.

Colostomia iliaca sinistra. Rohr in den Darm eingeführt. Reichliche Kothentleerung. 10. 1. Befinden gut. 11. 1. Abends Erbrechen, Angstgefühl, Collaps. 12. 1. Exitus.

Section Prof. Benda: Perforations-Peritonitis ausgegangen von einer Stelle dicht über dem Tumor am Colon; daselbst im Innern ein 6 cm langes Geschwür mit wallartig verhärteten Rändern, an einigen Stellen bis zur Serosa durchdringend, an einer Stelle perforirt. Cylinderz.-Carcinom.

Digitized by Google

Tabelle IV.

Maligne Dickdarmtumoren. Exspectative Behandlung, Incisionen.

52. R., 40 Jahre, W. 22. 3. 92. No. 2443/91. † 3. 8. 92. Vor 4 Jahren Geschw. in der rechten Darmbeingrube bemerkt, keine Beschwerden. Erst in letzter Zeit Verstopfung und Schmerzen. Zerfall des Tumors, Abscessbildung.

25. 3. Incision: Entleerung necrotischer Gewebsmassen von sarcomatösem Bau. Kothabgang durch Wunde. Tod an Marasmus 3. 8. 92. Wände des Coecum durch die zerfallenen Geschw. fast völlig zerstört.

53. W.. 75 Jahr. 65/92. 8. 4. 92 — 1. 5. 92. Stuhlverstopfung, ab und zu Blut im Stuhl. Seit 5 Tagen heftige Schmerzen. Stocken der Entleerungen. Tumor in der Gegend des Coecum und Colon ascendens. — Stuhl regulirt sich durch Abführmittel und Eingiessungen. — Operation bei dem hohem Alter unterlassen.

54. Krause, M., 51 Jahr. 12. 6. 92 — 15. 6. 92. No. 715/92. Vor 4 Jahren Stoss in die rechte Leistengegend. Darnach Entstehung eines Bruches. — Seit 3 Tagen heftige Leibschmerzen und Austreten des Bruches.

Incision des Bruchsackes: Keine Einklemmung, eitrige Peritonitis. Schnitt nach oben verlängert. Eiter und gelatinöse Massen im Bruch. Austupfen, Tamponade. Gestorben 15. 6.

Section: Gallert-Carcinom des an der Basis obliterirten, am freien Ende kolbig angeschwollenen Wurmfortsatzes. Perforation desselben in die Bauchhöhle.

55. Ka., 51 Jahr, M. 3126/93. 14. 2. 93 — 21. 2. 93. Seit 4 Jahren Schmerzen in der rechten Unterbauchseite. Seit 1 Jahr stärker, Tumor bemerkt. Stuhlbeschwerden. Ca. 2 faustgrosser, höckriger Tumor in der rechten Bauchseite in der Coecalgegend, wenig verschieblich. Stuhlgang verhalten. Abführmittel und Eingiessungen. Erleichterung. Operation verweigert.

56. Ra., 40 Jahr, M. 1753/93. 2. 9. — 4. 9. 93. Seit mehreren Jahren Schmerzen in der rechten Bauchseite, Verstopfung. Keine acuten Entzündungserscheinungen. In der Coecalgegend eine circumscripte, hühnereigrosse Geschwulst, hart, verschieblich, nicht empfindlich. Operation verweigert.

57. W., 43 Jahr, Ww. 1041/94. 7. 8. — 1. 9. 94. Seit 5 Wochen Schmerzen in der rechten Bauchseite. Neben dem Uterus nach rechts hin eine harte, höckrige Geschwulst, wenig empfindlich.

7. 8. Probe-Laparotomie (Dr. Brentano). Am Coecum eine harte, höckrige Geschwulst, unteres Ileum, Coecum und Colon ascendens einnehmend. — Wegen starker Verwachsungen Exstirpation aufgegeben. Untersuchung excidirter Stücke: Rundzellensarkom. — Heilung der Bauchwunde.

58. D., 50 Jahre, W. 3193. 1896. 11. 3. 97 — 24. 4. 97. Seit Aug. 92. Beschwerden in Leib. Seit einigen Monaten Tumor bemerkt. Kachexie. Verstopfung. Harter Tumor vom linken R. B. bis zur Nabelhöhe reichend, lateral bis nahe an die Wirbelsäule, median bis gegen den Nabel, wenig beweglich. Bei Aufblähung des Coecum bleibt die Geschw. unverändert. Das

Digitized by Google

Colon bläht sich unterhalb desselben auf. — Stuhlgang durch Eingiessungen und leichte Abführmittel zu erzielen. Tod 24. 4. an Kachexie.

Section Colossales, im Innern zerfallenes Carcinom des Colon transversum bis z. Flexura lienalis.

59. Heyland, 66 Jahr. Auf. No. 2701/95. 31. 10. 95. Seit 6 Wochen Schmerzen im Verlaufe des Quer-Colon. Abwechselnd Verstopfung und Durchfall. Seit 3 Tagen absolute Verstopfung. Kachexie.

Status 31. 10. 95: Kachectischer Mann. Erbrechen, Verstopfung. Leib aufgetrieben, Dämpfung in den abhängigen Theilen. 3. 11. Auf Eingiessung erfolgt Stuhl, geringe Erleichterung. 4. 11. von Neuem fäculentes Erbrechen. Diagnose: Peritonitis; da Patient zu elend ist, keine Operation. 9. 11. Exitus.

Section: Gallert-Carcinom dicht an der Valvula Bauhini, auf Coecum u. Colon übergehend.

60. Weigang, Wilhelm, 70 Jahr, M. Auf. No. 1592/98. Aufnahme 22. 7. 98. Vor 14 Tagen begannen plötzlich Leibschmerzen, Erbrechen, Verstopfung.

Status: Kachektischer Mann, äusserster Verfall. Abdomen aufgetrieben. Relief der Darmschlingen sichtbar. Keine Dämpfung, keine Geschwulst zu fühlen. 24. 7. Exitus.

Section: Perforation des Coecum, welches sehr erweitert ist. In der Flex. sigm. ringförmiges Geschwür $2^1/_2$ cm breit mit derb. Grunde, durchsetzt die Darmwand. Carcinom.

61. B., 62 Jahre, Frau. Nach sechswöchentlich anfallsweise auftretenden Leibschmerzen mit Erbrechen, unterbrochen von völliger Gesundheit, Erkrankung an Darmverschluss mit Zeichen von Peritonitis. — Tod.

Section: Kleines Carcinom der Valvula Bauhini. Perforation desselben. Peritonitis.

62. Juliane Schneider, 49 Jahr, W. 1 Aufnahme: 27. 3. 99 — 26. 4. 99. Anamnese: Seit 6 Wochen Knoten fühlbar in Unterbauchgegend. Kolikschmerzen bei Druck und Defäcation.

Status: Faustgrosser, harter, knolliger Tumor über l. Lig. Poupart., nach der Mitte bis oberhalb der Symphyse reichend. Sitzt dem Uterus links fest an. Entzündung in seiner Umgebung. 24. 4. Tumor jetzt beweglich, kinderfaustgross. Diagnose: Wahrscheinlich Tumor der linken Adnexe. Operation verweigert, entlassen.

2. Aufnahme 14. 10. 99 — 2. 3. 00. †. Anamnese: Seit 3 Monaten krampfartige Schmerzen im Unterleib.

Status: Tumor vom Lig. Poupart bis 3 Finger breit unter Nabelhöhe, nach rechts bis Mittellinie. Rings um den Uterus grosses, pralles Exsudat. Oft Durchfälle, ab und zu Eiter in Stuhl. 7. 11. Tumor grösser, über Lig. Poup. erweicht, Vorwölbung.

Incision: Abcess geht bis zum Douglas, daselbst Gegenincision. Stinkender Eiter, nekrotische Fetzen. Mikroskopische Untersuchung: Adenocarcinom, wahrsch. vom Darm ausgehend. Diagnose: Zerfallendes Darmcarcinom, durch-

Digitized by Google

gebrochen. 13. 11. Aus der oberen Wunde und Scheide gehen Faeces ab, aber auch per rectum. 3. 12. Aus den Wunden nur noch Eiter. Oedeme. Urin enthält Albumen. Allmählicher Verfall. Oedeme, Anasarka, Ascites, Hydrothorax. 2. 3. 00 Aufgetrieb. Leib. Collaps. Exitus.

Section; Grosses, zerfallenes ganz erweichtes Carcinom des unteren Theiles der Flex. sigm., fast circulär. Perforation nach der Bauchhöhle, Peritonitis purul. diffus. Perforation nach der Scheide. Die linken Uterusanhänge liegen im zerfallenen Tumor. Keine Metatasten.

Digitized by Google

XIX.

(Aus dem bacteriologischen Laboratorium der Universitäts-Frauenklinik — Prof. Dr. Döderlein — in Tübingen.)

Experimental-Untersuchungen über Händedesinfection.[1]

Von

Privatdocent Dr. O. Sarwey.

Meine Herren! Gestatten Sie mir, dass ich Ihnen kurz über Händedesinfectionsversuche berichte, welche gemeinsam von Prof. Dr. Th. Paul und mir angestellt wurden, und welche die Fortsetzung der experimentellen Arbeiten bilden, über deren Ergebnisse ich Ihnen auf der vorjährigen Naturforscherversammlung zu München in einer gemeinschaftlichen Sitzung für Chirurgie und Gynäkologie vorzutragen die Ehre hatte.

Unsere Untersuchungen verfolgen zunächst den Zweck, an der Hand einer eigens hierfür ausgedachten Versuchsanordnung die für die Hände zur Zeit gebräuchlichen Desinfectionsverfahren auf den Grad ihrer Leistungsfähigkeit einer zuverlässigen Prüfung zu unterziehen und hierdurch einen Beitrag zur endlichen Lösung der viel umstrittenen Frage zu liefern, ob, beziehungsweise in wieweit die verschiedenen Desinfectionsmethoden im Stande sind, die Hände des Operateurs im eigentlichen Sinne des Wortes steril zu machen. Die denkbar strengsten Versuchsbedingungen schienen uns hierfür unerlässlich: Denn wenn auch der Begriff der Keimfreiheit im bakteriologischen Sinne und derjenige einer ausreichenden

[1] Vorgetragen am 4. Sitzungstage des XXIX. Congresses der Deutschen Gesellschaft für Chirurgie zu Berlin, 21. April 1900.

Digitized by Google

aseptischen Vorbereitung im klinischen Sinne nicht völlig identisch ist, so muss es doch nach dem heutigen Stande unserer Kenntnisse über die Aetiologie der Wundinfection für den Chirurgen, und noch mehr für den Geburtshelfer, das erstrebenswerthe Ideal bleiben, durch eine technisch einfache und zugleich unschädliche Desinfectionsmethode die Hände in möglichst kurzer Zeit von allen virulenten und nicht virulenten, oberflächlich und tiefsitzenden Keimen zu befreien, umsomehr, als die sofortige und sichere Entscheidung über die infectiöse oder nicht infectiöse Beschaffenheit der zahllosen für gewöhnlich an den Händen haftenden Bakterien zur Zeit noch ein Ding der Unmöglichkeit ist; aus diesem Grunde dürfen wir uns bei der bakteriologischen Prüfung eines Desinfectionsverfahrens mit einer etwa resultirenden Keimarmheit, einer sogenannten „relativen“ oder „oberflächlichen“ Sterilität nicht begnügen, sondern müssen von einer brauchbaren Desinfectionsmethode Sterilität, d. h. Keimfreiheit verlangen, und gerade bei experimentellen Versuchen letzteres Postulat in den Vordergrund stellen.

So haben wir zu dem genannten Zwecke eine Versuchsmethode ausgearbeitet, welche nach allen Richtungen hin den schärfsten Vorbedingungen und Anforderungen gerecht zu werden bestrebt ist, und welche ich auf der Naturforscherversammlung ausführlicher beschrieben habe; ich beschränke mich daher an dieser Stelle darauf, nur die wesentlichsten Momente unserer Versuchsanordnung zusammenfassend hervorzuheben.

1. Um jede nachträgliche Verunreinigung der einmal desinficirten Hände mit Bestimmtheit auszuschliessen, verwenden wir für unsere Versuche einen vor dem Gebrauche sterilisirten Kasten, in dessen Innenraum die ganze Prüfung der desinficirten Hände vorgenommen und so jede zufällige Verunreinigung der Hände, welche ausserhalb des Kastens durch auffallende Luftkeime oder durch Berührung mit nicht sterilen Gegenständen zu Stande kommen könnte, mit Sicherheit verhütet wird. Vor der Benutzung wird der Zwischenraum zwischen dem doppelten Boden des Kastens mit Wasser angefüllt, und werden sämmtliche für den Versuch nothwendigen Gegenstände im Kasten untergebracht; nachdem dieser sodann durch eine Glasscheibe, unter Beihilfe von Watteeinlagen und Heftpflasterstreifen, verschlossen ist, wird er

Digitized by Google

2 Stunden lang durch Auskochen sterilisirt. Zum nachträglichen Eingehen der desinficirten Hände sind an seinen Seitenwänden zwei, durch doppelte Leinwandmanschetten verschlossene Oeffnungen angebracht. Die Sterilität des Kastens und seines Inhalts wurde durch überaus zahlreiche, bei jedem Versuch wiederholte Controllprüfungen ausnahmslos festgestellt (Demonstration des Kastens).

2. Die mit jeder länger dauernden chirurgischen Operation nothwendig verbundene Aufweichung der Haut der Hände und Ablösung der oberen Epidermisschichten bringt es mit sich, dass auch bei solchen Händen, welche durch die vorausgegangene Desinfectionsprocedur vielleicht von ihren oberflächlich auf der Haut befindlichen Keimen befreit sind, allmählich die in der Haut, sei es in deren zahlreichen Falten versteckten, sei es in deren Drüsenapparaten und Haarbälgen sitzenden, Tiefenkeime an die Oberfläche befördert und an die Umgebung abgegeben werden können; von einer Sterilität solcher noch mit Tiefenkeimen behafteten Hände im Sinne einer Keimfreiheit kann naturgemäss nicht die Rede sein.

Wir haben diese Operationsverhältnisse durch Einschaltung von Baden, Waschen und Scheuern der Hände in heissen Wasserbädern und mit Sand, endlich durch Abschaben der Haut mit dem scharfen Löffel im Versuch herbeizuführen gesucht, um gerade die so ausserordentlich wichtige Tiefenwirkung der betreffenden Desinfectionsmethoden zu erproben; für diejenigen Fälle, in welchen schon nach der ersten Prüfung von den frisch desinficirten Händen mehr oder weniger zahlreiche Keime abgenommen werden konnten, kamen die genannten Manipulationen bei der Wiederholung des Versuches als überflüssig in Wegfall.

3. Von entscheidender Bedeutung für ein den thatsächlichen Verhältnissen entsprechendes Resultat ist ferner die Art der Keimabnahme, von welcher u. A. unbedingt zu fordern ist, dass durch dieselbe nicht nur die Abstreifung der locker und oberflächlich sitzenden, sondern auch diejenige der fest und tief in den Hautfalten eingenisteten Keime ermöglicht, ja gewährleistet sein muss.

Die Keimabnahme von den Händen kann auf folgende drei Arten stattfinden:

1. Die Hölzchenmethode wurde von Fürbringer inau-

Digitized by Google

gurirt und von zahlreichen Autoren, so von Landsberg, Reinicke, Krönig, Ahlfeld, Hanel u. A. in Anwendung gebracht; wir bedienen uns derselben in der von der Fürbringer'schen Ausführung etwas abweichenden Weise, dass die Volar- und Dorsalflächen beider Hände, sowie sämmtliche Interdigitalräumemit harten sterilen Hölzchen, in der Mitte durchgebrochenen Zahnstochern, kräftig abgeschabt, sodann je mit frischen Hölzchen die Nagelfalze nnd die Unternagelräume gesondert ausgekratzt werden; die so mit Keimen beladenen Hölzchen werden nun dem betreffenden Nährboden einverleibt. Die verschiedentlich vorgenommenen Modificationen der geschilderten Methode bestehen hauptsächlich in der Verschiedenheit des zum Abkratzen dienenden Materiales (Holz, Draht, Stahl, Skalpell).

2. Die Seidenfadenmethode wurde von Hägler-Basel empfohlen, und soll nach dem Ausspruch von Bumm eine vollkommenere Prüfung auf Bakterien gestatten, als die Methode des Abkratzens mit Holzstäbchen; sterile Seidenfäden werden zwischen den Volar- und Dorsalflächen der Hände und zwischen den Interdigitalräumen energisch hin- und hergewälzt, sodann frische Seidenfäden durch sämmtliche Unternagelräume gezogen; die Seidenfäden werden sodann auf den entsprechenden Nährboden verimpft.

3. Endlich ist die Fingereindruckmethode zu nennen, welche zuerst von Kümmell verwendet, und nach diesem von Forster, Boll, Poten, Tjaden, Gottstein, Hanel u. A. theilweise mit geringfügigen Modificationen, aus verschiedenen Gründen bevorzugt wurde: die Fingerspitzen der Hand werden in Krallenstellung der Finger in den betreffenden Nährboden tief eingedrückt.

Um die Leistungsfähigkeit der genannten 3 Verfahren festzustellen und unter einander zu vergleichen, haben wir eine Reihe von Versuchen in der Weise angestellt, dass die Keime von den für die einzelnen Vergleichsversuche genau unter denselben Bedingungen befindlichen Händen einer und derselben Versuchsperson direct nach einander mittelst der 3 angeführten Methoden abgenommen wurden, und zwar erfolgte die Abnahme einmal von den trockenen, unvorbereiteten Tageshänden, sodann von den mit sterilem Wasser benetzten Tageshänden, endlich nach einer 5 Minuten lang dauernden Seifenspiritusdesinfection nach v. Mikulicz.

Besser als durch Worte werden die Versuchsergebnisse erläu-

Digitized by Google

tert durch vorstehende Tabelle, welche die Resultate sämmtlicher Versuche enthält, sowie durch die Demonstration einiger Tafeln, auf welche die nach 8 tägiger Beobachtung im Brutschrank bei 37,5 ° C., in Formalin gehärteten, Agar-Nährböden, in der Reihenfolge, wie sie beim Versuch zur Anwendung kamen, befestigt wurden, und welche Ihnen so die Vergleichsresultate wohl am Anschaulichsten vor Augen führen (Demonstration der Tabelle und der Tafeln).

Kurz gesagt ergiebt sich als Schlussresultat, dass von denselben Händen in allen Fällen durch Fingereindruck durchschnittlich die wenigsten, durch die Seidenfadenmethode etwas reichlichere, mittelst Hölzchen aber bei weitem die zahlreichsten Keime abgenommen werden, ja in einem Falle, in welchem die mit den Hölzchen beschickten Petri'schen Schaalen viele Keime aufwiesen, blieben die mit den Seidenfäden beschickten Schalen steril, sodass hier bei thatsächlich vorhandenem erheblichem Keimgehalt der Hände mit der Seifenfadenmethode ein Scheinerfolg vorgetäuscht wurde.

Es liefern daher diese Vergleichsversuche den Beweis, dass die Hölzchenmethode — ganz abgesehen von anderen bemerkenswerthen Vorzügen, welche hier aus Mangel an Zeit nicht weiter erörtert werden können — als die zuverlässigste Entnahmemethode den anderen entschieden vorzuziehen ist.

Ausser diesen 3 Hauptpunkten ist bei der Anordnung der Versuche besonderes Gewicht darauf zu legen, dass der primäre, d. h. der vor der Desinfection vorhandene Keimgehalt der Tageshände durch Prüfung festgestellt wird, dass die von den einzelnen Autoren für ihr Desinfectionsverfahren angegebenen Vorschriften in Bezug auf die Zeitdauer, die Concentration des Desinfectionsmittels, die Art der Desinfection etc. auf das Genaueste eingehalten werden, dass die Gesammthaut beider Hände gleichmässig berücksichtigt wird, endlich, dass der erfahrungsgemäss geeignetste Nährboden zur Verwendung kommt, und dass die Dauer der Beobachtung im Brutschrank oder bei Zimmertemperatur eine genügend lange ist.

Allen diesen Forderungen wurde bei unseren Versuchen ohne Ausnahme peinlichst Rechnung getragen.

Ich komme nun zu den Ergebnissen, welche uns die Durch-

Digitized by Google

prüfung verschiedener Desinfectionsmethoden nach unserer Versuchsanordnung geliefert hat, gestatte mir aber, zunächst noch einen instructiven Vorversuch vorauszuschicken. Es fehlt heute noch nicht an Aerzten, welche die Ueberzeugung haben, dass die Hände durch ein längere Zeit fortgesetztes, intensives, einfaches Waschen mit Bürste, Seife und heissem Wasser keimfrei gemacht werden können. Unser Vorversuch bestand nun darin, dass eine derartige, mit aller Energie vorgenommene Waschung der Hände 6 mal hintereinander, das erste mal 10, dann jedesmal 5 Minuten lang dauernd, ausgeführt wurde; hierbei kam zu jeder einzelnen Waschung jedesmal ein frisches, mit sterilem heissem Wasser angefülltes Gefäss, eine frische sterile Nagelbürste und frische sterile Schmierseife zur Verwendung, und es wurden nach jeder beendigten Waschung die Hände auf ihren Keimgehalt geprüft: die 3 nach der letzten Waschung verimpften Petri'schen Schalen, welche ich Ihnen zur Besichtigung übergebe, und in welchen es von aufgegangenen Colonien förmlich wimmelt, documentiren die für Manchen vielleicht überraschende Wirkungslosigkeit dieser denkbar intensiven 35 Minuten lang fortgesetzten Waschung!

Ueber die Resultate der ersten von uns geprüften Desinfectionsmethode, der Heisswasser-Alkoholdesinfection nach Ahlfeld's Angaben, habe ich auf der verflossenen Naturforscherversammlung berichtet und die entsprechenden Dauerplatten demonstrirt; diese Prüfungen haben festgestellt, dass die Hände mittelst der Heisswasser-Alkoholdesinfection im Verhältniss zu vorher zwar keimarm, aber keineswegs keimfrei gemacht werden können. (Demonstration der Tabelle.)

Wir haben nun weiterhin zwei Methoden geprüft, nämlich die von v. Mikulicz neuerdings empfohlene Desinfection mit Spiritus saponatus, sowie die von Schleich ersonnene „mechanische Desinfection" mit seiner Wachsmarmorstaubseife.

Wie Ihnen Allen bekannt sein dürfte, besteht die neue v. Mikulicz'sche Desinfection in einer 5 Minuten langen Bearbeitung der Hände in Seifenspiritus mit steriler Bürste; sind die Hände mit sichtbarem Schmutz verunreinigt, so werden sie zuvor mit einem in Seifenspiritus getauchten Stückchen Mull abgerieben.

Wir haben uns bei der Prüfung der v. Mikulicz'schen Methode genau an dessen Vorschriften gehalten, und, um lieber des

Digitized by Google

Guten zuviel, als zu wenig zu thun, die trockenen Hände auch ohne sichtbare Beschmutzung jedes Mal 3 Minuten lang mit in Seifenspiritus getauchten, sterilen Mulltupfern abgerieben und erst dann die eigentliche 5 Minuten lang währende energische Bearbeitung der Hände in Seifenspiritus mit steriler Bürste folgen lassen.

Die Resultate unserer 12 Versuchsreihen sind auf vorstehender Tabelle zusammengestellt (Demonstration der Tabelle); ausserdem kann ich Ihnen den Keimgehalt der Tageshände vor und nach der Desinfection an den mit Formalin gehärteten und zu Tafeln vereinigten Platten demonstriren (Erläuterung der Tafeln).

Unser Schlussergebniss lautet dahin, dass die Desinfection nach v. Mikulicz, ähnlich wie die Heisswasseralkohol-Desinfection, im Stande ist, eine im Verhältniss zu vorher sehr beträchtliche Verminderung des Keimgehaltes zu bewirken; eine Keimfreiheit der Hände konnten wir auch mit dieser Methode nicht erzielen. Unsere Resultate befinden sich somit in erfreulicher Uebereinstimmung mit denjenigen von v. Mikulicz und Hanel, nach welchen der Seifenspiritus die Hände so keimarm zu machen im Stande ist, „als es nach unseren heutigen Kenntnissen überhaupt möglich ist".

Ganz andere Resultate erhielten wir bei der Nachprüfung der Desinfectionsmethode nach C. L. Schleich mit dessen Wachsmarmorstaubseife. Wiederum in 12 Versuchsreihen kam die von Schleich creirte Methode der rein mechanischen Desinfection unter peinlichster Einhaltung der in seinem Buche, „neue Methoden der Wundheilung etc." (Berlin. 1899) auf S. 127 gegebenen Vorschriften zur Anwendung: die von uns benutzte Wachsmarmorseife war die von Apotheker Dr. Laboschin verfertigte Originalseife, die von Schleich so sehr gefürchtete und gehasste Bürste wurde gänzlich bei Seite gelassen, obwohl sich unsere bei anderen Versuchen verwendeten, ausgekochten Bürsten in äusserst zahlreichen Controlprüfungen stets als steril erwiesen haben; zunächst wurden Hände und Unterarme mit der Seife, welche mit einem sterilen Spatel der Originalbüchse direct entnommen war, erst ohne Wasserzusatz, dann unter zeitweise vorgenommener leichter Benetzung der Hände mit sterilem Wasser, tüchtig und allseitig eingerieben, sodann unter öfters wiederholter Abspülung mit fliessendem, sterilem Wasser und erneuter

Digitized by Google

Verwendung frischer Seife gewaschen und gescheuert, wobei der Reibungseffect durch sterile Mulltupfer kräftig unterstützt wurde; vom Beginn bis zur Beendigung der ganzen Waschprocedur pflegten durchschnittlich 15 Minuten zu verstreichen. Nun gingen die Hände sofort in unseren sterilen Kasten ein, in welchem die Prüfung derselben zur Ausführung kam.

Schleich erhielt bei den mit seiner Desinfectionsmethode angestellten bakteriologischen Impfproben in nahezu allen Fällen — er spricht von mindestens 97 pCt. — sterile Reagensgläser, und glaubt hierdurch den Nachweis einer ebenso regelmässig erzielten Sterilisirung der Hände geliefert zu haben.

Wie Sie aus der, die 12 Versuchsreihen enthaltenden, Tabelle ersehen mögen, haben unsere Prüfungen der Schleich'schen Methode zu einem völlig entgegengesetzten Resultat geführt: trotz aller Bemühungen ist es uns in keinem einzigen von 12 Versuchen gelungen, eine wirkliche Keimverminderung, geschweige denn eine Keimfreiheit der Hände zu erzielen.

Ich wiederhole ausdrücklich, dass wir in der peinlichst genauen Weise sämmtliche, von Schleich im Detail angegebenen Reinigungsvorschriften eingehalten haben, und füge hinzu, dass selbst dann, wenn die Dauer der Waschprocedur auf volle 30 Minuten ausgedehnt wurde, ein Erfolg nicht zu constatiren war, ferner dass in einigen unserer Versuchsreihen die betreffende Versuchsperson mehrere Wochen lang nicht mit anderen Desinfectionsmitteln in Berührung kam und die Hände täglich mit Schleich'scher Marmorseife behandelt hat, um sich so die von Schleich geforderte „systematische, individuelle Schulung" anzueignen, und den Händen die zweckmässigste Vorbereitung für den eigentlichen Desinfectionsact angedeihen zu lassen. (Demonstration der Tabelle und der Tafeln.)

Wenn ich noch kurz auf die Ursachen eingehen darf, welche diesem evidenten Widerspruch zwischen den Schleich'schen Versuchsresultaten und den unsrigen zu Grunde liegen, so sind dieselben sicherlich im Wesentlichen auf die Verschiedenheit der von uns und von Schleich angewandten Versuchstechnik zurückzuführen.

Schleich bewerkstelligte die Keimentnahme von den Händen mit der geglühten Platinöse oder Platinnadel und begnügte sich hierbei für den Einzelversuch mit einzelnen Theilen der Hände, in

Digitized by Google

der Mehrzahl der Fälle mit den Hautpartien einzelner Finger; er legte sodann Stichculturen in Nährgelatine an und beobachtete dieselben bei Zimmertemperatur; waren nach einer bestimmten Zeitdauer, welche bei den verschiedenen Experimenten zwischen wenigen Tagen und 3—4 Wochen betrug, keine Colonien aufgegangen, so wurden die Versuchshände als steril angesprochen.

Bei unserer Versuchsanordnung dagegen wurde die Keimentnahme von der Gesammtheit beider Hände mit harten sterilen Hölzchen zweifellos weit vollkommener, als in der von Schleich gewählten Weise, bewerkstelligt; wir benutzten ferner als Nährboden den in Petri'sche Schalen ausgegossenen Agar-Nährboden, welcher bei 37,5° C. im Brutschrank ausnahmslos mindestens 8 Tage lang der Beobachtung unterzogen wurde, bevor die Feststellung des Endresultats erfolgte.

Zum Beweise, dass thatsächlich in den angeführten Punkten die Verschiedenheit der beiderseitigen Resultate begründet ist, dienten uns folgende Vergleichsversuche: nach Vornahme der Schleich'schen Desinfection erfolgte zunächst die Keimentnahme genau in der von Schleich angewandten Weise — Abnahme mit der Platinöse, Stichculturen in Nährgelatine, Beobachtung bei Zimmertemperatur bis zum Ende der 5. Woche —, von denselben Händen wurde alsdann sofort mit unserer Hölzchenmethode abgenommen — Abnahme mit Hölzchen von der Gesammtheit beider Hände, Aussaat in Agar-Nährboden, 8tägige Beobachtung im Brutschrank bei 37,5°C. —: während bei den Gelatine-Stichculturen erst 10 Tage nach der Impfung nur in vereinzelten Röhrchen ein höchst spärliches Wachsthum bemerkbar war, die meisten Reagensgläser aber steril blieben, genau wie dies Schleich bei seinen Versuchen beobachtet hatte, war in unseren Petri'schen Agarschalen schon nach 24 Stunden ein im Laufe der nächsten Tage noch zunehmendes üppiges Wachsthum von häufig geradezu unzählbaren Colonien zu constatiren.

So sehr wir daher die kosmetischen Vorzüge, welche Schleich seiner Marmorseife mit Recht nachrühmt, bei unseren zahlreichen Waschversuchen schätzen gelernt haben, so ergiebt sich aus unsern Versuchen das Eine mit Bestimmtheit, dass die Hände selbst durch die forcirtesten Waschungen mit Marmorseife nicht keimfrei ge-

Digitized by Google

macht werden können; die von Schleich in seinem Buche (S. 136) niedergelegte Ansicht, dass seine „Methode der rein mechanischen Säuberung die chemischen Methoden sämmtlich erheblich in den Schatten zu stellen geeignet ist", muss hiernach als irrig zurückgewiesen werden.

Unsere bis jetzt gewonnenen Versuchsergebnisse lassen sich in folgende 3 Sätze zusammenfassen:

1. Von den verschiedenen Methoden zur Keimentnahme von den Händen ist die von Fürbringer inaugurirte Hölzchenmethode unter allen Umständen die zuverlässigste und zweckmässigste.

2. Die Heisswasser-Alkoholdesinfection nach Ahlfeld und die Seifenspiritusdesinfection nach v. Mikulicz sind nicht im Stande, die Hände keimfrei zu machen, wohl aber gelingt es mittelst beider Methoden in annähernd gleichem Maasse, die mit den gewöhnlichen Handkeimen beladenen Hände sehr keimarm zu machen.

3. Die mit der Wachsmarmorstaubseife nach den Angaben Schleich's vorgenommene rein mechanische Desinfection der Hände ist nicht im Stande, eine merkliche Verminderung der Keime, geschweige denn eine Sterilität der Hände herbeizuführen.

Digitized by Google

XX.

Wie verhält es sich mit den Recidiven nach unsern Gallenstein-Operationen?[1]

Von

Professor Dr. Hans Kehr

in Halberstadt.

Meine Herren! Jeder Arzt spricht lieber von seinen guten als von seinen schlechten Erfolgen und es ist verzeihlich, wenn der Chirurg sich nicht gern entschliesst, von den Schattenseiten der von ihm ausgeführten und empfohlenen Operationen zu berichten. Aber durch Schönfärberei und Verheimlichung von Irrthümern und Fehlern, die wir begehen, schaden wir der Entwickelung der Chirurgie mehr, als wenn wir offen und ehrlich die Misserfolge bekennen und den Gründen und Mitteln nachspähen, die uns in den Stand setzen, solche in Zukunft zu vermeiden. Die Achtung unserer inneren Collegen vor der Leistungsfähigkeit der chirurgischen Kunst wird noch mehr wachsen, wenn wir uns nicht scheuen, auch die bösen und trüben Erfahrungen, die Keinem erspart bleiben, mit ehrlicher Offenheit mitzutheilen. Nehmen wir uns auch in dieser Hinsicht ein Beispiel an dem unvergesslichen Theodor Billroth, der, wenn er von seinen kühnen und glänzenden Operationen sprach, niemals vergass, die Misserfolge hervorzuheben.

„Die unbedingte Wahrhaftigkeit gegen sich selbst und Andere" — so leitete er seinen berühmten ersten Züricher Jahresbericht ein — „ist die Grundlage, auf welcher die Statistik beruht".

---

[1] Vorgetragen am 2. Sitzungstage des XXIX. Congresses der Deutschen Gesellschaft für Chirurgie zu Berlin, 19. April 1900.

Digitized by Google

Ich will mir Mühe geben bei meinen heutigen Untersuchungen und Betrachtungen des grossen Meisters Forderung ganz und voll zu erfüllen.

Jeder von uns weiss, dass der augenblickliche Erfolg, den wir durch eine Operation erzielen, oft überraschend gut ist: Kranke, die schon mit einem Fuss im Grabe standen, blühen wieder auf und der Chirurg ist beglückt, dass seine Arbeit von so herrlichem Erfolg gekrönt ist. Ich erinnere nur an den Segen, der in der Gastroenterostomie steckt, die wir wegen eines inoperablen Magencarcinoms vornehmen. Der Patient, der Wochen lang jede Speise wieder erbrach, bis auf das Skelett abgemagert war, verträgt schon zwei Wochen nach der Operation eine schwere Kost und nimmt oft häufig 30—40 Pfund an Körpergewicht zu. Ich erinnere Sie weiter an die herrlichen Erfolge, die wir bei einem Gallensteinkranken mit einer Sicherheit erzielen, welche uns die Gefahren und Schrecken der Narkose und des blutigen Eingriffs vergessen lässt. Der Kranke, der seit Wochen ein Empyem der Gallenblase bei sich trug, vor Schmerzen keine Nacht mehr schlief und in ängstlicher Weise jede Nahrungszufuhr mied, wird auf einmal durch den Gallenblasenschnitt von seinen Qualen befreit und erholt sich in kürzester Zeit. Aber wie in dem ersten Fall ein Dauererfolg unmöglich ist, weil ein Krebsleiden vorliegt, so tritt in dem zweiten Fall eine endgültige Heilung erst dann ein, wenn der Stein, der im Hals der Gallenblase das Einfliessen der Galle in das Hohlorgan hemmte, bei Seite geschafft ist. Aber selbst dann, wenn die Gallengänge vollständig frei und all' die ungebetenen Gäste herausgeschafft sind, kann der Dauererfolg ausbleiben, weil sich Beschwerden einstellen, die vom Operirten selbst unter allen Umständen, wenn auch oft ganz mit Unrecht als sogen. Recidiv seiner Krankheit, d. h. als eine Neubildung von Steinen aufgefasst werden.

Nach den jüngst erschienenen Berichten von Petersen[1]) aus der Heidelberger Klinik, von Löbker[2]) und mir[3]) über die augen-

---

[1]) Petersen, Beiträge zur Pathologie und Therapie der Gallensteinkrankheit. Beitr. zur klin. Chir. von Bruns. Bd. 23. S. 705.

[2]) Löbker, Meine Erfahrungen auf dem Gebiete der Pathologie und chir. Therapie der Cholelithiasis. Mitth. aus den Grenzgeb. der Medicin und Chirurgie. Bd. IV. S. 172.

[3]) Kehr, Anleitung zur Erlernung der einzelnen Formen der Gallensteinkrankheit. Berlin 1899. — Bericht über 197 Gallensteinoperationen etc.

Digitized by Google

blicklichen Erfolge der operativen Eingriffe bei der Gallensteinkrankheit, können wir mit den erreichten Resultaten sehr zufrieden sein. So hat Czerny von 63 Cholecystostomirten 2, von 7 Cysticotomirten 1, von 7 Cystectomirten 2, von 19 Choledochotomirten 4 verloren. Also unter 96 Operationen 9 Todesfälle gehabt, gleich 9,2 pCt. Mortalität; unter den letzten 68 Operationen befanden sich nur 2 Todesfälle, gleich 3 pCt. Sterblichkeit. Löbker hat bei 155 Operationen nur 6 Todesfälle erlebt, gleich 3,8 pCt. Mortalität. In 87 Fällen hat er die Cystectomie mit nur 2 Todesfällen ausgeführt. Ich habe nach nunmehr 491 von mir ausgeführten Gallensteinlaparotomieen[1]) nach 202 Cystostomieen nur 7 Kranke verloren, während von 104 Cystectomieen 4, und von 82 Choledochotomieen und Hepaticusdrainagen 6 letal verliefen. War die Gallensteinkrankheit mit Carcinom der Gallenblase oder der Leber, des Choledochus oder des Duodenum complicirt, oder bestand diffuse eitrige Cholangitis, Peritonitis oder Lebercirrhose, so stieg die Mortalität auf 50 pCt. Rechnet man diese Fälle, gegen welche jede Therapie derzeit noch ohnmächtig st, ab, so kommen auf 386 Laparatomieen nur 13 Todesfälle, gleich 3,4 pCt. Mortalität.

Da es aber heute nicht meine Absicht ist, weder über die augenblicklich guten, noch über die Dauererfolge zu berichten, sondern über die schlechten Resultate, die mir und meinen Kranken zur Unzufriedenheit Veranlassung gaben, so will ich nicht näher begründen, warum die Sterblichkeit der Cystostomie 2 pCt.,

---

Archiv f. klin. Chir. 58. Bd. Heft 3. — Die Resultate von 360 Gallensteinlaparotomien etc. Samml. klin. Vortr. von Volkmann. No. 225. Okt. 1898. — Die chir. Behandlung der Gallensteinkrankheit. Berlin 1896.

[1]) Die von mir ausgeführten Gallensteinlaparotomieen vertheilen sich auf die Jahre 1890—1900 folgendermassen:

1890 (22. V.	2
1891	4
1892	18
1893	30
1894	46
1895	51
1896	72
1897	74
1898	75
1899	88
1900 (bis 2. IV., 101 Tage)	31
In fast 10 Jahren:	491

Digitized by Google

der Cystectomie 4 pCt. und die der Choledochotomie 7 pCt. betrug. Ich würde Ihnen heute in der That auch nicht viel Neues sagen können, da ich all' diese Fragen in früheren Publicationen, besonders in dem vor einem Jahre erschienenen Buche: „Anleitung zur Erlernung der Diagnostik der einzelnen Formen der Gallensteinkrankheit" eingehend erörtert habe.

Die innern Collegen, Naunyn[1]) in Strassburg und Herrmann[2]) in Karlsbad an der Spitze, zollen zwar der Leistungsfähigkeit der chirurgischen Kunst ihre volle Anerkennung, heben aber immer wieder hervor, dass nach der Operation doch noch Gallensteinkoliken eintreten können. So sagte Naunyn in Düsseldorf auf der Naturforscherversammlung: „Garantirt denn wirklich die Operation sichere Heilung? Das scheint mir keineswegs ausgemacht. Es passirt, wie viele Chirurgen hervorheben, bei der Operation leicht, dass einige Steine zurückbleiben, vor allem aber, wenn auch alle Steine entfernt sind, so schützt sie doch nicht vor der Neubildung solcher. Jedenfalls ist es Thatsache, die ich auch mehrfach erfahren habe, dass nach anscheinend gelungener Operation wieder Gallensteinanfälle auftraten und Steine per anum abgehen."

Herrmann hat in Karlsbad 15 Fälle beobachtet, die nach der Operation in dem berühmten Badeort die Kur gebrauchten. Dabei hat er 7 Recidive gesehen.

Die von Naunyn und Herrmann gemachten Beobachtungen und gegen die chirurgische Behandlung der Cholelithiasis erhobenen Einwendungen haben mich veranlasst bei meinen sämmtlichen Operirten eine genaue Umfrage zu halten, damit ich den im letzten Jahre des alten Jahrhunderts erhobenen Vorwurf, dass wir Chirurgen den Punkt des Recidivs nur flüchtig berührt hätten, gleich im ersten Jahre des neuen Säculums aus der Welt schaffen kann. Ich habe deshalb im Februar dieses Jahres bei sämmtlichen von mir operirten Gallensteinpatienten angefragt, ob sie nach der Operation wieder Koliken, Magendrücken oder Icterus gehabt hätten, ob Steine abgegangen seien, ob sich in ihrer Bauchnarbe ein Bruch, eine Gallen- oder Schleimfistel gebildet habe, und konnte ich aus

---

[1]) Naunyn, Ueber die Vorgänge der Cholelithiasis etc. Mitth. aus den Grenzgeb. der Med. u. Chir. Bd. IV. S. 1.

[2]) Herrmann, Beiträge zur Frage: ist die Cholelithiasis intern oder chirurgisch zu behandeln. Ebenda. Bd. IV. S. 231.

Digitized by Google

den mir gewordenen Antworten nicht klug werden, so habe ich die Operirten zu mir bestellt und eingehend untersucht. Trotzdem bleibt mein Bericht noch immer etwas lückenhaft. Wie das immer bei statistischen Erhebungen der Fall ist, habe ich leider von einer kleinen Anzahl der Operirten keine Antwort erhalten können; meine Anfragen kamen unbeantwortet zurück, weil Adressat verzogen sei, und es gelang mir auch nicht immer mit Hülfe der Ortsbehörde, den derzeitigen Wohnsitz des Betreffenden nachzuweisen. Meistentheils handelte es sich um Personen, welche der arbeitenden Bevölkerung angehörten, um sogenannte Sachsengänger aus Polen und Posen, welche auf den grossen Gütern der reichen Halberstädter Umgegend ihr Brod verdienten.

Immerhin kann ich genau berichten über 168 Operirte, bei denen die Cystostomie resp. Cysticotomie und über 72, bei denen die Cystectomie ausgeführt wurde, endlich über 62 Fälle, bei denen der Choledochus incidirt wurde. Die Kranken, denen gleichzeitig Operationen am Magen wegen Ulcus ventriculi (Pyloroplastik, Gastroenterostomie) oder an der Niere (Nephropexie wegen Wanderniere) vorgenommen wurden, habe ich aus naheliegenden Gründen ebenso unberücksichtigt gelassen, wie die zahlreichen Patienten, deren Gallensteinleiden durch ein Carcinom complicirt wurde. Denn wenn auch die Hälfte dieser Unglücklichen aus der Klinik in einem erträglichen Zustande entlassen wurden, so dauerte es gewöhnlich nicht länger als 3 oder 4 Monate, dass der Tod sie von ihren entsetzlichen Qualen erlöste.

So gebe ich Ihnen, meine Herren, also heute Auskunft über 302 in den letzten 10 Jahren von mir wegen Gallensteinen Operirte und die Beobachtungsdauer scheint mir genügend lang und die Zahl der Kranken genügend gross, um eine genaue Antwort auf die wichtige Frage geben zu können: Wie verhält es sich mit den Recidiven nach unseren Gallensteinoperationen?

Zweckmässiger Weise unterscheiden wir, worauf ich schon oft hinwies, zwischen einem echten und einem unechten Recidiv.

Bei einem echten Recidiv kommt es nach vollständiger Säuberung der Gallenblase und der Gallengänge von Concrementen wieder zu einer Neubildung von Steinen, während wir unter einem unechten Recidiv alle jene Beschwerden verstehen, die durch

Digitized by Google

absichtlich oder unabsichtlich zurückgelassene Steine, erneute Entzündung der Gallenblase, Bildung von Adhäsionen, Entstehung von Hernien hervorgerufen werden.

Was das echte Recidiv anlangt, so freue ich mich, versichern zu können, bisher auch nicht ein einziges beobachtet zu haben. Aber ich gebe zu, dass die sichere Erkennung des echten Recidivs auf die grössten Schwierigkeiten stossen kann, und eigentlich nur durch eine zweite Laparotomie ermöglicht wird. Aber auch dann können die gefundenen Concremente noch von der ersten Operation herstammen! Die Diagnose des echten Recidivs ist eben genau so schwierig und oft unmöglich, wie die der Cholelithiasis selbst. Wie oft nehmen wir Gallensteine an und stossen bei unsern Operationen uur auf Verwachsungen! Ich erinnere mich, dass ich in meiner Anfangsthätigkeit auf dem Gebiete der chirurgischen Behandlung der Cholelithiasis oft erstaunt war, nach Eröffnung der Bauchhöhle in der Gallenblase keine Steine zu fühlen, obgleich alle Symptome auf diese hinwiesen. Erst als ich lernte, dass nur nach Entfernung der Flüssigkeit aus der Gallenblase es uns möglich wird, die Concremente nachzuweisen, gewöhnte ich mich daran, in jedem Fall die Gallenblase zu eröffnen und zu entleeren. Wie oft fühlte ich dann erst im Hals der Gallenblase oder im Cysticus den vermutheten Stein! Ich habe jüngst einen Herrn operirt, bei dem ein anderer Chirurg einige Jahre vorher eine Gallensteinoperation gemacht hatte: aber er fand, wie er mir schrieb, keine Steine. Trotzdem gingen kurze Zeit darauf solche häufig unter Icterus und Koliken ab. Als ich Anfang dieses Jahres eine zweite Laparotomie an dem Kranken ausführte, fühlte ich vor der Eröffnung der Gallenblase, die stark gefüllt war, auch keine Cholelithen. Als ich aber den Gallenblaseninhalt aspirirt hatte, fand ich viele Steine im Hals der Gallenblase und im Cysticus. Ich bin weit davon entfernt, dem ersten Operateur vorzuwerfen, dass er die Steine übersehen hat und es ist ja nicht unmöglich, dass diese sich erst später nach der ersten Operation neugebildet haben. Aber wahrscheinlicher ist es doch, dass schon bei der ersten Operation Cholelithiasis bestand, der Operateur aber die Steine nicht fühlte, weil er die Gallenblase resp. den Cysticus aufzuschneiden versäumte. Jedenfalls setzt die Annahme des echten Recidivs voraus, dass die erste

Digitized by Google

Operation vollständig und gründlich war. Da nun die gebräuchlichen Methoden, besonders die Cystostomie, wie wir weiter unten sehen werden, keine Gewähr dafür bieten, dass die Entfernung aller Steine gelungen ist, so wird bei den meisten Fällen, bei welchen eine zweite Operation Concremente aufdeckte, die Annahme die richtigere sein, dass es sich um zurückgelassene und nicht um neu gewachsene Steine handelt. Wo ich dagegen mit voller Gewissheit wusste, dass kein Stein zurückgeblieben war — und nach einer Cystectomie, combinirt mit der Hepaticusdrainage kann man das annehmen — entpuppten sich die nach der Operation eintretenden Beschwerden als unechte, meist auf Adhäsionen oder Hernien beruhende Recidive.

Schon aus diesen kurzen Bemerkungen ersieht man, dass es recht schwierig ist, den Nachweis eines echten Recidivs mit voller Bestimmtheit zu führen und leicht kann man, wenn man sich nicht der grössten Objectivität befleissigt, in Versuchung kommen, ein unechtes Recidiv da vorzuschützen, wo in der That ein echtes vorliegt. Ich habe aber wirklich gar keine Veranlassung, solche Ausflüchte zu machen, denn zwei oder drei echte Recidive würden bei 491 Gallensteinlaparotomien keine grosse Rolle spielen, jedenfalls keinen verständigen Arzt bestimmen, auf die Segnungen der Gallensteinchirurgie Verzicht zu leisten. Schliesslich bin ich der Ansicht, dass wir uns nicht zu schämen brauchen, wenn wirklich einmal die Steine wieder wachsen. Ich leugne doch nicht, wie Sie weiter unten hören werden, dass wir Steine bei unsern Operationen zurück lassen, ja ich bekenne, dass das 19 mal bei meinen Operationen der Fall war, und Jeder wird mir zugeben, dass uns daraus schon eher ein Vorwurf gemacht werden könnte. Warum sollten wir also ein Vorkommniss in Abrede stellen, an welchem wir völlig unschuldig sind. Wenn wir wegen Nephrolithiasis eine Niere aufschneiden oder aus der Harnblase einen Stein entfernen, — und Niemand wird die Nothwendigkeit solcher Operationen in bestimmten Fällen in Abrede stellen! — so verlangt doch kein Mensch, dass wir durch unsere chirurgischen Eingriffe einer Neubildung von Steinen auf ewig vorbeugen. Was aber für die Lithiasis der Harnwege billig ist, ist für die der Gallenwege recht! Unsere Macht geht eben nicht so weit, dass wir unter allen Umständen ein Wiederwachsen der Steine verhüten können, und es

Digitized by Google

ist unbillig, vom Chirurgen zu verlangen, dass er in allen Fällen ideale Erfolge erzielt und unter allen Umständen einer erneuten Steinbildung vorbeugt. Uns Chirurgen fällt es doch gar nicht ein, von einer Karlsbader Kur eine vollständige Restitutio ad integrum zu fordern. Wir sind zufrieden, wenn das Leiden auf einige Zeit latent wird, und die Anfälle nicht allzu häufig wiederkehren und sich abschwächen. Der innere Arzt kann von uns Chirurgen nur verlangen, dass wir sämmtliche vorhandene Steine entfernen und die Durchgängigkeit der Gallengänge wieder herstellen. Weitere Anforderungen müssen wir auf das Entschiedenste ablehnen, und es ist Sache der inneren Medicin, nach erfolgter Operation dafür zu sorgen, dass keine neuen Steine sich wieder bilden. Aus diesem Grunde schicke ich meine Patienten nach der Operation gern nach Karlsbad, denn Körperbewegung, Entlastung des Pfortadersystems, gründliche Reinigung des Darmes, Beseitigung der entzündlichen Vorgänge in den Gallenwegen sind die besten Mittel, um die Tendenz zur Steinbildung zu verhüten. Aber auch dem Karlsbader Sprudel gelingt es nicht immer, die auf ihn gesetzten Hoffnungen und Erwartungen zu erfüllen.

Es gab eine Zeit, in der ich gern bei Wiederauftreten von Beschwerden an wieder gewachsene Steine glaubte und den Kranken so lange zuredete, bis sie sich einer Relaparotomie unterwarfen. Gerade diese Fälle haben mir die Gewissheit geschenkt, dass ein echtes Recidiv zu den grössten Seltenheiten gehören muss; was ich bei solchen Nachoperationen fand, waren keine Steine, sondern entzündliche Processe in der Gallenblase oder Abknickung des Cysticus durch Verwachsungen, pathologische Vorgänge, deren Bedeutung bei der Besprechung der unechten Recidive erörtert werden soll.

Jedenfalls ist die Furcht mancher Aerzte und vieler Kranken vor einem Wiederwachsen der Steine nach Operationen theoretisch zwar begründet, durch die praktischen Erfahrungen bisher aber gegenstandslos. Auch Riedel ist ganz meiner Ansicht, wenn er sagt (Penzoldt und Stintzing): „Recidive von Gallensteinen habe ich noch nicht gesehen; der Theorie nach sind Recidive ja nicht ausgeschlossen, in praxi fehlen sie; die Gallenblase wird eben durch die Drainage gesund und verliert die Neigung zur Steinbildung.“

Digitized by Google

Auch in den Grenzgebieten hebt Riedel[1]) nachdrücklich hervor, dass er bisher kein echtes Recidiv gesehen habe. Er sagt dort Folgendes: „Es ist nicht im Interesse der Kranken, immer wieder von der Gefahr des Recidivs von Steinen zu sprechen. Wo sind in praxi die Recidive, wenn der Gallensteinkranke nach Entfernung der Steine richtig behandelt, d. h. die Gallenblase so lange drainirt wird, bis sie gesund ist, und bis jeder etwa versehentlich zurückgebliebene Stein entfernt ist? Seit 12 Jahren operire ich Gallensteine, bis jetzt sah ich noch keinen Fall von Recidiv.

Wohl aber kenne ich Complicationen des Gallensteinleidens, die als Recidiv gedeutet werden können, aber keine Recidive sind.

Es handelt sich in erster Linie um unvollständige und zwar um nothwendigerweise unvollständig ausgeführte Operationen. Wenn gleichzeitig grosse Steine in der vereiterten, mit den umgebenden Organen verwachsenen Gallenblase, und kleinere oder grössere im Duct. choled. stecken, so bleibt eben nichts anderes übrig, als zunächst die grossen Steine aus der vereiterten Gallenblase zu ziehen, die im Duct. choled. befindlichen stecken zu lassen, weil man doch absolut die Adhäsionen in diesen Fällen nicht lösen darf. Entschliesst sich dann der Kranke später nicht zur Choledochotomie, oder ist letztere — bei Verdacht auf kleine Steine — contraindicirt, so kann daraus bei neuen Attacken von Gallensteinkolik der allerschönste Fall von Recidiv nach Gallensteinoperation construirt werden; es handelt sich aber garnicht um ein Recidiv, sondern um Steine, die bei der ersten Operation nothwendigerweise stecken bleiben mussten.

Weiter: Extrahirt man bei obliterirtem Duct. cyct. Steine aus der Gallenblase und schliesst sich sodann die Schleimfistel nach einiger Zeit, so dass ein Hydrops vesicae felleae ohne Steine restirt, so entwickeln sich auch in einem solchen Hydrops gelegentlich Attacken leichteren Charakters, weil ein so vollständig abgeschlossenes Hydrops doch auch ein Fremdkörper ist; diese Attacken können als Symptome eines Recidivs von Gallensteinen gedeutet werden, obwohl letztere fehlen.

Vereinzelt kommt es auch vor, das restirende Adhäsionen —

[1]) Riedel, Zur Debatte über die Gallensteinfrage in Düsseldorf etc. Grenzgeb. d. Med. u. Chir. Bd. IV. S. 565.

Digitized by Google

bei eitrigen Processen in der Gallenblase dürfen dieselben selbstverständlich nicht gelöst werden — Schmerzattacken hervorrufen, die gar nicht von Gallensteinkoliken zu unterscheiden sind. Alles dieses kommt vor, aber nur ausnahmsweise; jedenfalls handelt es sich dabei nicht um ein Recidiv von Gallensteinen.

Würde aber jemals ein Recidiv eintreten, so wäre ja die mit der vorderen Bauchwand verwachsene Gallenblase so leicht zu eröffnen, und zwar extraperitoneal, dass überhaupt von Gefahr keine Rede sein könnte; nöthig habe ich allerdings diesen Eingriff bis jetzt nicht gehabt, weil die von mir operirten Kranken frei von Recidiv blieben."

Uebrigens muss nach der Auffassung Leichtenstern's[1]), eines um die Pathologie der Cholelithiasis sehr verdienten inneren Klinikers, ein Recidiv der Gallensteine sehr selten sein:

„Manche scheinen anzunehmen, dass ein Individuum, welches Gallensteine besitzt, daher auch fortwährend in Gefahr schwebe, neue Gallensteine zu erzeugen; Andere halten auch an dem Satze fest, dass vorhandene Gallensteine an sich die Bildung neuer begünstigen. Und doch ist Beides nicht wahrscheinlich. In der überwiegenden Mehrzahl der Fälle ist die Bildung von Gallensteinen ein einmaliger Vorgang, der sich das ganze übrige Leben nicht mehr wiederholt. Dies lehrt am besten die Beschaffenheit der Gallensteine, welche in der Mehrzahl der Fälle bei demselben Individuum sämmtlich von annähernd gleicher Grösse, gleicher physikalisch-chemischer Beschaffenheit, somit, wie diese Kennzeichen lehren, höchst wahrscheinlich gleichzeitig entstanden, gleichaltrig sind. Entschieden seltener trifft man bei einem und demselben Individuum zwei oder mehrere Sorten von Gallensteinen und in diesen Fällen dürfte der Schluss erlaubt sein, dass sich zu verschiedenen Zeiten Gallensteine gebildet haben, wovon die gleiche Sorte der gleichen Bildungszeit angehört."

Ich möchte nun bemerken, dass ich bei meinen Operationen verhältnissmässig häufig Steine verschiedener Grösse angetroffen habe, so dass ich doch nicht ganz in der Lage bin, den Ansichten Leichtenstern's beizutreten; aber da weder Riedel noch ich

[1]) O. Leichtenstern, Behandlung der Erkrankungen der Gallenwege (innere Behandlungsweise). Handbuch der spec. Therapie innerer Krankheiten von Penzoldt u. Stintzing. 21. Lieferung. S. 42.

Digitized by Google

— und unsere Gallensteinoperationen betragen zusammen fast 1000 — ein echtes Recidiv beobachtet haben, so scheint die Behauptung, dass die Bildung von Gallensteinen ein einmaliger Vorgang ist, der sich das ganze übrige Leben nicht mehr wiederholt, durchaus gerechtfertigt.

Ausser Riedel hat Petersen an der Hand von 96 Operationen gezeigt, dass echte Recidive zu den grössten Seltenheiten gehören. Fall 44 seiner Statistik recidivirte wieder, doch bin ich mehr geneigt, ein unechtes denn ein echtes Recidiv anzunehmen, weil bei der Kleinheit der caviarähnlichen Steine ein Uebersehen leicht möglich war. Löbker erwähnt ebenfalls nichts von einem Wiederwachsen der Steine.

Als ich im Jahre 1896 von dieser Stelle aus einen Vortrag hielt: Ein Rückblick auf 209 Gallensteinlaparotomien mit besonderer Berücksichtigung gewisser anderweitig selten beobachteter Schwierigkeiten bei 29 Choledochotomien machte Körte bei der Discussion im Hinblick auf das Recidiv nach Gallensteinoperationen einige Bemerkungen, welche verdienen, heute wiederholt zu werden:

„Dann, glaube ich, müssen wir einen Punkt einmal zur Sprache bringen, wenn uns die inneren Mediciner nicht Vorwürfe machen sollen. Das ist die Frage: „Können wir die Gallensteinkranken dauernd von ihren Beschwerden befreien?“ Da muss ich bekennen, dass nach meinen Erfahrungen und auch nach denen anderer Collegen, mit denen ich über den Punkt gesprochen habe, in einem geringen Procentsatz von Fällen ein Recidiv der Beschwerden vorkommt. — Ich möchte auf den Ausdruck „Beschwerden“ insistiren, ich will nicht sagen: ein Recidiv der Steine, denn das ist eine ausserordentlich schwierige Frage.

Wir wissen über die Art der Bildung der Gallensteine noch recht wenig und so gut wie gar nichts über die Zeit, die sie zu ihrer Entstehung brauchen. Es ist daher, wenn wir nach Entfernung von Gallensteinen später neue Concremente antreffen, schwer zu sagen: Sind diese erst nach der Operation neu entstanden, oder sind sie übersehen worden, weil sie an unzugänglicher Stelle lagerten, oder sind sie aus den Lebergallengängen nachgerückt? Alle diese Möglichkeiten können zutreffen. Nach unseren Erfahrungen an den Concrementbildungen in anderen Or-

Digitized by Google

ganen (Nierenbecken, Blase) müssen wir die „Möglichkeit“ erneuter Concrementbildung jedenfalls zugeben.

Ein fernerer Grund für das Wiederauftreten von Beschwerden nach der Operation kann liegen in dem Entstehen von Verwachsungen in dem Operationsgebiete.

Ich glaube, gegen diese Verwachsungen sind wir vorläufig ziemlich machtlos; denn wenn wir von Neuem operiren und diese flächenhaften Adhäsionen trennen, dann giebt es ganz sicher wieder flächenhafte Verwachsungen. Wir haben noch kein Mittel, in der Bauchhöhle die Verklebung seröser Flächen zu hindern. Mit strangförmigen Verwachsungen ist es etwas anderes. Die können wir trennen und dadurch bedingte Beschwerden heilen. Ferner können Magen- und Duodenal-Catarrhe, die so oft mit Gallensteinleiden verbunden sind, und vielleicht auch bei der Aetiologie eine Rolle mitspielen, nach geschehener Entfernung der Gallensteine von neuem auftreten und Beschwerden verursachen, die denen der Gallensteine ähnlich sind. Ich habe zwei oder drei Mal Kranke, die geraume Zeit nach Gallenstein-Operationen wiederkamen mit der Angabe, sie hätten wieder die früheren Schmerzen, in das Krankenhaus aufgenommen und habe mich überzeugt, dass nach entsprechender Behandlung des Magens die Beschwerden völlig schwanden, und dass von Seiten der Gallenblase keine Beschwerden mehr bestanden, und keine Veränderungen des Organes nachweisbar waren. Wir werden aus der Thatsache, dass in einem geringen Procentsatze von Fällen wieder Beschwerden aus einem der angeführten Gründe auftreten, uns in keiner Weise beirren lassen, in der chirurgischen Behandlung der Cholelithiasis, die eine sehr segensreiche Errungenschaft der Chirurgie darstellt, fortzufahren. Aber ich glaube, meine Herren, wir müssen auf diesen Punkt unsere Aufmerksamkeit ganz besonders richten. Denn nachdem die Indicationen und Wege des operativen Vorgehens jetzt ziemlich klargestellt sind, müssen wir darin weiter fortzuschreiten suchen, dass wir das Auftreten von neuen Beschwerden, wenn möglich, verhindern. Wir müssen uns darüber klar sein, woran es liegt; wie können wir es eventuell besser machen?“

Ich habe absichtlich nicht nur meine Beobachtungen und Erfahrungen, sondern auch die anderer Chirurgen wiedergegeben

Digitized by Google

damit wir ein möglichst klares Urtheil über die Häufigkeit echter Recidive nach unseren Gallenstein-Operationen bekommen. Es ist mir nach den gegebenen Darlegungen nicht recht klar, worauf Naunyn seine Behauptung begründen will, dass nach vollständig gelungener Operation wieder Steine wachsen können. Derartige Aeusserungen sind natürlich, wie Riedel ganz richtig sagt, nicht im Interesse des Kranken, weil dadurch sich mancher abhalten lässt, eine sehr nothwendige Operation an sich vornehmen zu lassen.

Wenn also jetzt ein Kranker zu mir kommt mit dem Wunsche, durch eine Operation von seinen Gallensteinen befreit zu werden und mich fragt, ob die Steine auch wiederwachsen können, so antworte ich ruhig auf Grund meiner Erfahrungen, nach bestem Wissen und Gewissen auf diese Frage mit einem entschiedenen „Nein". Wer ganz vorsichtig zu Werke gehen will, mag sagen: „Die Ansicht, dass Steine wieder wachsen, ist wohl theoretisch begründet, bisher nur von inneren Aerzten vertreten worden, während die Chirurgen gezeigt haben, dass es keine echten Recidive giebt." Die Fälle, welche Naunyn als beweisend anführt, kenne ich leider nicht, und ich wäre ihm sehr dankbar, wenn er mir in die betreffenden Krankengeschichten einen Einblick gestattete. Die Herrmann'schen Fälle sind mir aus den Grenzgebieten bekennt. Wenn man die dort veröffentlichten Krankengeschichten durchliest und ganz objectiv die Frage entscheiden soll, ob es sich in diesen Fällen wirklich um echte Recidive handelt, so muss man dieselbe verneinen. Immer hat es sich, wie Herrmann auch theilweise zugiebt, um unvollständige Operationen gehandelt; entweder war es dem betreffenden Operateur unmöglich, alle Steine zu entfernen, oder er hatte nicht gründlich genug operirt. Selbst Fall 13, den Herrmann für ein echtes Recidiv hält, scheint mir nicht einwandsfrei. Die Patientin war von Körte operirt worden. $2^1/_2$ Jahre nach der Operation waren wieder typische Gallensteinkoliken aufgetreten, aber die früher bestandene Empfindlichkeit der Gallenblase ging unter dem Kurgebrauch in Karlsbad vollständig zurück. Nun sind $2^1/_2$ Jahre Latenz in der Cholelithiasis nach meiner Erfahrung gar nichts Seltenes, und deshalb spricht die 30 Monate anhaltende Ruhe keineswegs dagegen, dass doch bei der ersten Operation ein Stein

Digitized by Google

übersehen worden ist. Dies Zurücklassen der Steine kann aber, wie wir nachher sehen werden, jedem Gallensteinchirurgen passiren. Es ist mir indess wahrscheinlicher, dass in diesem Fall Körte's die wieder eingetretenen Beschwerden als „Entzündungskoliken" aufzufassen sind: es handelt sich dann um ein unechtes Recidiv.

Unsere Kranken können also sich in dem Punkte des Wiederwachsens der Steine völlig beruhigen, und unsere inneren Collegen sollten derartige Vorwürfe nur dann erheben, wenn sie bestimmt wissen, dass die erste Operation vollständig war.

Woher aber wollen sie das wissen? Sie führen doch selbst keine Gallensteinoperationen aus, und durch das Zusehen allein bekommt man kein Urtheil, ob die Gänge völlig frei von Steinen sind. Deshalb sollten sie mit ihren Ansichten in Bezug auf das echte Recidiv etwas zurückhaltend sein und keine Behauptungen aufstellen, die sie nach meiner Meinung unmöglich beweisen können. — Wie vorsichtig man in der Annahme eines echten Recidivs sein muss, mag folgender Fall beweisen. Ein angesehener Chirurg hatte vor 5 Jahren eine sehr nervöse Frau cystostomirt und ihr mehrere Steine entfernt. Die Gallenblasenfistel war in 6 Wochen zugeheilt. Sie klagte aber trotzdem nach wie vor über Koliken, zumal ihr Arzt der Meinung war, dass sie nicht gründlich genug operirt sei. Sie kam anfangs dieses Jahres zu mir mit der Bitte, unter allen Umständen noch einmal operirt zu werden. Ich fand auch erhebliche Druckempfindlichkeit in der Gallenblasengegend und war sehr gespannt, ob die Furcht der Patientin und ihres Hausarztes begründet sei, dass wieder Steine gewachsen seien. Ich fand aber weiter nichts, als eine in Adhäsionen eingebettete, normalwandige, helle, bakterienfreie Galle enthaltende Gallenblase und habe, um späteren Beschwerden vorzubeugen, die Gallenblase entfernt und den Hepaticus drainirt. Der Kranken geht es jetzt gut.

Noch mehr aber wie in den Köpfen der Aerzte spukt das „Recidiv" in den Köpfen der Operirten.

Es ist geradezu lächerlich, was alles unter dem Namen „Recidiv" geht, aber es ist ergötzlich, bei diesem Capitel einige Augenblicke zu verweilen. Der trockene Ton statistischer Erhebungen erhält dadurch eine angenehme Anfrischung.

Meine Herren! Wenn einmal, wie ich selbst beobachtet habe,

Digitized by Google

ein Gallensteinoperirter wieder Magendrücken nach Sauerkraut und Eisbein oder Thüringer Kartoffelklössen bekommt und ihm die Blähungen stocken, Migräne oder Intercostalneuralgie sich einstellt, so schiebt er das natürlich auf wiedergewachsene Steine. Eine richtige Hysterica behält oft ihre Koliken, gleichgiltig ob man ihr die Gallenblase erhält oder entfernt, ob man den Choledochus verschliesst oder den Hepaticus drainirt. Will der Anfänger in der Gallensteinchirurgie einen recht guten Erfolg haben, so operire er ja keine Hysterica. Der Vorwurf, dass die Operation nichts nützt, resp. die Steine wieder wachsen, bleibt ihm sonst nicht erspart.

Ich hörte jüngst von einer Dame, der ich vor Jahren einen Cysticusstein entfernt hatte, dass sie wieder Koliken mit Steinabgang habe. Als ich sie später untersuchte, konnte ich feststellen, dass die Steine mit dem Urin abgegangen waren, dass also die durchgemachten Schmerzen Nierensteinkoliken waren.

Eine zweite Patientin, die ich operirt habe, war so nervös, dass man ihre Schmerzen im rechten Hypochondrium wirklich einmal als nervöse Leberkolik auffassen konnte. Als ich aber die Bauchhöhle öffnete, fand ich die entzündete Gallenblase mit Steinen vollgepfropft, den Coledochus frei und durchgängig. Ich habe die Ectomie ausgeführt, aber trotz fieberfreiem und glattem Verlauf behielt die Kranke ihre Schmerzen und hat sie heute noch. Soll man in einem solchen Falle von einem Recidiv sprechen? Ich habe nichts dagegen einzuwenden, wenn man sagt: „Auch die Operation hat nichts genützt.“ Bei der hochgradigen Nervosität der Patientin konnte ich von vornherein auf keinen glänzenden Erfolg rechnen. Die Operirte, die ich im Auge habe, berichtete mir, dass sie weder Icterus noch Steinabgang beobachtet, weder einen Bruch noch eine Fistel habe, an der Operationsstelle überhaupt alles in Ordnung sei — trotzdem spricht man in der Stadt, in der sie lebt, von einem „Recidiv“ ihrer Krankheit.

Bricht nun gar einmal eine Fistel wieder auf, oder stösst sich aus der Bauchnarbe ein Seidenfaden ab, so heisst es gleich überall: „Die Operation hat nichts genützt, die Steine wachsen doch wieder.“

Als ich vor zwei Jahren in Karlsbad war, weilte gerade eine meiner Choledochotomirten in dem berühmten Badeort zur Nach-

Digitized by Google

kur. Eines Tages zeigte sich ein kleiner Abscess in der Bauchnarbe, welcher auf einen Seidenfaden zurühzuführen war. Nun erhob sich am Sprudel und Mühlbrunnen eine lebhafte Discussion über die Nachtheile chirurgischer Therapie bei der Cholelithiasis, sodass ich mich hätte schämen müssen, der unglückliche Operateur des viel besprochenen Falles gewesen zu sein. Als schon nach 8 Tagen die Fistel wieder zugeheilt war, wurde dieser glückliche Ausgang dem heissen Sprudel, von dessen Heilkraft bei Wunden mir bis dahin nichts bekannt war, zugeschrieben.

Schon in früheren Arbeiten habe ich von Operirten erzählt, die glaubten, ein Recidiv ihrer Steinkrankheit zu haben und bei denen die Untersuchung für die wieder eingetretenen Schmerzen eine ganz andere Ursache ergab. Am instructivsten in dieser Beziehung sind jene Fälle, bei welchen sich die Gallensteinkrankheit mit einem Magenleiden, einer Pankreasaffection, einem Duodenalulcus, einer Wanderniere, oder einer Appendicitis combinirt. Begnügt man sich in einem solchen Falle mit der Beseitigung der Gallensteine, und treten dann von Seiten des Darmes oder Magens wieder Beschwerden ein, so kann man sicher sein, dass der Patient auf den Chirurgen kein Loblied singt, im Gegentheil alle Schuld für die neuen Schmerzen auf die schlechte Operation schiebt. Ich habe es mir deshalb zur Regel gemacht, etwaige Magencomplicationen sofort mit zu beseitigen. Daher erklären sich auch die vielen Pyloroplastiken und Gastroenterostomieen (ca. 50 an der Zahl), welche bei Gelegenheit von Gallensteinoperationen zur Ausführung kamen. Erst jüngst habe ich einen Herrn operirt, bei dem ich nicht nur aus der Gallenblase einen haselnussgrossen Stein entfernte, sondern auch wegen chronischer recidivirender Appendicitis den Wurmfortsatz resecirte und wegen eines Duodenalulcus eine Cholecystenterostomie und eine Gastroenterostomie in Verbindung mit der Braun'schen Enteroenterostomie ausführte. Der Patient ist vollständig genesen.

Das spassigste sog. Recidiv aber, welches ich erlebt habe, betrifft eine junge Frau, die erst kurze Zeit verheirathet war und in ihre Ehe die fürchterlichsten Koliken mitbrachte. Ich befreite sie von denselben durch eine Cystostomie. Glücklich kehrte sie in die Arme ihres Gatten zurück, aber schon 3 Monate später schrieb mir der Arzt, dass ein Recidiv eingetreten sei: „Die Patientin

Digitized by Google

klagt wieder über Magenschmezen und Kreuzschmerzen, sie erbricht fast täglich, und wird immer elender.“ Dann kam eine Pause und das Magendrücken und Erbrechen hörte definitiv auf, als 6 Monate später die Frau ihrem Manne einen kräftigen Jungen schenkte. Seitdem blieb sie frei von Koliken. Derartige Recidive mögen häufiger beobachtet werden.

Ueberhaupt waren die Antworten, die ich auf meine Anfragen hin von den Gallensteinoperirten erhielt, theilweise recht komischer Natur. So schrieb mir eine Frau: „Sie wollen wissen, ob ich je wieder etwas von Gallensteinkoliken oder Magenkrämpfen gespürt habe. Zu meiner grossen Freude kann ich Ihnen mittheilen, dass es mir ganz ausgezeichnet geht. Aber trotzdem liess ich mich nicht noch einmal operiren, nicht weil ich nach der Operation Schmerzen gehabt hätte, sondern weil ich mich jetzt kaum mehr satt essen kann. Mein Mann zankt häufig mit mir über die grossen Fleischer- und Bäckerrechnungen. Da mein Körpergewicht um 70 Pfund zugenommen hat, bin ich zu schwerer Arbeit nicht mehr fähig.“

Eine andere Frau beklagte sich, dass sie seit der Operation, die vor 4 Jahren stattgefunden hat, wieder 3 Kinder geboren hat, und schiebt diesen Kindersegen auf die allzugrosse Gesundheit, die ich ihr durch die Operation geschenkt hätte.

Im Allgemeinen sprachen alle Operirten ihre vollste Zufriedenheit aus, nur eine einzige, bei welcher ich durch eine schwierige Choledochotomie einen grossen Stein entfernt hatte, machte eine wenig rühmliche Ausnahme. Es handelte sich um die Frau eines Mannes, der ein Auskunftsbureau besitzt; sie gab mir auf die Einsendung meines Fragebogens eine Antwort, die verdient, im Druck verewigt zu werden. Sie schrieb:

„In höflicher Beantwortung Ihres gedruckten Formulars theile ich Ihnen ergebenst mit, dass ich an Stelle meines Mannes, der in einer Heilanstalt ist, das Geschäft führen muss, wobei sich auch ein Auskunftsbureau befindet. Da ich nun Ihre Angelegenheit auch als Auskunft betrachte, bitte ich um Einsendung von 20 Mark. Nachdem stehe ich mit genauer Angabe sehr gern zu Diensten.“

Es ist gut, dass diese Choledochotomierte die einzige war, die für die Ausstellung ihres Fragebogens 20 Mark verlangte, denn wären

Digitized by Google

alle meine Operirten so wenig dankbar, bereitwillig und bescheiden, so würde mich die Umfrage incl. Druckkosten und Porto ca. 8000 Mk. gekostet haben, und mein Vortrag etwas kostspielig geworden sein. Ich habe natürlich die 20 Mk. dem berühmten Auskunftsbureau nicht zukommen lassen, sondern mich an den betreffenden Arzt gewandt, der mir in zuvorkommendster Weise mittheilte, dass es der der Operirten, Besitzerin des Auskunftsbureaus, ganz auszeichnet gehe. Das liess sich auch von vorne herein annehmen, da sie doch im Stande ist, ihren Mann im Geschäfte zu vertreten. Aber man sieht, dass auch auf den Höhen des Harzes in der reinen Tannenluft die Undankbarkeit zu Hause ist.

Was nun die unechten Recidive anlangt, so müssen wir hier unterscheiden, ob die auftretenden Beschwerden auf zurückgelassenen Steinen, auf erneuter Entzündung in der Gallenblase oder auf der Bildung von Hernien oder Adhäsionen beruhen.

Ein Rückblick auf meine bisherigen Operationen giebt in dieser Beziehuug folgendes:

1) Steine habe ich 19 × zurück gelassen und zwar

nach 202 Cystostomien	11 ×	= 5,5 %
nach 104 Ectomieen	1 ×	= 1 %
nach 82 Choledochotomieen	7 ×	= 8,5 %.

Dabei habe ich nicht im Auge die Steine, die ich im Cysticus und Choledochus absichtlich zurückliess, weil der Kräftezustand zur Zeit so schlecht war, dass ich es für gerathen hielt, die Operation abzubrechen und mich mit einer einfachen Fistelbildung zu begnügen. Die Fälle sind schliesslich durch secundäre Cysticotomieen und Choledochtomieen fast sämmtlich zur Heilung gebracht worden Ich denke vielmehr nur an die Steine, die unabsichtlich zurückblieben und sich früher oder später nach der Operation wieder bemerkbar machten. Warum gerade nach der Cystotomie und Choledochotomie leichter Steine zurückbleiben können wie nach der Ectomie, darüber werde ich weiter unten mir einige Bemerkungen erlauben.

2) Hernien habe ich nach der Choledochotomie und Ectomie öfters erlebt wie nach der Cystostomie, was auf die ausgiebige Tamponade zurückzuführen ist, welche die beiden erstgenannten Operationen unter allen Umständen erfordern.

Auf 168 Fistelanlegungen kommen nur 9 Hernien = $4^1/_2$ pCt.,

Digitized by Google

auf 134 Ectomieen resp. Choledochotomieen 12 = 9 pCt. Summa auf 302 Operationen 21 = 7 pCt. Hernien. Dieses Ergebniss ist ausserordentlich günstig; durch eine genaue Untersuchung konnte ich mich selbst überzeugen, dass von 130 Operirten nur 12 eine Hernie davongetragen hatten. Bei 118 war nicht einmal eine Andeutung einer Hernie voruanden.

Auf dieses auffallende gute Resultat war ich selbst nicht gefasst, um so mehr als Czerny nach 15 pCt. seiner Gallensteinoperationen Hernien hat auftreten sehen. Poppert berichtet, überhaupt keine Hernie nach der wasserdichten Drainage beobachtet zu haben, auch Riedel stellt die Forderung auf, „dass nach der gewöhnlichen Gallensteinoperation — er meint damit die Cystostomie — eine Hernie nicht eintreten darf". Ich glaube nun nicht, dass wir einen Bauchbruch nach unseren Gallensteinoperationen schon wegen der häufig nothwendigen Tamponade gänzlich verhüten können, dass aber eine Hernienbildung nach Operationen im Oberbauch seltener ist, wie nach gynäkologischen Operationen, ist eine Thatsache, die keiner näheren Begründung bedarf.

Jedenfalls können wir zufrieden sein, wenn sich nach 100 Laparotomien nur 7 mal Hernien entwickeln.

Arge Beschwerden machten 3, sodass eine nachträgliche Bruchoperation vorgenommen werden musste. Ueber den einen Fall habe ich schon in einer Arbeit berichtet, welche im Oktober 1898 in den v. Volkmann'schen klinischen Vorträgen erschienen ist. Es handelte sich keineswegs um einen grossen Bauchbruch, sondern um kleine, kaum kirschgrosse Hernien, die dadurch entstanden waren, dass sich kleine Netzstückchen durch Lücken im Peritoneum parietale durchpressten und in der Bauchwand verwuchsen. Es kam dann zu Beschwerden, die ähnlich waren wie bei den kleinen Hernien in der Linea alba oberhalb des Nabels. Sehr heftige, blitzähnlich auftretende Schmerzen in der Magengegend mit Erbrechen und ohnmachtsähnlichem Zusammensinken. Ich habe diesen gequälten Kranken dreimal nachoperirt, hoffentlich das letzte Mal mit Erfolg! Die Stellen, wo durch die Bauchwand das Netz hervorquoll, befanden sich immer da, wo durchgreifende Nähte angelegt waren, und zwar immer medial von dem im rechten Musculus rectus abd. geführten Längsschnitte. Diese von mir beliebte Schnittführung hat sicher den Nachtheil, dass die

Digitized by Google

Nerven durchschnitten werden, sodass eine Ernährungsatrophie des medial gelegenen Theils des Muskels entsteht, wodurch einer Hernienbildung Vorschub geleistet wird. Trotzdem bin ich — wie Sie weiter unten hören werden — bei dem Längsschnitte geblieben.

In einem zweiten Fall entstand nach einer Cystostomie eine Hernie, weil ich wegen tiefer Lage der Gallenblase den Rippenbogen reseciren musste. Doch lässt sich die Hernie gut zurückhalten. Im Uebrigen sind nur in 4 Fällen derartige Beschwerden vorhanden, dass die Kranken Ursache haben, mit dieser unangenehmen Beigabe der Laparotomie unzufrieden zu sein.

3) Auf die durch Adhäsionen und erneute Entzündung in der Gallenblase bedingten Beschwerden komme ich später zu sprechen, wenn ich die für uns Chirurgen wichtigste Frage des Zurückbleibens der Steine erledigt habe.

Also 19 mal blieben bei 491 Gallensteinlaparotomieen, d. h. in 4 pCt. aller Fälle, Steine zurück! Die Gegner der Gallensteinchirurgie werden triumphirend ausrufen: „Bei diesen schlechten Resultaten haben wir ja allen Grund, vor der frühzeitigen Operation und vor dem Zuvieloperiren zu warnen!“

Sehen wir uns einmal nach den Ursachen um, die uns die Thatsache des Zurückbleibens der Steine erklären.

Begeht der Mensch einen Fehler, so soll er zuerst bei sich selbst nach den Gründen suchen, die seinen Misserfolg herbeiführten und darf nicht die Schuld sofort auf Andere abwälzen. So dürfen auch wir bei der Frage, warum so häufig Steine zurückblieben, uns der Einsicht nicht verschliessen, dass nicht selten an dem Uebersehen der Concremente eine schlecht gewählte Operationsmethode schuld ist. Als ich noch der Cystendyse das Wort redete, zweizeitig operirte, die Cysticotomie noch nicht eingeführt hatte, den Choledochus in allen Fällen durch die Naht verschloss, passirte es mir öfters, dass ich Steine zurückliess, als heute, wo ich mich nicht scheue, die Gallengänge genau so aufzuschneiden wie die Gallenblase und zur Ectomie die Hepaticusdrainage hinzuzufügen. Wir wollen doch nicht vergessen, dass die Gallensteinchirurgie noch in der Entwickelung begriffen ist. Nur ganz allmählich lernt ein Jeder durch Uebung und Erfahrung die Kunst des guten Operirens. Der Anfänger wird öfters Steine übersehen

Digitized by Google

wie der Geübte. Unter meinen letzten 100 Operationen kann ich mich nur zweier Fälle entsinnen, bei welchen ich einen Stein übersah.

Nach der Cystostomie blieben in 5,5 pCt. der Fälle Concremente zurück. Das erklärt sich folgendermassen: Die Fistelanlegung an der Gallenblase hat zwar den Vortheil der Ungefährlichkeit, bei ihrer Anwendung bleibt aber mancher Stein im Cysticus stecken, auch dann, wenn wir es in der Kunst der Palpation noch so weit gebracht haben, denn bei der oft enormen Schwellung und Auflockerung der Gallenblasenwandung fällt die Abtastung des oft daumenstarken Cysticus oft negativ aus. Ich habe darüber verschiedene Erfahrungen.

Ich hoffte bestimmt, alle Steine aus dem Cysticus entfernt zu haben und sah bald ein, dass der Hauptattentäter zurückgeblieben sein musste, denn es entwickelte sich eine Schleimfistel, die erst dann in eine Gallenfistel sich umwandelte, als das Concrement entweder freiwillig oder nothgedrungen seinen Standort verlassen hatte. Selbst hasselnussgrosse Steine können im Cysticus übersehen werden, wenn man lediglich auf die Palpation sich verlässt. Ich habe erst jüngst eine Patientin operirt, bei der ein sehr erfahrener und tüchtiger College die Cystostomie gemacht hatte; aber die Gallenblase befand sich im Stadium der grössten Entzündung, so dass es gar nicht wunderbar war, dass der Stein übersehen wurde. Es entwickelte sich eine Fistel, die bald Galle, bald Schleim absonderte, und als ich zum zweiten Mal die Bauchhöhle eröffnete, war es eine Kleinigkeit, den Stein aus dem Hals der abgeschwollenen Gallenblase an das Tageslicht zu befördern. Erst kürzlich habe ich einen ziemlich grossen Stein in der Gallenblase übersehen, so dass ich gar nicht genug vor allen jenen Methoden warnen kann, welche eine sofortige Verschliessung der Gallenblase bezwecken. Seien wir doch froh, wenn die Gallenblase geöffnet und drainirt werden kann!

Nicht selten kann es passiren, dass ein Stein aus dem Cysticus in den Choledochus gedrückt wird, oder später, wenn die äussere Fistel sich schliesst, von dem stauenden Secret aus der Gallenblase in den gemeinsamen Gallengang fortgeschwemmt wird. Solche Fälle habe ich in den vergangenen 2 Jahren zwei Mal erlebt, der eine Fall entzog sich meiner Behandlung, und ich habe nicht in

Digitized by Google

Erfahrung bringen können, ob durch eine Nachoperation der Stein aus dem Choledochus definitiv entfernt ist. In dem zweiten Fall kam es zu wiederholten Koliken, bis der Stein durch die Papille des Coledochus abging. Aber jetzt noch leidet die Kranke an entzündlichen Processen in der Gallenblase. Bei allen unabsichtlich in der Gallenblase und im Cysticus zurückgelassenen Concrementen wird man schliesslich von der Fistel aus durch Kornzangen und Gallensteinfänger eine definitive Heilung herbeiführen, wenn Arzt und Kranker nicht die Geduld verlieren. In der Cysticotomie und Choledochotomie besitzen wir Operationsmethoden, welche erst in letzter Linie in Anwendung kommen sollten. Seit ihrer Einführung ist es mir stets gelungen, die Gallengänge von den zurückgebliebenen Steinen zu säubern.

Steine im Choledochus habe ich sieben mal übersehen. Schon vor 5 Jahren konnte ich an dieser Stelle erklären, dass ich unter 29 Choledochotomieen fünf mal Steine zurückgelassen hatte. Seitdem ist mir das bei 53 Choledochotomieen nur noch zwei mal passirt. Beide Kranken leben noch und bekommen fast regelmässig alle vier Monate eine heftige Kolik mit Icterus aber ohne Steinabgang. Sie beweisen mit voller Bestimmtheit, dass auch grosse Steine im Choledochus sich lange Zeit vollständig latent verhalten können.

Bei der Ectomie ist es mir unter 104 Operationen nur einmal vorgekommen, dass ich einen Stein aus der Gallenblase in den Choledochus gedrückt habe. Der Fall war mir eine Mahnung vor der Vornahme der Excision der Gallenblase den Cysticus abzuklemmen, um den Uebertritt von Steinen in den gemeinsamen Gallengang zu verhüten. Ueberhaupt gehören Koliken nach der Ectomie zu den grössten Seltenheiten. War nach der Operation der Choledochus frei, so können sie nur auf den Adhäsionen beruhen. Ein von mir operirter College hatte unter solchen Adhäsionen lange Zeit zu leiden; seine Schmerzen fühlt er aber nicht an der Operationsstelle, sondern weiter nach links am äusseren Rand des linken Musc. rect. abd. Wahrscheinlich bestehen Verwachsungen zwischen Magen und Peritoneum parietale.

Sie ersehen aus diesem Sündenregister, welches 19 zurückgebliebene Steine umfasst, dass wir in der sicheren Entfernung von Concrementen noch keine volle Garantie bieten können, wenn

Digitized by Google

wir uns lediglich auf die Palpation und Sondirung der Gallengänge verlassen. Ich habe aus diesen Gründen mein Operationsverfahren einer Revision unterworfen und bin in den letzten Jahren mehr und mehr dazu übergegangen, die Gallenblase zu entfernen und von dem Cysticusquerschnitt aus die Gallengänge aufzuschneiden, abzutasten und zu sondiren und endlich den Hepäticus zu drainiren. Denn der augenblickliche Erfolg sollte auch ein Dauererfolg werden und das glaube ich in Zukunft auf diese Weise erreichen zu können.

Noch ein zweiter Grund war es, der mich mehr und mehr von der so lieb gewonnenen Cystostomie zur Cystectomie übergehen liess. Ich hatte bei 12 Cystostomirten wieder Klagen gehört über Magendrücken und Koliken. In der That fand ich bei der Untersuchung die Gallenblasengegend schmerzhaft, die Narbe vorgewölbt und leicht geröthet und wenn ich, wie ich das in 5 Fällen that, mit einer feinen Nadel punktirte, fand ich trübe Galle, welche bacteriologisch untersucht, stets das Bacterium Coli enthielt.

In fast allen Fällen gingen die Beschwerden so schnell zurück, dass ein weiterer Eingriff unnütz wurde, aber bei zwei Kranken habe ich doch die alte Narbe wieder gespalten und die Gallenblase eröffnet. Von Steinen fand ich keine Spur, aber die Galle war trübe und roch recht unangenehm, und aus der Tiefe kamen schleimige Eitermassen zum Vorschein. Nach dreiwöchentlicher Drainage der Gallenblase war wieder alles gut.

Diese Entzündungsrecidive sind leicht zu erklären. Die Gallenblase wird bei der Cystostomie an der vorderen Bauchwand fixirt. Durch mehr oder weniger sich ausbildende Adhäsionen wird es ihr unmöglich gemacht, sich so auszudehnen und zusammenzuziehen, wie das im normalen Zustand der Fall ist. Bei dieser Beschränkung der Contractionsfähigkeit der Gallenblase kann ein in dem Hohlorgan sich entwickelnder, gewöhnlich durch das Bacterium coli verursachter entzündlicher Process leicht festen Fuss fassen. Solche Entzündungsrecidive werden natürlich umso eher entstehen können, je kürzere Zeit man die Gallenblase drainirt hat. Aus diesem Grunde kann ich Ihnen garnicht genug rathen, bei eitrigen Processen in der Gallenblase 4—6 Wochen lang die Drainage anzuwenden und oft mit dem Katheter die Gallenblase auszuspülen.

Recht deutlich konnte ich die immer wieder in einer erhaltenen

Digitized by Google

Gallenblase aufflackernde Entzündung beobachten an jenem Falle, an dem ich meine erste Cysticotomie ausgeführt habe. Das betreffende Fräulein ist seit 8 Jahren in meiner Klinik als Krankenpflegerin und Operationsschwester thätig und hat sich mir bei circa 400 Gallensteinlaparotomien als eine unentbehrliche Helferin erwiesen. Bekanntlich hat jeder Chirurg einmal böse Laune; verläuft irgend ein Fall nicht nach Wunsch, so ergiesst sich sein Zorn auf das Personal. Wenn Fieber nach der Operation eintritt, so müssen Assistenten und Schwestern oft unschuldig leiden. So muss auch mein hochgeschätztes Fräulein sich häufig ärgern und die Folge davon ist fast regelmässig eine vorübergehende, entzündliche Schwellung des Cysticus.

Zwar ist mir nicht recht klar, wie nach einem Aerger oder Schreck Cholecystitis entstehen kann, aber die Entzündung kommt, die Narbe buchtet sich vor und ich war oft daran, die Gallenblase zu punktiren.

Aber allemal ging die Entzündung unter dem Gebrauch von Morphium, Natr. salicylicum (6 g pro die) und heissen Cataplasmen so rasch vorüber, dass die Punction unnöthig war. Ich will noch bemerken, dass dann der Appetit fast immer schlecht ist und geringfügiger Icterus eintritt.

Seit circa einem Jahr ist aber keine Entzündung wieder eingetreten, wie überhaupt in allen Fällen die Entzündungskoliken immer nur vorübergehender Natur waren. Augenblicklich sind alle Operirte bis auf einen einzigen ohne Entzündung und Koliken.

Nach der Erfahrung, die ich gesammelt habe, glaube ich nicht, dass diese Entzündungskoliken auf einem Steinrecidiv beruhen, ist doch die Cholecystitis non calculosa eine nicht ganz so seltene Affection! Aber möglich wäre es, dass sich um einen zurückgelassenen Seidenfaden ein neues Concrement gebildet hätte. Bei 4 Kranken habe ich nämlich ein Recidiv gesehen, welches darauf zurück zu führen war, dass sich Seidenfäden in die Gallenblase abgestossen und hier zu einer Incrustation Veranlassung gegeben hatten. Diese Beobachtung habe ich schon früher mitgetheilt, so dass ich nicht näher darauf zurück zu kommen brauche, aber neu wird Ihnen sein, dass auch die Cysticusligatur nach Ectomie in den Choledochus gerathen und dort zur Steinbildung führen kann. Ich habe darüber eine Beobachtung: Ich hatte einem Herrn die

Digitized by Google

Gallenblase exstirpirt, zwei Jahre später bekam er unter Icterus eine heftige Kolik und es kamen in den Faeces zwei Steine zum Vorschein und in jedem fand sich als Kern eine Seidensutur.

Seitdem lasse ich sämmtliche Fäden an den Gallengängen lang und entferne sie am 14. Tage mit der Tamponade, oder warte ihre Abstossung mit Geduld ab. Bei der Cystostomie erleichtere ich mir ihre Entfernung durch die schon veröffentlichte Drahtmethode.

Der grösste Theil der Beschwerden aber, über die wir nach Gallensteinoperationen unsere Kranken klagen hören, beruht auf den Adhäsionen. In der Mehrzahl der Fälle treffen wir Verwachsungen schon an, wenn wir die Bauchhöhle eröffnen und fast immer müssen wir sie lösen, um einen genügenden Ueberblick und Zugang zu den Gallengängen zu gewinnen. Selten wird es uns gelingen der Wiederentstehung der Adhäsionen vorzubeugen und deshalb können wir uns nicht wundern, wenn in diesem oder jenem Fall nach der Operation Schmerzen entstehen, welche auf die Anwesenheit von Adhäsionen zurück zu führen sind.

Ich habe 33 mal, also in 11 pCt. der Fälle Adhäsionsbeschwerden beobachtet und zwar kamen auf 134 Cystectomien und Choledochotomien nur 4 = 3 pCt., auf 168 Cystostomien aber 29 = 17 pCt. Adhäsionsrecidive. Die Häufigkeit der Adhäsionsbeschwerden nach der Cystostomie war für mich mit ein Grund, diese Operationsmethode in den letzten Jahren zu Gunsten der Cystectomie mehr und mehr einzuschränken.

Am häufigsten finden wir Adhäsionen der Gallenblase mit dem Netz, in zweiter Linie mit dem Duodenum resp. Pylorus, in dritter mit dem Colon. Appetitlosigkeit, Aufstossen, Uebelkeit, bald Verstopfung, bald Durchfall, ja ileusähnliche Erscheinungen treten als Zeichen der Adhäsionen auf. Häufig hat der Operirte unter fortwährenden Schmerzen nach dem Essen (Pylorusadhäsionen) oder vor der Stuhlentleerung (Colonadhäsionen) zu leiden.

Wie sollen wir solche Schmerzen erklären? Ich bin der Meinung, dass sie in den meisten Fällen durch Abknickung des Cysticus resp. der sich prall anfüllenden Gallenblase entstehen. Denn wenn wir die Gallenblase entfernen, so dass es eben nicht wieder zu einer Anfüllung kommen kann, verschwinden die Schmerzen. Deshalb sind auch die Adhäsionsbeschwerden nach der Cystostomie häufiger, als nach der Cystectomie.

Digitized by Google

Sehr unangenehm sind die Adhäsionen zwischen Gallenblase und Pylorus resp. Duodenum. Dadurch wird der Magen in seinen motorischen Functionen gestört und dilatirt. Für solche Fälle empfehle ich Ihnen die Ectomie der Gallenblase und die hintere Gastroenterostomie. Halten Sie sich nicht, meine Herren, mit einer Pyloroplastik und einer Cystostomie auf, sie nützen meistentheils Ihnen nichts.

Ueber die Häufigkeit der Hernien nach Gallensteinoperationen habe ich schon oben die nöthigen Angaben gemacht.

Noch bemerken will ich, dass nach meinen sämmtlichen 491 Gallensteinlaparotomien nur eine einzige Pat. eine Gallenfistel zurückbehalten hat. Es handelte sich um eine Frau, bei welcher sich nach einer Ectomie ein Pancreatitis chronica interstit. ausbildete, so dass eine complete Gallenfistel zurückblieb. Ich machte den Versuch, der mir bei einem andern Fall vollständig gelungen war, eine Verbindung zwischen Cysticusstumpf und Duodenum herzustellen. Der Versuch misslang, die Anastomose wich auseinander, das Loch im Duodenum ist zugeheilt, aber die Cysticusgallenfistel ist geblieben. Wenn die Patientin sich auch täglich verbinden muss, so ist sie doch im Stande ihrem Haushalt vorzustehen und fühlt sich ganz gesund.

Wir sehen also, dass die unechten Recidive — zurückgebliebene Steine, Entzündungen in der erhaltenen Gallenblase, Adhäsionen und Hernien — nicht ganz selten sind. Und wenn es mir auch immer gelungen ist, die zurückgelassenen Steine zu entfernen und die Entzündungs- und Adhäsionskoliken durch geeignete Behandlung zu beseitigen, so müssen wir doch alle Mühe aufwenden, um nach Möglichkeit unechte Recidive zu vermeiden. Denn so gerechtfertigt in der Theorie die Unterscheidung von echten und unechten Recidiven ist, so wenig Werth hat eine solche in der Praxis: der Kranke hat nur den einen Wunsch, niemals wieder Schmerzen oder Koliken zu bekommen. Ihm ist es ganz gleichgültig, ob die nach der Operation eintretenden Beschwerden auf neu gebildeten oder zurückgelassenen Steinen, auf Adhäsionen oder Hernien beruhen, die Schuld für den Misserfolg trifft nach der Meinung des Publikums unter allen Umständen den Operateur. Der häufig der Gallensteinchirurgie nicht wohlgesinnte Hausarzt stimmt in die Klagen mit ein und wenn wir Chirurgen unter 100 Operationen

Digitized by Google

99 herrliche Erfolge haben, so wird ein einziger Misserfolg derartig ausgenützt, dass man am liebsten solcher Undankbarkeit gegenüber auf weitere Operationen verzichten möchte.

Und doch ist der Chirurg an dem Misserfolg meist unschuldig, denn die von uns so häufig ausgesprochene Mahnung, die Steine frühzeitig zu entfernen, d. h. so lange sie noch in der Gallenblase stecken, wird nach wie vor überhört. Die Kranken kommen meistentheils zu spät zur Operation und dann gelingt es uns nicht immer, in einer Sitzung sämmtliche Steine zu entfernen.

Die inneren Aerzte und ihre Kranken sollen also nicht vergessen, dass wir deshalb so häufig Steine zurück lassen müssen, weil wir zu spät um Hülfe angerufen werden. So lange das Gallensteinleiden sich auf die Gallenblase allein beschränkt, Cysticus und Choledochus noch frei sind, fällt es meist nicht schwer, sämmtliche Steine zu entfernen. Aber da der Kranke und sein Arzt sich meistentheils dann erst zur Operation entschliessen, wenn vitale Indication vorliegt, die Steine ihren ursprünglichen Standort verlassen und sich im Cysticus und Choledochus eingeklemmt haben, wird es uns nicht immer gelingen, mit einem Schlage der Situation Herr zu werden.

Das beste Mittel nun, um uns vor der Zurücklassung von Steinen zu schützen, wäre also eine frühzeitige Operation, aber wann kommt denn der Kranke in eine chirurgische Klinik?

Ich kann ja nicht darüber klagen, dass nach Halberstadt zu wenig Gallensteinkranke kommen, aber frühzeitig habe ich nur ein paar Mal zum Messer gegriffen.

Ich habe längst eingesehen, dass die Empfehlung der frühzeitigen Operation, obwohl sie in der Theorie die einzig richtige Therapie der Cholelithiasis ist, deshalb keinen rechten Zweck hat, weil in der Praxis weder Arzt noch Kranke sich danach richten und oft auch in der That sich nicht danach richten können. Desshalb soll ein praktischer Chirurg nur solche Indicationen aufstellen, welche in der Praxis durchführbar sind. Seien wir darum zufrieden, wenn wir bei dem acuten und chronischen Empyem der Gallenblase, beim chronischen Choledochusverschluss, bei häufig wiederkehrenden, die Lebensfreudigkeit untergrabenden Koliken operiren können. Bei dieser weisen allerdings mehr nothgedrungenen, als freiwilligen Beschränkung in

Digitized by Google

der Indicationsstellung dürfen wir nun getrost Operationsmethoden wählen, die, wenn auch nicht so gefahrlos wie die Cystostomie doch den Wünschen der Kranken, auf immer von Steinen und Beschwerden befreit zu werden, am meisten entsprechen. Von dieser Anschauung geleitet, habe ich in der letzten Zeit immer mehr an die Stellen der Cystostomie die Cystectomie gesetzt, wenn nöthig und möglich mit der Hepaticusdrainage combinirt. Ich will gern im Jahr 10 oder 20 Gallensteinoperationen weniger ausführen, wie bisher, aber greife ich einmal zum Messer, so soll der Kranke auch sicher sein, dass ich ihm gründlich geholfen habe. Entweder gründlich oder gar nicht operiren! — diesen Grundsatz habe ich bei meinen letzten 100 Operationen nicht aus den Augen gelassen. Mit der Gründlichkeit wachsen freilich die Gefahren der Operation, aber sie sind gegen die, welche eine weitere abwartende Behandlung heraufbeschwört, in vielen Fällen verhältnissmässig sehr gering sind, der Kranke fürchtet sie nicht, wenn er der fürchterlichen Qualen gedenkt, die er bis dahin ertragen hat und wenn er hoffen kann, durch einen operativen Eingriff die langentbehrte Gesundheit wieder zu erlangen.

Jedenfalls handelte es sich fast bei meinen sämmtlichen Eingriffen um sog. „Spätoperationen“ und wir werden es auch in dem neuen Jahrhundert nicht verhüten können, dass die Gallensteinkranken zuerst nach Karlsbad pilgern und dann erst an eine Operation denken, wenn der heisse Sprudel die Koliken nicht beseitigt. Unter diesen Umständen kann es nicht Wunder nehmen, wenn es uns nicht immer sofort gelingt, durch eine Operation sämmtliche Steine zu entfernen.

Wie ist es z. B. möglich, aus einer perforirten Gallenblase, deren Eiter sich auf verschlungenen Wegen nach aussen durch die Bauchdecken Bahn gebrochen hat, mit Sicherheit alle Steine zu entfernen?

Ich habe im Jahre 1891 einen solchen Fall operirt, entfernte einen grossen Stein aus der schleimabsondernden Gallenblase, konnte ihn aber nur in Trümmern herausziehen. Monatelang habe ich hier die Gallenblase ausgespült, bis stets reine Galle abfloss, also ein Beweis, dass der Cysticus durchgängig war. Dann liess ich die Fistel zuheilen. 8 Jahre später bekam Patientin wieder

Digitized by Google

Kolik mit Icterus und es ist mir zweifellos, dass damals trotz aller Spülerei Steintrümmer zurückgeblieben sind. In solchen Fällen können wir Chirurgen trotz grösserer Uebung im Sondiren niemals mit Bestimmtheit behaupten, dass alle Steine beseitigt sind. Je weiter die Entzündung um sich gegriffen hat, um so schwieriger gelingt die Entfernung der Concremente.

Unterliegt es also keinem Zweifel, dass die Hauptschuld an den nicht ganz vollkommenen Resultaten unserer chirurgischen Eingriffe der Kranke selbst trägt, der sich gewöhnlich zu spät zur Operation entschliesst, so müssen wir Chirurgen doch eingestehen, dass wir durch die Wahl der Operationsmethoden, durch schlechte Technik und falsche Indicationsstellung manchen Misserfolg uns zuzuschreiben haben. Es muss deshalb unser Bestreben sein:

1. Nur nach genauer Diagnose des vorliegenden Falls und unter strikter Indicationsstellung zum Messer zu greifen.

2. Methoden zu wählen, welche eine vollständige Entfernung aller Steine ermöglichen.

3. Die Operation so einzurichten, dass einer neuen Entzündung vorgebeugt wird.

4. Die Adhäsionen möglichst zu verhüten.

5. Die Hernien zu beschränken und

6. Nach erfolgter Operation einer erneuten Gallensteinbildung durch diätetische und balneologische Kuren möglichst vorzubeugen.

Um diese Forderungen zu erfüllen, müssen wir auf folgende Punkte unser Augenmerk richten:

ad. 1) Wer beim acuten Choledochusverschluss unter allen Umständen operirt, darf sich nicht wundern, wenn er Steine zurücklässt, und wer sich nicht Mühe giebt, die path. Anatomie der Cholelithiasis genau zu studiren, wird niemals eine strikte Indicationsstellung erlernen können. All' diese Punkte habe ich in meiner „Diagnostik der einzelnen Formen der Gallensteinkrankheit" 1899, besprochen, so dass ich heute auf das dort Gesagte verweisen kann. Trotzdem ich mich bemühe, nur nach ganz genauer Diagnosen- und Indicationsstellung zu operiren und die Probelaparotomie auf das Aeusserste einschränke, gelte ich vielfach noch als ein Chirurg, der vom „Furor operativus" hinge-

Digitized by Google

rissen, manchen Bauch aufschneidet, der besser uneröffnet geblieben wäre. An dieser irrigen Meinung mag grösstentheils mein sehr bedeutendes Material an Gallensteinfällen Schuld sein.

Wer aber meine Schriften genau kennt und die dort niedergelegte Kasuistik eingehend durchstudirt hat, wird kaum von Hippel in Dresden Recht geben, wenn er in einer Kritik meiner Arbeit „Bericht über 197 Gallensteinoperationen aus den letzten $2^2/_3$ Jahren“ (Archiv für klinische Chirurgie, Band 58, pag. 470) im Centralblatt für die Grenzgebiete der Medicin und Chirurgie, 1900, Band III, No. 3, pag. 120, folgendes sagt: „Die Resultate Kehr's sind sicherlich ausgezeichnete, und seine Arbeit stellt wieder eine wesentliche Bereicherung unserer Kenntnisse auf diesem Gebiete dar. Noch eindrucksvoller aber würde dieselbe sein, wenn Kehr sich hinsichtlich der Indicationsstellung zu operativen Eingriffen in der Bauchhöhle etwas mehr Reserve auferlegen würde. Wenn er bei jeder aus irgend welchem Grunde unternommenen Laparotomie den Wurmfortsatz wegschneidet und die Gallenblase, sobald sie Steine enthält, einnäht oder exstirpirt, da „diese Gebilde nur zum Aerger der Menschen da sind, mit deren Unterbringung in denaturirten Spiritus man nicht all zu lange warten soll und die absoluten Alkohol noch nicht einmal verdienen“, so werden ihm, glaube ich, auf diesem Wege nicht viele Chirurgen folgen.

von Hippel giebt, wie das leider häufig bei Kritiken der Fall ist, meine Ansichten ganz entstellt wieder, denn der Passus, den er theilweise citirt, lautet in Wirklichkeit folgendermaassen: „Es frägt sich, ob wir Chirurgen das Recht haben, bei anderweitigen Operationen in abdomine eine Gallenblase operativ in Angriff zu nehmen, wenn, wie die Anamnese ergiebt, der Patient durch die vorgefundenen Steine keine Beschwerden gehabt hat. Ich stehe hier auf folgendem Standpunkt: Sind die Kräfte des Patienten gut, hat die Operation nicht allzulange gedauert, beherrscht der Arzt die Gallensteinchirurgie, so soll er die Steine entfernen. Ebenso verhalte ich mich dem Wurmfortsatz gegenüber. Ich schneide ihn fort, wenn ich die Bauchhöhle eröffnet habe, vorausgesetzt dass ich keine besonderen Bauchdeckenschnitte zu machen brauche und die ursprüngliche Operation leicht und gut von statten ging.“ Das klingt doch etwas anders als die Dar-

Digitized by Google

stellung des Dresdener Kollegen und es ist bedauerlich, dass ein Kritiker bei Abfassung seiner Referate so wenig objectiv zu Werke geht. Es fällt mir also gar nicht ein, bei jeder Laparotomie den Wurmfortsatz zu entfernen und die Gallenblase aufzuschneiden, sondern ich rathe dem Arzt nur dann dazu, wenn er die Gallensteinchirurgie beherrscht, keine besonderen Bauchdeckenschnitte nöthig sind, die ursprüngliche Operation leicht war und die Kräfte des Patienten gut sind. Warum verschweigt v. Hippel diese 4 so wichtigen Bedingungen? Jedenfalls ist es mir bei dem misslichen Urtheil v. Hippel's „über meine Indicationsstellung bei operativen Eingriffen in der Bauchhöhle" eine grosse Genugthuung gewesen, dass viele andere, selbst innere Aerzte Dresdens mit meiner Indicationsstellung sehr einverstanden sind, sonst wären nicht deren 4 von Dresden nach Halberstadt gekommen sein, um sich von mir untersuchen und operiren zu lassen.

Am Ende seines Referates will v. Hippel an einem von mir operirten Fall zeigen, welch ausgiebigen Gebrauch ich von der Probelaparotomie mache. Nun ist dieser eine Fall fast der einzige unter 202 Operationen, bei welchem ich eine Probeincision vornehmen musste; gerade weil ich mich bei ihm in der Diagnose zur Indication gründlich geirrt hatte, wollte ich ihn nicht verschweigen. Oder kann mir v. Hippel unter den übrigen 201 Operationen noch mehr Fälle nachweisen, welche der Probelaparotomie unterworfen werden mussten? Ich finde nur noch eine zweite Probeincision, also kommen auf 200 Operationen 2 Probelaparotomien = 1 %. Ist das zuviel? Selbst 6—8 Probeincisionen bei 200 Laparotomien würden nicht zuviel sein! Aus einem oder aus ein paar Fällen aber Schlüsse allgemeiner Natur zu ziehen, ist nicht die Art objectiver Kritik. Wie kommt also v. Hippel zu der geradezu falschen Bemerkung, dass ich von der Probelaparotomie einen ausgiebigen Gebrauch mache? Ich führe die unrichtige Wiedergabe meiner Anschauungen darauf zurück, dass v. Hippel meine Arbeiten nicht genau gelesen hat, und bedaure, dass viele Leser des Centralblattes der Grenzgebiete durch derartige Referate über meine Indicationsstellung bei Gallensteinoperationen eine ganz falsche Vorstellung bekommen. Nicht ich schade dadurch, wie v. Hippel glaubt, der von mir vertretenen Sache, sondern er stört auf diese Weise das gute Einvernehmen

Digitized by Google

zwischen practischem Arzt und Chirurgen, welches nöthig ist, um die Gallensteinchirurgie zu fördern.

Jeder Autor wird eine „sachliche Kritik“ gern entgegennehmen, und so freue auch ich mich, wenn ein College mich auf meine Fehler und Irrthümer, die man selbst häufig übersieht, aufmerksam macht. Aber die Ansicht v. Hippel's, dass ich von der Probeincision einen „ausgiebigen Gebrauch“ mache, und „bei jeder aus irgend einem Grunde unternommenen Laparotomie den Wurmfortsatz wegschneide“ ist völlig aus der Luft gegriffen. Wer genau wissen will, welche Stellung zur Probeincision ich bei der Cholelithiasis einnehme, den verweise ich auf meine „Diagnostik“ (I. Theil p. 106), in welcher ich „die Probeincision“ nach Möglichkeit einzuschränken rathe. Einstweilen können wir dieselbe noch nicht ganz entbehren. Oder kann v. Hippel immer ohne eine solche eine ganz genaue Diagnose stellen? Ich für meinen Theil möchte trotz meiner 491 Gallensteinoperationen nicht immer auf die Probelaparotomie verzichten. Dass ich mir „hinsichtlich der Indicationsstellung zu operativen Eingriffen in der Bauchhöhle“ auch ohne die v. Hippel'sche Mahnung schon genügend Reserve auferlege, beweist schon der Umstand, dass ich im Verlauf des Jahres eine grosse Zahl von Kranken nach Karlsbad schicke, bei denen ich eine medicamentöse Behandlung für richtiger halte als eine operative. Bei zahlreichen Consultationen haben sich die betr. Collegen überzeugen können, dass es für mich eine ganze Reihe von Momenten giebt, welche einen operativen Eingriff contraindiciren. v. Hippel's Rath ist also, so gut er auch gemeint sein mag, bei mir sehr wenig angebracht.

Ich habe diese „Entgegnung“ nicht in einem besonderen Artikel vorbringen wollen, da ich kein Freund derartiger Auseinandersetzungen bin. Aber da ich einmal bei der Betrachtung der Recidiven nach Gallensteinoperationen auf die stricte Indicationsstellung hinweisen möchte, glaubte ich die günstige Gelegenheit nicht vorübergehen lassen zu sollen, um die unrichtige Wiedergabe meiner Ansichten durch v. Hippel festzustellen. Dabei hatte ich am wenigsten mein eigenes Interesse im Auge, als das der Gallensteinchirurgie, die durch derartige Kritiken wie die v. Hippel's nicht gefördert, sondern gehemmt wird.

Ohne dass ich die Absicht habe, v. Hippel einen Rath zu

Digitized by Google

ertheilen, möchte ich ihn doch an das beherzigenswerthe Wort Geibel's erinnern, welches ich bereits in meiner von ihm kritisirten Arbeit citirt habe:

„Das ist die beste Kritik in der Welt,
Wenn neben das, was ihm missfällt,
Einer was Eigenes, Besseres stellt!" —

ad 2 u. 3. Die Operationsmethoden, deren wir uns zur Entfernung der Gallensteine bedienen, sind sehr verschieden, je nachdem wir es mit acuten oder chronischen entzündlichen Processen der Gallenblase zu thun haben. Der Sitz der Steine, die Beschaffenheit der Gallenblase, der Grad der Entzündung giebt den Ausschlag, ob wir die Gallenblase erhalten oder entfernen, ob wir die Cysticotomie, Choledochotomie oder Hepaticusdrainage vornehmen.

Ich will heute nicht näher auf die Auswahl der einzelnen Operationsmethoden eingehen, und ich habe das um so weniger nöthig, als ich erst kürzlich in der Münchener medicinischen Wochenschrift No. 6 u. 7, 1900, in einer Arbeit: die Verwendung der Gelatine zur Stillung cholämischer Blutungen nach Operationen am Gallensystem etc., auseinandergesetzt habe, wann ich eine Gallenblasenfistel anlege und wann ich die Gallenblase excidire und den Hepaticus drainire.

Nur ganz kurz, soweit dabei die uns heute berührende Angelegenheit der echten und unechten Recidive in Frage kommt, will ich bemerken, dass ich bei allen acuten entzündlichen Processen in der Gallenblase, besonders bei der acuten serös-eitrigen Entzündung der zum Tumor anschwellenden Gallenblase für die Cystostomie stimme. Dass wir bei dieser Operationsmethode einmal einen Stein im Cysticus übersehen, kann nur den wundern, der niemals eine so verdickte, oft Kindskopf grosse Gallenblase zu Gesicht bekommen hat. Würden wir aber, um einem Zurücklassen von Steinen aus dem Wege zu gehen, auf die Operation bei der acuten serös-eitrigen Entzündung verzichten, so würde mancher Fall letal verlaufen, der durch die Operation vor einem sicheren Untergange bewahrt wird. Ich weiss sehr wohl, dass auch eine acute serös-eitrige Entzündung der Rückbildung fähig ist, trotzdem bin ich der Ansicht, dass der vorsichtige Arzt derartige Fälle unter allen Umständen operiren lassen soll, auch

Digitized by Google

auf die Gefahr hin, dass Steine zurückbleiben: denn die Gefahren der abwartenden Behandlung sind grösser als die der operativen. Zeigt die Entzündung in der Gallenblase einen milderen Verlauf, so ist es, ehe man zum Messer greift, gewiss rathsam, den Anfall erst ganz vorübergehen zu lassen, weil dann im freien Intervall die Entfernung sämmtlicher Steine besser gelingt und die Gefahr der Infection geringer ist. Natürlich entschliesst sich der Kranke, sobald er schmerzlos ist, nur ungern zur Operation.

Meistentheils haben wir Chirurgen aber gar keine Gelegenheit, unsere Indicationsstellung bei der acuten serös-eitrigen Cholecystitis zum Ausdruck zu bringen. Denn die allermeisten Kranken kommen, — das ist wenigstens bei mir jetzt der Fall[1]) — im sogen. freien Intervall zur Operation. Denn während der acuten Entzündung ist der Patient schwer transportfähig und das unentbehrliche Morphium erleichtert dem Kranken zwar die Schmerzen, erschwert ihm dafür aber den Entschluss zur Operation. Der Kranke muss erst mürbe sein, die Anfälle müssen sich häufen, die Erwerbsfähigkeit muss in Frage gestellt sein, dann stellt er sich zur Operation. Bei dieser recidivirenden Form finden wir meistentheils nur unerhebliche Anzeichen von acuter Entzündung, dafür um so mehr Schwarten und Verwachsungen, die Gallenblase ist geschrumpft, im Cysticus und Choledochus stecken unzählige Steine.

In solchen Fällen haben wir die Wahl zwischen dem von mir eingeführten „Schlauchverfahren", welches Poppert zur „wasserdichten Drainage" umgetauft hat, und der Excision der Gallenblase. Bei dem Schlauchverfahren wird die Gallenblase erhalten, Adhäsionsbeschwerden und Entzündungskoliken treten aber ebenso häufig auf wie nach der gewöhnlichen Cystostomie. Uebersieht man aber einmal einen Stein, so ist seine Beseitigung von der Fistel aus nicht immer leicht, häufig sogar nur durch eine zweite Laparotomie möglich. Dazu kommt, dass die peritoneale Infection

[1]) Früher habe ich die Cystostomie häufiger ausgeführt als die Cystectomie, da ich mit viel mehr acuten Fällen, die aus Halberstadt und nächster Umgegend kamen, zu thun hatte. Jetzt, wo die Kranken von weither kommen, überwiegt die chronische recidivirende Form der Cholelithiasis. Deshalb haben auch die Choledochotomieen so zugenommen. Sie betrugen bis April 1896, also in den ersten 5 Jahren 29, in den letzten 5 Jahren 53. Dazu kommt, dass ich die Cystostomie weniger einiger nicht zu leugnender Nachtheile zu Gunsten der Cystectomie eingeschränkt habe.

Digitized by Google

trotz der Versicherungen Poppert's nicht immer abzuwenden ist, wie ich das leider jüngst erlebte, als ich, „ermuthigt" durch Poppert's Erfolge, einen Fall genau nach seiner Vorschrift operirte und an Peritonitis verlor. Denn das Bacterium coli wird auch beim besten wasserdichten Verschluss seinen Weg zwischen Rohr und Gallenblasenschleimhaut in die Bauchhöhle finden und trotz ausgiebiger Tamponade einmal die todtbringende Sepsis dem Peritoneum mittheilen können. Nicht sofort nach der Cystostomie schwillt der Cysticus ab und gestattet der Galle freien Abfluss nach aussen, wie das bei der Hepaticusdrainage bisher stets der Fall war. Die Gallenblase liegt oft 3—4 Tage als ein nicht functionirendes Organ in der Tiefe der Bauchhöhle, und wenn wir auch bei der Operation den angesammelten Eiter ohne Schaden für das Peritoneum entfernen können, so kann, so lange der Gallenfluss nicht zu Stande kommt, leicht eine Stagnation in der Gallenblase eintreten, welche auch bei sicherer Einfügung des Rohres in die Gallenblase für das Peritoneum gefährlich werden kann. In meinem letal verlaufenen Fall kam — wie so häufig — wegen Verschwellung des Cysticus die ersten 24 Stunden keine Galle aus dem Rohr. Nach 36 Stunden traten die Erscheinungen der diffusen Peritonitis ein und zwar so schwer, dass ein Nachsehen gar keinen Zweck hatte. Bei der Section fand ich das Rohr „wasserdicht" liegend, in ihm (ich wende weitere Rohre an wie Poppert) einen festen Schleimpfropf, in der Gallenblase jauchiges Secret in reichlicher Menge. Die Nähte, die den wasserdichten Verschluss herbeiführen sollten, hatten zwar makroskopisch gehalten, aber man konnte doch feststellen, dass sich zwischen Gallenblasenschleimhaut und Rohr Secret hindurchgepresst haben musste, welches hochgradig virulent, auch die Barriere der ausgiebigsten Tamponade durchbrochen und die Infection des Peritoneums herbeigeführt hatte. Wäre ich der altbewährten Methode der Cystostomie mit Einnähung an das Peritoneum parietale treu geblieben, so wäre mir diese traurige Erfahrung wahrscheinlich erspart geblieben.

Wenn nun auch ein ungünstig verlaufener Fall nicht viel beweist, so kann ich doch auf Grund meiner Erfahrungen das Schlauchverfahren, wie ich schon früher mittheilte, erst in zweiter Linie empfehlen.

Digitized by Google

In erster Linie rathe ich zur Excision der Gallenblase und füge zu dieser Operation — wenn nöthig und möglich — die Hepaticusdrainage hinzu.

Ich habe diese Operation im letzten Jahre methodisch geübt und möchte sie Ihnen mit ein paar Worten beschreiben. Die Bauchhöhle wird durch einen Schnitt eröffnet, welcher am Processus xyphoideus beginnt, 2 cm weit vom rechten Rippenrand parallel dem Rippenbogen durch den rechten Musc. rect. abd. geführt wird und dann als Längsschnitt im Muskel so weit nach unten sich erstreckt, dass eine vollständige Freilegung der Gallenblase und der Gallengänge ermöglicht wird. Diese Combination eines Leberrandschnittes mit einem Längsschnitt kann ich Ihnen auf das Angelegentlichste empfehlen. Weder durch einen einfachen Längsschnitt am äusseren Rand des rechten Musc. rect. abd., noch im Muskel selbst, weder durch den Courvoisier'schen Leberrandschnitt, noch durch den Czerny'schen Hakenschnitt können Sie das Gallensytem so frei legen, wie durch die von mir seit Jahresfrist angewandte Schnittmethode. Nach Eröffnung der Bauchhöhle wird die am besten uneröffnete Gallenblase aus ihren Verbindungen mit der Leber und etwaigen Verwachsungen gelöst und entfernt. Dabei gehe ich so vor, dass ich eine Klemme am Cysticus anlege, hinter dieser den Gang durchtrenne, so dass kein Tropfen aus der Gallenblase in die Bauchhöhle fliessen kann. Was aus dem Choledochus ausfliesst, wird mit einer genähten Gazecompresse aufgefangen. Die Arteria cystica wird für sich ligirt. Etwaige zwischen Darm und Gallenblase bestehende Fisteln werden unter Versorgung des Intestinalloches zerstört. Solche Fisteln sind nicht selten, ja einmal habe ich eine doppelte Fistelbildung — die eine zwischen Colon und Gallenblase, die andere zwischen Pylorus und Cysticus angetroffen. Dann fasse ich den Cysticusstumpf mit zwei langen König'schen Klemmen und führe zwischen diesen eine leicht gebogene Hohlsonde bis in den Choledochus hinein. Auf der gehörig den Choledochus spannenden Hohlsonde wird der Cysticus bis in den Choledochus hinein gespalten. Meistentheils ist der Schnitt 2 cm lang. Der Choledochusschnitt wird nun beiderseits mit Haltezügeln versehen und zum Klaffen gebracht, so dass ich seine Innenfläche überschauen kann: Zuerst führe ich eine dicke Uterussonde in den Hepaticus

Digitized by Google

-- meistentheils dringt die Sonde 5 cm vor — und überzeuge mich, ob dieser Gang frei von Steinen ist oder nicht. Nach Entfernung von etwaigen Concrementen wende ich mich dem Choledochus zu. Ist der Schnitt hier nicht gross genug, so wird der ganze supraduodenale Theil des Choledochus bis an das Duodenum heran gespalten. Ich ruhe nicht eher, bis die Sonde die Papille des Duodenum passirt hat und häufiges Sondiren mit dicken und gebogenen Sonden mich von dem Freisein des Choledochus überzeugt haben. Schliesslich führe ich die beste Sonde, über die wir Chirurgen verfügen, den Finger, in den oft stark erweiterten Choledochus ein, um ja kein Concrement zurückzulassen. Dass ich in den Fällen, bei denen die Steine im retroduodenalen Theil des Choledochus stecken, event. die Choledocho-Duodenostomia interna vornehme, brauche ich wohl nicht besonders zu erwähnen.

Sind alle Steine aus dem Choledochus entfernt, so folgt die Naht bis auf eine kleine Oeffnung, durch welche ein weiches Gummirohr 4 cm tief in den Hepaticus vorgeschoben werden kann. Dieses Rohr wird genau wie ich das bei der Hepaticusdrainage[1]) beschrieben habe, befestigt und ringsum mit einigen Streifen tamponirender Gaze umgeben. Die Cysticusschleimhaut wird entweder abgetragen oder in sich vernäht. Eine solche Operation dauert häufig nicht länger als eine halbe Stunde. Ich verfüge jetzt über eine Serie von 24 derartigen Operationen und habe nur solche Kranken verloren, bei welchen die diffuse Cholangitis schon zu weite Fortschritte gemacht hatte; die übrigen sind glatt genesen. Gallenfisteln sind in keinem einzigen Fall zurückgeblieben. Selbst 2 cm lange Schnitte im Choledochus sind anstandslos zugeheilt. Die um das Rohr eingelegte sterile Gaze wird zugleich mit sämmtlichen Fäden, welche ich lang lasse, durch einen Spalt in der Bauchwand, da wo Quer- und Längsschnitt zusammenstossen, herausgeleitet und gewöhnlich erst 14 Tage nach der Operation durch reichliches Spülen mit physiologischer Kochsalzlösung entfernt. Während der ersten 2 Wochen wird nichts am Verbande vorgenommen. In 4—6 Wochen ist die Heilung vollendet, Bauchbrüche habe ich bisher nicht beobachtet.

Diese Operationsmethode hat den grossen Vorzug, dass

[1]) Kehr, Die Behandlung der calculösen Cholangitis durch die directe Drainage des Ductus hepaticus. Münch. med. Wochenschrift. 1897. No. 41.

Digitized by Google

wir sicher alle Steine entfernen. Bleibt wirklich einmal ein kleiner Stein zurück, so können wir durch Ausspülung des Hepaticus und Choledochus ihn an das Tageslicht befördern. Die Tamponade ermöglicht es uns, noch bis in die dritte Woche nach der Operation hinein einen guten Zugang zum Hepaticus und Choledochus zu haben. Täglich spülen wir die Wundhöhle aus, bis sie sich verkleinert hat und die Tamponade fortgelassen werden kann. Viel Mühe und Arbeit erfordert zwar die Nachbehandlung — denn jeder Verband bildet wieder eine kleine Operation für sich — aber wir sind doch am Ende sicher, dass die Heilung eine vollständige und gründliche ist. Sie werden mir entgegen halten, m. H., dass diese Operationsmethode für viele Fälle, bei denen der Choledochus sicher von Steinen frei ist, ganz überflüssig ist. Ein solcher Einwand ist natürlich gerechtfertigt, aber ich kann Sie versichern, dass ich in der letzten Zeit so häufig Steine im Choledochus fand, auf deren Anwesenheit nichts, weder Icterus noch Leberschwellung hinwies. Gerade diese Beobachtungen lieferten mir den Beweis, dass die uns vorgeworfenen Recidive lediglich auf zurückgelassenen Steinen beruhen. Ich verlasse mich deshalb nicht mehr auf die Palpation der Gallengänge, sondern ich schneide sie auf, wo ich immer kann, d. h. wo der Kräftezustand des Kranken ein längeres Hantiren in der Tiefe der Bauchhöhle mir erlaubt und die Toleranz des Kranken gegen das Narcoticum mir gestattet.

M. H., ich habe die Ueberzeugung, dass wir nur auf diesem Wege wirkliche Dauererfolge erzielen werden. Die Hepaticusdrainage nach Excision der Gallenblase hat sich mir bei infectiöser Cholangitis so bewährt, dass ich mich wundere, dass nicht mehr Chirurgen von dieser Methode Gebrauch gemacht haben. Ich kenne bisher nur Fälle von Löbker und Poppert[1]). Aber auch da, wo keine Cholangitis vorliegt, wo wir die Hepaticusdrainage gewissermaassen nur ausführen, um sicher zu sein, sämmtliche Steine entfernt zu haben, ist die Operation ein so dankbarer Eingriff, dass ich dieselbe Ihnen Allen bestens empfehlen kann. Herr Prof. Dr. John Berg aus Stockholm, der mich vor Ostern d. J. besuchte, sah bei mir an 4 Tagen 6 Gallensteinoperationen, da-

[1]) Poppert, Die Cholecystotomie mit wasserdichter Drainage der Gallenblase. Deutsche med. Wochenschrift. No. 50. 1899.

Digitized by Google

runter 4 Hepaticusdrainagen mit Ectomie combinirt, und konnte sich von ihrer guten Durchführbarkeit und ihrem Erfolg überzeugen.

Etwaige Nachtheile der Hepaticusdrainage kenne ich bis jetzt nicht. Von vorneherein fürchtete ich mich vor einer Infection, welche von aussen her durch das eingeführte Rohr vermittelt werden könnte, aber ich habe etwas derartiges bisher nicht beobachtet und ich glaube nicht, dass bei genügender Sorgfalt und Reinlichkeit, häufigerem Ausspülen des Hepaticus mit Kochsalzlösung eine secundäre Infection so leicht erfolgen wird.

Ebenso habe ich nie bemerkt, dass der Gallenverlust, der ja in den 14 Tagen ein vollkommener zu sein pflegt, da alle Galle durch das Rohr nach aussen abgeleitet wird, irgend welchen ungünstigen Einfluss auf das Allgemeinbefinden des Operirten gehabt hätte. Selbst der Appetit wurde kaum gestört, nur in einem Fall lag er längere Zeit sehr darnieder. Das ist eigentlich befremdend, da ich bei zahlreichen Echinococcusoperationen, an welche sich ein profuser Gallenfluss anschloss, eine recht beträchtliche Abmagerung mit grosser Durstentwicklung und Appetitlosigkeit habe eintreten sehen. Ich bin ausser Stande, dieses verschiedene Verhalten zu erklären. Jedenfalls war ich bisher noch nie gezwungen, wegen des Gallenverlusts medicamentös einzuschreiten. Durch die Anwendung des v. Dembowski'schen T-Tohrs könnte man die Galle gut nach dem Darm ableiten; ich habe bisher noch keinen Grund gehabt, mich des Instruments zu bedienen.

Die Furcht endlich, dass an der Stelle, wo man den Choledochus und Hepaticus aufgeschnitten hat, eine Strictur entstehen könnte, ist grundlos: Die Galle steht ja nur unter geringem Druck, aber er genügt, um einer Obliteration des Ganges vorzubeugen. Die Fälle, bei denen in Folge von Gallensteinen der Choledochus irgendwo stricturirt, sind jedenfalls enorm selten: ich habe unter 491 Beobachtungen nur einen einzigen solchen Fall gesehen.

Schliesslich dürfen wir bei der Ausführung der Hepaticusdrainage nicht vergessen, dass Icterische leicht zu Blutungen neigen. Führt man nach einer Choledochotomie in den eröffneten gemeinsamen Gallengang ein Rohr ein, so ist die Sorge begründet, dass durch den Reiz des Rohres leicht eine parenchymatöse Blutung aus der Schleimhaut zu Stande kommen kann. Ich habe bisher ein derartiges Ereigniss noch nicht erlebt, vielleicht deshalb

Digitized by Google

deshalb nicht, weil ich immer ein recht weiches Gummirohr benutzt habe. Trotzdem habe ich, wie v. Dembowski befürchtet, niemals eine Abknickung desselben eintreten sehen. So gut und vortrefflich das Instrument, welches v. Dembowski für die Drainage des Choledochus construirt hat, ausgedacht ist, so dürfte doch bei seiner Anwendung, da es aus Metall hergestellt ist, leichter eine Blutung hervorgerufen werden, als wenn man sich eines Gummirohrs bedient.

Mein Vorschlag, wenn irgend möglich die Gallenblase zu exstirpiren und daran die Hepaticusdrainage anzuschliessen, wird, darauf bin ich gefasst, auf manchen Widerstand stossen. Giebt es doch noch Chirurgen, welche der zweizeitigen Operation das Wort reden und sich ängstlich hüten, die Verwachsungen in der Tiefe zu lösen. Mögen diese auch bei solchen Operationen bessere augenblickliche Erfolge haben wie wir, die auf eine Freilegung des Gallensystems das grösste Gewicht legen, so möchte ich doch bezweifeln, dass sie uns in den Dauererfolgen gleichkommen.

Was hilft aber eine Operation, wenn sie zwar auf Wochen die Schmerzen beseitigt, die alten Qualen dann aber in unverminderter Heftigkeit zurückkehren? Solche Operationen unterscheiden sich nicht viel von der Wirkung balneologischer Kuren. Auch in Karlsbad beseitigt der heisse Sprudel die augenblickliche Entzündung und vertreibt die Kolik, aber nicht den Stein. Die Latenz der Cholelithiasis, so sehr sie erwünscht ist, — ist aber noch keine Heilung der Krankheit selbst. Geheilt ist ein Gallensteinkranker erst dann, wenn er keinen einzigen Stein mehr in seinem wegsamen, entzündungsfreien Gallensystem beherbergt. Dieses Ziel erreichen wir aber nur durch eine gründliche Operation, welche die Krankheit mit Stumpf und Stiel ausrottet. Eine Appendicitis kommt meistentheils auch erst dann zur Ausheilung, wenn der Processus vermiformis entfernt ist. Lässt man ihn zurück, so müssen wir auf weitere Recidive gefasst sein. Aber wie wir oft im acuten Stadium die Appendix zurücklassen, weil ihre Entfernung mit zu grossen Gefahren verbunden oder überhaupt unmöglich ist, so entfernen wir bei acuter eitriger Cystitis die Gallenblase nicht, weil die Operation zu eingreifend wird. Im freien Intervall nehmen wir aber fast immer den Wurmfortsatz

Digitized by Google

fort und so sollen wir auch die Gallenblase entfernen, wenn die Entzündung vorüber ist, und das schwer geschädigte Gallenreservoir sich als überflüssiges Anhängsel erweist. Die Gallenblase ist gewiss kein so unnützes Organ wie der Processus vermiformis, sie hat sicher im Haushalt des Organismus ihre Bedeutung, aber trotzdem scheint mir ihre Excision berechtigt, weil ich noch in keinem Fall von ihrem Verlust irgend welchen Schaden für den Operirten gesehen habe. Zudem ist die Gallenblase fast stets derartig verändert, dass sie nicht mehr im Stande ist, die ihr zugefallene Aufgabe zu erfüllen. Auch die nachträgliche Entstehung von Steinen in den Lebergängen, welche so häufig gegen die Ectomie in's Feld geführt wird, habe ich noch niemals beobachtet.

So habe ich, wie Sie sehen, mich allmälig ganz und gar zu der Langenbuch'schen Operation bekehrt, nicht weil ich beobachtet habe, dass Steine in der Gallenblase, der eigentlichen und fast alleinigen Bildungsstätte der Cholelithen, von Neuem sich bilden oder Fisteln zurückbleiben, sondern weil die Gallenblase durch ihre Anwesenheit das grösste Hinderniss bildet, um in vielen Fällen das Freisein der Gallengänge von Steinen festzustellen.

Im Kriege opfert der Feldherr oft eine anscheinend sichere Stellung, wenn er glaubt, dadurch sich einen noch grösseren Vortheil verschaffen zu können: so entferne ich die Gallenblase, wenn sie mir im Wege war und Schwierigkeiten machte, den Kampf mit den Gallensteinen zu einem siegreichen Ende zu führen. Zwar weiss ich sehr wohl, dass nach Entfernung der Gallenblase bei etwa entstehenden Steinen im Choledochus bei einer zweiten Operation die grössten Schwierigkeiten entstehen müssen, weil der beste Wegweiser zum Choledochus, die Gallenblase, fehlt, aber dieser einzige Nachtheil der Ectomie wird von den zahlreichen Vortheilen dieser Operation vollständig aufgewogen.

Die Gegner der Gallenblasenexstirpation sind in dieser Gesellschaft so zahlreich vertreten, dass ich kaum glaube, dass eine Discussion über die Frage, ob Cystectomie oder Cystostomie, die vielen Zweifel vollständig beseitigen wird. Es müssen noch viele Jahre in das Land gehen, ehe wir uns über diese Punkte einigen. Aber jetzt schon ist es klar, dass sich Langenbuch durch die Einführung der Cystectomie ein unsterbliches Verdienst erworben

Digitized by Google

hat und mir persönlich ist es unbegreiflich, wie einige Chirurgen sich so vollständig ablehnend gegen diese Operationsmethode verhalten können. So verwirft Riedel, der nächst mir wohl die meisten Gallensteinoperationen ausgeführt hat, die Cystectomie fast vollständig. Es hat auch nicht den Anschein, als ob er seine Ansichten bald ändern wird. Nach wie vor übt Riedel mit Vorliebe die Cystostomie und nur in Ausnahmefällen exstirpirt er die Gallenblase. Von vorneherein scheint ja die Cystostomie viel einfacher als die Cystectomie und in der That stellt die Excision der Gallenblase an die Technik der Chirurgen grössere Ansprüche. Die Blutung ist bedeutender wie bei der Fistelbildung und stets müssen wir das entblösste Gallenblasenleberbett mit tamponirender Gaze bedecken. Die Gefahren der Infection und embolischer Pneumonien sind bei der Ectomie grösser als bei der Cystostomie. Im Grossen und Ganzen aber ist es mir bei wachsender Uebung gelungen, die Mortalität der Ectomie bedeutend herabzusetzen. Sie betrug 4 pCt., die der Cystostomie 2 pCt., der Unterschied ist also nicht sehr gross. Durch die Hinzufügung der Hepaticusdrainage wird die Gefahr der Ectomie kaum erhöht, doch möchte ich darüber noch kein endgültiges Urtheil abgeben, da die Zahl meiner Hepaticusdrainagen (ca. 30) noch zu klein ist.

Glauben Sie, m. H., aber ja nicht, dass ich in befangener Einseitigkeit alle anderen Operationsmethoden verwerfe: ich werde immer noch genug Fälle in die Hände bekommen, wo ich auf die Cystostomie angewiesen bin oder froh sein kann, wenn ich die von mir empfohlene Cysticotomie ausführen kann. Häufig genug verzichte ich auch nach ausgeführter Ectomie auf die Hepaticusdrainage. Unter meinen letzten 84 Gallensteinlaparotomien befinden sich 28 reine Ectomien, 31 solche in Verbindung mit der Hepaticusdrainage resp. Choledochotomie, die übrigen Operationen waren meist Cystotomien. Jedes Schema ist vom Uebel und deshalb richte man sich in der Auswahl seiner Operationsmethoden nach dem pathologischen Befund, den man nach Eröffnung der Bauchhöhle antrifft.

Es bleibt mir am Schluss meines Vortrags nur noch übrig, einige Worte zu sagen über die Verhütung der Adhäsionen und die Vermeidung von Hernien bei unseren Gallenstein-Operationen.

Digitized by Google

Ad 4 habe ich zu bemerken, dass sauberes, zartes und rasches Operiren am besten vor Adhäsionen schützt. Besonders v. Mikulicz hat gezeigt, dass je aseptischer wir vorgehen, um so geringfügiger die Adhäsionen ausfallen.

Am sichersten schützt sich der Kranke vor Adhäsionsbeschwerden, wenn er sich recht frühzeitig zur Operation entschliesst. Denn je länger er den chirurgischen Eingriff aufschiebt, um so mehr nehmen die Verwachsungen an Umfang und Stärke zu und um so schwerer gelingt es, sie vollständig zu beseitigen und die Ectomie, nach der fast gar keine Adhäsionskoliken beobachtet werden, durchzuführen.

Ad 5 wäre darauf aufmerksam zu machen, dass durch eine exacte Bauchdeckennaht und durch eine nicht zu umfangreiche Tamponade, endlich durch wochenlanges Liegen der Operirten am besten der Entstehung von Hernien vorgebeugt wird. So sehr auch der Kranke den Wunsch hat, so rasch wie möglich aus klinischer Behandlung entlassen zu werden, so soll er doch nicht vergessen, dass er für das ganze Leben seine Gesundheit schädigen kann, wenn er zu früh das Bett verlässt und womöglich ohne schützende Bauchbinde schon wenige Wochen nach der Operation schwere Arbeit verrichtet.

Ob die Etagennaht vor der gewöhnlichen Durchstichsknopfnaht nach Spencer-Wells bei den Gallensteinlaparotomien einen grossen Vorzug hat, möchte ich sehr bezweifeln. Fast immer müssen wir tamponiren. Nähen wir etagenweise, so kommt es, weil eine geringe Infection sich kaum verhüten lässt, meistentheils zu einer langwierigen Ausstossung der versenkten Fäden. Die von mir fast ausschliesslich geübte Durchstichsknopfnaht giebt aber, wie ich zeigen konnte, recht zufriedenstellende Resultate, sie ist leicht und bequem auszuführen und Zeitersparniss ist bei jeder Laparotomie von grösstem Werthe.

Ad 6. Nach erfolgter Operation soll der Patient verständig und diätetisch leben und wenn er cystostomirt war, besonders auf eine sich ausbildende Magenerweiterung achten. Er muss immer dafür sorgen, dass die Gallenblase sich regelmässig entleert, was er dadurch erreicht, dass er häufig, regelmässig, aber auf einmal wenig Speise und Trank zu sich nimmt. Patienten, die über die nöthigen Gulden und Kreuzer verfügen, schicke ich am liebsten jedes Jahr nach Karlsbad.

Digitized by Google

Meine Herren! Sie entnehmen aus meinen Mittheilungen, dass ich bisher echte Recidive noch nicht, unechte Recidive in 15 pCt. aller Fälle beobachtet habe. Aber fast sämmtliche Klagen waren so vorübergehender Natur, dass sie den erfreulichen und guten Erfolgen unserer Gallensteinoperationen gegenüber kaum in Betracht kommen können. Die Entzündungs- und Adhäsionskoliken sind ja immerhin recht unangenehme und lästige Folgezustände unserer Operationen. Aber der Kranke wird sie gern ertragen, wenn er weiss, dass die eigentliche Gefahr, in der er früher fortwährend schwebte, beseitigt ist. Ich habe nach meinen zahlreichen Operationen nachträglich nicht ein einziges Mal eine Perforation einer entzündeten Gallenblase in die freie Bruchhöhle, das Auftreten einer diffusen eitrigen Cholangitis, die Entwicklung eines Gallenblasencarcinoms eintreten sehen und konnte ich auch meine Kranken nicht immer vor kleinen Unannehmlichkeiten schützen, so habe ich sie doch vor den grossen Gefahren, welche die Cholelithiasis mit sich bringt: Perforation, Carcinom und Cholangitis, stets bewahren können. Fürwahr, es war für mich eine grosse Freude und herrliche Befriedigung, auf 85 pCt. aller Formulare begeisterte Lobeserhebungen von dem Nutzen und und Segen der Gallensteinoperation niedergelegt zu finden und manchen lieben Kranken wiederzusehen, dessen Dankbezeugungen mir der schönste Lohn waren für die Sorgen und Mühen, die fast jede Gallensteinoperation mit sich bringt.

Die von mir angestellte Nachfrage, die mir die Lichtseiten der Gallensteinchirurgie ebenso deutlich zeigte, wie ihre Schattenseiten, hat meine Begeisterung für die chirurgische Therapie der Cholelithiasis keineswegs herabgesetzt, sondern noch mehr gehoben: ich kenne in der That kein Gebiet, auf welchem der Chirurg so viel Befriedigung findet und so viel Dank erntet, wie auf dem der Gallensteinchirurgie und ich muss immer wieder mein Bedauern aussprechen, dass das aseptische Messer des Chirurgen selbst in den weit vorgeschrittenen Stadien der Cholelithiasis noch viel zuwenig von den inneren Collegen und ihren Kranken in Anspruch genommen wird.

Im neuen Jahrhundert tritt hoffentlich auch in dieser Hinsicht ein Umschwung ein!

Wir Chirurgen aber wollen nicht ruhen und rasten, sondern

Digitized by Google

alle Kraft daran setzen, weitere Fortschritte auf dem Gebiete der Gallensteinchirurgie anzubahnen. Denn selbst eine grosse Erfahrung von einem halben Tausend Operationen reicht, wie Sie gehört haben, nicht aus, um auf alle Fragen eine bestimmte und klare Antwort zu geben.

In 10 Jahren verwerfe ich vielleicht als falsch, was ich heute als richtig anerkenne und hinstelle. Als ein anfänglicher Gegner der Cystectomie bin ich jetzt ihr warmer Anhänger geworden. Die Cysticotomie, früher mein Lieblingskind, kann sich bitter beklagen, dass es von ihrem Vater jetzt so schlecht behandelt wird.

Die früher so häufig ausgeführte Cystostomie habe ich eingeschränkt, nicht weil Fisteln zurückblieben oder Steine wiederwuchsen, sondern weil in 6 pCt. der Fälle Entzündungskoliken und in 17 pCt. Adhäsionsbeschwerden nach der Operation auftraten.

Auch bei dem Schlauchverfahren, oder wie Poppert diese Methode nennt, „der wasserdichten Drainage", fehlen nicht die Entzündungskoliken und Adhäsionsbeschwerden, während sie nach der Ectomie zu den grössten Seltenheiten gehören.

Die Gründlichkeit der Operation, d. h. die Beseitigung sämmtlicher Steine, wennmöglich in einer Sitzung, war das Ziel, welches ich in den letzten Jahren nicht aus den Augen gelassen habe. Und da ich nicht nur augenblickliche, sondern auch Dauererfolge erzielen wollte, setzte ich immer mehr an die Stelle der Cystostomie die Cystectomie, in letzter Zeit häufig mit der Hepaticusdrainage combinirt. Auf diese Weise hoffe ich in Zukunft auch den unechten Recidiven vorbeugen zu können.

Wenden wir uns also mehr und mehr der Operationsmethode Langenbuch's zu!

Dieser Wechsel der Ansichten, der sich bei mir in dem kurzen Zeitraum eines Jahrzehnts vollzog, wird keinen von Ihnen befremden, der sich eingehend mit der chirurgischen Behandlung der Cholelithiasis beschäftigt hat. Ich aber tröste mich, wenn ich auf meine Fehler und Irrthümer zurückblicke, mit den Worten aus Goethe's Faust: „Es irrt der Mensch, so lang er strebt!"

Digitized by Google

XXI.

Ueber Klavierspielerkrankheit in der chirurgischen Praxis.[1]

Von

Professor Dr. J. Zabludowski

in Berlin.

M. H.! Wenn es sich auch nur um Fälle aus der Praxis der sogenannten kleinen Chirurgie handelt, so glaube ich doch, dass unsere Erfahrungen, welche auf einer grossen Zahl beobachteter Fälle basiren, deshalb die Beachtung dieser Versammlung verdienen, weil die Frage des Klavierspiels und seiner Leiden bei dessen grosser Verbreitung in sehr vielen Familien zu einer brennenden geworden ist und somit auch, wie die musikalische Ausbildung im Allgemeinen, eine in gewissem Sinne sociale Bedeutung hat. Zum Schaden der Betroffenen ist die Lösung dieser Frage zu oft ausschliesslich den Musikpädagogen überlassen worden, und zwar auch in solchen Fällen, wo deren Beurtheilung dem Arzte hätte näher liegen müssen, und wo der aufklärende Einfluss des Arztes am meisten eine gedeihliche Lösung des hier hervortretenden Problems bewirken könnte. Bei der kurz bemessenen Zeit möchten wir nur die springenden Punkte der sich hier anschliessenden Betrachtungen in den Kreis unserer Auseinandersetzung ziehen.

Bei der völlig ausgebildeten Hand des Erwachsenen bedecken am Klavier die 4 in einer Reihe neben einander stehenden Finger einen Tastenabschnitt von nur ungefähr 3 Tasten. Damit alle

[1] Vorgetragen am 4. Sitzungstage des XXIX. Congresses der Deutschen Gesellschaft für Chirurgie zu Berlin, 21. April 1900.

Digitized by Google

Finger je eine Taste unter sich bekommen, müssen sie gespreizt werden. So werden die Winkelabstände der Finger desto grösser, je kleiner die Hand ist, in letzterem Falle desto stärker die Zerrung der Sehnen und Muskeln. Keinem Klavierspieler — er mag eine durch Natur und Uebung noch so ausgebildete Hand haben — bleibt es erspart, sich das eine oder andere Mal einen Finger beim Spielen zu verletzen, wie es in der Musikersprache heisst, zu überspielen. Er hat es dann gewöhnlich entweder mit einer Distorsion oder Tendovaginitis mit oder ohne merklichen Erguss oder einer Myositis zu thun. Nicht selten treten diese krankhaften Zustände combinirt mit einander auf. Die Mitverletzung der äusseren Haut ist gewöhnlich für die Bedeutung der Erkrankung nicht massgebend, wohl aber das Verhalten des Patienten nach der Verletzung, wann und wie oft er sich den Eventualitäten der Ausführung „weitgriffig" geschriebener Compositionen aussetzt. Es dürfte das Gesetz der Multiplicität der Fälle mit im Spiele sein, dass wir in den letzten nahezu 2 Decennien hier in Berlin oft einem fast „Massenauftreten" von Klavierspielerkrankheit in gewissen Musikschulen begegneten. Die Zahl der Kranken, welche wir sowohl in unserer Privatpraxis als auch in der poliklinischen der Königl. chirurgischen Universitätsklinik aus verschiedenen Musikschulen bekamen, hing davon ab, ob die betreffenden Lehrer früher oder später dem Schüler oder dessen Angehörigen mit der Aeusserung gegenüber zu treten pflegen: „es ist keine gute Klavierhand" und somit kurzer Hand dem traurigen Spiele ein Ende bereiten. Auf diese Art hat ein mir bekannter Musiklehrer von scrupulöser Gewissenhaftigkeit mehr Musikschülerinnen dazu verholfen, Malerinnen, Photographinnen, gute Hausfrauen zu werden, als Virtuosinnen. Und wo Vorstellungen in dieser Richtung nicht halfen und bei der Musik geblieben werden musste, veranlasste dieser Lehrer die Pflege des musikalischen Componirens, und bei besonderen Umständen wurde das Dirigiren als Ziel gesetzt. Nicht weniger hängt die Präsenzzahl der an den Händen Leidenden in den Musikschulen ab von den Besonderheiten des Schülercontingents. So bestehen unsere bezüglichen Patienten meist aus weiblichen Individuen, die kaum der Kindheit entwachsen sind, von zartem Körperbau und von für ihr Alter das Mittelmaass nicht erreichender Körpergrösse, bei welcher die Spannweite zwischen Daumen und

Digitized by Google

kleinem Finger oft so gering ist, dass schon das Octavenpassagengreifen eine grosse Ueberwindung beansprucht. Mehrfach sind es junge Mädchen aus fremden Ländern, wo der Menschenschlag überhaupt ein kleinerer ist, die behufs Vervollkommnung in der Musik nach Berlin gereist sind. Dieselben haben es mit einer der Hysterie eigenen Hartnäckigkeit durchgesetzt, dass ihrer „höheren Ausbildung" in der Musik kein Hinderniss mehr seitens der Angehörigen entgegengesetzt werden konnte. Wir begegneten auch solchen Schülerinnen, die eine rhachitische Handbildung hatten, bei welchen die Spitze des kleinen Fingers bei gestreckter Stellung aller Finger das 2. Phalangealgelenk des 4. Fingers bei Weitem nicht erreichte. Wir schliessen aber diese Fälle als Deformitäten hier aus.

Wenn auch die Krankheit der Pianisten zu der grösseren Kategorie der „Beschäftigungskrankheiten" gehört, so zeichnet sie sich doch vielfach aus von den beiden in der Skala der Beschäftigungskrankheiten ihr am nächsten stehenden, nämlich der Schreiber- und der Violinspielerkrankheit. Die letzteren kennzeichnen sich dadurch, dass sie meist nur bei der Ausführung der ganz bestimmten Arbeit: der durch lange Uebung erreichten associirten und mit einander combinirten Bewegungen, auftreten. Es sind mehr „nervöse Krankheiten", die nicht weniger im Gehirn als in den peripherischen Nerven ihren Sitz haben, mit nur wenig objectiven Erscheinungen an der betheiligten Hand; sie entwickeln sich sehr langsam und latent, erst nach vielen Jahren anhaltender Berufsthätigkeit. Die Träger dieser Krankheiten haben bereits das jugendliche Alter überschritten. Anders ist das Bild der Klavierspielerkrankheit; sie setzt meist als „chirurgische Krankheit" ein, wir haben es mit einer traumatischen Entzündung in den verschiedenen Stadien ihrer Entwicklung, dem acuten, subacuten und chronischen, an einem oder mehreren Fingern und deren Nachbargelenken zu thun. Der Beginn der Krankheit ist meist ein plötzlicher. Je nach dem Stadium der Krankheit treten die Symptome der traumatischen Entzündung: Hitze, Schwellung und Schmerz, bald mehr, bald weniger in den Vordergrund. Unter den bezüglichen Patienten giebt es auch nicht wenige, die im Vergleich zu den Schreibern und Geigern in ihrem Berufe gar nicht viel arbeiteten; dann bestehen ihre Schmerzen auch ausserhalb ihrer speciellen Arbeit. Der eine erkrankte beim

Digitized by Google

Untersetzen des Daumens, der andere bei einer besonders starken Spreizung der Finger: beim Fassen von 9 Tasten (gebundenen und Staccato-Nonen-Uebungen). Es sind Muskel- und Gelenkzerrungen mit allen den Variationen, wie man solche, bei den Fussgelenkdistorsionen z. B., alltäglich in der chirurgischen Thätigkeit trifft mit mehr oder weniger Ergüssen in den Gelenken oder Sehnenscheiden. Bei Ruhigstellung der Hand gleich in den ersten Tagen nach dem Unfall und bei Combinirung der Ruhe mit Massage im Stadium decrementi des entzündlichen Processes tritt schnell Heilung ein, bei Wiederaufnahme aber der Beschäftigung unter den früheren Bedingungen tritt ein Recidiv schon bei geringerer Veranlassung ein. In ihrem jugendlichen Eifer liegen aber solche Patienten nach einem ihnen zugestossenen Unfall weiter sehr fleissig ihrem Studium ob, um nicht zur nächsten Lection unvorbereitet zu ihrem Lehrer zu kommen. Sie üben, so schlecht es geht, weiter. Einerseits bekommt die Krankheit einen subacuten oder chronischen Charakter und andererseits hält sie sich nicht an die Grenzen der zuerst erkrankten Partie. Bei der Verbreitung auf die Nachbargewebe kommt es zum Uebergang auf auf dem Wege liegende Nervenscheiden und Nervenstämme; es entsteht die neuritische, die hier gewöhnlichste Form der Erkrankung. Zu Krampfformen, wie bei Schreibern, kommt es äusserst selten, weil die Patienten schon früher mit dem Spielen aufhören müssen. Ist doch bei allem Wollen das Spielen nicht so dringend wie das Schreiben, und während das schlechte Spielen zur Katzenmusik wird, kann das schlechte Schreiben noch sehr gut verwerthbar sein. Aus diesem Grunde sind auch Krampfformen bei den Maschinenschreibern nicht so selten wie bei den Pianisten, obgleich diese Arten von Berufsthätigkeit in ihrer Handhabung sich am meisten ähneln. Wir hatten Gelegenheit, den Krampf bei Maschinenschreibern zu beobachten in Fällen, wo zur Maschine die Zuflucht genommen wurde, nachdem das Schreiben mit der Feder sowohl mit der einen als auch mit der anderen Hand, wie auch unter Benutzung verschiedener Federhalter unmöglich geworden war. Es bildet sich ein Schmerz im Verlaufe gewöhnlich des einen Armnerven, welcher an ferner gelegenen Punkten intensiver sein kann, als an der ursprünglichen Ausgangsstelle. Der Schmerz kann auch Gelenke überspringen. Er tritt sowohl bei Druck, als

Digitized by Google

auch bei Bewegung auf, bald mehr im Handgelenk, Ellbogen oder in der Schulter bis zum Rücken; in einem uns vorgekommenen Falle ging er nach vorn bis zum Sternum im Verlaufe der Intercostalräume. Die Intensität des Schmerzes und die Functionsstörung hängt natürlich sowohl von der anatomischen Beschaffenheit der betreffenden Partie als auch von den an dieselbe zu stellenden Anforderungen ab. Wir haben vor Kurzem einen Patienten behandelt, welcher trotz des Schmerzes am rechten vierten Finger und Daumen öffentlich spielen konnte; mit dem Taktstock zu dirigiren, war ihm aber trotz aller Dringlichkeit unmöglich. Wir haben hier ähnliche Erscheinungen wie bei Lumbago — nur in umgekehrter Richtung —, wo nach „Ueberheben" der Schmerz im Kreuze allmälig auf den N. ischiadicus übergeht und die Neuralgia ischiadica bei Weitem störender wird als die anfängliche Lumbago und auch am distalen Ende der Extremität stärker sein kann als am proximalen.

In einigen Fällen hatte das Ueberspielen ein Ganglion zur Folge an der Beugeseite des Metacarpophalangealgelenks des einen oder des anderen Fingers, oder oberhalb des Handgelenks. In einem Falle konnten wir die Neuritis nervi ulnaris, am intensivsten im Ellbogen auftretend, als von einem solchen Ganglion an der Ulnarseite der Volarfläche des Handgelenkes ausgehend verfolgen. In anderen Fällen verbreitete sich die Entzündung weniger nach den Weichtheilen als nach den anliegenden Knochen; es entstand Periostitis, in einem Falle am Processus styloideus ulnae, im anderen an der Endphalange des Daumens. Wir konnten für den Druck sehr empfindliche, wenn auch minimale Verdickungen am Knochen constatiren.

Wenn auch in der grossen Mehrzahl unserer Fälle die Sensibilitätsstörungen vornehmlich in Form von Schmerzen auftraten, so blieben auch Fälle nicht aus, wo eine Läsion der Bewegungsfasern der Nerven vorlag. Es waren Arbeitsparesen, wobei der eine oder andere Streckmuskel oder auch der ganze Arm nach wenigem Spielen die Arbeit versagte. In einem Falle beobachteten wir das Zusammenschnappen des vierten linken Fingers im ersten Phalangealgelenk bei einer Flexionsbewegung mitten im Spielen, während es in einem anderen Falle zu einem Einhaken im Metacarpophalangealgelenk eines Fingers bei der Extension kam. Die

Digitized by Google

Extension geschah in zwei Tempos: es waren Erscheinungen wie beim schnellenden Finger. Wir möchten aber diese Erkrankung per analogiam mit anderen von uns beobachteten Fällen von schnellenden Fingern hier nicht einzig und allein auf periphere, im Gelenk liegende Ursachen zurückzuführen, sondern auch auf Störungen in den psychomotorischen Centren. Wir glauben mit Recht, in vielen Fällen den schnellenden Finger als pathognomonisch für Hysterie und Neurasthenie ansehen zu können. Wir haben Fälle beobachtet, wo keine nachweisbaren localen Erscheinungen vorhanden waren, wo das „Schnellen" jedesmal in Perioden sich einstellte, wo der Patient grösseren Gemüthsaufregungen ausgesetzt wurde. Sowohl die Klavierspieler als auch die anderen, die wir mit dem schnellenden Finger befallen sahen, hatten alle deutlichen Stigmata der Hysterie aufzuweisen. Auch ein Einknicken des einen oder des anderen Fingers, ähnlich dem Einknicken des Knies als Folge von Contusion, wurde von uns wahrgenommen.

Wir haben aber auch verfolgen können, wie die periphere Erkrankung mit den mit derselben verbundenen Gemüthsbewegungen das Gesammtbefinden im hohen Grade beeinflusste. Wir haben Neurasthenie im Laufe der Krankheit sich ausbilden gesehen. Die Innervationen zur Heranziehung erkrankter Gebilde zur Arbeit müssen naturgemäss immer stärker werden, sie umfassen dann auch Muskeln und Nerven, die nicht unmittelbar für die auszuführende Arbeit nothwendig sind. Es werden alle Hülfs- und Reservemuskeln mitherangezogen, daher jetzt die grosse Ermüdung schon bei früher mit Leichtigkeit ausgeführter Arbeit. Die neuritische Form combinirt sich hier mit der paralytischen Form der „Beschäftigungsneurose".

Besondere statische Verhältnisse, die physiologisch zum Beweggrund von Formveränderungen an Knochen und Muskeln werden, kommen bei Musikern zur Geltung. Die Muskeln und Knochen der übenden Finger werden Jahr ein Jahr aus bestimmten Ziehungen und Drückungen ausgesetzt, und unter dem Einflusse dieses Reizes entstehen formative Veränderungen an den betreffenden Geweben, welche sich hier als sehr nützlich erweisen. Die Geiger bekommen eine Verlängerung des Zeige- und des Mittelfingers der linken Hand um 1—2 cm gegen die rechte. Die Pianisten bekommen eine ganz viereckige Form der Nagelglieder; letztere stellen nicht

Digitized by Google

mehr eine mehr oder weniger schiefe Ebene dar, welche von der Mitte der Pulpa zur Spitze des Nagels sich erstreckt. Die Breite der Phalanx übersteigt wenig die Dicke. Die Pulpa wird lederhart. Je jünger das Individuum beim Beginn des Musikübens war, desto stärker die formative Veränderung. Es wiederholt sich hier dasselbe wie bei allen Sportübungen, welche einen mehr einseitigen Charakter haben. Bei den Musikern kann uns dabei nicht entgehen, dass die formativen Veränderungen bei den Pianisten unter gleichen Verhältnissen bei Weitem hinter denjenigen der Geiger zurückbleiben.

Kann aber bei langandauernden aussergewöhnlichen Reizen mit diesen die Ernährung nicht Hand in Hand gehen, wenn die gesteigerte Function nicht den bestimmten Verhältnissen der Wehr- und Widerstandskraft des Individuums entspricht, so entsteht ein Verbrauch des Gewebes, wir bekommen eine Atrophie. Wir haben bei manchen Klavierspielerpatienten nach dem aussergewöhnlichen vielen Ueben Abmagerungen zu constatiren und beschränken sich die letzteren nicht nur auf das bei der Arbeit am meisten betheiligte Organ, sondern die Gesammternährung des Organismus hat stark gelitten: die betreffenden Individuen nehmen an Körpergewicht ab und bekommen eine livide Gesichtsfarbe. Mit Anschlag und Haltung geht es beim Spielen abwärts, es bilden sich Unarten aus, ähnlich wie es bei schwachen Kindern mit der Körperhaltung der Fall ist. Auch hier können noch so viele Ermahnungen stattfinden, die Haltung und der Gang werden schlecht und treten durch compensirende Verkrümmungen immer mehr zum Vorschein.

Bei Beobachtung einschlägiger Fälle kann es nicht entgehen, dass durch die gesteigerte Function — das viele Ueben — die Hypertrophien der Gewebe bei den jugendlichen Spielern nicht gleichen Schritt halten bei den Pianisten und bei den Geigern, und dieser Unterschied giebt gewisse Anhaltspunkte für die Aetiologie der Klavierspielererkrankung.

Ein Kind, welchem man das Reiten beibringen will, setzt man nicht auf ein Kürassierpferd, sondern auf einen Ponny. Der jugendliche Geiger hat eine, seiner körperlichen Entwicklung entsprechende Geige: $^1/_2$, $^3/_4$ der vollen. Er kann sich sogar eine entsprechend grosse Amati anschaffen. Ein Stradivarius, welcher eine einzige Grösse hat, bleibt dem körperlich ganz entwickelten Geiger vor-

Digitized by Google

behalten. Man hat es somit mit mehr individuell gebauten Instrumenten zu thun.

Mit den Pianisten ist es etwas anders bestellt. Die Klaviere der verschiedenen renommirten Fabriken sind fast nach einem Schema gebaut, sie sind mit Klaviaturen versehen von ziemlich gleichen Mensuren.

Vor noch nicht allzu langer Zeit war die Mensur eine etwas schmälere. Auf Veranlassung Anton Rubinstein's, dem die Finger in den letzten Jahren seiner künstlerischen Thätigkeit besonders dick geworden waren, führte Bechstein eine breitere Mensur ein. Dem Bechstein'schen Beispiele folgten — mit ganz minimalen Abweichungen — die anderen Fabrikanten. An demselben Klavier üben nun ein mit einer Athletenhand versehener Virtuose nnd eine dem Kindesalter kaum entwachsene Schülerin, deren Hände nicht eine Oktave greifen können. Dann fällt noch ein besonderer Umstand in die Wagschaale zu Ungunsten der Klavierspieler. Der Violinspieler hat seine eigne Geige und ist somit Herr derselben, daher macht er bei entsprechender Ermüdung oder — wie es beim rationellen Ueben der Fall ist — in bestimmten Intervallen Pausen. Die Zeitabschnitte des Spielens können beliebig geregelt werden. Für viele Klavierspieler in der Grossstadt gestalten sich die bezüglichen Verhältnisse ganz anders. So sind es nicht zum geringen Theil Kostgängerinnen von Damenpensionaten, welche dort in der Nähe ihrer Conservatorien Unterkunft finden. Ein eigenes Klavier hat die Schülerin nicht. Die Pensionate sind meistens mit einer ungenügenden Anzahl von Klavieren versehen, welcher Mangel sich um so mehr bemerkbar macht, als die für das Ueben freie Zeit mehrerer Schülerinnen mit einander kollidirt. Bezüglich der Benutzung der Klaviere besteht vielfach eine ähnliche Hausordnung wie hinsichtlich der Zeitungen in den Cafés: so lange die eine Zeitung in derselben Hand bleibt und benutzt wird, wird sie den anderen vorenthalten. Verstummt das Klavier, so springt die andere, auf diesen Moment lauernde Schülerin ein. Dieses „Beati possidentes" ist oft mit der Grund, dass mit verstauchten Fingern weiter gespielt wird. Manche energische junge Mädchen bringen es dabei bald zum Fiebern und und zum Darniederliegen. Ein stundenlanges Spielen, lediglich um im Besitze der Klaviere zu bleiben, wird zur automatischen

Digitized by Google

Arbeit und auch da, wo es keinen directen Schaden anrichtet, ein nutzloses. Die Aufregung, in welcher sich die jungen Mädchen in der ersten Zeit nach der Ankunft an dem neuen Ort mit seinem geräuschvollen und hastigen Getriebe befinden, macht über kurz oder lang einer allgemeinen Abspannung Platz. — Im besonderen Nachtheil befindet sich der Pianist dem Geiger gegenüber noch dadurch, dass er fortwährend in einer Stellung vor dem einen Instrumente sitzt, während der Geiger gewöhnlich noch das Klavierspiel im Nebenfache hat und somit die grossen Vorzüge der Abwechslung bei der Arbeit geniesst.

Wir begegnen der häufigen Erscheinung, dass jugendliche Personen, bei denen ein unverkennbares musikalisches Talent, gepaart mit grossem Fleiss, vorhanden ist, jeder weiteren Klavierausbildung zu entsagen genöthigt werden. Und diese sind nicht etwa minderwerthige (neurasthenische, hysterische, erblich belastete), sich für irgend welche andauernde Thätigkeit überhaupt nicht eignende Individuen. Unter den dem Klavierspiel gezwungen Valetsagenden sind solche, bei denen in Bezug auf rationelle Methodik des Klavierspiels nichts zu wünschen übrig war, und denen ein ausgezeichnetes Instrument, auch hinsichtlich der Weichheit des Klaviermechanismus, zur Verfügung stand. Zu denselben gehören auch solche, welche, in Verzweiflung darüber, dass die eine Hand nicht parirt, mit nur einer Hand weiter üben, während die andere in der Heilung begriffen ist; dann solche, die ihr Heil versuchten bei einem neuen renommirten Musikpädagogen, um sich eine neue Methode anzueignen. Es fehlte auch manchen Orts nicht an Versuchen, auf operativem Wege eine grössere Unabhängigkeit der Finger von einander zu erzielen: Durchtrennung der Zwischensehne an der Ulnarseite der Sehne des Extensor digitorum communis am 4. Mittelhandknochen.

Die präventiven Maassregeln gegen die Klavierspielerkrankheit nicht ausschliesslich den Pianisten aufzuerlegen, vielmehr auch bei der Fabrikation eine grössere Handlichkeit des Instruments zu erstreben, dürfte bei dem jetzigen Fortschritt der Technik auf keine unüberwindlichen Schwierigkeiten stossen. Und wenn Billroth das Massenvorkommen „überspielter Hände“ als die jüngste Krankheit des 19. Jahrhunderts bezeichnen konnte, so dürfte es dem 20. Jahrhundert vorbehalten sein, ein wirksames Mittel zur Verhütung

Digitized by Google

dieser Krankheit zu Tage zu fördern. Es stellt sich hier die Aufgabe, eine Möglichkeit zu schaffen, weit aus einander liegende Töne mit geringer Spannkraft gleichzeitig anschlagen zu können.

Den bis jetzt weitgehendsten mehr oder weniger gelungenen Versuch, die Klaviatur einer kleineren Hand anzupassen, hat der Ungar Jankó gemacht. Es gelang ihm, durch treppenweise Anordnung von mehreren Klaviaturen übereinander kleinere Fingerintervalle zu erzielen. Derselbe Ton ist bei Jankó mehrere Male auf seinen Klaviaturen vorhanden, und daher kann er da gegriffen werden, wo er den mitanzuschlagenden Tönen gerade am nächsten steht. Der Daumen befindet sich in mehr vertikaler Richtung zu den anderen Fingern beim Greifen und kann deswegen mit viel geringerer Kraftverwendung aufschlagen.

Die Jankó'sche Klaviatur hat aber trotz ihres schon 13 jährigen Bekanntseins und der begeisterten Fürsprache derselben seitens einiger ihrer Anhänger keine allgemeine Aufnahme gefunden. Dies dürfte in erster Linie dem Umstande zuzuschreiben sein, dass bei Jankó in Folge der verschiedenen Anschlagstellen nicht die Sicherheit in der Abwägung von Zartheit und Stärke des Tones zu erreichen ist. Auch ist die Orientierung durch das Auge wesentlich dadurch erschwert, dass sich die Ober- und Untertasten in ununterbrochener Folge an einander reihen. Endlich müsste auch erst eine ganz neue Generation von Lehrern herangebildet werden, die die neue Klaviatur bemeistern könnten.

Mein Vorschlag geht dahin, ein Klavier zu bauen, auf dem die Technik des Klavierspielens der körperlich noch unentwickelten Hand wie bei Jankó erleichtert würde, ohne dass damit aber eingreifende Veränderungen in dem Bau des bewährten Normalklavieres verbunden wären. Ich gehe darauf aus, „Jugendklaviere" zu konstruiren und schlage die Verkleinerung der Tastenverhältnisse um 3/20 vor. Jede Taste würde um 3/20 schmaler und somit auch jedes Intervallverhältniss um 3/20 geringer werden. Hiermit stellen wir an die Klavierfabrikanten die Anforderung, Klaviere von 2 verschiedenen Tastenbreiten zu führen. Der Uebergang vom nicht vollen zum vollen Klavier würde ebenso leicht vor sich gehen, wie derjenigen zur grösseren Geige.

Durch den allmählichen Uebergang vom kleineren Klavier

Digitized by Google

zum grösseren werden naturgemäss bessere Klavierhände sich ausbilden. Bei Geigern trägt ja der Uebergang bei fortschreitender körperlicher Entwickelung zum grösseren Instrumente mit dazu bei, ihre Hände für ihren Beruf passender zu machen. Die junge Pianistin würde beim Gebrauch einer kleineren Klaviatur nicht die Gesammtmenge ihrer disponiblen Spannkräfte gleich in der ersten Zeit ihrer Berufsthätigkeit verbrauchen, sie würde die Möglichkeit einer gedeihlichen Entwickelung aller ihrer Kräfte für die ganze Dauer ihrer musikalischen Ausbildung übrig behalten. Die Anpassung an die gesteigerten Anforderungen würde ungestört vor sich gehen.

Nächst der Prophylaxe sind auch in Bezug auf Therapie der Klavierspielerkrankheit einige besondere Bedingungen mit zu berücksichtigen. Bei den Pianisten kommen im Vergleich zu Schreibern und Geigern z. B. bei der Ausübung ihres Berufes fortwährend viel grössere Muskel- und Nervengruppen in Thätigkeit; ihr Actionsfeld, die Klaviatur, ist im Vergleich zu demjenigen des Schreibers, dem Papier, und dem des Geigers, den Saiten, ein weit ausgedehnteres. Die Bewegungen der beiden oberen Extremitäten werden vom Klavierspieler in stetiger Abwechselung und gegenseitiger Ablösung sowohl von kleinen als auch von grossen Muskelgruppen ausgeführt. Die Arbeit wird auf die Mm. interossei, lumbricales, die Muskeln am Thenar und Hypothenar, die Muskeln am Vorder- und Oberarm, sowie diejenigen des Rumpfes, welche an das Schulterblatt sich anheften, für beide Hände fast gleich vertheilt. Bei Schreibern haben wir es mit einer constant associirten Thätigkeit der Muskeln, in der Hauptsache der ersten drei Finger der rechten Hand, zu thun. Bei den gut geschulten Pianisten bleiben die jeweilig nicht arbeitenden Finger erschlafft, es ist dies eine intermittirende Arbeit der Finger; beim Schreiber bleiben auch die die Feder nicht führenden Finger in einer Contractionsstellung. Somit dürften beim Pianisten bei der Ausübung seines Berufes die Leitungsbahnen für das Spielen nur wenig von den motorischen, den weniger complicirten Willensbewegungen dienenden, Leitungsbahnen abweichen. Die Berufsarbeit des Pianisten ist von diesem Standpunkt aus betrachtet gewissermassen als eine gröbere anzusehen als diejenige des Schreibers oder des Geigers. Dies dürfte hauptsäch-

Digitized by Google

lich der Grund sein, warum Störungen in speciellen Coordinationscentren und somit Krampfformen bei den Pianisten im Vergleich zu den Schreibern und Geigern nur selten vorkommen. Diese Unterschiede ergeben je besondere Indicationen für die Therapie. Bei den Pianisten stehen wir nicht vor der Aufgabe, durch Finger-, Hand- und Armübungen neue Coordinationen und Associationen herbeizuführen, die dann hemmend auf die bestehenden, mit abnormer Motilität und Sensibilität verbundenen Coordinationen wirken sollen. Auch liegt es uns hier nicht ob, eine compensatorische Wirkung zu erreichen durch Einexercieren neuer Muskelassociationen für die Berufsarbeit zum Zwecke der Lösung der festgefügten alten Associationen und Ausschaltung von übermüdeten Muskeln und Nerven. Eine solche Ausschaltung ist ein therapeutischer Hauptfactor bei Schreibern: Wir bringen diesen ganz neue Schreibarten bei, wobei sogar die früher antagonistisch wirkenden Muskeln arbeiten können.

Die Behandlung der überspielten Finger ist lediglich die allgemein chirurgische. In frischen schweren Fällen Ruhigstellung, Suspension in der Mitella, in leichteren leichte Massage, Bindenverband; hat die Entzündung ihren Höhepunkt überschritten, Massage allein. In subacuten Fällen Massage und Compressivverbände; in chronischen Fällen energische Massage und Bewegungsübungen in den Nachbargelenken. Die Massage bei den Pianisten besteht hauptsächlich in den als Pétrissage und Massage à friction bekannten Manipulationen. Je näher wir der Akme des Processes sind, desto gelinder die Massage und umgekehrt. Ist nur ein Gelenk afficirt, so beschränken wir uns auf die Massage der betreffenden Partie bis zu den nächsten Gelenken; haben aber einige Gelenke gelitten, so massiren wir grössere Partieen: den ganzen Vorderarm resp. die ganze Extremität bis zur Schulter hinauf. Auch in den so häufig vorkommenden Fällen von Neuritis halten wir uns nicht ausschliesslich an das den erkrankten Nerven zugehörige Gebiet. Durch die Durchknetung ganzer Organe in centripetaler Richtung haben wir ein Mittel zu sehr vollkommener Perfusion. Durch diese Massagemanipulationen werden sowohl die entzündlichen Producte und asphyktischen Stoffe entfernt, als auch neue Nährstoffe den Geweben zugeführt.

Digitized by Google

Mit den Bewegungsübungen beginnen wir nicht früher als im Stadium decrementi des entzündlichen Processes, und zwar — im Gegensatz zur Anwendung der eigentlichen Massagemanipulationen — ausgiebiger in den weiter gelegenen Gelenken als in den den afficirten näher gelegenen. Wir bezwecken dadurch lediglich, der Muskelatrophie entgegenzuwirken. Wir beginnen mit wenig anstrengenden Widerstandsbewegungen, wie dieselben in der manuellen Heilgymnastik angewandt werden; später folgen active Bewegungen: Uebungen mit nicht schweren Hanteln (von 1—2 kg Gewicht), je nach der körperlichen Entwicklung des Patienten. Die einen wie die anderen Bewegungen sind in langsamem Tempo auszuführen. Alle activen Bewegungen aber lassen wir sowohl an der kranken als auch an der gesunden Extremität ausführen, um die Wirkung der symmetrischen und correspondirenden Bewegungen zur Geltung bringen zu lassen. Auch lassen wir die Bewegungen sowohl continuirlich als auch saccadirt machen, beide immer in langsamem Rhythmus. Die saccadirte Bewegung lassen wir so ausführen, dass wir sie im Ellenbogen- oder im Schultergelenk (Flexion oder Extension) in einige Tempos zerlegen. Wir schalten dadurch in die Bewegung für ein bis zwei Secunden ein Intervall ein. Energische Massage und Bewegungen wenden wir bei den selteneren paralytischen und Krampfformen an. Hier wird immer die ganze Extremität bearbeitet und die Uebungen werden in allen Gelenken, mit Berücksichtigung der normalen Excursionen derselben, vorgenommen. In allen Formen der Klavierspielererkrankung, ganz besonders aber in den letztgenannten, ist die Regulirung der Arbeitszeit bei Wiederaufnahme des Spielens von besonderer Wichtigkeit. Patient hat so und so viele Male je eine Viertelstunde mit Unterbrechung von ein Paar Minuten zu spielen. Dann aber sind in technischer Hinsicht schwere Musikstücke für die erste Zeit zu vermeiden.[1])

---

[1]) Zabludowski: Die Bedeutung der Massage für die Chirurgie und deren physiologische Grundlagen. v. Langenbeck's Archiv, Band XXIX, Heft 4.

Idem: Physiologische Wirkungen der Massage und allgemeine Betrachtungen über dieselbe im Dienste der Chirurgie, ihre Indicationen und Technik. v. Langenbeck's Archiv, Bd. XXXI, Heft 2.

Idem: Zur Massage-Therapie. Berliner klinische Wochenschrift, 1886, No. 26 ff.

Idem: Bemerkungen zur Massagetherapie in der Chirurgie. v. Volkmann'sche Sammlung klinischer Vorträge. No. 209 vom Mai 1898, Seite 996.

Digitized by Google

Schlussfolgerungen.

1. Die Klavierspielerkrankheit wird in den meisten Fällen gleich der Geiger- oder der Schreiberkrankheit als coordinatorische Beschäftigungsneurose aufgefasst und somit gleich jenen als functionelle Störung, deren Sitz in erster Linie im Hirn zu suchen ist, behandelt. Dank dieser Auffassung werden „überspielte Finger" vielfach mit Electricität, mit Bewegungsübungen mit oder ohne Massage behandelt. Das einschlägige klinische Material lehrt aber, dass bei den Klavierspielern es sich nur ganz ausnahmsweise um eine nervöse Erkrankung handelt. In der grössten Zahl von Fällen hat man es mit einer Neuritis des einen oder des anderen Armnerven zu thun, als mit einer per continuitatem entstandenen Entzündung, ausgehend von beim Spielen traumatisirten Muskeln oder Gelenken. Der Uebergang eines acuten Stadiums in ein subacutes und chronisches ist manchmal die Folge einer gebrauchten Uebungscur, bei welcher an den meistafficirten Gelenken auch meist geübt wurde.

2. Das Hauptcontigent der Klavierspielerkranken besteht aus Conservatoriumsschülerinnen von zartem oder kleinem Knochenbau im Allgemeinen oder mit schlaffen Gelenken und mit für die Beherrschung des Klaviers ungenügend grossen Händen im Besonderen. Neuropathische Beanlagung als prädisponirende Ursache kommt bei den Klavierspielern selten zur Geltung, wie auch die rein functionellen Formen der Erkrankung, als locale Erscheinung der Neuropathie, selten vorkommen.

3. Das heute zu Tage gebrauchte Klavier, so nahezu vollkommen es für die gut entwickelte Hand des Erwachsenen ist, stellt vielfach schwer zu überwindende Hindernisse Kindern und Adolescenten. Die Zahl der Unfälle, als „Ueberspielen der Finger", hängt naturgemäss auch von den in dem einen oder dem anderen Conservatorium an die Schüler gestellten Aufgaben ab.

4. Es besteht ein nicht zu verkennendes Bedürfniss nach Klavieren, deren Klaviatur dem körperlich noch unentwickelten Schüler die Möglichkeit bietet, weit aus einander liegende Töne bei einer geringeren Spannweite der Hände gleichzeitig zu greifen. Der nach dieser Richtung von Jankó gemachte Versuch mit einer neuen Klaviatur hat keine allgemeinere Verwerthung gefunden

Digitized by Google

wegen der durch dieselbe bedingten zu grossen Abweichung von der üblichen Technik des Klavierspiels.

5. Es ist zweckmässig, ein „Jugendklavier“ zu construiren, dessen Klaviatur sich von der normalen nur durch die geringere Breite der einzelnen Tasten unterscheidet.

6. Die Therapie der gewöhnlichen, von Trauma herrührenden Klavierspielerkrankheit besteht in Ruhe und nicht reizenden Massagemanipulationen. Heilgymnastische Uebungen sind nur im Stadium decrementi des Processes und nur in den verschont gebliebenen Nachbargelenken vorzunehmen. Bei den selteneren, den paralytischen und den Krampfformen werden energische Massage, Widerstands und active Bewegungen angewandt.

Digitized by Google

XXII.

Zur Lehre von der Coxa vara.[1]

Von

Dr. Ferdinand Bähr

in Hannover.

(Mit einer Figur.)

Die Coxa vara ist für die Entstehung der sogenannten Belastungsdeformitäten eine so interessante Knochenerkrankung, dass es berechtigt erscheint, einstweilen immer wieder auf dieselbe zurückzukommen. Ist doch gerade die Kenntniss der normalen Anatomie, insbesondere der inneren Structur des coxalen Femurendes vermeintlich eine recht gute, so dass gerade die Coxa vara geeignet sein dürfte, unsere Anschauungen über die Knochenarchitectur zu erweitern, zu klären, namentlich da, wo es sich um pathologische Veränderungen handelt.

Ohne hier auf die verschiedenen Hypothesen bekannterer Art einzugehen, wie zu grosse Beanspruchung annähernd normalen Knochens, Spätrachitis, jugendliche Osteomalacie, will ich meiner Meinung nur dahin Ausdruck geben, dass ich die Annahme des ersterwähnten Momentes wohl für die Schenkelhalsverbiegung für zulässig halte, dass aber für die Verbiegung in der Epiphysenlinie wohl etwas Besonderes hinzukommen muss. Dass wir diese besonderen Bedingungen an den fertigen Präparaten, an dem ausgeheilten Object kennen lernen werden, halte ich für wenig wahrscheinlich. Jeder Versuch aber hierin Klarheit zu schaffen, mag er auch negativ ausfallen, einer späteren Kritik nicht Stand halten,

[1] Vorgetragen am 4. Sitzungstage des XXIX. Congresses der Deutschen Gesellschaft für Chirurgie zu Berlin, 21. April 1900.

Digitized by Google

verdient Beachtung, schon deshalb, weil er uns die Grenzen der Bedingungen mehr und mehr einschränken lässt.

Auf dem vorjährigen Congresse hat Sudeck die Theorie von der primären Insufficienz des Zugbogens aufgestellt. Von vornherein ist es nicht zulässig, den sogenannten Zugbogen an der Sudeck'schen Verstärkungsleiste als am meisten beansprucht anzunehmen. Es entspricht das nicht den mechanischen Bedingungen und zwar um so weniger, wenn man, wie Sudeck auf dem Boden der Wolff'schen Krahntheorie steht, nach der bekanntlich die Zugspannung an dieser Stelle eine minimale ist. Die Ansicht ferner, dass die Epiphysenlinie gleichsam eine Verstärkung des Zugbogens sei, halte ich nicht für stichhaltig beim Vergleich mit anderen Knochenenden und bei dem unregelmässigen Verlauf dieser Linie, welche in die regelmässigen Kraftlinien absolut nicht hineinpasst. Warum soll es überhaupt der Zugbogen sein, der insufficient wird? Warum nicht auch der Druckbogen? Die Veränderungen, welche Kocher-Langhans in der Nähe der Verstärkungsleiste in der Spongiosa fanden, dünnere Bälkchen, grössere Zwischenräume, sind secundärer Art, sie gehören zum Begriff der Inactivitätsatrophie, worauf ich noch zurückkommen werde.

Sudeck stützte seine Hypothese auf jene unregelmässige Knochencrista, welche sich vorne an die Kopfkappe anschliesst, er nannte sie „Verstärkungsleiste" und fasste sie als eine Verstärkung des Zugbogens auf. Aus mechanischen Gründen ist diese Deutung der Knochenprotuberanz nicht zulässig. Nirgends sehen wir, dass derartige, unregelmässige Knochenwülste mit der inneren Architectur in solchem Zusammenhang stehen. Solche Verstärkungen sind immer in das Niveau des Knochens hineingearbeitet, da der Ausdruck für ihre Anordnung eine regelmässige Kurve darstellt, sie wachsen nie unregelmässig in ihrer Form aus dem Knochen heraus.

Giebt es eine andere, vielleicht auch einfachere Erklärung dieses Knochenwulstes, von dem Sudeck sagt: „Diese Leiste sieht aus wie die Ansatzstelle einer Sehne oder eines Bandes. Es setzt sich aber keine Sehne und kein Band an ihr an." In den ihm zu Gebote stehenden anatomischen Lehrbüchern konnte Sudeck keinen diesbezüglichen Aufschluss erhalten. Eine Bemerkung in Weber's Mechanik der menschlichen Gehwerkzeuge, „die Kapsel-

Digitized by Google

membran ist am Schenkelhalse wie am Pfannenrande nicht allenthalben gleichmässig, sondern nur an einzelnen Stellen befestigt, am Schenkelhalse nur oben und vorn", liess mir einen Zusammenhang mit der Kapselinsertion sehr wahrscheinlich erscheinen und ich fand denn auch bei Joessel folgenden Passus: „Die Synovialmembran geht mit der fibrösen Kapsel vom Limbus cartilagineus ab und überzieht die Innenfläche derselben. Das Verhalten der Membran nach unten ist verschieden, je nachdem man sie an der vorderen oder an der hinteren Seite des Gelenkes untersucht. An der vorderen erstreckt sie sich nicht wie die fibröse Kapsel bis zur Linea obliqua femoris, sondern sie schlägt sich schon vorher nach oben um, verwächst mit dem Periost des Oberschenkelhalses und endigt am Knorpel des Kopfes. Zwischen den unteren Ansatzpunkten der fibrösen Kapsel und der Umschlagstelle der Synovialmembran besteht demnach an der vorderen Seite ein kleiner, durch Bindegewebe ausgefüllter Raum."

Bekanntlich hat Lauenstein zuerst der Bedeutung der Knochencrista nachgeforscht, um sie schliesslich als etwas Pathologisches zu betrachten. Es kam mir deshalb darauf an, eine möglichst exakte Erklärung für die Existenz des Knochenwulstes zu erlangen und ich habe neben mehreren resultatlosen Erkundigungen bei Anatomen nur eine solche erhalten. Herr Professor Merkel-Göttingen hatte die Liebenswürdigkeit mir Folgendes mitzutheilen: „Ich habe unser trockenes Material auf die von Ihnen am Schenkelhals urgirte Rauhigkeit angesehen und habe auch feuchte Präparate betrachtet. Die Sache liegt überaus einfach. Mit den mechanischen Verhältnissen des Druckes und Zuges (selbstverständlich in dem hier vorliegenden Sinne. Verf.) hat eine Rauhigkeit niemals auch nur das Geringste zu thun. Damit hat 1. lediglich die Dicke und Festigkeit, 2. die Structur der Spongiosa und 3. hier am Oberschenkel der von mir vor etwa 20 Jahren beschriebene „Schenkelsporn" etwas zu thun. Rauhigkeiten stehen immer in Causalzusammenhang mit Ansätzen des Bindegewebes am Knochen. Sie können hervorgebracht werden 1. durch Ansatz von Muskelfasern, 2. durch Ansatz von Fascien, 3. durch Ansatz von Synovialmembran. Das letztere ist hier am Oberschenkel der Fall, ebenso wie man Aehnliches auch an anderen Knochen mit starken Kapselpartien beobachtet. Die von Ihnen bezeichnete

Digitized by Google

Rauhigkeit findet sich wohl ausgebildet an Schenkelbeinen mit einer kräftigen Linia aspera und obliqua und fehlt an solchen, welche auch die anderen Rauhigkeiten weniger entwickelt zeigen. Ist sie vorhanden, dann ist auch fast immer eine dreieckig erscheinende Rauhigkeit von gleichem Aussehen am oberen und hinteren Umfang des Schenkelkopfes zu sehen. An manchen Präparaten geht die rauhe Beschaffenheit fast um den ganzen Schenkelkopf herum. Sehen Sie einen Schenkelkopf an, welcher noch seine Weichtheile besitzt, dann sehen Sie sehr wohl, dass es sich hier um äusserst kräftige Faserzüge handelt, welche, aus der Kapsel kommend, neben der überknorpelten Fläche des Kopfes ansetzen."

Darnach erscheint mir die Auffassung der Rauhigkeit als einer Verstärkungsleiste endgiltig hinfällig und damit auch die Hypothese von einer primären Insufficienz des Zugbogens. Das Gleiche gilt, nebenbei bemerkt, für die von Sudeck aufgestellte Verstärkungsleiste am Fersenbein.

Ich zeige Ihnen hier ein Präparat, an welchem ich eigentlich die Verstärkungsleiste demonstriren wollte, aber dieselbe fehlt. Die Synovialmembran schlägt sich auf der Vorderseite nicht um, dagegen gehen zahlreiche Faserzüge an der Hinterseite in den Schenkelhals hinein. Hier handelt es sich um ein in dieser Beziehung dürftiges Präparat, es dürfte aber daraus leicht ein Schluss auf die sonst vorkommende Mächtigkeit dieser Fasern zu ziehen sein.

Sicherlich giebt es hierin allerhand Variationen und ich möchte dem stärker ausgebildeten Ansetzen der Kapsel am Schenkelhals auch eine gewisse Bedeutung für die Heilung intracapsulärer Fracturen beimessen, die vielleicht grösser ist, als das, was man bisher dafür hauptsächlich geltend gemacht hat. Was das Hinaufschieben des Kapselansatzes selbst angeht, so fragt es sich, ob nicht, da ja das coxale Femurende gleichsam aus der Trochanterengegend seitlich allmälig hervorgewachsen ist, ein fortschreitendes Bestreben vorliegt, das eigentliche Gelenk abzuschliessen.

Die verschiedene Entwickelung der Knochencrista bei den beschriebenen Präparaten von Coxa vara legt den Gedanken nahe, dass wir es, wenn auch nicht mit einer Verstärkungsleiste, so doch bisweilen mit einer „verstärkten Leiste" zu thun haben. Unter dem Zug der hier ansetzenden Synovialis, die, wie wir

Digitized by Google

hörten, äusserst kräftige Faserzüge enthalten kann, ist es zu einer Vergrösserung, zu einer Elongation der Leiste gekommen, ein Vorgang, wie er auch an anderen Gelenken beobachtet wird, wo die mechanischen Bedingungen weniger schwer ins Gewicht fallen. Ich erinnere nur daran, wie nach den eingehenden Untersuchungen von Heubach an dem kleinen Metatarsophalangealgelenk bei Hallux valgus die Ansatzstelle des medialen Bandapparates sich zu einer Exostose auswächst. Vielleicht hängt mit diesem Zuge auch die von Kocher erwähnte Elongation des Schenkelhalses überhaupt zusammen.

Was die Analyse der klinischen Fälle anlangt, so hat man, so weit mir bekannt, bislang wenig Werth auf eine weitere Variation gelegt, es ist dies die Länge resp. Kürze des Schenkelhalses. Sie war nur bei den fertigen Fällen für die operative Behandlung in Betracht gezogen worden. Mit der Kürze des Schenkelhalses verbindet sich oft ein Verhalten des Trochanter major derart, dass dieser mehr nach innen gewachsen oder umgekrempelt ist. Bei kurzen Schenkelhälsen kommt es natürlich früher zu einer Hemmung der Bewegungen und der Grad der Gelenkcontractur ist deshalb nicht immer symptomatisch ein Maassstab für die pathologische Veränderung des Femurendes. Die Beschränkungen der Beweglichkeit treten deshalb bald relativ früh, bald relativ spät ein. Es kommen solche Variationen vor, dass der mediale Trochanterrand von dem lateralen Rand der Kopfkappe nur zwei Drittel, ja nur halb so weit entfernt ist, als bei einem gut ausgebildeten Femurende. Plausible Gründe für diese grosse Variationsbreite habe ich keine. Ich kann nur auf die Thatsache hinweisen, dass bei den Thieren diese Verhältnisse ausserordentlich grossen Schwankungen unterliegen, dass dort vom eben angedeuteten Schenkelhals Uebergänge bis zu den Längen des menschlichen Schenkelhalses vorkommen. Sicher hat die Längenzunahme etwas mit dem Aufrichten des Rumpfes zu schaffen, die Kürze ist also vielleicht eine atavistische Reminiscenz.

Bei der Entstehung der einzelnen Formveränderungen ist man bislang in etwas einseitiger Weise von der aufrechten Stellung allein ausgegangen. Mit Rücksicht hierauf hat Kocher das Ligamentum ileofemorale in seiner Wirkung herangezogen, das bei

Digitized by Google

Auswärtsrotation und Extension das obere Femurende nach hinten drückt. Wenn man diese Entstehung auch für manche Fälle gelten lassen kann, so ist doch darauf hinzuweisen, dass die Extension beim Tragen schwerer Lasten nicht immer üblich ist, da die Leute bekanntlich „in den Knien“ gehen und das Hüftgelenk nicht ad maximum extendiren. Jedenfalls ist die Extension nicht immer primär vorhanden, sie fehlt auch zuweilen secundär, wie Hofmeister betont hat, und was ich nach eigenen Erfahrungen bestätigen kann. Wichtiger dürfte es sein, dass das Femur vielfach in einer zur horizontalen geneigten Stellung beansprucht wird, wobei die Last den Schenkelhals mehr nach hinten zu biegen sucht. Diese Beanspruchung ist am stärksten, wenn das Femur horizontal steht, wie oft annähernd beim Aufstehen aus dem Sitzen oder gar beim Aufnehmen von Lasten von der Erde, beim Bergsteigen oder bei der Beförderung von Lasten in gebirgigen Gegenden. Steht das Femur horizontal, so findet eine reine Abbiegung nach hinten statt. Meist aber steht die Axe des Femur mehr schräg; dann haben wir, mit Rücksicht auf den verbreiterten Ansatz des Schenkelhalses an der Diaphyse im oberen Femurende ein unregelmässiges, schräg stehendes Viereck, dessen Trochanterenseite fest steht, dessen obere hintere Ecke belastet wird. Da der Kopf gerade nach hinten mehr ausladet, ist dieser Angriffspunkt ganz besonders geeignet, um eine Drehung des Schenkelhalses zu bewirken. Die Torsion wäre also auch so zu erklären. Für die Art der Beanspruchung kommt erschwerend in Betracht, dass sie oft, wie beim Aufnehmen von Lasten, in plötzlicher Weise stattfindet. Gerade aber für die Rückwärtsbiegung sind die anatomischen Verhältnisse bei solcher Anordnung besonders günstig, weil der Schenkelhals von vorne nach hinten abgeplattet ist, er also flachkant beansprucht wird im Gegensatz zu hochkant bei der Aufrechtstellung. Das flache Lineal ist bekanntlich über seine flache Seite leichter zu biegen, als über die hohe.

Hofmeister hat mit Nachdruck in seiner letzten Arbeit auf die verschiedene Localisation der Verbiegung aufmerksam gemacht. Wir haben zwei Prädilectionsstellen, den Ansatz des Schenkelhalses an der Diaphyse, weil dort die Biegungsbeanspruchung am grössten ist, die Epiphysenlinie, weil dort eine besondere Nach-

Digitized by Google

giebigkeit vorliegt. Eine dritte solche Stelle liegt aber jedenfalls noch da, wo der Schenkelhals am schwächsten ist, und diese Stelle liegt dicht unter der Kopfkappe.

Eine Eintheilung nach der Entstehungsart würde ergeben:

1. Fälle, bei denen die Belastung mehr in aufrechter Stellung erfolgt,
2. Fälle, wo der Oberschenkelknochen mehr in schräger oder horizontaler Stellung belastet wird,
3. Mischformen.

Nimmt man dazu die verschiedene Localisationsmöglichkeit der Verbiegung, so resultirt eine Fülle verschiedener Formen, aus denen man klinisch einige Arten herauschälen kann, nur mit der Vorsicht, dass das pathologische Präparat nicht immer mit unserem Rechenexempel stimmt. Das gleiche Individuum erwirbt unter diesen Umständen verschiedene Formen der Verbiegung.

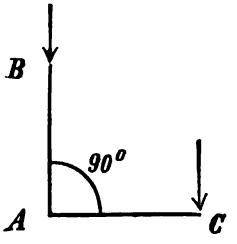

Wie steht es nun mit den Veränderungen der Architectur? Ich will zunächst vorausschicken, was wir nach der üblichen Anschauung erwarten müssten und darf mir wohl eine knappe, mechanische Skizze gestatten. Der Stab AB stehe im Punkte A fest. Er sei so lang, dass eine Knickbeanspruchung bei einer im Punkte B angreifenden axial gerichteten Kraft möglichst ausgeschlossen ist. Bei dieser Beanspruchung wird der Stab im Wesentlichen nur gedrückt. Denken wir uns den Stab in der Lage AC bei ebenfalls vertikal gerichteter, im freien Endpunkt angreifender Kraft, so wird der Stab auf Biegung beansprucht. Es entstehen oben Zug-, unten Druckspannungen, die einander gleich sind im Werthe. Drehen wir den Stab nur wenig aus der Lage AB nach AC heraus, so tritt alsbald Zugbeanspruchung auf. Drehen wir den Stab mehr, so nimmt die Zugbeanspruchung zu bis zur Lage AC. Also wenn

Digitized by Google

das obere Femurende aus der Lage von 125° zur Oberschenkeldiaphyse rechtwinkelig abgebogen wird, nimmt die Zugbeanspruchung zu. Nun sagt das bekannte Transformationsgesetz: Wo vermehrte Beanspruchung, da vermehrte Anbildung statischen Materiales, also hier vermehrte Anbildung von Zugbalken. Die Untersuchungen bei der Coxa vara ergeben nun, dass die Zugbalken nicht hypertrophieren, sondern in einzelnen Fällen ist eine deutliche, weitgehende Atrophie nachweisbar, dünnere Bälkchen, weitere Zwischenräume, wie sie schon von Kocher-Langhans beschrieben sind. Ich zeige Ihnen hier das Bild eines schon von Albert publicirten Falles, an dem dies Verhalten besonders deutlich zu ersehen ist. Die näheren Untersuchungsergebnisse über Knochenarchitectur an einer grösseren Anzahl von Fällen werden demnächst ausführlich von Dr. Reiner-Wien und mir bearbeitet werden. Jedenfalls haben wir in keinem Falle eine Reaction des sogenannten Zugbogens auf die vermehrte Beanspruchung finden können und, ausdrücklich bemerkt, auch nicht bei ausgeheilten Fällen. Sie werden übrigens das gleiche Verhalten finden, wenn sie die bekannten mit Abbiegung geheilten Wolff'schen Fracturfälle darauf hin ansehen. Eine Hypertrophie des Zugbogens war um so eher zu erwarten, als die Zugfestigkeit des Knochens geringer ist als die Druckfestigkeit. Während man also, — der Knochen ist ja mathematisch gebaut, woran ich nie gezweifelt habe, meine Zweifel bezogen sich nur auf die bisherige mathematische Deutung —, einen Zugbogen von grösserer Mächtigkeit finden sollte, ist das Gegegentheil da, der Zugbogen atrophirt, der Druckbogen hypertrophirt, obwohl die Druckbeanspruchung gleichzeitig geringer wird. Albert hat dieser Thatsache schon in seiner Abhandlung über die seitlichen Kniegelenksverkrümmungen Ausdruck gegeben, indem er sagt, Wolff lege in der neuesten Publication ein entscheidendes Gewicht darauf, dass der Knochen sich dem Drucke gegenüber ganz anders verhalte als dem Zuge gegenüber. Und für diese Thatsachen könnte ich wohl keinen klassischeren Zeugen anführen als Wolff, der im Kampfe gegen die Drucktheorie neuerdings fortgesetzt ausführt, „dass bei allen Knochenverkrümmungen stets an der concaven Seite der verkrümmten Knochen, also an der Seite des vermehrten Druckes Verdickungen der Corticalis und Verdichtungen der Spongiosa, an der convexen

Digitized by Google

Seite dagegen, also an der Seite der Druckentlastung, Verdünnungen der Corticalis und Auflockerungen der Spongiosa zur Erscheinung kommen.“ Nach dem bisherigen Transformationsgesetz wäre die naturgemässe, die mathematische Consequenz der beim Herabsinken des Schenkelhalses zunehmenden Zugbeanspruchung die Hypertrophie des Zugbogens. Mit unzweideutiger Logik sind nach den erwähnten Thatsachen hier nur zwei Schlüsse möglich: Entweder das Transformationsgesetz ist in der Wolff'schen Fassung unrichtig oder die Auffassung der Architectur des coxalen Femurendes speciell ist unhaltbar.

Digitized by Google

XXIII.

Beitrag zur Behandlung der Hydronephrose.[1]

Von

Med.-Rath Dr. Reisinger

in Mainz.

Die conservativ-chirurgische Behandlung der Hydronephrose bezweckt im Grossen und Ganzen das Leiden zu heben entweder durch Schaffung besserer Abflussverhältnisse aus der Hydronephrose in die Harnblase oder durch Anlegung einer Dauerfistel nach Witzel u. A. Dass der erstere Weg den Vorzug verdient, bedarf keiner weiteren Begründung. Ich übergehe die zahlreichen hierzu ersonnenen Methoden und gestatte mir Ihnen über einen Fall zu berichten, in welchem es gelang, eine directe Anastomose zwischen der Hydronephrose und Blase herzustellen, eine Nephrocystanastomose, welche Bezeichnung Viertel 1895 vorschlug.

Der damals 26jährige Zimmermann R. gab, als er mich im März 1898 consultirte, an, er leide seit 7 Jahren an dumpfen Schmerzen, die in der linken Nierengegend beginnend bis in die Blase und Urethra ausstrahlen und häufig nur auf Morphium erträglicher seien; die Anfälle kehrten in 4—6wöchigen Pausen wieder. Patient bemerkte öfter, dass, wenn gegen Ende einer solchen Attaque eine normale Urinentleerung Statt hatte, unmittelbar mit dem Aufhören der Schmerzen nach 10—12 Minuten etwa $^1/_4$ Liter hellen Urins ausgeschieden wurde.

Im Krankenhause zu Mainz wurde auf Grund längerer Beob-

---

[1] Vorgetragen am 2. Sitzungstage des XXIX. Congresses der Deutschen Gesellschaft für Chirurgie zu Berlin, 19. April 1900.

Digitized by Google

achtung die Diagnose auf intermittirende Hydronephrose gestellt, ohne über den Sitz und die Natur des Abflusshindernisses klar zu werden. Der Urin war stets frei von abnormen Bestandtheilen, nur einige Male war der am Schlusse eines Anfalles ausgeschiedene durch ausgefallene Salze leicht getrübt.

Im Sommer 1898 kehrten die Schmerzanfälle häufiger, jeden 3.—4. Tag wieder, der Kranke gewöhnte sich allmählich an Morphium, magerte ab und war nahezu völlig erwerbsunfähig. Er trat im November abermals in das Krankenhaus ein, um von seinem schweren Leiden endlich befreit zu werden.

Schlaflosigkeit, Abmagerung, häufige Schmerzanfälle der beschriebenen Art beherrschten das Krankheitsbild.

Objectiv konnte auch in Narkose weder in der linken Nierengegend noch im Verlauf des Ureters etwas Abnormes nachgewiesen werden und dennoch drängte der ganze Verlauf zur Annahme einer intermittirenden Hydronephrose. Trotz dieser so spärlichen Anhaltspnnkte hoffte ich durch Freilegen der Niere und des Ureters dem Hindernisse beizukommen und suchte am 17. Dezember 1898 durch einen von der 11. Rippe bis zur Spin. ant. super. reichenden Schnitt die linke Niere blosszulegen, war aber sehr überrascht, keine Niere zu finden. Das untere Ende des Schnittes wurde nach unten innen verlängert, das Peritoneum an einer kleinen Stelle eröffnet und mit dem eingeführten Finger das Becken abgetastet. Dabei fand sich nun Folgendes:

Auf dem Promontorium und nach abwärts in das kleine Becken sich erstreckend lag eine über mannsfaustgrosse prall fluctuirende Geschwulst, die breitbasig und unbeweglich der Innenfläche der hinteren Beckenwand aufsass, glatte Oberfläche zeigte und noch sehr deutlich die Conturen der Renculi erkennen liess. Der untere Pol der Geschwulst war etwa 3 cm von dem Vertex der halbgefüllten Blase entfernt. Ueber den Verlauf der Gefässe und des Ureters konnten sichere Anhaltspunkte nicht gewonnen werden.

Da die Exstirpation dieser breitbasigen Geschwulst nicht gefahrlos war und nicht ohne zwingenden Grund noch functionsfähiges Nierengewebe geopfert werden sollte, wurde beschlossen, nach Heilung der grossen Probeincision eine directe Anastomose zwischen beiden, in günstiger Nachbarschaft gelegenen Organen, eine Nephrocystanastomose anzulegen.

Digitized by Google

Bei dem Mangel an Erfahrungen — die Durchsicht der Literatur liess hierüber vollkommen im Stiche — über die Zulässigkeit einer solchen Anastomose hielt ich es für rathsam, wenn auch zeitraubend, bevor diese doch ganz intraperitoneale Anastomose gemacht wurde, eine temporäre Hydronephrosenfistel anzulegen. Ausserdem war zu befürchten, dass mit der ungehinderten Entleerung der Hydronephrose eine gewisse Schrumpfung des Sackes und hiermit eine Zerrung der frisch angelegten Anastomose eintreten werde, eine Gefahr, deren Eintritt unwahrscheinlich wurde, wenn durch vorherige Anastomose ein gewisser Dauerzustand der Sackniere angebahnt war.

Die Fistel wurde am 5. Januar 1899 in der Mitte zwischen Symphyse und Umbilicus angelegt; die Wandung des Sackes betrug etwa $^3/_4$ cm; aus der Fistel entleerten sich innerhalb 24 Stunden etwa 300 ccm normalen Urins. Alle Beschwerden waren seit diesem Eingriffe beseitigt. Nach weiteren 14 Tagen, am 19. I., wurde dreifingerbreit oberhalb der Symphyse das Abdomen auf 6 cm quer eröffnet, der Vertex der mässig stark mit Borwasser gefüllten Blase und der untere Pol der Hydronephrose blossgelegt und zwischen beiden genau nach dem bei Enteroanastomose üblichen Verfahren eine Verbindung hergestellt. Zur bequemen Entleerung der Hydronephrose suchte ich eine möglichst tief gelegene Partie der Wandung zur Anlegung der Anastomose aus. Nachdem zuerst die Serosa der Blase mit der des Sackes auf 3 cm durch fortlaufende Seidennaht vereinigt war, wurden beide Hohlorgane 1,5 cm breit eröffnet und nun durch eine zweite, die ganze Dicke der Wandung der Blase und des Sackes umfassende Naht vereinigt. Ein durch die Blase hindurch ziehender und im intravesicalen Theile mit seitlichen Löchern versehener Dauerkatheter wurde in die Hydronephrose eingelegt und zum Schlusse die Anastomose vollendet. Die Laparotomiewunde wurde durch Kopfnähte geschlossen.

Der Dauerkatheter musste leider wegen starker Reizung der Urethra am 4. Tage entfernt werden. Da die zuerst angelegte Hydronephrosenfistel wohl aus übertriebener Besorgniss offen gelassen worden war, lief nun eine Zeit lang der von beiden Nieren abgesonderte Urin durch dieselbe ab. Sie wurde später, als man annehmen konnte, dass die Nephrocystanastomose genügend restistent

Digitized by Google

sei, durch Naht geschlossen; der Erfolg war nur ein theilweiser. Der Rest heilte binnen kurzer Zeit per sec. int.

Während der folgenden Wochen constatirte der sehr verständige Kranke, dass er am Schlusse jeder Urinentleerung durch Druck auf die Hydronephrosegegend noch etwa $^1/_8$ Liter hellen Urin ausscheiden konnte; dieses Quantum nahm im Laufe der nächsten Monate allmählich ab und beträgt zur Zeit noch etwa 20 Tropfen. Patient ist durch die Operation völlig schmerzfrei geworden, sieht blühend aus und ist als Zimmermann vollständig arbeitsfähig.

Ich hielt die Veröffentlichung dieses Falles $^5/_4$ Jahre zurück, um mich von dem definitiven Resultate zu überzeugen. Noch vor wenig Tagen fand ich die Blase nach jeder spontanen Urinentleerung auch wirklich leer. Man konnte ja vermuthen, dass die an die Sackniere heraufgenähte Blase sich nur unvollkommen entleeren würde. Ob sich letztere nun nach und nach an den veränderten Mechanismus gewöhnt hat, oder ob sich durch den Zug der sich contrahirenden Blase an der Hydronephrose ein Conus bildete, der eine ungehinderte Contraction der Blase gestattet, steht dahin.

Gelegentlich der Vorstellung einer im kleinen Becken beweglichen und durch Dauerfistel behandelten Hydronephrose schlug Viertel für ähnliche Fälle eine Nephrocystanastomose vor. Ausgeführt war dieser Vorschlag bis jetzt noch nicht, wohl lediglich deshalb, weil nur in seltenen Fällen die beiden Hohlorgane genügend benachbart liegen. Und doch lehrt die Durchsicht der Litteratur, dass bei mehreren im kleinen Becken gelegenen beweglichen Hydronephrosen statt der thatsächlich ausgeführten Nephrectomie oder Dauerfistel eine Nephrocystanastomose möglich gewesen wäre. Dasselbe dürfte wohl auch von jenen enormen, vom Rippenbogen bis ins kleine Becken reichenden Hydronephrosensäcken gelten.

Vorausgesetzt, dass der Inhalt des Sackes unbedenklich in die Blase eingeleitet werden darf, kann man in dem einen oder anderen Falle die Nephrocystanastomose in den Kreis seiner therapeutischen Maassnahmen aufnehmen. Die Hydronephrose, wenn sie fixirt ist, zu mobilisiren, wird sich schon mit Rücksicht auf die ernährenden Gefässe verbieten, wohl aber könnte methodisches Ausdehnen der Blase die Anastomose etwas erleichtern. Allzuviel dürfte wohl auch hiervon kaum zu erwarten sein.

Digitized by Google

Dass bei Frauen die Nephrocystanastomose durch nachfolgende Gravidität sehr gefährdet wäre liegt, auf der Hand.

Meine Herren! Ich habe mir erlaubt diesen Fall vorzustellen, weil hierdurch zum ersten Male beim Menschen bewiesen wurde, dass man die Blasenwandung erfolgreich mit Nierensubstanz vereinigen kann. Jedenfalls dürfte in geeigneten Fällen diese Methode allen anderen vorzuziehen sein.

Ob es unbedenklich erscheint, die ganz intraperitoneal zu machende Operation ohne vorherige Hydronephrosenfistel, d. h. quasi einzeitig auszuführen, dürfte nach den obigen Ausführungen zweifelhaft sein. Schon um im kleinen Becken Raum zu gewinnen, ist eine der Operation voraufgehende Entleerung des Sackes sehr erwünscht, zu der vorher nicht zu umgehenden Untersuchung des Cysteninhaltes aber unbedingt erforderlich.

Digitized by Google

XXIV.

Ueber die unter dem Einflusse des Phosphors entstehenden Veränderungen des wachsenden Knochens.[1]

Von

Dr. L. v. Stubenrauch,

Privatdocent für Chirurgie an der Universität München.

M. H.! Die Serie von Präparaten, welche ich heute Ihrer gütigen Einsicht unterbreiten möchte, ist das Resultat mehrjähriger Untersuchungen, welche über die Wirkung des Phosphors auf den wachsenden Knochen von Thieren ausgeführt wurden. Das Wenige, was hier mitzutheilen ist, bezieht sich auf die fundamentalen Versuche Wegner's,[2] welche ergaben, dass bei wachsenden Thieren unter dem Einflusse einer durch längere Zeit fortgesetzten Phosphorfütterung (oder längere Zeit hindurch dauernden Einwirkung von Phosphordämpfen) an allen Stellen, wo sich aus Knorpel physiologisch spongiöse Knochensubstanz entwickelt, statt dieser normalen, weitmaschigen viel rothes Markgewebe enthaltenden Knochensubstanz ein Gewebe erzeugt wird, das solid und compact erscheint. Dieser hochwichtige Befund Wegner's ist nun in neuerer Zeit von Kissel[3] in seiner Deutung energisch angestritten, durch Miwa und Stoeltzner[4] schliesslich — allerdings nur durch wenige Versuche — wieder bestätigt worden. Seine definitive Bestätigung

[1] Vorgetragen am 1. Sitzungstage des XXIX. Congresses der Deutschen Gesellschaft für Chirurgie zu Berlin. 18. April 1900.

[2] Virchow's Archiv. LV. Bd. 1872.

[3] Virchow's Archiv. CXXXIV. Bd. 1896.

[4] Jahrbuch für Kinderheilkunde. XLVII. Bd. 2. u. 3. Heft. 1898.

Digitized by Google

ist von hoher Bedeutung, einmal deshalb, weil auf Grund der Wegner'schen Aufstellungen seit Jahr und Tag rhachitische Kinder oder schwächlich gebaute wachsende Individuen mit Phosphor behandelt werden, dann weil seit langer Zeit der wissenschaftliche Streit unentschieden ist: Entsteht die Phosphornekrose nur durch lokale Einwirkung der Phosphordämpfe auf den Kiefer oder sind die der Nekrose des Knochens vorausgehenden Veränderungen, wenn auch quantitativ verschieden, auch an anderen Knochen des Skelettes zu beobachten? Mit Rücksicht auf letztgenannte Fragen habe ich es gewagt, das sonst unserer Disciplin fernstehende Thema zu berühren.

Was die Versuche selbst betrifft, so sind dieselben von mir an Meerschweinchen, Kaninchen, Tauben und Hunden ausgeführt worden. Eine grosse Serie von Hühnerexperimenten ging dadurch verloren, dass ein Theil der Phosphorthiere rasch einer acuten Intoxication erlag, andererseits wichtige Controllthiere zu Grunde gingen. Ueberhaupt starb die grösste Mehrzahl der Versuchsthiere zu Beginn meiner Arbeit, weil ich bei der Dosirung den Fehler beging, Wegner's Angabe (einmalige Tagesgabe für ein halbwüchsiges Kaninchen 0,0015 g P.) Folge zu leisten. Die Phosphordampfversuche wurden in der auch von Wegner angegebenen Weise ausgeführt, einige davon (3 an Zahl) im Trockenraume einer Zündholzfabrik. Es hat sich, kurz gesagt, folgendes Resultat ergeben:

Unter fortgesetzter Fütterung mit Phosphor (Anfangsdosis für ein halbwüchsiges Kaninchen pro die 0,00015 g P. (in Pillen nach dem am Schlusse der Wegner'schen Arbeit aufgeführten Recepte) zeigt sich bei jungen wachsenden Thieren neben geringer Verdichtung der Diaphysenwände an den Röhrenknochen unter dem Epiphysenknorpel an Stelle der spongiösen Substanz ein mehr weniger compactes Gewebe. Die Höhe dieser „Phosphorschicht" wechselt nach Dauer der Fütterung, Dosis des Giftes und an ein und demselben Knochen auch nach der Wachsthumsenergie der einzelnen Epiphyse. Man sieht demnach die erwähnte Schicht am höchsten an den unteren Epiphysen von Radius, Ulna, Femur, an der oberen vom Humerus etc. An der Tibia sind beide Epiphysen annähernd gleich betheiligt. Ausserdem zeigen sich die Verdichtungen am Becken, sehr demonstrativ an der Scapula, den Wirbeln, den Rippen und Hand- und Fusswurzel-

Digitized by Google

knochen. An dieser Stelle muss ich bemerken, dass es mir nicht gelungen ist,[1]) durch Application des Giftes per os jene ausgesprochenen Bilder zu erzeugen, wie sie Wegner zeigt, und wie sie auch meine mit dampfförmigem Phosphor behandelten Thiere darbieten. Es kam eben so oft bei der Fütterungsmethode zu einer subacuten Vergiftung, welche offenbar die Vorgänge in den knochenerzeugenden Geweben stört. Ein besonderes Verhalten zeigten die Tauben. Bei diesen Thieren, welche halbwüchsig zum Versuche genommen wurden, und in demselben bis zum Schlusse des Epiphysenwachsthums verblieben, ist es mir weder durch mehrmonatliche Fütterung, noch durch Dampfwirkung gelungen, die sogenannte Phosphorschicht zu erzielen. Dagegen war Sklerose des Schädels zu constatiren, und konnte man sich an mikroskopischen Schnitten durch die Tibia davon überzeugen, dass auch Sklerose der Extremitätenknochen eingetreten war. Die Compacta der Diaphyse erwies sich dicker bei den Phosphortauben, als bei den Controltauben, ebenso erschien das Balkennetz, welches sich proximal und distal vom Epiphysencallus befindet, wesentlich dichter bei den Phosphorthieren; der Epiphysencallus selbst war bei den Versuchstauben deutlich markirt, bei den Controltauben undeutlich.

Die Versuche haben also im Wesentlichen die Wegner'schen Beobachtungen bestätigt; nur zu einem Verschlusse der Markhöhle durch compacte Knochensubstanz ist es in keinem meiner Fälle gekommen. Vielleicht ist dies auch nur bei Hühnern zu erzielen, über welche mir Erfahrungen fehlen. Ein Punkt muss aber aus den vorgeführten Untersuchungen besonders hervorgehoben werden, nämlich die Beobachtung, dass man am frühesten und deutlichsten die Phosphorschicht bei rasch wachsenden Thieren erzeugen kann (wie auch Wegner angiebt).

Wir kommen damit zur Frage, wie denn der Erfolg der Phosphordarreichung beim wachsenden Kinde zu deuten sein wird. Hier ist anzunehmen, dass eine durch Monate fortgesetzte Aufnahme von Phosphor eine geringe Sklerose der Knochen herbeiführen wird. Es ist Dies nicht blos nach theoretischen Voraussetzungen wahrscheinlich, sondern auch durch einen von Wegner selbst erhobenen Obductionsbefund geradezu bestätigt. Nur werden

[1]) Auf die Ursache der Differenzen in den Befunden von Wegner, Kissel und mir kann ich erst in der ausführlichen Publication eingehen. Verf.

Digitized by Google

wir beim Kinde bei Weitem nicht so ausgesprochene Verdichtungen des Knochens zu erwarten haben, wie sie sich bei einzelnen Thieren präsentiren. Wie steht die Sache aber bei der Rhachitis? Da das Wesen der rhachitischen Knochenveränderungen in dem Kalklosbleiben der neuapponirten Substanz besteht, so wird unter dem Einflusse des Phosphors in rhachitischen Knochen wie Miwa und Stoeltzner (loc. cit.) annehmen, mehr kalkloses Gewebe apponirt und weniger kalkhaltiges Knochengewebe resorbirt werden. Die genannten Autoren verwerfen die Anschauung von Kassowitz[1]), dass der Phosphor die Krankheit in ihrer anatomischen Grundlage bekämpfe. Immerhin wäre ein Nutzen schon gegeben, wenn im rhachitischen Knochen die Resorptionsvorgänge durch den Phosphor gehemmt würden. Wenn nun aber die Hypothese von Kassowitz richtig ist: dass nämlich die Kalkarmuth des rhachitischen Knochens einzig und allein durch den localen entzündlichen Process hervorgerufen wird, so wäre doch keineswegs ausgeschlossen, dass durch den Phosphor eben der locale entzündliche Process günstig beeinflusst würde, derart, dass der Knochen wieder tauglich wird zur Aufnahme von Kalksalzen. Miwa und Stoeltzner heben hervor, dass eine günstige Wirkung des Phosphors bei der Rhachitis nach anderer Richtung zu erwarten sei, nämlich der Einfluss des Mittels auf die Osteoporose, welche sich in einer gewissen Zahl von Fällen neben den typischen rhachitischen Veränderungen findet. Die Osteoporose ist, wie Experimente zeigen, der Phosphorwirkung zugänglich. Immerhin muss eingestanden werden, dass, da die Rhachitisfrage nicht abgeschlossen ist, auch der Erfolg der Phosphorbehandlung nicht einfach nach theoretischen Erwägungen bestimmt werden kann. Die Hauptsache wird hier sein, sich durch genaues Studium von Obductionsbefunden Einblick in die Umwandlungsprocesse im Knochen zu verschaffen. Vielleicht, ja sogar wahrscheinlich, würden grössere Serien von Durchleuchtungsbildern, welche von rhachitischen Knochen vor und nach der Phosphorbehandlung hergestellt sind, neben Serien von Durchleuchtungsbildern, welche von gleich schwer rhachitischen der Phosphorbehandlung nicht unterworfenen Knochen gewonnen wurden, Aufschlüsse ertheilen. Vorläufig besteht indess nicht die

[1]) Kassowitz, Die Rachtiis Wien 1882. W. Braunmüller.

Digitized by Google

Aussicht zu einer Durchführung solcher Untersuchungen, da gegenwärtig, wie es den Anschein hat, die Organtherapie (Verfütterung von Nebennierensubstanz nach Stoeltzner[1]) der Rhachitis gewisse Triumphe feiert.

An früherer Stelle wurde davon gesprochen, dass sich wahrscheinlich im wachsenden Organismus des Menschen an den Knochen unter dem Einflusse einer längere Zeit hindurch anhaltenden Phosphorwirkung dieselben Veränderungen, wenn auch in schwächerem Maasse, ausbilden wie wir sie an den Thierknochen kennen gelernt haben. Es muss sich daran die Frage knüpfen, wie die Verhältnisse bei den Zündholzarbeitern liegen werden, welche noch vor Abschluss des epiphysären Wachsthums die Arbeit in der Fabrik aufnehmen. Kommt es hier zu einer Veränderung des gesammten Knochensystems? Die Beobachtung Haeckels[2]), dass ein geringer Procentsatz der Zündholzarbeiter (möglicherweise infolge Sklerose der Knochen) Knochenbrüchigkeit zeigt, dann die Angabe von Ebel[3]), die in der Fabrik arbeitenden Kinder entwickelten sich besser und sähen besser aus als diejenigen, welche zu Hause blieben, mahnen dazu, dem genannten Punkte grössere Aufmerksamkeit zu schenken. Leider stehen aus der Literatur nur zwei anatomische Befunde zu Gebote, welche sich auf die constitutionelle Wirkung des Phosphors auf das Knochensystem beziehen. Zunächst der vielfach discutirte, von Wegner (loc. cit.) publicirte Fall Reuter, eines lange Jahre in einer Zündholzfabrik thätigen Arbeiters, der die Fabrikarbeit, ohne an Nekrose erkrankt zu sein, verliess und Posamentier wurde, im 18. Lebensjahre eine Quetschung des Unterschenkels erlitt, welche zu gangraenöser Periostitis und trotz Amputation des Oberschenkels zum Tode führte. Bei der Obduction, die Wegner ausführte und die dem Obducenten den Gedanken nahelegte, der maligne Verlauf der Krankheit könnte in Zusammenhang mit der früheren Beschäftigung des Kranken gestanden haben, wurde neben den Zeichen der beginnenden Nekrose am ursprünglich verletzten Beine

[1]) Die Behandlung der Rachitis mit Nierensubstanz. Jahrbücher der Kinderheilkunde. 51. Bd. 1900. Heft 1 und 2.

[2]) Die Phosphornekrose. Langenbeck's Archiv. 1889. XXXIX. Bd. 3. u. 4. Heft.

[3]) Ueber den Einfluss der Zündholzfabrikation auf die Gesundheit der Arbeiter. Wochenschrift für die gesammte Heilkunde v. Casper. 1851.

Digitized by Google

„geringe allgemeine Hyperostose des Schädels, leichte ossificirende Periostitis am Alveolarrande beider Kiefer bei intacten Zähnen, relativ starke osteoporotische Auflagerungsschichten an den Epi- und Apophysen der Extremitätenknochen“ gefunden. Der zweite von Rose[1]) veröffentlichte Fall, eine Zündholzarbeiterin, welche mit 23 Jahren, nachdem sie ein Jahr in einer Zündholzfabrik gearbeitet hatte, Phosphornekrose des Unterkiefers bekam und später von der Nekrose geheilt, an multipler Sklerose des Rückenmarks erkrankte, kam mit 35 Jahren zur Obduction. Es fand sich beträchtliche Verdickung des Schaftes der Extremitäten-Knochen mit Verengerung der Markhöhle. (Tertiärer Phosphorismus nach Rose.)

Ich selbst hatte Gelegenheit, die Knochen von drei in Zündholzfabriken beschäftigten Individuen, zwar nicht am Obductionstische, wohl aber mittelst des Durchleuchtungsverfahrens zu untersuchen. Die dabei erzielten Befunde sind geringfügig, erscheinen aber auffallend genug, so dass ich ihre Bekanntgabe verantworten kann. Der Durchleuchtung wurden unterworfen die Knochen der Hand sammt Handgelenksende des Radius und der Ulna, dann Tibia und Fibula (Kniegelenksende) von 2 weiblichen Individuen (von 18 und 24 Jahren), welche vor beendigtem Knochenwachsthum (mit 15 und 14 Jahren) die Fabrikarbeit aufnahmen, dann von einem 31jährigen Manne, welcher vom 21. Lebensjahre an in einer Zündholzfabrik gearbeitet hatte und vor wenigen Monaten wegen Phosphornekrose des ganzen Unterkiefers in der chirurgischen Klinik zu München operirt wurde. In sämmtlichen Fällen war im Röntgenbilde die Stelle der Epiphysenlinie am Radius noch deutlich erkennbar; am Radius der 18jährigen Arbeiterin schien die Verschmelzung an der Epiphyse noch nicht eingetreten zu sein; bei dem an Phosphornekrose erkrankten Arbeiter war die Verschmelzung am Radius wohl erfolgt, an Stelle der Epiphysenlinie aber ein hoher kräftiger Schatten zu sehen. Besonders bei der 24jährigen Frau und dem schon erwähnten Arbeiter lieferte die Durchleuchtung des oberen Theiles der Fibula einen von der Epiphysengegend nach abwärts ziehenden hohen Schatten. Im Hinblick auf diese Befunde konnte man den Eindruck gewinnen, dass

[1]) Das Leben der Zähne ohne Wurzel. Deutsche Zeitschrift f. Chirurgie. XXV. Bd. 3. Heft.

Digitized by Google

sich unter dem Einflusse des Phosphors an der Epiphysengrenze dichtere Knochensubstanz gebildet habe. Auch schien die Diaphyse im letzterwähnten Falle dicker, die Markhöhle enger, wie bei den Knochen ganz gesunder ungefähr gleichaltriger Individuen.

M. H.! Ich wage es natürlich nicht, aus den wenigen Beobachtungen, die hoffentlich recht bald sich mehren, weitgehende Schlüsse zu ziehen. Andererseits kann ich mich von dem Eindrucke nicht los machen, dass die vorgelegten Röntgenbilder an Befunde erinnern, wie sie die Knochen einzelner Versuchsthiere darbieten. Ergiebt sich in Zukunft bei der Untersuchung einer grösseren Zahl von Zündholzarbeitern, dass die erwähnten Durchleuchtungsbilder constant zu erzielen sind, oder ergiebt sich, dass ähnliche Befunde bei völlig gesunden Knochen fehlen, dann werden wir erstere als pathognostisch für den Zündholzarbeiter ansehen dürfen. Dann sind wir auch in der Erkenntniss schwieriger für die Phosphorfrage wichtiger Verhältnisse einen wesentlichen Schritt vorwärts gekommen.

Digitized by Google

XXV.

Seifenspiritus in fester Form zur Haut- und Händedesinfection.[1]

Von

Oberstabsarzt Dr. Vollbrecht

in Düsseldorf.

M. H.! Ich lege Ihnen ein Hände- und Hautdesinfectionsmittel in fester Form vor, einen hochprocentigen Alkohol, welcher durch Zusatz von Seife fest gemacht ist. Die Desinfection erfolgt, was ich betone, ohne Mitverwendung von Wasser.

Die erste Anregung hierzu gab mir der in den Handel gebrachte feste Brennspiritus, welcher aus denaturirtem Spiritus + 15 pCt. gewöhnlicher Natronseife besteht.

Länger als ein Jahr habe ich gearbeitet und probirt, bis ich zu dem hier vorliegenden Präparate gekommen bin, das, wie ich glaube, den Ansprüchen an ein sicher wirkendes Desinfectionsmittel entspricht.

Es dürfte zu weit führen, wollte ich alle die mannigfachen, z. Th. missglückten, z. Th. wenig befriedigende Resultate liefernden Versuche anführen. Nur so viel sei hier gesagt: Es eignet sich nicht jede Natronseife dazu, Alkohol fest zu machen und mit diesem zusammen eine so feine Emulsion — denn um etwas Anderes handelt es sich nicht — wie das vorliegende Präparat zu bilden. Die gewöhnliche, im Handel befindliche Natrontalgseife scheidet z. B. in Verbindung mit Alkohol körnige, krystallinische Stearate aus, und beim Waschen bleibt auf der Hand ein schmie-

[1] Vorgetragen am 4. Sitzungstage des XXIX. Congresses der Deutschen Gesellschaft für Chirurgie zu Berlin, 21. April 1900.

Digitized by Google

riger Rückstand, welcher das Fassen und Festhalten von Instrumenten erschwert. Auch Gemische von Natron- und Kaliseifen eignen sich schlecht. Dagegen sind die Natronseifen fester Fette in hervorragender Weise befähigt, Alkohol fest zu machen, ohne beim Waschen einen schmierigen Rückstand auf der Haut zu hinterlassen.

Nach langem Herumprobiren ist mein Mitarbeiter, der einjährig-freiwillige Militärapotheker Herr Falck in Breslau, auf den Gedanken gekommen, eine Cocosfettseife zu verwenden. Eine solche Seife ist im Handel als gute Mandelseife käuflich. Die von uns benutzte enthält etwa 20 pCt. Wasser.

Um den Alkohol fest zu machen, bedarf es um so weniger Seife, je hochprocentiger der Alkohol ist. Ich habe auch hier lange herumprobirt, habe mit 45proc., 50—70proc. und 80proc. Alkohol gearbeitet, aber die Resultate waren, was die desinficirende Wirkung anbetrifft, schlecht. Wir sind zuletzt auf einen Alkohol zu 97 Volumprocent, wie er überall käuflich, gekommen und haben demselben 4—6 pCt. Seife zugesetzt und damit die besten Resultate erzielt. Die desinficirende Kraft des Alkohols steigt mit der Höhe seiner Concentration. Ich habe mich auch hier lange durch die bekannten Untersuchungen beirren lassen, wonach ein 96proc. Alkohol weniger keimtödtend wirkt als ein 70proc. Aber es ist entschieden etwas Anderes: der bakteriologische Versuch, etwas Anderes: die Wirkung auf lebendige menschliche Haut. Es ist auch etwas anderes, ob ich meine Hände nur mit 96proc. Alkohol desinficire, wodurch die Haut, wie ja oft hervorgehoben ist, gegerbt wird — eine Desinfection, welche man auch als Scheindesinfection bezeichnet hat — es ist etwas Anderes, ob ich einen hochprocentigen Alkohol zugleich mit Seife in einer so feinen Emulsion, wie mein Präparat ist, auf die Hände bringe. Die Haut ist und bleibt nun ausserordentlich weich und geschmeidig, von einem Gerben derselben kann gar keine Rede sein.

Das vorliegende Präparat wird in folgender einfacher Weise hergestellt:

60 g gute Mandelseife des Handels wurden geschabt und in einem Glaskolben nach Zusatz einer hinreichenden Menge von Alkohol (97 pCt.) im heissen Wasserbade gelöst. Nach der Lösung wird der Spiritus bis zu 1 Liter aufgefüllt. Nun kann man die flüssige

Digitized by Google

Alkoholseife in geeignete Formen ausgiessen, erstarren lassen und in Stücke schneiden wie gewöhnliche Waschseife. Diese Stücke, in Staniol gewickelt, sind genügend haltbar, der Alkohol verdunstet nicht. Oder man giesst die flüssige Alkoholseife in eine Art Flaschenkapsel, lässt sie erstarren und schliesst die Kapsel durch 2maliges Umbiegen. Ich gebe Ihnen derartige Kapseln, welche etwa 35 g enthalten, herum, eine solche Patrone genügt für eine Desinfection. Sie können diese Patrone unbesorgt in der Hosentasche heraumtragen; der Schmelzpunkt des Präparats liegt erst bei etwa 43° C. Zuletzt kann man der Seife eine Creamform geben, indem man den Glaskolben mit der flüssigen Seife, anstatt dieselbe ruhig erstarren zu lassen, anhaltend, etwa $^1/_2$ Stunde, schüttelt. Die Alkoholseife erkaltet langsam und bildet einen Cream, wie ich ihn in diese Tuben hineingefüllt habe.

Die Herstellungskosten des festen Seifenspiritus sind ausserordentlich niedrig.

1 Liter unversteuerter Spiritus (berechnet nach Abzug der Maischbottigsteuer) = 40 Pfg. 60 g Seife = 4 Pfg. in Summa 44 Pfg. Aus einem Liter Spiritus werden etwa 30 Patronen à 35 g hergestellt, so dass der Inhalt der Patrone etwa 1,5 Pfg. kostet. Der Preis für 1 Flaschenkapsel stellt sich auf etwa 1 Pfg.

Wie ich schon Eingangs betonte, erfolgt die Desinfection der Hände und Haut ohne Mitverwendung von Wasser. Mittelst steriler Handbürste werden die Hände 5 Minuten lang kräftig gebürstet. Der Alkohol verdunstet unter der mechanischen Reibung langsam auf der Haut, der Rückstand von Seife ist ausserordentlich gering, zu gering, um die Hände schlüpfrig und für das Festhalten von Instrumenten ungeeignet zu machen. Zum Schäumen der Seife kommt es nicht, dazu müsste man nachträglich Wasser anwenden. Die Haut wird nicht im mindesten angegriffen, sondern bleibt weich und geschmeidig.

Wir haben die desinficirende Wirkung der Seife in folgender Weise geprüft: Unsere Hände — gewöhnliche Tageshände, Hände, welche mit Staphylococcus aureus, mit prodigiosus, pyocyaneus inficirt waren — wurden 5 Minuten lang kräftig mittelst steriler Handbürste, auf welche der feste Seifenspiritus aufgetragen war, gebürstet, dann mit sterilem Wasser und mit sterilem Gipswasser

Digitized by Google

(1 : 500) abgespült, um jede Spur von Seife zu entfernen. Darauf wurden die Hände in sterilen Tüchern abgetrocknet und die Fingerkuppen, sowie die Knöchel der Finger in die Nährböden eingedrückt. Die Prüfung dieser Nährböden, welche bei Brutschranktemperatur gehalten wurden, erfolgte nach 24, nach 48 Stunden und noch längerer Zeit bis zu 8 Tagen.

Ich darf noch betonen, dass nicht nur meine eigenen chirurgisch gut gepflegten Hände bei den Versuchen als Objecte dienten, sondern dass ich auch mir unterstellte Sanitätsmannschaften, welche im Allgemeinen entsprechend ihrer dienstlichen Beschäftigung mehr oder weniger abgearbeitete Hände besitzen, herangegezogen habe.

Um einen Massstab für die desinficirende Wirkung des festen Seifenspiritus zu haben, nahmen wir Händedesinfectionen nach der Fürbringer'schen und nach der v. Mikulicz'schen Methode mit dem officinellen Seifenspiritus genau in der oben beschriebenen Weise vor. Ich kann danach meine Resultate als gute bezeichnen, der feste Seifenspiritus leistet soviel wie jene Methoden.

Mein früherer Chef, Herr Geheimrath v. Mikulicz, war so liebenswürdig, in seiner Klinik eine Nachprüfung vornehmen zu lassen; auch hier waren die Resultate günstig.

Ich will noch bemerken, dass ich den festen Seifenspiritus auch mit Zusatz von feingeriebenem und ausgeglühtem Bimstein hergestellt habe. Der mechanische Effect wird dadurch erhöht; vielleicht kann man die Bürste dabei ganz entbehren.

Ferner habe ich zu dem Alkohol Zusätze von Lysol und Formalin (1—2 pCt.), von Myrrhenharz gemacht, letzteres ausgehend von der Idee, man könne durch Myrrhenharz einen die Poren der Haut verschliessenden Ueberzug erhalten, doch ist mir bei allen drei Präparaten eine höher desinficirende Wirkung nicht aufgefallen.

Auch haben wir Versuche gemacht mit einer Seife, welche freie Fettsäure und mit einer solchen, welche freies Alkali enthielt. Doch auch dabei ergab sich kein wesentlicher Unterschied in der Desinfectionskraft gegen das hier vorliegende neutrale Präparat.

Kurz zusammengefasst sind die Eigenschaften meines festen Seifenspiritus folgende:

Digitized by Google

1. Er wirkt so sicher wie das Fürbringer'sche Verfahren und wie das von v. Mikulicz angegebene mittelst officinellen Seifenspiritus.

2. Er ermöglicht die Hände- und Hautdesinfection ohne Mitverwendung von Wasser.

3. Er macht die Hände nicht schlüpfrig, derart, dass das Fassen von Instrumenten erschwert wäre.

4. Er ist in der vorliegenden Verpackung haltbar und beständig.

5. Er ist billig.

Ich halte diesen Seifenspiritus für gut geeignet, in erster Linie zur Verwendung in der Kriegschirurgie, sodann für den praktischen Arzt, vornehmlich für den Landarzt.

Anmerkung: Practisch wichtig ist, dass der feste Seifenspiritus, angezündet, zum Ausglühen von Instrumenten u. s. w. benutzt werden kann.

Druck von L. Schumacher in Berlin.

Digitized by Google

ARCHIV

FÜR

KLINISCHE CHIRURGIE.

BEGRÜNDET

VON

Dr. B. von LANGENBECK,
weil. Wirklichem Geh. Rath und Professor der Chirurgie.

HERAUSGEGEBEN

VON

Dr. E. v. BERGMANN,
Prof. der Chirurgie in Berlin.

Dr. C. GUSSENBAUER,
Prof. der Chirurgie in Wien.

Dr. W. KÖRTE,
Prof. in Berlin.

EINUNDSECHSZIGSTER BAND.

DRITTES HEFT.

Mit 6 Tafeln Abbildungen und Figuren im Text.

BERLIN, 1900.

VERLAG VON AUGUST HIRSCHWALD.

N.W. Unter den Linden No. 68.

Digitized by Google

Digitized by Google

Inhalt.

Seite

XXVI. Ueber traumatische Lösung der Femurkopfepiphyse und ihre Folgeerscheinungen. (Aus der Königl. chirurg. Universitätsklinik des Herrn Professor von Bramann zu Halle a./S.) Von Dr. Conrad Rammstedt. (Hierzu Tafel VI und VII und 7 Abbildungen im Text.) 559

XXVII. Operationen bei Nieren- und Uretersteinen. Von Professor Dr. James Israel. 584

XXVIII. Daumenplastik und organischer Ersatz der Fingerspitze (Anticheiroplastik und Daktyloplastik). Von Professor Dr. C. Nicoladoni. (Mit 6 Figuren.) 606

XXIX. Zur Topographie und Aetiologie des retropharyngealen Drüsenabscesses. Von Dr. A. Most. (Hierzu Tafel VIII und IX.) . 615

XXX. Die Vereinfachung der Gastro- und Enterostomie. Von Dr. Credé. (Mit Abbildungen.) 629

XXXI. Wandlungen in der chirurgischen Technik der Gelenkoperationen. Von Dr. Franz König. 639

XXXII. Ueber teratoide Geschwülste in der Bauchhöhle und deren Operation. (Aus der chirurg. Universitäts-Klinik des Herrn Geheimrath von Bergmann.) Von Dr. E. Lexer. (Mit 5 Abbildungen.) 648

XXXIII. Die Feststellung der Functionsfähigkeit der Nieren vor operativen Eingriffen. Von Dr. Hermann Kümmell. 690

XXXIV. Ueber Divertikel am S romanum. (Aus der patholog.-anatom. Anstalt des Krankenhauses im Friedrichshain — Prosector Prof. Hansemann.) Von Dr. Konosuke Sudsuki. (Mit 2 Abbildungen.) 708

XXXV. Chondromatose der Kniegelenkkapsel. Von Dr. P. Reichel. 717

XXXVI. Zur Behandlung des hochgradigen Schiefhalses mittelst partieller Exstirpation des Kopfnickers nach Mikulicz. Von Prof. Dr. A. Hoffa. (Hierzu Tafel X und XI.) 725

XXXVII. Ein neues Instrument (Trepanationsfräser) zur Eröffnung der Schädelhöhle. Von Dr. P. Sudeck. (Mit 2 Figuren.) . . . 738

XXXVIII. Vorstellung eines Unterschenkel-Amputirten mit (durch Nachbehandlung) tragfähigem Stumpf und neuer Prothese. Von Dr. Hugo H. Hirsch. (Mit 7 Abbildungen.) 743

XXXIX. Die Fractur des Tuberculum majus humeri. Von Dr. Heinz Wohlgemuth. 760

XL. Zur Technik ausgedehnter Oberkieferresectionen. Aus der chirurgischen Universitätsklinik zu Berlin. (Geh. Rath v. Bergmann.) Von Dr. Fritz König. (Mit 3 Abbildungen.) . . . 775

XLI. Kleinere Mitteilungen.

Entgegnung an Herrn Professor Dr. Hans Kehr in Halberstadt. Von Dr. R. v. Hippel in Dresden. 784

Digitized by Google

Digitized by Google

XXVI.

(Aus der Königl. chirurg. Universitäts-Klinik des Herrn Professor von Bramann zu Halle a./S.)

Ueber traumatische Lösung der Femurkopfepiphyse und ihre Folgeerscheinungen.

Von

Dr. Conrad Rammstedt,

Assistenzarzt.

(Hierzu Tafel VI und VII und 7 Abbildungen im Text.)

Seitdem Sprengel (1) auf das häufigere Vorkommen der traumatischen Lösung der Kopfepiphyse des Femur aufmerksam gemacht hat, haben sich die Einzelbeobachtungen dieser immerhin seltenen Verletzung gemehrt. So konnte Hoffa (2) durch seinen Schüler Gerstle (3) nicht weniger als 53 Fälle zusammenstellen, darunter allein 43 aus der auswärtigen Litteratur (Poland 4). Dazu kommen 1 Fall von Joachimsthal (5), 1 Fall von Kredel (6) und 2 Fälle von Wolff (7), die erst kürzlich beschrieben sind. Meistens liegen jedoch, wie ich schon sagte, nur Einzelbeobachtungen vor, nur wenige Chirurgen konnten bisher über eine Reihe von eigenen Fällen berichten, so in Deutschland Sprengel und Hoffa. Auch wir haben in der Hallenser Klinik auf diese Verletzung geachtet und können acht einschlägige Beobachtungen veröffentlichen, welche sich besonders dadurch auszeichnen, dass sie graduell verschiedene Abstufungen in der Lösung der Kopfepiphyse und deshalb auch verschiedene Folgeerscheinungen zeigen.

Die jedesmal durch den äusseren Befund der Kranken vermuthete Diagnose „Continuitätstrennung im Bereiche der Knorpel-

Digitized by Google

fuge des Schenkelkopfes" konnte nur in der Hälfte unserer Fälle durch die nöthig gewordene Operation bestätigt werden. Da aber auch von anderen Chirurgen, Kocher (8), Hoffa, Sprengel, schon in einer grossen Anzahl von Fällen beweisende Operationsbefunde vorliegen, so dürfen wir nach dem Vorgange von Sprengel annehmen, dass Schenkelhalsfracturen im jugendlichen und ganz besonders im Pubertätsalter, in der Regel die Knorpelfuge treffen. In unseren übrigen 4 nicht operirten Fällen stützen wir die Diagnose „Epiphysenlösung" ausser auf den äusseren Befund und auf die bei den Operationen der anderen Fälle gemachten Erfahrungen auf gute Röntgenbilder. Ich möchte vorweg betonen, dass gerade das Röntgenverfahren uns hier vorzügliche Dienste geleistet hat, wenn auch in einzelnen Fällen das gewonnene Skiagramm von dem Bilde einer echten Coxa vara ohne die Vorgeschichte nicht mit Sicherheit zu unterscheiden war. Aber gerade Sprengel's Veröffentlichungen haben bewiesen, dass, wenn bei jugendlichen Individuen die nach einer Verletzung des Schenkelhalses entstandene Deformität auf der Platte eine Coxa vara im Sinne Kocher's darstellt, es sich dann um die Folgen einer Continuitätstrennung in der Epiphysenlinie handelt. Wir sind deshalb nach den heutigen Erfahrungen berechtigt, in unseren Röntgenaufnahmen mehr zu lesen als früher.

Ich beginne mit einem Fall, bei welchem die Verletzung schon in den ersten Jahren der Kindheit stattfand.

Fall 1. Otto Schulze, 12 Jahr alt, Arbeiterkind aus N. aufgenommen am 10. V. 1898. stammt aus gesunder Familie, hat nur Masern und Diphtherie gehabt. Im Alter von 3 Jahren fiel er von einem Stuhl so unglücklich herunter, dass er mit der linken Hüfte und dem Gesäss auf einen Topf fiel, welcher zerbrach und mit seinen Scherben dem Kinde eine Hautwunde hinten am Gesäss beibrachte. Die Wunde wurde von einem Arzte genäht und soll schnell geheilt sein. Nach 14 Tagen konnte der Knabe schon wieder aufstehen, soll jedoch seitdem stets gehinkt haben. Auch blieb das verletzte Bein im Wachsthum zurück, während sich das Kind sonst ausgezeichnet entwickelte. Erst 9 Jahre später nahmen die Eltern auf den Rath eines Arztes klinische Hülfe in Anspruch.

Befund am 10. V. 1898. Kräftig gebauter und sonst gesunder Junge. Das linke Bein ist erheblich schwächer und kürzer, wie das rechte. Ueber dem Kreuzbein und der linken Gesässhälfte findet sich eine 15 cm lange, überall verschiebliche, blasse Narbe. Das linke Bein ist nach aussen rotirt und etwas adducirt. — Der Trochanter major springt stark hervor, ist aber nicht verdickt, seine Spitze steht gut 4 cm. oberhalb der Roser-Nélaton'schen

Digitized by Google

Linie, im Ganzen beträgt aber die Verkürzung des Gliedes 6 cm., wobei als Ursache jedenfalls Wachsthumshemmung mit zu vermuthen ist. Sämmtliche Bewegungen im linken Hüftgelenk sind vollkommen frei und ausgiebig, ausgenommen Abduction, welche nur ganz wenig möglich ist, auch Innenrotation ist etwas beschränkt. — Unterhalb der Spina anterior superior fühlt man im vorderen Kapselabschnitt einen harten festen Körper, welcher Bewegungen des Oberschenkels mitmacht und als der nach vorne gedrehte Oberschenkelhals anzusehen ist. Entzündliche Erscheinungen sind nicht vorhanden.

Es wurde danach die Diagnose auf alte Verletzung im Schenkelhals, wahrscheinlich Epiphysenlösung, gestellt und zwar mit einem Folgezustand, ähnlich wie bei Coxa vara.

Fig. 1.

Das Röntgenbild Abbildung 1 zeigt, dass eine Trennung des Kopfes in der Epiphysenlinie stattfand. Der Kopf ist vom Halse abgerutscht, hat die Pfanne mit seiner unteren Hälfte verlassen und liegt dicht am Trochanter minor. Man sieht deutlich die scharfe Grenze des Halses und zwischen diesem und dem Kopf

Digitized by Google

eine helle Zone, sodass man glauben könnte, es bestehe eine Pseudarthrose, doch entspricht diese helle Zone dem Epiphysenknorpel, denn der Kopf macht alle Bewegungen des Gliedes mit. Die Hemmung der Abduction ist aus dem Bilde leicht ersichtlich. Bei dem Versuche zu abduciren muss der Hals gegen den oberen Pfannenrand anstossen, oder auch der Trochanter major gegen die Beckenschaufel.

Da die Function des Gliedes so ausgezeichnet und auch die Stellungsanomalie nur gering war, sah Herr Professor von Bramann keine Indication für einen operativen Eingriff und entliess den Knaben mit einer hohen Sohle. —

Die übrigen 6 Fälle, welche ich nunmehr folgen lasse, betreffen alle Individuen, welche in der späteren Wachsthumsperiode von einem Unfall betroffen wurden.

Fall 2. Gottfried Beutler, 15 Jahre alt, Knecht aus Werklitz, aufgenommen am 9. 1. 1899.

Anamnese: Patient ist erblich nicht belastet und war früher stets gesund. Am 11. November 1898 stürzte er auf dem Acker hin und schlug heftig mit der linken Hüfte auf. Er empfand sofort intensive Schmerzen in derselben, konnte das linke Bein nicht mehr bewegen und musste nach Hause gefahren werden. Ein hinzugezogener Arzt constatirte eine starke Schwellung am vorderen Umfang des linken Hüftgelenks und verordnete Umschläge und Einreibungen. Nach 14 Tagen konnte der Patient schon das Bett wieder verlassen, hinkte aber stark und konnte nur an zwei Stöcken gehen. Die Eltern zogen nun einen anderen Arzt hinzu, welcher den Kranken in die Klinik schickte.

Status praesens am 9. 1. 1899, also circa 8 Wochen nach dem Unfall. Kräftig gebauter und sonst durchaus gesunder junger Mann. In Rückenlage ist das linke Bein im Hüftgelenk leicht flectirt, stark adducirt, nach aussen rotirt und erheblich verkürzt. Der Trochanter steht gut 4 cm. über der Roser-Nélaton'schen Linie und bei Messung von der Spina anterior superior zum Malleolus internus ist das verletzte Bein um circa $4\,^1/_2$ cm. kürzer, als das gesunde. Bewegungen im linken Hüftgelenk sind nur in ganz geringem Grade ausführbar im Sinne der Flexion, Extension und Rotation nach innen; gänzlich aufgehoben ist die Abduction. Der Trochanter major springt stark hervor, und erscheint infolge der Aussenrotation verbreitert, unterhalb der Spina anterior superior fühlt man im vorderen Umfange des Gelenks eine harte prominente Resistenz, sonst besteht keine Schwellung des Gelenks speciell sind keine Entzündungserscheinungen vorhanden.

Diagnose wird auf Fractur im Schenkelhalse resp. auf Epiphysenlösung gestellt.

Die Röntgenaufnahme, Abbild. 2, zeigt, dass eine Trennung in

Digitized by Google

der Epiphysenlinie vorliegen muss. Dafür spricht besonders die Länge des Halses, ferner der Umstand, dass es sich um ein jugendliches Individuum in der Wachsthumsperiode handelt, bei welchen nach Sprengel's und Anderer Beobachtungen häufig Brüche in der Epiphysenlinie vorkommen. Das Bild lässt ausserdem erkennen, dass der Kopf in ganz ähnlicher Weise wie bei der Coxa vara nach hinten und unten abgewichen ist, sodass seine

Fig. 2.

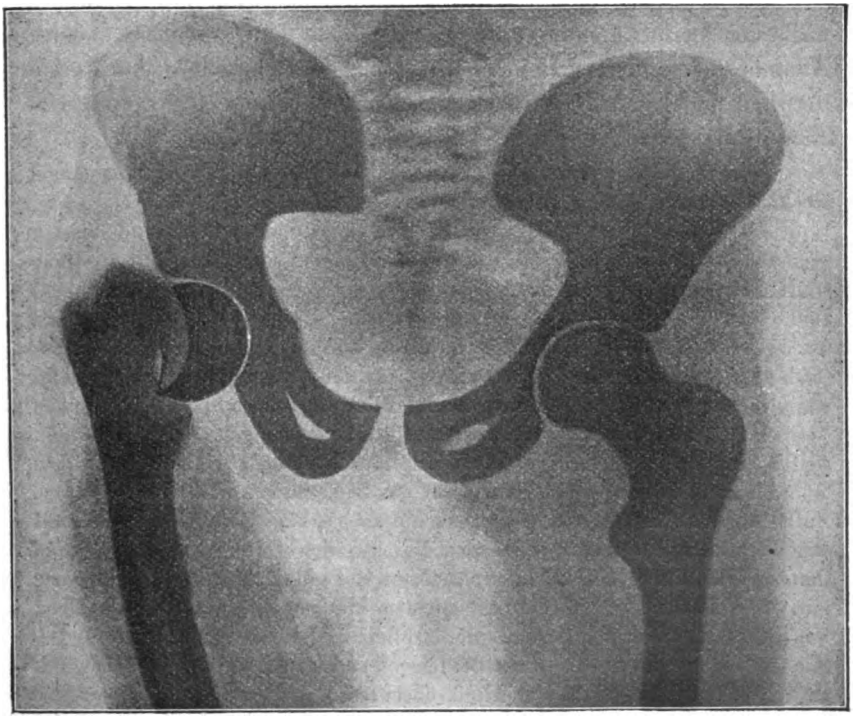

untere Hälfte die Pfanne verlassen hat und ganz dem Trochanter minor anliegt. Das Hinderniss der Abduction liegt klar vor Augen, der untere Theil des Halses stemmt sich gegen den Pfannenrand an, es ist ausserdem ersichtlich, dass der Patient, nachdem er aufstand, sich nicht mehr auf den Kopf, sondern mit dem äusseren oberen Pfannenrande auf den unteren Schenkelhalsabschnitt stützte. Die am 3. II. mit dem Kocher'schen Schnitt

Digitized by Google

durch Herrn Professor von Bramann ausgeführte Resection bestätigte die Diagnose. Der Kopf war in der Knorpelfuge gelöst, nur ein kleiner Theil des Halses war mit abgebrochen und am ersteren geblieben. Die Knorpelfuge des Kopfes war lose mit der hinteren Seite des Halses verwachsen. — Entfernung des Kopffragments, Einpflanzung des modellirten Halses in die Pfanne in Abduktionsstellung. Primäre Heilung. Definitives Resultat: Beweglichkeit nur gering. Verkürzung aber durch sehr gute Abductionsstellung ausgeglichen. —

Ich schliesse hieran einen Fall, welcher zwar erst 19 Jahre nach der Verletzung in unsere Behandlung kam, aber in seiner Anamnese und dem Befunde trotz der erheblichen, in der Länge der Zeit hinzugetretenen Veränderungen ebenfalls als Epiphysenfractur anzusehen ist.

Fall 3. Johann Biernoth, 37 Jahre. Knecht aus K. Aufgenommen 13. 12. 96.

Anamnese: Der erblich nicht belastete Patient war gesund bis zu seinem 18. Lebensjahre. Damals fiel er im Frühjahr vom Pferde auf die linke Hüfte. Er will zwar sofort heftige Schmerzen in derselben empfunden haben, konnte sich aber noch aufrichten und sogar das Pferd wieder besteigen und nach Hause reiten. Am andern Morgen aber war das linke Hüftgelenk sehr stark geschwollen, sodass er nun nicht mehr auftreten konnte. Ein Schäfer wurde hinzugezogen und renkte angeblich die Hüfte wieder ein und legte einen Verband an, welchen aber der Patient selbst nach einigen Tagen entfernte, weil er drückte. Erst nach einem Vierteljahre konnte B. wieder an Stöcken mühsam und hinkend gehen. Auch war das Bein seitdem kürzer und die linke Hüfte trat stark hervor. Trotzdem machte er bis zum Herbst 1895 nur mit angeblich geringen und wechselnden Beschwerden volle Arbeit, bis er im October 1895, als er über einen gepflasterten Hof ging, ausglitt, er kam jedoch nicht zu Fall, sondern will die Last mit dem kranken Bein aufgefangen haben. Von Stund an sollen die Beschwerden schlimmer geworden sein. Am 18. December 1896 wurde er von seiner Berufsgenossenschaft, welche dies Ereigniss als Unfall anerkannt hatte, der Klinik überwiesen.

Status praesens. Mittelgrosser, kräftig gebauter und sonst gesunder Mann. Das linke Bein ist verkürzt, steht in geringer Flexion, Adduction und Aussenrotation. Der Trochanter springt stark hervor und steht gut 4 cm oberhalb der Roser-Nélaton'schen Linie. Die vordere Gelenkgegend ist verdickt und zeigt eine unregalmässige, harte Prominenz, welche dem Pfannenrande und Schenkelhalse angehört. Sämmtliche Bewegungen in der Hüfte sind von deutlichem Reiben und Knirschen begleitet und um die Hälfte der normalen Excursion beschränks. Abduction ist gänzlich aufgehoben. Am Unterschenkel sind ausgedehnte Varicen. Symptome von Tuberculose oder eines Rückenmarksleidens bestehen nicht.

Digitized by Google

Das Röntgenbild zeigte ausser den arthritischen Veränderungen — Ausweitung der Pfanne, Auflagerungen und Verdickungen am Schenkelhalse — eine ganz ähnliche Deformität, wie in dem vorigen Falle Beutler. Der verdickte Hals hatte normale Länge und stemmte sich mit seiner Bruchfläche gegen den oberen Pfannenrand, an Stelle des runden Kopfes fand sich ein zuckerhutförmiges Gebilde, welches nach dem unteren Halsabschnitt zu eingerollt war. Bei der Resection (Kocher'scher Schnitt, Herr Professor von Bramann, 17. 5. 97) fand sich das Kopfrudiment des Knorpelüberzuges beraubt und mit dem unteren Halsabschnitt knöchern verwachsen, aber pilzhutartig nach unten umgebogen. Auf einem Röntgenbilde von einem dünnen Schnitt durch das Präparat c f, Abbild. 3, Taf. VI sieht man dieses Verhalten deutlich. Diese eigenthümliche Deformität und das jugendliche Alter, in welchem die Verletzung passirte, machen auch in diesem Falle eine Lösung der Kopfkappe als Ursprüngliches wahrscheinlich. Der 2. Unfall, welchen Patient etwa 1 Jahr vor seiner Aufnahme in die Klinik erlitten hatte, war wohl kaum von Bedeutung und ein willkommener Vorwand, die Schmerzen, welche infolge der arthritischen Veränderungen schon lange bestanden, auf einen entschädigungspflichtigen Unfall zurückzuführen.

Meistens kommen die Fracturen der oberen Femurepiphyse, wie wir sehen, wochen-, monate-, ja jahrelang später erst in die Behandlung des Chirurgen, weil bei jugendlichen Individuen entweder trotz markanter Symptome die Diagnose zunächst nicht gestellt wird, oder bei weniger ausgesprochenen Erscheinungen nur eine einfache Contusion oft angenommen wird, oder schliesslich auch der Patient anfangs nur geringe Beschwerden hat, die er nicht beachtet, wie ich an einigen der nächsten Fälle zeigen werde. So sind von den 14 Fällen, welche in der deutschen Litteratur beschrieben sind, 4 Fälle Hoffa, 2 Kocher, 3 Sprengel, 2 Wolff, 1 Kredel, 1 Joachimsthal, 1 Stetter (9), nur 2 sofort nach dem Unfall in chirurgische Behandlung gekommen. In dem einen Falle hat Kocher bei einem 16jährigen Mädchen 5 Tage nach dem Trauma die Diagnose gestellt und durch die Operation erhärtet. Den anderen Fall beschreibt Wolff; hier kam ein $1^1/_2$ jähriges Kind sofort in seine Behandlung, alle übrigen kamen monate- und jahrelang später erst zur Diagnosestellung. Auch

Digitized by Google

wir hatten nur das Glück, einen, den nächsten Fall, von Anfang an zu beobachten.

Fall 4. Max Hesse, 17 Jahr, Knecht aus W. Aufnahme am 20. 11. 99.

Anamnese. Am 16. Februar Abends vergnügte sich H. nach gethaner Arbeit mit mehreren Kameraden. Sie setzten ihn in einen halb mit Spreu gefüllten, auf einem Tische stehenden, Korb und stiessen den Korb herunter auf die Erde. Der Junge flog aus dem Korbe heraus und fiel mit Gewalt auf die rechte Hüfte, sodass er vor Schmerzen in derselben sich nicht mehr aufrichten konnte und nach Hause getragen werden musste. Ein hinzugezogener Arzt konnte zunächst eine ernstere Verletzung nicht finden, erst am vierten Tage, als die Schmerzen und Schwellung zugenommen hatten, schickte er den Pat. in die Klinik.

Befund. Kräftig gebauter und sonst gesunder junger Mann. In Rückenlage ist das rechte Bein bei Gleichstand der Spinae stark nach aussen rotirt, mässig flectirt, etwas abducirt und verkürzt, von der Spina anterior superior bis zum Malleol int. gemessen, um circa 2,5 cm, während sich von einer Trochanterspitze bis zum Malleol. int. beiderseits dieselbe Länge ergiebt. Die rechte Inguinalbeuge ist etwas vorgewölbt, durch eine sehr schmerzhafte, harte Prominenz und sugillirt. Beim Versuch, das Glied zu bewegen, fällt die starre Fixation des Oberschenkels im Hüftgelenk auf; dabei lebhafte Schmerzen, aber keine Crepitation. Diese Symptome legten den Verdacht auf Luxation nach vorn nahe, doch sprach dagegen der normale Trochantervorsprung; in Narkose machte dann auch die Fixation einer relativ ausgiebigen Beweglichkeit Platz, wobei die aufgelegte Hand an der Stelle der Prominenz ein weiches Reiben, aber keine deutliche Crepitation empfand; es musste sich demnach um eine Verletzung im Bereiche des Schenkelhalses und zwar intracapsulaer handeln.

Die Röntgenaufnahme cf. Abbildung 4, zeigt deutlich die Bruchlinie in der Knorpelfuge, die Kopfepiphyse, an welcher noch ein kleiner Theil des Halses festhaftet, ist nach unten und hinten gedreht, hat die Pfanne in ihrem unteren Theile verlassen und ist dem Trochanter minor genähert. Der Schenkelhals, dessen Bruchlinie ebenfalls deutlich hervortritt, ist durch die Aussenrotation des Gliedes nach vorne gerichtet und erscheint deshalb auf dem Bilde durch Projection verkürzt, er stemmt sich im oberen Beginne der Bruchlinie gegen die obere Pfannenausbuchtung an und giebt damit ein Abductionshinderniss ab, aber seine Bruchfläche steht noch in nahem Zusammenhange mit der Bruchfläche des Kopfes. Wahrscheinlich war die straffe Periostkapsel, welche Kopf und Hals umschliesst, nicht gänzlich zerrissen und hielt beide noch etwas zusammen. Infolgedessen ist auch die Verkürzung nicht so hochgradig wie in den beiden vorigen Fällen cf. Bild 2, wo die Dislocation der Fragmente eine vollkommene war.

Digitized by Google

Die Therapie bestand in Anlegung eines Streckverbandes. Während Patient in demselben schon nach wenigen Tagen den Oberschenkel bewegen konnte, blieb die unterhalb der Spina anterior sperior fühlbare Prominenz bestehen, verlor aber an Schmerzempfindlichkeit. Auch die Aussenrotation liess sich nicht ganz beheben.

Fig. 4.

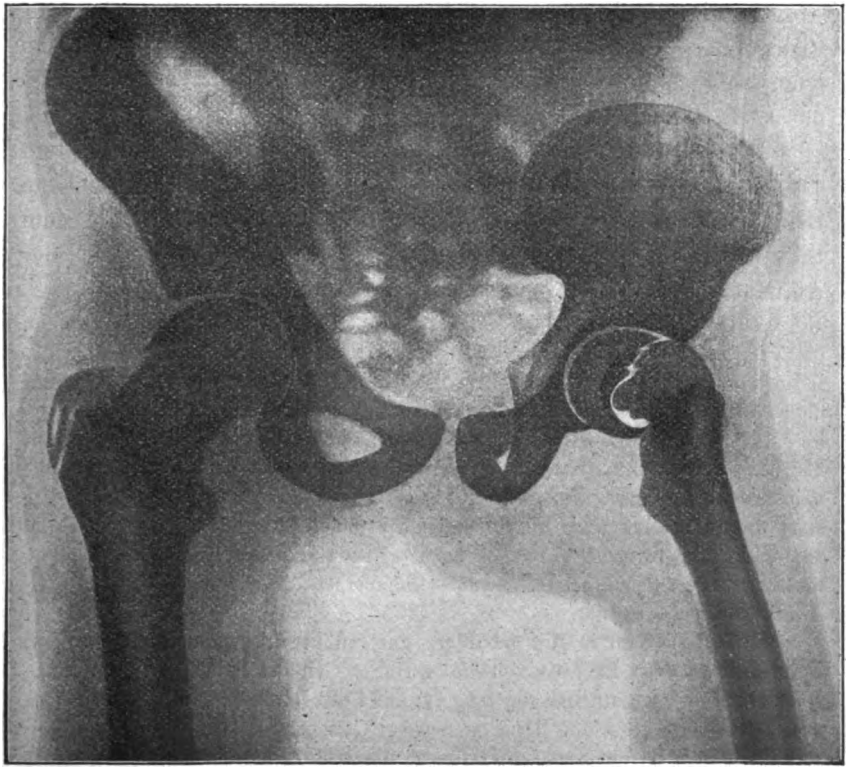

22. III. Abnahme des Streckverbandes. Patient kann das Bein activ heben und bis zum rechten Winkel beugen. Massage und Bewegungen im Bett.

1. IV. Patient steht auf, kann gut gehen.

15. IV. 99. Verlässt die Klinik als geheilt.

Nachuntersuchung am 23. III. 1900. Patient thut volle Arbeit, will, ausser nach grossen Anstrengungen, keine Beschwerden

Digitized by Google

haben. In Rückenlage stehen beide Oberschenkel bei Gleichstand der Spinae parallel. Das rechte Bein ist nach aussen rotirt und um 2 cm verkürzt, der Trochanter steht ebensoviel oberhalb der Roser-Nélaton'schen Linie, Streckung vollkommen, Beugung bis zum rechten Winkel frei, Rotation nach innen beschränkt, nach aussen vermehrt, Abduction fast ganz aufgehoben. Handbreit unter der Spina anterior superior eine harte Resistenz. Musculatur etwas geringer wie links.

Somit sind die typischen Symptome der statischen Coxa vara, ausgenommen Schmerzen, vorhanden. Das jetzt aufgenommene Röntgenbild zeigt die entsprechende Deformität cf. Abbildung 5.

Die Kopfkappe hat unten die Pfanne verlassen und ist dem Trochanter minor genähert. Der Hals ist durch die veränderte Belastung ebenfalls schon etwas verbogen und erscheint auf dem Bilde durch Projection verkürzt, da der Oberschenkel bei der Aufnahme sich in Aussenrotation befand.

Fall 5. W. Rentsch, 17 Jahr, Arbeiter aus H. Aufnahme 25. VII. 1899.

Anamnese: R. hat angeblich Masern gehabt und schwer laufen gelernt, war aber sonst gesund. Am 24. April 1899 verunglückte er dadurch, dass er beim Schieben einer 2 Centner schweren Karre das Gleichgewicht verlor und auf die linke Hüfte fiel. Angeblich blieb er eine Viertelstunde unter heftigen Schmerzen liegen, konnte sich dann aber wieder aufrichten und hinkte mühsam nach Hause. Da die Hüfte am nächsten Tage an der Aussenseite stark angeschwollen war, zog er einen Arzt zu Rathe, welcher Bettruhe und später Massage verordnete. Schon nach 8 Tagen stand er wieder auf und ging täglich zum Masseur, allerdings unter Schmerzen und Hinken. Am 25. VII. Aufnahme in die Klinik.

Befund: Sehr kräftig gebauter, gut genährter, gesunder junger Mann. Keine Zeichen von Rachitis, obwohl geringes Genu valgum links. Die linke Oberschenkelmusculatur ist abgemagert; das linke Bein steht in Aussenrotation und Streckstellung, beide Beine stehen bei Gleichstand der Spinae parallel. Das linke Bein ist um 2 cm. kürzer, wie das rechte, um ebenso viel steht der Trochanter oberhalb der Roser-Nélaton'schen Linie. Bewegungen im linken Hüftgelenk sind behindert, im Sinne der Flexion, welche nur bis zum rechten Winkel gelingt, der Innenrotation, welche nur wenig gelingt und besonders der Abduction, welche fast ganz aufgehoben ist. — Hingegen ist die Extension unbehindert, während Aussenrotation übermässig von Statten geht. Am vorderen Umfange des Gelenks fühlt man eine harte Prominenz. Keine entzündlichen Erscheinungen. Im Stehen ist die linke Analfalte tiefer, wie die rechte. Trendelenburg's Symptom deutlich. Beim Gehen fällt die Verkürzung des linken Beines nur wenig in die Augen. Oberhalb des linken Trochanters be-

Digitized by Google

findet sich an der Aussenseite eine theilweise, von dem Unfall herrührende, Hernie des Musculus rectus femoris.

Es sind also auch hier die typischen Symptome der Coxa vara statica vorhanden, und zwar im Anschluss an einen Fall auf die Hüfte. Das Röntgenbild ergiebt einen ganz

Fig. 5.

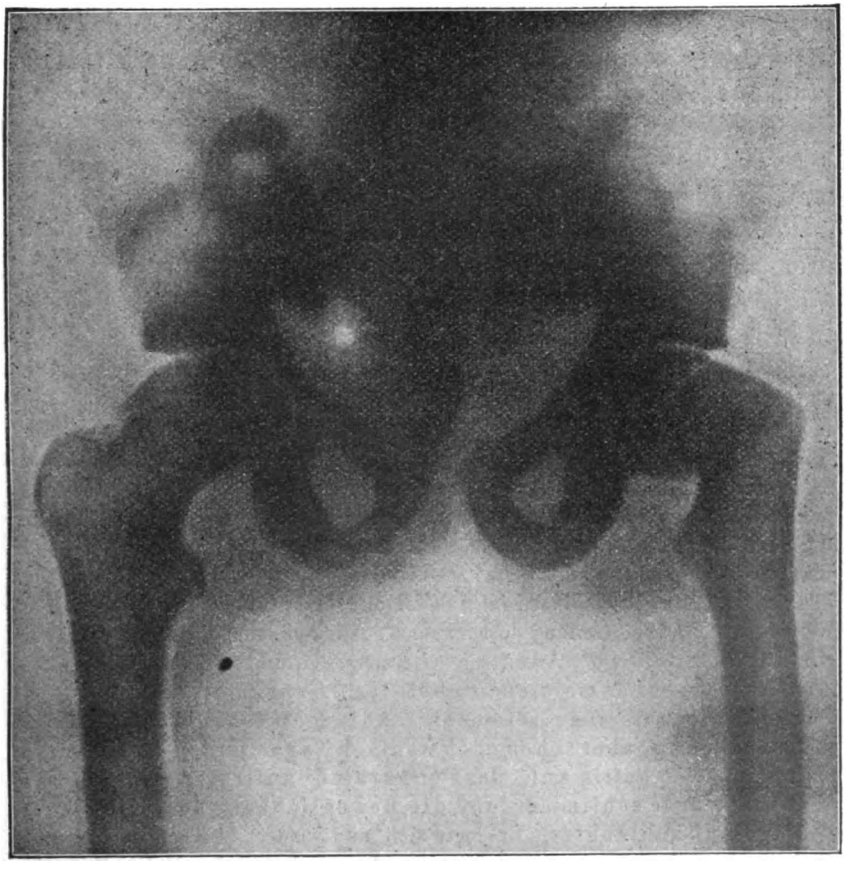

ähnlichen Befund, wie auf dem zweiten Bilde des vorigen Falles cf. Bild 5, nur ist die Kopfkappe noch mehr nach unten verbogen. Die Behandlung bestand in Extension und später in Massage und Bewegungen. Patient ist vor kurzem geheilt entlassen unter Zubilligung einer Unfallsrente. —

Wie wir sehen, handelt es sich bei diesen beiden jungen Leuten

Digitized by Google

um traumatische Lösung der Kopfepiphyse mit nur geringer Dislocation der Fragmente; geringer als in den Fällen 2 und 3, wo eine grössere Verkürzung, erhebliche Contracturstellung und stärkere Functionsbeschränkung vorherrschten, sodass die klassischen Symptome der statischen Coxa vara hier nicht vorhanden waren.

Auch Sprengel konnte in seinen Fällen einen graduellen Unterschied in der Verschiebung des Kopfes constatiren und sprach die Vermuthung aus, dass je unvollkommener die Epiphyseolyse sei, sie umsomehr klinisch und anatomisch sich dem Bilde der statischen Coxa vara im Kocher'schen Sinne nähern würde.

Diese Vermuthung bestätigen die beiden eben beschriebenen Patienten Hesse und Rentsch durchaus, an einem der beiden nächsten Fälle können wir dafür auch den anatomischen Beweis liefern.

Fall 6. Emil Jacobi, 17 Jahr, Kaufmannslehrling aus L.

Anamnese: Erbliche Belastung nicht vorhanden. Patient hatte im Alter von 10 Jahren Diphtherie und war sonst gesund. Im Alter von $14\frac{1}{2}$ Jahren kam er in die Lehre in einem Kaufladen, wo er viel Treppen auf und ab laufen musste und häufig auch schwere Lasten (Ballons mit Petroleum, Fässer, Kisten) heben musste. Mitte Juni 1899 stand er eines Tages auf einer Leiter und wollte einen Kasten einschieben, dabei rutschte er ab und fiel aus einer Höhe von circa 1 m auf das rechte Knie und den Oberschenkel. Er hatte zunächst nur Schmerzen im Knie, welches etwas angeschwollen war, und hinkte von Stund ab. Trotzdem arbeitete er weiter. Schon in den nächsten Tagen verspürte er Schmerzen im linken Hüftgelenk, besonders nach längerem Gehen und Stehen. Anfang Juli nahm das Hinken und die Schmerzen zu. Im August musste er die Arbeit zeitweise einstellen und machte eine Schwitzkur durch, wobei er meistens zu Bett lag. Danach soll eine wesentliche Besserung eingetreten sein. Anfang Oktober fing er wieder an zu arbeiten, aber schon nach wenigen Tagen traten die Schmerzen wieder so heftig auf, dass er garnicht auftreten konnte, das Hinken wurde schlimmer und die Beweglichkeit des Gliedes im Hüftgelenk schlechter. Er legte sich nun wieder 14 Tage zu Bett und sofort waren die Schmerzen verschwunden, fingen aber auch mit dem Momente wieder an, wo er wieder aufstand. Am 22. Oktober suchte er die Klinik auf.

Befund. Mittelgrosser, ziemlich gracil gebauter, junger Mensch, von sonst gesundem Aussehen. Keine Residuen überstandener Rachitis. In aufrechter Stellung fällt sofort auf die Abmagerung des rechten Oberschenkels, Tiefstand der rechten Beckenhälfte und der rechten Analfalte. Das rechte Bein ist deutlich nach aussen rotirt. Gang hinkend, dabei wird das rechte Bein im Hüftgelenk garnicht, sondern nur mit dem Becken nach vorne bewegt. In

Digitized by Google

Rückenlage Verkürzung des rechten Beines und Aussenrotation, sodass der äussere Fussrand der Unterlage aufliegt. Roser-Nélaton'sche Linie lässt sich wegen Flexionsbehinderung nicht feststellen. Zieht man aber eine Senkrechte von der Spina zur Nabellinie und dazu eine parallele von der Trochanterspitze, so beträgt die Entfernung dieser beiden Linien rechts 3,5 cm., links 6,5 cm. es besteht also eine reelle Verkürzung des rechten Beines von 3 cm. Bewegungen in der rechten Hüfte sehr beschränkt. Abduction aufgehoben, Flexion nur gering, Extension unbehindert. Rotation nach innen fast ganz aufgehoben, nach aussen sehr ausgiebig, sodass die Zehenspitze beinahe der Unterlage genähert werden kann. Keine entzündlichen Symptome. Unterhalb der Spina anterior superior im vorderen Kapselabschnitte fühlt man eine knochenharte Resistenz. Trendelenburg's Symptom ausgesprochen.

Fig. 6.

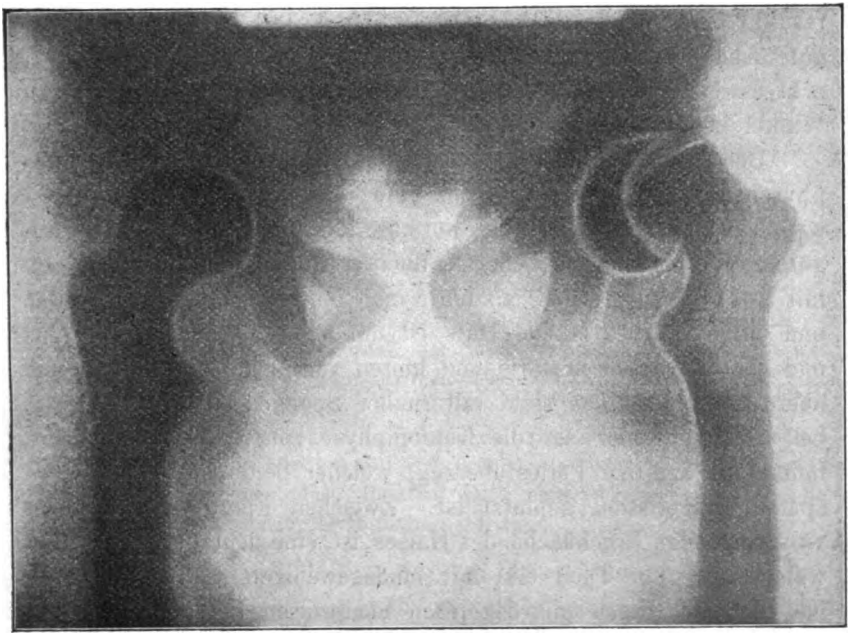

Diagnose. Coxa vara in Folge von Epiphysentrennung. Auf dem Röntgenbilde cf. Abbildung 6, sieht man Trochanter und Schenkelhals unverändert, die Kopfepiphyse ist jedoch nach unten verbogen, hat die Pfanne zum Theil verlassen und ist nach dem Trochanter minor zu eingerollt, ferner sieht man zwischen Epiphyse und Hals einen deutlichen Spalt, wo die Trennung stattgefunden

Digitized by Google

hat, auch ragt der obere Theil des Schenkelhalses mit scharfer Ecke hervor.

Therapie. Da durch längere Exstensionsbehandlung eine wesentliche Besserung nicht erziehlt wird und Patient dringend eine Operation wünscht, wird am 15. 12. 99 die Resection im Trochanter ausgeführt (Prof. v. Bramann), in der Weise, dass die äussere Hälfte und Spitze desselben erhalten bleibt und in die Pfanne eingepflanzt wird.

Obwohl der Heilungsverlauf durch eine Eiterung, ausgehend von den Muskelnähten complicirt wurde, war das functionelle Endresultat ein sehr günstiges, Status v. 10. 4. 00. Verkürzung durch gute Abduction ausgeglichen. Patient hat keine Schmerzen mehr, geht an einem Stock und kann das Bein fast bis zum rechten Winkel im Hüftgelenk beugen.

Den sicheren Beweis für unsere Diagnose traumatische Epiphysentrennung bietet nun das gewonnene Präparat cf. Abb. 7 u. 8, Taf. VI. Der Kopf zeigt normale Rundung und ist überall mit gutem, festem Knorpel bedeckt, aber er macht den Eindruck, um mit Kocher zu sprechen, als hätte man ihn erfasst und nach hinten und unten gedrückt. Der Hals ist um seine Längsachse torquirt und ebenfalls nach abwärts und hinten verbogen, der vordere und obere Theil desselben steht mit rauher Spongiosafläche (cf. Abbild. bei a) hervor, hier ist die Kopfepiphyse vom Halse abgerutscht, indem der kräftige Periostüberzug, welcher beide kapselartig umspannt, eingerissen, geplatzt ist. Zwischen Epiphyse und dieser vorspringenden Bruchfläche des Halses ist eine deutliche Vertiefung, welche nur zum Theil erst mit bindegewebigem Callus ausgefüllt ist, der sich auch mikroskopisch nachweisen liess. Der straffe Periostüberzug, welcher vom Kopfe auf den Hals übergeht, hat andererseits an den Seitenflächen und unten Hals und Kopf zusammengehalten und letzteren vor einem weiteren Abrutschen bewahrt. Es hat sich hier, wie es auch Sprengel in seinen Fällen beschrieb, nicht um eine Fractur mit Einkeilung der Fragmente, sondern nur um eine Verschiebung des Kopfes am Halse gehandelt. Besonders gut kann man diesen Vorgang sehen an einem 1 cm dicken Durchschnitt des Präparates. cf. Abbildung 9, Tafel VI.

Nirgends sieht man etwas von einer Einkeilung, sondern der

Digitized by Google

Kopf ist abgerutscht; bei a, b ist die hervorstehende Bruchfläche des Halses. Die Knorpelfuge ist unregelmässig und im Verschwinden begriffen. Stellenweise, besonders in der Mitte ist sie schon durch Knochengewebe ersetzt, welches eine feste Verbindung zwischen Hals und Kopf bildet. —

Der folgende Fall ist dem eben beschriebenen sehr ähnlich.

Fall 7. Wilhelm Waitz, 16 Jahre, Landwirth aus W., stammt aus gesunder Familie und hat ausser Diphtherie in seiner Kindheit keine erheblichen Krankheiten gehabt. Mitte September 1896 glitt er bei der Arbeit aus und fiel auf das linke gebeugte Kniegelenk. Nach ungefähr 10 Tagen fühlte er eine immer mehr zunehmende Müdigkeit im linken Oberschenkel und nach längerem Gehen mässige Schmerzen in der linken Hüfte. Der Arzt verordnete Jodeinpinselungen und graue Salbe, die aber keine Besserung erzielten, vielmehr nahmen die Schmerzen zu und Patient fing mit dem linken Beine an zu hinken. Vor ungefähr 4 Wochen merkte er, dass das kranke Bein kürzer und seine Musculatur schwächer wurde. Auf den Rath des Arztes liess sich W. nun in die Klinik aufnehmen. —

Status vom 18. XI. 1896, also circa 7—8 Wochen nach der Verletzung. Gesund aussehender, hagerer Patient, mit mässig entwickelter Musculatur. Das linke Bein ist erheblich verkürzt (dabei steht die linke Spina anterior superior 1 cm. höher, als die rechte) nach aussen rotirt, in Mittelstellung zwischen Abduction und Adduction und in Streckstellung. Der Trochanter ist prominent, steht gut 3 cm. oberhalb der Roser-Nélaton'schen Linie. Die Umgebung des Gelenkes ist nicht infiltrirt noch schmerzhaft. Unterhalb der Spina anterior superior ist die Gegend des Schenkelhalses verdickt anzufühlen. Die Musculatur des Oberschenkels ist atrophisch. Bewegungen sind beschränkt, Adduction möglich, Abduction völlig aufgehoben. Flexion bis zum Winkel v. 120°, Extension unbehindert, Rotation nach aussen vermehrt, sodass der äussere Fussrand bequem der Unterlage aufliegt.

Damals, 1896, stellten wir auf Grund dieses Befundes und ganz besonders des Röntgenbildes (cf. Abbildung 10), welches dem Bilde des vorigen Falles sehr ähnlich ist (cf. Abbildung 6), ohne Rücksicht auf den Unfall, die Diagnose Coxa vara statica; nach unseren heutigen Erfahrungen jedoch, speciell mit Rücksicht auf das bei Jacobi gewonnene Präparat, sind wir berechtigt, als Ursache der Verbiegung auch hier eine partielle Epiphyseolyse anzunehmen. Die Beschwerden besserten sich bald durch längere Anwendung des Extensionsverbandes. Eine vor Kurzem vorgenommene Untersuchung ergab, dass die Verbiegung nicht schlimmer geworden ist. —

Ueberblicken wir noch einmal diese 6 Fälle, so sehen wir,

Digitized by Google

dass die Epiphysenlösung eintrat bei jungen Leuten am Ende der Wachsthumsperiode vom 15.—18. Lebensjahre; auch nach der Zusammenstellung von Gerstle fällt die höchste Frequenz dieser Verletzung ungefähr in dieses Alter. Man muss daraus schliessen, dass die Knorpelfuge des oberen Femurendes gerade in dieser Periode, wo sie allmählich verschwindet, weniger widerstandsfähig als sonst ist, andererseits ist nicht zu verkennen, dass Kinder bis

Fig. 10.

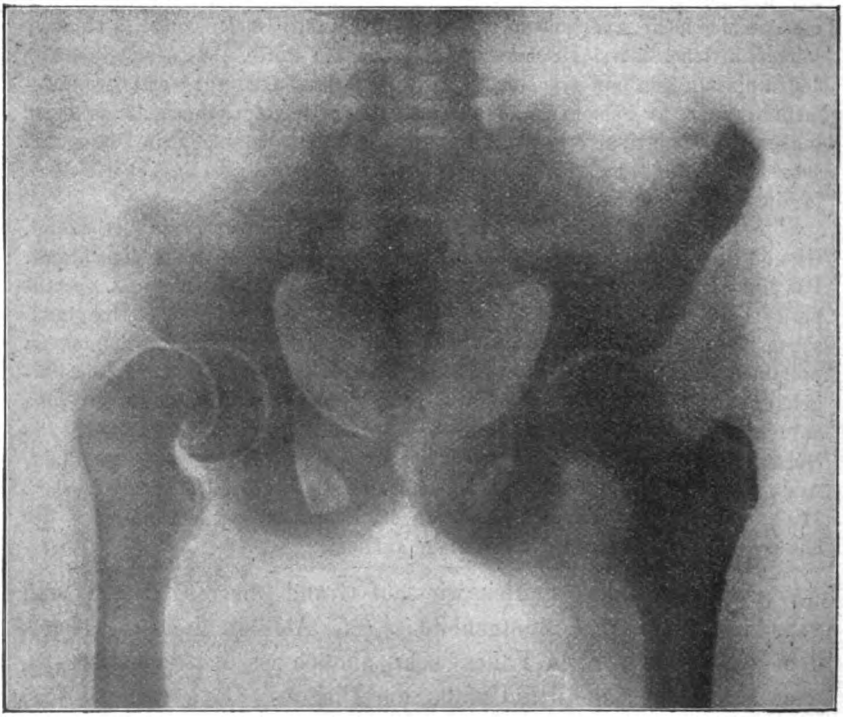

zum 14. Lebensjahre weniger äusseren Gewalteinwirkungen ausgesetzt sind, weil erst dann die Berufsarbeiten beginnen. Die Traumen in unseren Fällen waren immer indirecte, 4 mal vom Trochanter major aus und 2 mal vom Knie aus. Die Verletzung war schwerer bei Fall auf den Trochanter; diese Patienten mussten, wie wir sehen, sofort das Bett hüten, während die beiden letzten Patienten, Jacobi und Waitz, auf das Knie gefallen waren und

Digitized by Google

erst allmählich zunehmende Beschwerden fühlten. Letztere beiden zeigten denn auch die Symptome der statischen Coxa vara am ausgezeichnetsten, weil die Epiphysenlösung nur unvollkommen war.

Ich glaube nun, dass es sich in diesen letzten Fällen zunächst nur um eine Lockerung der Knorpelfuge gehandelt hat, deren Folge dann ein Abrutschen der Kopfkappe war, und zwar wurde ich bestärkt in dieser Ansicht durch Experimente, welche ich mit Herrn Dr. Wullstein zusammen an Leichen des 8.—17. Lebensjahres ausgeführt habe. Da das Leichenmaterial in diesem Lebensalter nur sehr spärlich ist, konnte ich zunächst nur an 10 Leichen experimentiren und halte meine Versuche noch nicht für abgeschlossen.

Eine Zusammenstellung der bisher an der Leiche gemachten Versuche, die Femurkopfepiphyse abzusprengen, giebt Poland in seinem ausgezeichneten Werke. Danach bewirkt Colignon Lösung des Kopfes durch Abduction und Rotation nach aussen; Sturrock durch starke Extension und Abduction, und Poland selbst erreichte bei Leichen im jugendlichen Alter durch Schlag auf die Aussenseite und etwas unterhalb des Trochanter major in Abduction und halber Beugung Lösung der Epiphyse.

An der unversehrten Leiche gelang es mir niemals, weder durch eine Einwirkung einer Gewalt (Schlag mit Hammer, Stoss durch laufende Gewichte) vom Trochanter major noch vom Knie aus in verschiedenen Stellungen des Oberschenkels die Epiphysenlinie des Kopfes nur irgendwie zu tangiren, wie ich glaube aus dem Grunde, weil sich das Hüftgelenk an der Leiche nicht genügend fixiren liess. Häufig erreichten wir bei Schlag auf den Trochanter Lösung desselben in der Knorpelfuge und eine Querfractur des Femurschaftes in derselben Höhe. Auch auf die von Colignon und Sturrock beschriebene Art und Weise bekam ich nicht das gewünschte Resultat.

Am herausgeschnittenen Hüftgelenk hingegen mit dem in der Mitte abgesägten Femur, konnte ich, während die Beckenschaufel im Schraubstock fest fixirt war, in Streckstellung und geringer Adduction durch Schlag mit einem schweren Hammer unter mehreren Versuchen einmal bei einem 8jährigen Knaben die Kopfepiphyse mit einem Theil des Halses absprengen. (Cf. Abbildung 11 u. 12, Taf. VII.) Bei einem 16jährigen jungen Manne erzeugte ich mit

Digitized by Google

derselben Methode eine Fractur, welche zwar in der oberen Circumferenz der Epiphysenlinie einsetzte, aber dann parallel zum Verlauf des Schaftes den Hals bis zum Adam'schen Bogen durchsetzte.

Wieder in anderen Fällen brach eher der Pfannenrand als das Gelenkende. Bei einer $17^1/_2$jährigen weiblichen und einer 18jährigen männlichen Leiche war das negative Resultat dadurch bedingt, dass nach der Durchsägung des Kopfes in beiden Fällen eine Knorpelfuge überhaupt nicht mehr vorhanden war. Beide Individuen waren allerdings sehr kräftig, und es bedarf einer Reihe von weiteren Untersuchungen an einem grösseren Material, um nachzuweisen, ob nicht überhaupt im 17.—18. Lebensjahre im Allgemeinen die Knorpelfuge des Femurkopfes verschwunden ist.

Wenn ich aber schliesslich ein herausgesägtes Femurgelenkende mit dem Kopf auf eine feste Unterlage setzte und dann auf den im 2. Drittel unterhalb des Trochanters abgesägten Schaft mit einem Hammer schlug, so erreichte ich in mehreren Fällen hintereinander jedesmal eine Lockerung der Kopfepiphyse, aber ohne Verschiebung derselben und ohne dass dabei der straffe Knorpelperiostüberzug eingerissen war. Durch Schlag auf den Trochanter bekam ich jedoch dieses Resultat nicht, sondern nur immer eine Lösung desselben in der Knorpelfuge.

Abbildung 13, Taf. VI zeigt im Röntgenbilde die Lockerung der Knorpelfuge an dem Femur eines $14^1/_2$jährigen Jungen.

Diese Experimente zeigen, dass die Femurkopfepiphyse ausserordentlich fest ist und eine Gewalt wegen ihrer sehr versteckten Lage nur schwer auf sie einwirken kann, immerhin beweisen sie aber auch, dass unter gewissen Bedingungen erstens eine totale Lösung der Kopfkappe und zweitens auch nur eine Lockerung derselben praktisch möglich ist, ohne dass zunächst eine Verschiebung stattfindet, wenn nämlich der feste Periostüberzug nicht mit eingerissen ist, welcher nach Ollier ganz besonders die Epiphysen festhält (cf. Poland).

So ist es auch erklärlich, dass ein junger Mensch, welcher durch ein Trauma, Fall auf die Hüfte oder das Knie nur eine Lockerung der Kopfepiphyse davonträgt, in den nächsten Stunden, Tagen und Wochen, wenn auch

Digitized by Google

unter Schmerzen, noch gehen und stehen kann. Erst allmählich wird unter der Körperlast der gelockerte Kopf nachgeben, und indem die Periostkapsel oben an einer Stelle einreisst, abrutschen und zwar nicht nur nach unten, sondern zugleich auch nach rückwärts, weil die Belastung in Extensions- und Auswärtsrotationsstellung des Schenkels wirkt. cf. Kocher (10). Der nach vorn gedrehte Hals wird aus dem Periostriss nun mit seiner Bruchfläche hervorragen, und wenn die Abrutschung der Kopfepiphyse zunimmt, in die Pfanne eintreten und die Körperlast mit übernehmen, wie in dem Falle 8, welchen ich zum Schluss besprechen werde.

Der ganze Vorgang ist natürlich als ein allmählicher zu denken, dafür sprechen die bei Ruhe und Bewegung wechselnden Beschwerden. Je weniger die Patienten sich schonen, um so hochgradiger wird die Abrutschung des Kopfes und die im Gefolge derselben auftretende Verbiegung des Halses werden. Bei geeigneter Behandlung, Bettruhe, Extension hingegen wird die gelockerte Epiphyse bald zur Ruhe kommen und fest werden können, wie besonders schön der Patient Hesse zeigt. Zwar ist bei diesem auch eine Verbiegung zurückgeblieben, nie aber hat dieselbe Beschwerden, wie eine statische Coxa vara gemacht.

Fall 8 Otto Martinius, 17 Jahre, Arbeiter aus Z., aufgenommen am 25. 10. 1899.

Anamnese. M. stammt aus gesunder Familie, er selbst hat früher Rachitis gehabt, war aber sonst gesund, ausser dass er im Alter von 8 Jahren von einem Hunde ins Gesicht gebissen wurde. Im Mai 1897 kletterte er zum Vergnügen auf einen Strohdiemen und hatte das Unglück, 3 m hoch abzurutschen und mit der rechten Hüfte auf den Stoppelacker zu fallen. Er blieb einige Minuten lang liegen, da er heftige Schmerzen in der Hüfte empfand, konnte dann aber wieder aufstehen und allein, leicht hinkend, nach Hause gehen. Er hatte dann angeblich, ausser geringen nur zeitweise auftretenden stechenden Schmerzen in der Hüfte, keine Beschwerden, bis zum Mai 1898, wo er in eine Ziegelei als Karrenschieber und Steinabträger eintrat. Von Stund ab stellten sich schleichende, andauernde Schmerzen in der rechten Hüfte und leichtes Ermüdungsgefühl ein. Trotzdem arbeitete er ruhig weiter. Im August 1898 wurde er von seinen Mitarbeitern darauf aufmerksam gemacht, dass er hinke, ihm selbst war dies nicht aufgefallen. Er arbeitete jedoch weiter bis zum Frühjahr 1899, wo die Beweglichkeit im rechten Hüftgelenk immer noch schlechter geworden war. Er zog nun einen Arzt zu Rathe, welcher Dampfbäder und Bettruhe verordnete. Hiernach soll eine Besserung eingetreten sein, sodass er im Sommer 1899 noch auf

Digitized by Google

einer Kirschenplantage mithelfen konnte und im Herbst bei der Kartoffelernte. Dabei hatte er beständige Schmerzen, und die Steifigkeit der rechten Hüfte nahm wieder zu. Nun erst wurde er in die Klinik geschickt.

Befund. Kräftig gebauter junger Mann mit gut entwickelter Musculatur und entsprechendem Fettpolster. Im Gesicht mehrere von einem Hundebiss herrührende Narben. Schädelbau etwas eckig, Rippenknorpel verdickt. Das rechte Bein ist erheblich verkürzt, obwohl in Rückenlage die rechte Spina anterior superior noch 1 cm höher wie links steht. Roser-Nélaton'sche Linie wegen Functionsbeschränkung nicht festzustellen. Reelle Verkürzung beträgt ungefähr 5—6 cm. Der rechte Oberschenkel ist abnorm nach aussen rotirt, sodass der äussere Fussrand der Unterlage aufliegt, ferner stark adducirt und etwas flectirt. Bewegungen sind nur in ganz geringem Maasse noch ausführbar. Abduction und Rotation nach innen sind vollkommen aufgehoben. Flexion und Extension sind nur wenig ausführbar, hingegen lässt sich Rotation nach aussen derartig übertreiben, dass man die grosse Zehenspitze senkrecht auf die Unterlage stellen kann. Bei dieser Bewegung fühlt man deutliches Knarren im Gelenk. Musculatur sehr atrophisch. Keine entzündlichen Erscheinungen. Am vorderen Umfange des Gelenks fühlt man die bekannte harte Resistenz, welche der nach vorn verbogene Hals hervorruft. Der Gang ist unbeholfen, das rechte Bein kann nur durch Bewegung des Beckens nach vorn gestellt werden. Trendelenburg's Symptome sehr deutlich.

Diagnose. Der ganze äussere Befund, die grosse Verkürzung, die hochgradige Deformirung des rechten Hüftgelenks, die Contracturstellung und Funktionsbeschränkung cf. Abbildung 14, sprechen durchaus für eine alte Schenkelhalsverletzung und ihre Folgeerscheinungen, nämlich Deformirung des Halses und Kopfes mit Arthritis deformans, obwohl das erlittene Trauma in der Anamnese als Ursache zurücktritt. Der Fall hatte grosse Aehnlichkeit mit dem zuletzt von Sprengel auf dem Congress 1899 gezeigten Patienten. Bei diesem bestand eine so erhebliche Contracturstellung und Funktionsbehinderung, dass Hofmeister (Verhandl. d. Congress. 1899. S. 62) hier eher an eine alte Schenkelhalsverletzung, als an Coxa vara statica dachte, bei welcher solche hochgradigen Veränderungen kaum vorkommen. Auf den wiederholt angefertigten Röntgenaufnahmen unseres Falles 8 konnte man ausser der Verbiegung des Kopfes und Halses erkennen, dass der Hals mit in die ausgeweitete und oben mit Knochenwucherungen besetzte Pfanne eingetreten war und die Körperlast im Wesentlichen übernommen hatte. Bei der am

Digitized by Google

16. I. 1900 ausgeführten Resection (Prof. v. Bramann) fanden wir die Pfanne ausgeweitet, den oberen Pfannenrand verdickt und mit Knochenwucherungen bedeckt und theilweise des Knorpelüberzuges

Fig. 14.

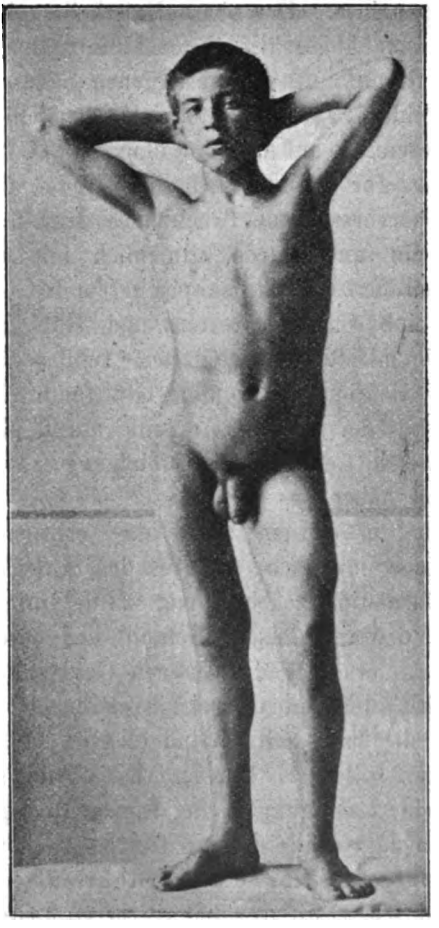

beraubt, der Kopf und Hals war derartig nach hinten und unten verbogen, dass ersterer die Pfanne unten zum grossen Theile verlassen hatte und bei forcirter Aussenrotation sofort ganz aus derselben herausglitt. — Absägung unterhalb des Trochanter maior, Femurschaft modellirt, in die Pfanne eingepflanzt, Gyps-

Digitized by Google

verband in Abduction, primäre Heilung. Resultat: Gute Abductionsstellung, Beweglichkeit etwa $^1/_4$ des Normalen. Das gewonnene Präparat cf. Abbildung 15, 16, Taf. VII zeigt die typische Verbiegung, wie sie Kocher beschrieben hat. Der untere Theil des überall noch überknorpelten Kopfes ist eingedrückt durch Atrophie der Spongiosa. Der obere Halstheil zeigt eine höckerartige, vollkommen abgeschliffene exostosenartige Prominenz am Uebergang zum Kopfe. Auf einem dünnen Sägeschnitt durch das Präparat, cf. Abbild. 17, Taf. VII bieten sich ganz ähnliche Verhältnisse, wie auf dem Sägeschnitte auf Abbild. 9 (Jacobi) Taf. VI. Auch hier ist die Kopfepiphyse nur in noch höherem Grade abgerutscht vom Halse, dessen hervorstehende Bruchfläche trat für den Kopf mit in die Pfanne ein und wurde allmählich mit als Gelenkfläche dienend, abgeschliffen. Mikroskopisch fanden wir auch hier zwischen den Epiphysenknorpelresten und Hals fibröse Bindegewebsmassen, die mit Sicherheit darauf schliessen liessen, dass hier einmal eine Continuitätshemmung stattfand. In der Mitte der Epiphysenlinie ist der Knorpel bereits durch Knochenbälkchen unterbrochen, welche eine feste Vereinigung zwischen Hals und Epiphyse gebildet haben. —

Obwohl also in diesem Falle das erlittene Trauma weit zurückliegt, glaube ich doch, dass es den Anstoss für die Ausbildung der Deformation gegeben hat; dafür spricht, ausser dem äusseren Status, der anatomische Befund und besonders auch die arthritischen Veränderungen des ganzen Gelenkes, welche in der Art der Arthritis deformans, bei jugendlichen Individuen der Wachsthumsperiode sehr selten sind (Maidl 11) und nur nach Traumen auftreten sollen (Hoffa 2). Es dürfte sich auch hier zuerst nur um eine Lockerung in der Knorpelfuge gehandelt haben, welche im ersten Jahre nur geringe Beschwerden verursachte, die der Patient nicht achtete, um so mehr als sich aus der Anamnese und während der hiesigen Behandlung herausstellte, dass der junge Mann auffallend indolent war, wie hätte er sonst sich fast 2 Jahre mit seinem Leiden herumschleppen können, ohne einen Arzt zu consultiren. So halte ich es für möglich, dass ihm eine geringe Verkürzung des linken Beines im ersten Jahre nicht aufgefallen ist. Auch bei dem Patienten Hesse (Fall 4) ist

Digitized by Google

diesem die Verkürzung von 2 cm nicht eher zum Bewusstsein gekommen, als bis ich ihn bei der Nachuntersuchung darauf aufmerksam machte. Ausschlaggebend für die hochgradigen Veränderungen wurde dann bei unserem Fall 8 bei der schweren Arbeit in der Ziegelei die plötzliche übermässige Belastung. Dieser konnte das durch das Trauma schon alterierte und in seiner Statik veränderte Gelenkende nicht Stand halten. —

Wenn wir noch einmal einen Rückblick auf die Anamnesen werfen, so muss es auffallen, dass im Gegensatz zu den 3 Fällen Sprengel's und dem von Hofmeister in der Discussion des Chirurgencongresses 1899 erwähnten Falle bei unseren Patienten vor dem Unfall keine Beschwerden vorhanden waren, welche dafür sprechen könnten, dass schon vor demselben die Symptome der Coxa vara bestanden. Wir haben gerade darauf hin die Anamnese exakt aufgenommen, und immer nur herausbringen können, dass die Schmerzen erst auf den erlittenen Unfall zurückgeführt wurden, zudem waren die Unfälle auch in allen Fällen doch so erheblich, dass sie polizeilich sofort angemeldet wurden.

Besonders die letzten 4 Fälle hatten, wie wir sehen, die typischen Symptome der statischen Coxa vara, und stehen wir daher nicht an, sie mit dieser Diagnose zu benennen, weil sie allmählich entstanden sind. Auch Kocher (Verhandlungen des Chirurgencongresses S. 65) sprach sich dahin aus, dass die echte Coxa vara auch im Anschluss an eine traumatische Epiphyseolyse als Belastungsdeformität entstehen könne. Unsere Experimente zeigen ferner, dass eine Lockerung der Knorpelfuge praktisch möglich ist. Erst allmählich folgt der Lockerung unter der Belastung des Körpers eine Verschiebung und später, wenn der Hals für den abgewichenen Kopf mit in die Pfanne eintritt und die Körperlast übernimmt, wahrscheinlich die Verbiegung des Halses.

Bei dem grossen Krankenmaterial der Hallenser Klinik musste es uns auffallen, dass ausser diesen 4 Fällen von traumatischer Coxa vara nur noch 2 spontan entstandene beobachtet wurden seit 1895. Diese Patienten litten merkwürdiger Weise beide an sich häufig wiederholenden Attacken von acutem Gelenkrheumatismus, welchem der eine Patient sogar erlegen ist. Ob dieser Krankheit für die Entwickelung der Deformität irgend eine Bedeutung zuzumessen ist, wage ich nicht zu entscheiden.

Digitized by Google

Nach unseren Fällen scheint deshalb die Annahme berechtigt, wie es auch Sprengel aussprach, dass eine traumatische Alteration der Knorpelfuge für die Entstehung der Coxa vara adolescentium häufiger als Ursache in Frage kommt, als man bisher annahm. Auch unter den 4 Fällen von Maidl geht 3 mal und unter 3 Fällen von Busse (12) 2 mal eine Verletzung dem Beginne des Leidens voraus, ohne dass früher Beschwerden vorhanden waren.

Ich schliesse meine Arbeit mit folgenden Sätzen:

1. Die bisher gemachten Erfahrungen sprechen dafür, dass Schenkelhalsverletzungen bei Individuen im Pubertätsalter in der Regel die Knorpelfuge treffen. Fälle von Hoffa, Kocher, Sprengel, v. Bramann.

2. Die Epiphysenlösungen sind graduell verschieden. Von der totalen Lösung giebt es Uebergänge zum nur theilweisen Abrutschen oder auch nur zur Lockerung der Kopfkappe. (Sprengel.)

3. Je geringer die Continuitätstrennung ist, desto eher gleicht der Folgezustand dem Bilde der Coxa vara adolescentium, bei grosser Dislocation der Kopfepiphyse tritt Contracturstellung und hochgradige Funktionsbehinderung ein, Ankylose, eventuell auch Arthritis deformans.

Herrn Professor v. Bramann, meinem hochverehrten Chef, danke ich herzlich für die Anregung zu dieser Arbeit und für die gütige Ueberlassung des Materials.

Literatur.

1. Sprengel, I. Ueber die traumatische Lösung der Kopfepiphyse des Femur und ihr Verhältniss zur Coxa vara. Verhandl. d. Deutschen Gesellschaft für Chirurgie. 1898. II. Ueber einen operirten und einen nicht operirten Fall von Coxa vara traumatica. Verhandl. d. Deutschen Gesellschaft für Chirurgie. 1899.
2. Hoffa, Verletzungen und Erkrankungen der Hüfte und des Oberschenkels. Handbuch der praktischen Chirurgie. Lieferung 11. 1900.
3. Gerstle, Ueber traumatische Epiphysenlösung am oberen Femurende. Inaugural-Dissertation. Würzburg 1899.
4. Poland, Traumatic separation of the epiphyses. London 1898.
5. Joachimsthal, Ueber Coxa vara traumatica. Verhandl. d. Deutschen Gesellschaft f. Chirurgie. 1899.

Digitized by Google

Fig. 3.

Fig. 7

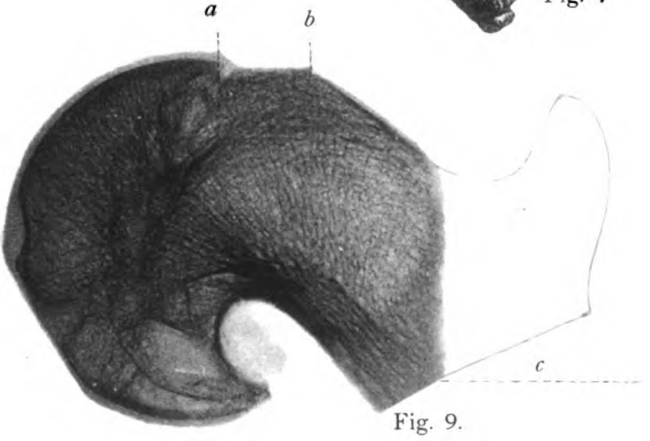

Fig. 9.

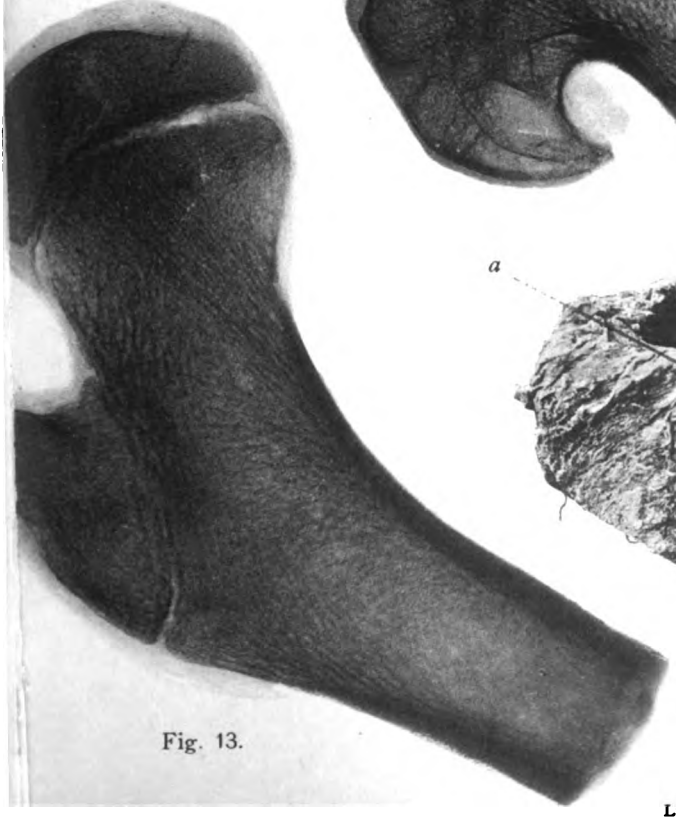

Fig. 13.

Fig. 8.

Digitized by Google

Lichtdruck von Albert Frisch, Berlin W.

Digitized by Google

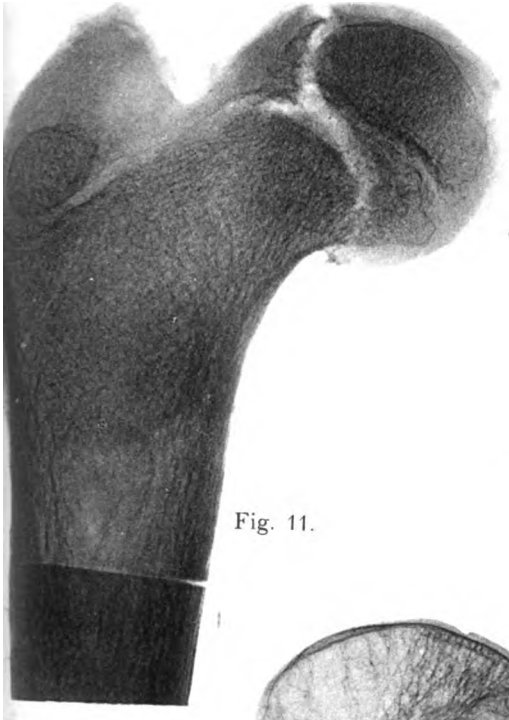

Fig. 11.

Fig. 12.

Fig. 17.

Fig. 16.

Fig. 15.

Digitized by Google

Digitized by Google

6. Kredel, Ueber den Zusammenhang von Trauma, Epiphysenlösung und Coxa vara. Deutsche Zeitschrift f. Chirurgie. Bd. 54. Dec. 1899.
7. Wolff, Ueber traumatische Epiphysenlösungen. Deutsche Zeitschrift f. Chirurgie. Bd. 54. Jan. 1900.
8. Kocher, Beiträge zur Kenntniss einiger praktisch wichtigen Frakturenformen etc. Basel und Leipzig 1896.
9. Stetter, Centralblatt f. Chirurgie. 1878.
10. Kocher, Ueber Coxa vara, eine Berufskrankheit etc. D. Zeitschrift f. Chirurgie. Bd. 38. 1894.
11. Maidl, Coxa vara und Arthritis deformens. Wiener Klin. Rundschau. 1897. 10. 11. 12.
12. Busse, Coxa vara. Inaugural-Dissertation. Würzburg 1899.

Eine ausführliche Literaturangabe über Coxa vara findet sich im Uebrigen bei Alsberg, Anatomische und klinische Betrachtungen über Coxa vara in Zeitschrift f. orthopädische Chirurgie. 1899.

Erklärung der Abbildungen auf Tafel VI und VII.

Tafel VI.

Fig. 3. Sägeschnitt durch das Präparat von Biernoth. Bei a zugespitzter Rest der Kopfepiphyse.

Fig. 7. Resectionspräparat von Jacobi von oben gesehen. Kopf nach hinten und unten gerutscht. Hals um seiner Längsachse torquirt. Bei a hervorstehende, rauhe Bruchfläche des Halses.

Fig. 8. Dasselbe Präparat von vorne gesehen. Bei a hervorstehende Bruchfläche des Halses.

Fig. 9. Dünner Sägeschnitt durch dasselbe Präparat im Röntgenbilde. Kopf vom Halse abgerutscht. Bei a—b Bruchfläche des Halses, c Sägefläche unterhalb des Trochanters.

Fig. 13. Experimentelle Lockerung der Knorpelfuge bei einem 14jährigen Jungen.

Tafel VII.

Fig. 11 und 12. Experimentelle Epiphysenlösung. 8jähriger Junge.

Fig. 15 und 16. Präparat von Martinius. 15 von vorne, 16 von hinten. Bei a abgeschliffene Bruchfläche des Halses.

Fig. 17. Dünner Sägeschnitt durch das Präparat im Röntgenbilde. Kopf vom Halse abgerutscht. Bei a abgeschliffene Bruchfläche des Halses. Adam'scher Bogen enorm verstärkt. —

Digitized by Google

XXVII.

Operationen bei Nieren- und Ureter-steinen.[1]

Von

Professor Dr. James Israel.

Meine Herren! Den ersten Anlass zu operativen Eingriffen bei Nierenkrankheiten gaben vor mehr als 2 Jahrtausenden die Nierensteine. Da sich auf dieser Grundlage die gesammte Nierenchirurgie aufgebaut hat, verdient ein kurzer Rückblick auf die Entwickelung der Nierensteinoperationen ein über dieses engere Gebiet hinausgehendes Interesse. Die ersten von Hippokrates überlieferten Eingriffe bezogen sich ausschliesslich auf die vorgeschrittenen Folgezustände der Steinkrankheit; sie waren nichts anderes als Incisionen perinephritischer Abscesse mit und ohne Extraction von Steinen. Ueber diesen hippokratischen Standpunkt ist nun die Chirurgie der Nierensteine in praxi nicht wesentlich bis zur Mitte des 19. Jahrhunderts hinausgelangt. Erst die letzten 4 Decennien haben in beispielloser Schnelle Stein auf Stein gefügt, sodass am Schlusse des Jahrhunderts der stolze Bau seiner Vollendung nicht mehr fern ist. Zwar ruhte die Frage der Nierensteinoperationen niemals gänzlich seit der hippokratischen Zeit; insbesondere discutirte man vom 16.—18. Jahrhundert vielfach die Möglichkeit und Zweckmässigkeit der Excision von Steinen aus Pyonephrosen noch vor dem Eintreten perinephritischer Eiterung.

[1]) Vorgetragen am 2. Sitzungstage des XXIX. Congresses der Deutschen Gesellschaft für Chirurgie zu Berlin, 19. April 1900.

Digitized by Google

Doch blieb es bei theoretischen Erwägungen, sodass ganz sichere Fälle von Ausführung der Nephrolithotomie uns nicht bekannt sind. Die Stellung der Chirurgen des 18. Jahrhunderts zur Nephrotomie fand ihren auch für die nächsten 100 Jahre massgebenden Ausdruck in der berühmten Monographie von Hévin, die in dem Ausspruch gipfelte, dass eine Berechtigung zur Operation ausschliesslich bei fluctuirender Anschwellung in der Lumbalgegend vorhanden sei.

Auch die Frage der Exstirpation von Steinnieren war bereits am Ende des 17. Jahrhunderts durch den Holländer Blancard angeregt worden, nachdem Zambeccari gezeigt hatte, dass ein Thier den Verlust einer Niere wohl zu überwinden vermochte. Immerhin blieb dieser ephemäre Gedanke ohne practische Folgen. Erst die Anfangsjahrzehnte des 19. Jahrhunderts zeitigten Anschauungen, welche sich von dem Banne des bisher herrschenden Hévin'schen Dogmas frei machten. Mit bewundernswürdiger Klarheit des Blicks trat Gerdy im Jahre 1829 für die Nephrolithotomie ein, beschrieb exact den Weg gefahrloser Freilegung der unvergrösserten Niere, der vollkommen identisch mit dem Simon'schen war, und empfahl sogar bereits die Incision der Niere am Convexrande, frei von Furcht vor der Blutung im Hinblick auf frühere Erfahrungen über günstig verlaufene Nierenverletzungen. Aber ebenso wenig wie seine lichtvollen Ausführungen, drangen Rayer's Indicationsstellungen durch, welcher im Jahre 1841 nicht nur die Eröffnung calculöser Pyonephrosen vor Ausbildung perinephritischer Eiterung forderte, sondern, weit seiner Zeit vorauseilend, sogar die Incision unvergrösserter Nieren bei calculöser Anurie empfahl. Trotzdem somit die Gedankenarbeit der verflossenen zwei Jahrtausende bereits alle Elemente unserer heutigen Nierensteinchirurgie in sich barg, wurde doch erst im Jahre 1869 der eigentlich befruchtende Keim ausgesät, als Thomas Smith dem neuen Gedanken Ausdruck gab, nicht erst im pyonephrotischen Endstadium einzugreifen, vielmehr durch frühzeitige Excision des Steins aus noch unvergrösserten Nieren der eitrigen Zerstörung zuvorzukommen. Auch diese Saat wäre vielleicht nicht aufgegangen, wenn nicht die gesammte Nierenchirurgie durch Simon's fast gleichzeitig ausgeführte erste Nierenexstirpation einen mächtigen Anstoss erhalten hätte.

Digitized by Google

Die ersten Versuche, Smith's Vorschlag in die That umzusetzen, folgten ein Jahr später durch Durham, Gunn, Lente und Barbour. Aber das Missgeschick dieser Pioniere, die erwarteten Steine nicht zu finden, erzeugte ein lähmendes Gefühl der diagnostischen Unsicherheit, welches für die nächsten 10 Jahre die Operation discreditirte. Dagegen wagte man sich jetzt zuerst unter Callender's Vorgang an die Incision calculöser Pyonephrosen, ohne auf den Eintritt perinephritischer Eiterung zu warten.

In eine neue Phase traten die Heilbestrebungen durch die von Simon im Jahre 1871 ausgeführte erste Exstirpation einer Steinniere und die ihr folgende Bearbeitung des Kapitels der Nierensteine. Bei aller Bewunderung für Simon's bahnbrechende Wirksamkeit darf doch nicht verkannt werden, dass seine ohne ausreichende Erfahrung aufgestellte Normen eine Gefahr für die conservative Fortentwicklung der Nierensteinchirurgie in sich bargen. Simon's bedenklicher Irrthum lag in der verkehrten Indicationsstellung für die Nephrectomie. Während er die conservative Nephrotomie nur für das Endstadium der Nephrolithiasis, nämlich die pyonephrotische Zerstörung gelten liess, forderte er gerade bei unvergrösserten Steinnieren mit noch relativ gesundem gut erhaltenem Parenchym die Exstirpation. Zu dieser paradoxen Consequenz führte ihn die Furcht vor der Blutung beim Durchschneiden normalen Parenchyms, welche ihm die Exstirpation gefahrloser erscheinen liess, als die Nephrolithotomie. Der näher liegende Ausweg, die gefürchtete Parenchymverletzung durch die Incision des Nierenbeckens zu umgehen, war Simon durch das Vorurtheil verschlossen, dass die zur Freilegung des Beckens erforderliche Ablösung der Fettkapsel zur Gangrän oder Eiterung führen müsse. So kam er zu dem Fehlschlusse, dass bei den meisten von ihm in pathologischen Sammlungen besichtigten Steinnieren die Exstirpation angezeigt gewesen wäre.

Aus diesem Irrweg wurde die Nierensteinchirurgie wieder auf die richtige Bahn geführt, als Morris 1880 zuerst mit Glück die Nephrolithotomie an einer relativ unveränderten Niere ausführte. Dieser Erfolg veränderte mit einem Schlage die seit 2000 Jahren geltende Indicationsstellung für die Nierensteinoperation. Hatte sich die Nephrotomie bis dahin nur gegen die destructiven Folgezustände der Nephrolithiasis, die Pyonephrosen mit und ohne

Digitized by Google

Perinephriten, gerichtet, so sollte nunmehr unser Eingreifen vornehmlich das Ziel verfolgen, den Stein in dem frühen Stadium der Krankheit zu entfernen, in dem noch eine Restitutio in integrum möglich war. Die operative Aufgabe wurde eine prophylactische, die Entfernung des Nierensteins sollte die Niere vor Erkrankung und Zerstörung bewahren. Morris durchschnitt das Parenchym an irgend einer Stelle, an welcher der Stein durch Tastung oder Acupunktur der freigelegten Niere fühlbar war, unbekümmert um Ort und Richtung der Incision. Erst langsam machte das neue Verfahren seinen Weg. In Deutschland wurde der neue Gedanke zuerst von Czerny aufgenommen, die Methode aber dahin verändert, dass statt des Parenchyms das Nierenbecken gespalten und wieder vernäht wurde.

Ein zweiter Merkstein auf dem Entwicklungswege der Nierensteinchirurgie war die operative Bekämpfung der calculösen Anurie. Schon Guermonprez in Lille hatte im Jahre 1870 einen erfolglosen Versuch gemacht; aber erst seit Bardenheuer, als zweiter, im Jahre 1882 bei Anurie einen Stein aus dem Halstheil des Ureters entfernte, begann diese Indication Anerkennung und Ausführung zu finden. So folgte in England im Jahre 1885 die Operation von Lucas, in Deutschland im Jahre 1886 die von mir, 1887 von v. Bergmann.

Eine wichtige technische Verbesserung der Nephrolithotomie führte Le Dentu im Jahre 1888 mit der Naht des durchschnittenen Nierenparenchyms ein. Mit dieser einfachen und sicheren Art der Hämostase fiel das wesentlichste Hinderniss für die Ausbreitung der Operation — die Furcht vor der Blutung.

In der Befriedigung über die unmittelbaren Resultate der Nephrolithotomie, hatte man ausser Acht gelassen, sich um die degenerativen Parenchymveränderungen zu kümmern, welche sich als Folge regelloser Einschnitte in die Nierensubstanz entwickeln. Diese Lücke wurde durch Tuffier ausgefüllt, der im Jahre 1890 experimentell darthat, dass eine Incision der Niere in der Ebene des Sectionsschnittes das Drüsenparenchym am wenigsten durch consecutive Atrophie schädige und zugleich mit der geringsten Gefässverletzung verbunden sei. Damit waren die Grundlagen einer typischen Gestaltung der Operation gewonnen. Als Frucht dieser Experimentalergebnisse folgten alsbald die ersten Nephro-

Digitized by Google

lithotomien mittelst Sectionsschnittes und nachfolgender Parenchymnaht in Frankreich von Le Dentu, in Deutschland von mir. Seitdem ist diese Methode das Normalverfahren geworden, welches die Incision des Nierenbeckens, die Pyelolithotomie, mehr und mehr verdrängt.

Diesem Aufschwung der Nephrolithotomie folgte langsam die Bekämpfung der Uretersteine. Wie erklärlich beschränkten sich die ersten Versuche auf die beiden Endstücke des Ureters. Denn die in seinem renalen Ursprungstheil befindlichen Steine konnten ohne weiteres bei der Freilegung der Niere entdeckt werden, die im vesicalen Endstück gelegenen mittelst Palpation durch Vagina, Rectum und Blasenhöhle. Dementsprechend betraf die erste 1882 von Bardenheuer ausgeführte Ureterotomie einen unmittelbar unterhalb der Nierenbeckenmündung gelegenen Stein, die 1884 von Emmet, 1887 von Ceci excidirten Concremente lagen fühlbar in der Tiefe des kleinen Beckens, erreichbar durch vaginale und rectale Incision des Harnleiters.

Die Möglichkeit der Entfernung von Steinen ohne Ureterverletzung zeigte ich im Jahre 1886 durch ein neues Verfahren, bei dem das Concrement aus der Tiefe des Harnleiters nach aufwärts in das Nierenbecken geschoben und dort excidirt wurde. Während nun alle bisherigen Ureterotomien ausschliesslich an den verhältnissmässig leicht auffindbaren lumbaren oder juxtavesicalen Abschnitten des Ureters ausgeführt worden waren, wurde aus seinem schwerer zugänglichen Mittelstück zum ersten Male durch Cullingworth im Jahre 1887 ein Stein extrahirt. Da der von ihm eingeschlagene transperitoneale Weg den unglücklichen Ausgang verschuldet hatte, gab ich im Jahre 1888 eine Methode an, den ganzen Ureter von der Niere bis zur Blase von einem extraperitonealen Schnitt aus freizulegen. Ein Jahr später unternahm Kirkham die erste extraperitoneale Ureterolithotomie an der Kreuzungsstelle des Ureters mit der Arteria iliaca, im Jahre 1898 endlich erbrachten zwei von mir ausgeführte Operationen den noch ausstehenden Beweis, dass sogar das letzte vesicale Endstück des Ureters auf dem von mir angegebenen extraperitonealen Wege für die Ureterotomie und Naht zugängig gemacht werden kann.

Blicken wir am Ende dieses Weges auf die Ursachen zurück, welche vornehmlich die Entwicklung der Nierensteinchirurgie ver-

Digitized by Google

zögert haben, so war es in den älteren Zeiten die Furcht vor der Durchschneidung der dicken Bauchwandschichten bis auf die Niere, in der modernen Zeit die Furcht vor der Blutung aus dem durchschnittenen Nierenparenchym und zu allen Zeiten die Unsicherheit der Diagnose. Auch heute noch ist die Unterscheidung zwischen Nephrolithiasis und anderen Nierenkrankheiten nicht immer möglich. Die landläufige Meinung, dass das Steinleiden auf Grund seiner prägnanten Paroxysmen am leichtesten unter allen Nierenkrankheiten zu erkennen sei, entspringt einer ungenügenden Erfahrung. Sieht man von den seltenen Ausnahmen ab, in denen der Stein durch Röntgenstrahlen gesehen oder durch Palpation gefühlt wird, so kann auch die beste Diagnose nur auf ein hohes Maass von Wahrscheinlichkeit Anspruch machen, sodass noch immer Morgagni's Ausspruch zu Recht besteht:

„Ut cauti simus in definiendis morbis ad partes urinarias spectantibus, quippe quorum diagnosis summa etiam arte quaesita, non rarissime fallax est."

Dass nichtsdestoweniger unsere Diagnose in den meisten Fällen zutrifft, verdanken wir dem Umstande, dass unter allen Krankheiten mit ähnlichen Symptomen die Calculose die weitaus häufigste ist. Diese Unsicherheit der Diagnose hat verschuldet, dass viele Chirurgen eine Niere freigelegt haben, ohne den erwarteten Stein in ihr zu finden. Darf man darum diese Eingriffe als Fehloperationen bezeichnen, die besser unterblieben wären, und sollen wir auf Grund solcher Bedenken vor der Operation zurückschrecken? Kein Schluss wäre unberechtigter als dieser. Denn in der überwiegenden Zahl solcher Fälle haben sich doch statt des erwarteten Steines andere pathologische Zustände gefunden, welche weder ohne operative Autopsie hätten entdeckt werden können, noch anderer als operativer Therapie zugängig gewesen wären. Nur durch die Explorativincision vermochte man beginnende Tuberkelherde, kleine Abscesse, kleine Geschwülste, sklerosirende perinephritische Processe zu erkennen und zu beseitigen. Aber selbst dann, wenn das unbewaffnete Auge nichts Anomales zu entdecken vermochte, gab die Incision der Niere meistens überraschend gute Resultate, welche viel von ihrer Räthselhaftigkeit verloren haben, seitdem wir wissen, dass ein grosser Theil dieser mit Blutungen und Koliken einhergehenden Krankheitsbilder trotz makroskopisch

Digitized by Google

unveränderter Beschaffenheit der Nieren auf mikroskopisch nachweisbaren chronisch entzündlichen Processen beruht.

Nach diesen Vorbemerkungen wende ich mich zu den Indicationen für die operativen Eingriffe bei der Nephrolithiasis unter ausschliesslicher Berücksichtigung der primären Nierensteine, da secundäre Concremente als Nebenproducte der Pyonephrosen mit deren Behandlung zusammenfallen. Wollen wir uns Klarheit verschaffen, wann wir bei der Steinkrankheit zum Messer greifen sollen, so müssen wir versuchen, folgende drei Fragen zu beantworten:

1. Wann stehen wir der zwingenden vitalen Nothwendigkeit gegenüber, zu operiren?

2. Wann sollen wir trotz Fehlens einer unmittelbaren Gefahr für das Leben oder die Niere zur Operation rathen?

3. Wann ist es besser, von einem Eingriffe Abstand zu nehmen?

Die unabweisbarste Nöthigung zum Einschreiten wird uns von der calculösen Anurie aufgezwungen. Mag sie auf der Occlusion nur eines Ureters mit reflectorischer Functionshemmung der anderen Niere beruhen oder auf doppelseitiger Steinverstopfung, oder einseitiger mit präexistirender Functionslosigkeit oder Mangel der anderen Niere, so erwächst uns in jedem Falle die zwingende Pflicht, die erloschene Function der zuletzt occludirten Niere sofort auf operativem Wege herzustellen. Ist es auch durch eine Zahl einwandsfreier Beobachtungen festgestellt, dass eine totale Anurie viele Tage hindurch ertragen werden und mit dem Spontanabgange des occludirenden Steines enden kann, so ist doch die Zahl derjenigen Fälle überwiegend, in welchen es nicht zu einer Elimination des Steines kommt, vielmehr der Kranke urämisch zu Grunde geht. Diese Erkenntniss geht eindeutig aus der statistischen Erfahrung hervor. Betrug doch nach Legueu's Berechnung schon vor 9 Jahren, also zu einer Zeit, in der man sich an operative Eingriffe viel später und mit viel geringerer technischer Erfahrung heranwagte als heute, die Heilungsziffer der operirten Anurien 66,6 pCt., die der sich selbst überlassenen nur 28,5 pCt. Ein spontaner Abgang des Steines kann allenfalls nur so lange erwartet werden, als noch Koliken bestehen. Sind diese, wie in den meisten Fällen calculöser Anurie, alsbald nach völliger Occlusion verschwunden, dann mindern sich die Aussichten für eine Spontan-

Digitized by Google

heilung in dem Maasse, dass es leichtfertig wäre, durch weiteres Zuwarten einem glücklichen Zufalle Rechnung zu tragen. Berücksichtigt man, dass sich in einer durch Steinverstopfung verschlossenen Niere sehr schnell degenerative Processe der Epithelien entwickeln, welche auch nach Beseitigung des Abflusshindernisses eine Wiederaufnahme der Function unmöglich machen, so dürfen wir bei calculöser Anurie nicht zögern, sofort einzugreifen.

Eine andere Complication, welche zwingend die operative Entfernung des Steines fordert, ist die acute pyelonephritische Infection einer Steinniere, mag das Concrement im Becken oder im Ureter seinen Sitz haben. Dieser verderbliche Process, welcher mit schwerem Krankheitsgefühl, unregelmässig pyämischem Fieber, Schüttelfrösten, bisweilen Erbrechen, Trockenheit der Zunge, häufig spontaner Schmerzhaftigkeit der Niere einhergeht und zu einer Durchsetzung des Organs mit miliaren Abscessen führt, zwingt uns zu schnellem Handeln. Denn nicht nur die infectiös erkrankte Steinniere läuft Gefahr, der Destruction anheimzufallen, sondern ihre Erkrankung bedroht auch die bisher gesunde Niere frühzeitig mit einer toxischen parenchymatösen Nephritis, bedingt durch die Aufnahme septischer Substanzen in das Blut. Bei dieser eminenten Lebensgefahr ist die ausgiebigste Spaltung der Niere mittelst Sectionsschnittes und Entfernung des Steines am Platze. In solchem Falle wird man die gespaltene Niere durch Tamponade offen halten, um die Elimination der Krankheitsproducte zu befördern.

Zwang uns in den beiden eben genannten Krankheitszuständen die Lebensgefahr das Messer in die Hand, so ist es die Sorge für die Erhaltung der Niere, welche uns in allen denjenigen Fällen zum Handeln drängt, in denen der Stein durch Störung des Abflusses Retentionserscheinungen erzeugt hat. Gilt diese Nothwendigkeit schon für die selteneren aseptischen calculösen Hydroneprosen, so ist sie noch dringlicher für alle Fälle, in denen der retinirte Inhalt bereits eitrig inficirt ist. Eine Unterlassung der Steinextraction führt unter diesen Umständen zu einer unaufhaltsam fortschreitenden Druckatrophie mit Verödung des Parenchyms. Will man die Niere vor dem Untergange retten, so hat man einzugreifen, sobald eine auf Retention beruhende Vergrösserung des Organs erkannt werden kann, ganz unabhängig von dem Vorhandensein oder Fehlen von Beschwerden.

Digitized by Google

Unter allen Folgezuständen der Nierensteine geben am seltensten erschöpfende Nierenblutungen eine zwingende Indication zur Nephrolithotomie. Viel häufiger als die Stärke des Blutverlustes drängt uns zum Einschreiten der Zweifel, ob nicht eine bösartige Neubildung oder eine Tuberculose zu Grunde liegt. Bei allen Nierenblutungen, über deren Ursache wir keine absolute Klarheit gewinnen können, dürfen wir uns nicht bei der Vermuthung eines Nierensteines oder gar der Verlegenheitsdiagnose einer essentiellen Hämaturie beruhigen, sondern müssen durch eine Explorativoperation feststellen, ob ein bösartiges Leiden zu Grunde liegt, von dessen frühzeitiger Entdeckung die Zukunft des Kranken abhängt.

Bei den bisher betrachteten Aeusserungen des Steinleidens wird die Nothwendigkeit eines operativen Eingriffes auch von denjenigen anerkannt werden, welche geneigt sind, die Mitwirkung der Chirurgen auf die engsten Grenzen zu beschränken.

Wie haben wir uns nun aber gegenüber der weitaus grössten Zahl von Nierensteinen zu verhalten, bei welchen keine unmittelbare Gefahr für das Leben oder die Niere zum Einschreiten auffordert? Hier beginnt erst die Schwierigkeit der Indicationsstellung. Berechtigt uns schon das Vorhandensein eines Nierensteins an und für sich, auch bei geringfügigen oder fehlenden Beschwerden auf einen operativen Eingriff zu dringen? Die theoretische Entscheidung dieser Frage hängt ab von der Abwägung der Operationsresultate gegen die Gefahren eines abwartenden Verhaltens. Jedem Nierensteinkranken droht das Gespenst der Anurie, jedem die Gefahr der Pyonephrose oder der Verödung des Parenchyms, keiner ist seines Lebens sicher, sobald ihn eine acute septische Pyonephritis überfällt, — aber sind auch alle diese Ereignisse möglich und häufig, so brauchen sie doch nicht mit Nothwendigkeit einzutreten. Ist nun die Nephrolithotomie so ungefährlich, dass wir sie mit gutem Gewissen als Prophylaxe gegen die Möglichkeit dieser üblen Folgen empfehlen dürfen? In der That bleibt die Mortalität der typischen Nephrolithotomie so erheblich gegenüber dem Maasse der Gefahr zurück, welche den nicht operirten Nierensteinkranken droht, dass das Risiko gegenüber dem Gewinne geringfügig ist. Die Sterblichkeit der Nephrolithotomien mit ihren 3—5 pCt. ist nicht höher, als die der bestgelungenen Reihen von Lithotripsien. Wenn kein Arzt auf den spontanen Abgang

Digitized by Google

eines Blasensteines wartet, sondern ihn entfernt, sowie er entdeckt ist, weshalb sollten wir bei gleicher Gefahrlosigkeit der Operation einen andern Standpunkt den Nierensteinen gegenüber einnehmen? So wenig nun zu bezweifeln ist, dass wir durch principielles Operiren aller Steinnieren unabhängig von dem Vorhandensein oder Fehlen von Beschwerden einer grösseren Zahl von Menschen Leben und Gesundheit erhalten würden, so sind doch statistische Durchschnittsresultate unbrauchbar für die Prognose des Einzelfalles. Solange man einem vor die Entscheidung gestellten Patienten weder zu versichern vermag, dass er zu den 97 pCt. geheilten und nicht zu den 3 pCt. gestorbenen gehören wird, noch dass gerade ihn die möglichen Gefahren eines zuwartenden Verhaltens treffen müssen, wird sich ein Kranker mit unerheblichen Beschwerden nicht leicht durch statistische Erwägungen zur Operation bestimmen lassen. Danach ist es begreiflich, dass operative Vorschläge meistens erst Gehör finden bei grösseren Beschwerden oder ernstlicher Beunruhigung des Kranken über einen abnormen Zustand seines Harns. Dann aber ist der Zeitpunkt gekommen, wo wir angesichts des durchaus problematischen Nutzens innerer Therapie auf die Operation dringen sollen.

Im Folgenden will ich kurz die Zustände skizziren, in denen wir versuchen sollen, den Patienten zur Operation zu bewegen, obwohl keine unmittelbare Gefahr dazu zwingt. Dieses gilt in erster Linie ohne Rücksicht auf das Maass der Beschwerden, wenn es sich nicht mehr um ein aseptisches Steinleiden handelt, vielmehr auf Grund einer eitrigen Trübung des Urins eine pyelitische resp. eine chronische pyelonephritische Infection erkannt werden kann. Dann leitet sich die Berechtigung zum Eingreifen auch bei fehlender Nierenvergrösserung und Beschwerdelosigkeit aus der Erfahrung her, dass selbst leicht infectiöse Zustände mit der Zeit zu pyonephrotischen Retentionen, sowie chronisch interstitiellen Erkrankungen des Nierenparenchyms führen müssen. Vor allem aber droht den Steinkranken mit Pyelitis die Gefahr der acuten infectiösen Pyelonephritis mit multipler Abscessbildung und septischer Allgemeininfection.

Auf den fruchtbarsten Boden fällt der Rath zur Operation bei denjenigen Kranken, die von häufigen frustranen Kolikanfällen gequält sind, ohne dass ein Stein zur Austreibung gekommen ist.

Digitized by Google

Solch ein Kranker ist leicht von der Aussichtslosigkeit der inneren Therapie zu überzeugen, da er begreift, dass das Concrement zu gross ist, um den Ureter passiren zu können. Die häufigen, schwer erträglichen Schmerzanfälle, die Aengstlichkeit, mit der die Patienten in Diät und Lebensweise dem Auftreten der Attacken vorzubeugen haben, die Nothwendigkeit einer häufigen Darreichung von Morphium in grosser Dosis, die damit verbundenen Digestionsstörungen, welche oft den Anfall lange Zeit überdauern, beeinträchtigen das Allgemeinbefinden wie den Lebensgenuss so sehr, dass eine selbst minder ungefährliche Operation als die Nephrolithotomie ihre volle Berechtigung hätte. Derselbe Standpunkt gilt für diejenigen Formen der Steinkrankheit, welche sich nicht in acuten, von gesunden Intervallen getrennten Schmerzparoxysmen äussern, sondern in chronischen, anhaltenden oder sehr häufig auftretenden Beschwerden vielfältiger Art. Hier fordert nicht so sehr die Intensität der Schmerzen eine operative Abhilfe, als ihre Chronicität, die ein dauerndes Missbefinden bedingt und nicht selten bei einigermaassen nervös disponirten Individuen zu schwerer hypochondrischer Verstimmung führt. Diese chronischen Steinbeschwerden äussern sich nicht selten in so larvirter Form, dass es bisweilen allen ärztlichen Scharfblick erfordert, um das wahre Grundleiden zu erkennen. Am ehesten ist dies möglich, wenn Schmerz, Druck oder Schwere in der Nierengegend selbst gefühlt werden, weitaus schwieriger da, wo bei Fehlen dieser Localisation die Schmerzen auf weit entfernte Bezirke irradiirt werden, am schwierigsten, wenn bei Fehlen wirklicher Schmerzempfindungen die Irradiation sich auf den Digestionstractus beschränkt und sich in dyspeptischen Beschwerden, Uebligkeiten und Erbrechen äussert. Eine nicht geringe Zahl von Fällen, welche unter dem Bilde der Ischias, der lumboabdominalen Neuralgie, des Rheumatismus, der Hodenneuralgie, der nervösen Dyspepsie auftreten, sind von dem einen Punkte aus zu curiren, der Entfernung des zu Grunde liegenden Nierensteins.

Eine letzte Indication für die Empfehlung eines operativen Einschreitens erblicke ich in dem Vorhandensein eines von Mastdarm oder Scheide fühlbaren Uretersteins, da ein solcher Zustand stets mit Retention und Infection der Niere endet.

Wenn nun die Berechtigung zum operativen Vorgehen gegen diese nicht mit unmittelbarer Lebensgefahr verbundenen Zustände

Digitized by Google

in der geringen Gefahr der Nephrolithotomie begründet ist, so sollte doch auch die Frage nach der Dauerhaftigkeit der Resultate nicht ohne Einfluss auf unser Handeln sein. Leider aber fehlen bisher ziffernmässige Daten in statistisch brauchbarem Umfange über die Häufigkeit der Steinrecidive; doch sind sie nach meinen eigenen Erfahrungen bei sauren Steinen selten. Immerhin darf uns die Möglichkeit eines Recidivs so wenig hindern, einen Nierenstein zu entfernen, wie sie uns von der Operation eines Blasensteins abhält. Denn jedenfalls werden wir nach Extraction eines Nierenconcrements viel eher auf diätetischem oder medicamentösem Wege einer Neubildung vorzubeugen vermögen, als bereits vorhandene zur Elimination zu bringen; gelingt dieses aber nicht, dann ist nach meiner Erfahrung die Wiederholung der Nephrolithotomie an derselben Niere ebenso gefahrlos ausführbar wie die primäre.

War somit bei den bisher genannten Kategorien ein actives Vorgehen theils unabweisbar, theils dringend zu empfehlen, so befinden wir uns in entgegengesetzter Lage gegenüber einer gewissen Form des Steinleidens, bei welcher der Patient nicht selten die Operation fordert, aber wir sie verweigern sollten. Das sind diejenigen Fälle, in welchen unter häufig auftretenden Koliken fast jedesmal kleine, nicht facettirte Steinchen abgehen, während in den Pausen völliges Wohlbefinden und klarer aseptischer Harn ohne Formelemente vorhanden ist. Hier wechselt eine immer wiederholte Neubildung von Concrementen mit ihrer periodischen Ausstossung. Die Operation würde nutzlos sein, weil sie keinen retinirten Stein zu Tage fördern würde und der Disposition zur Bildung neuer nicht entgegentreten könnte. Unter diesen Umständen hat man sich auf eine Veränderung der Lebensweise zu beschränken, welche diesen Formen gegenüber manches zu leisten vermag.

Nach dieser Darlegung meines Standpunktes zu den Indicationen wende ich mich zur Besprechung der Operationsmethoden. Wir haben zwei Wege, zum Stein zu gelangen: der eine führt durch die Nierenbeckenwand, der andere durch das Parenchym, welches in seiner ganzen Dicke bis zur Eröffnung des Nierenbeckens durchtrennt wird. Bei der ersteren Methode, der Pyelolithotomie, vernähen wir nach der Extraction des Steins die

Digitized by Google

Nierenbeckenwunde in mehreren Etagen durch eine nicht durchgreifende Lembert'sche Nahtreihe, bei der zweiten, der Nephrolithotomie, wird die Parenchymwunde durch tiefgreifende Catgutnähte verschlossen. Nach Prüfung des Werthes der beiden Verfahren kommen wir zu dem Resultate, dass die Nephrolithotomie geeigneter ist, die sichere Entfernung aller vorhandenen Steine zu erreichen, als die Pyelolithotomie. Genügt diese auch vollkommen bei einer auf das Nierenbecken beschränkten Steinbildung, so vermag sie doch keine Gewähr für das Zurückbleiben unentdeckter Concremente in den Kelchen zu leisten. Denn die Sondirung der letzteren ist ganz unsicher, ihre Austastung mit dem Finger kann bei der Kleinheit des Schnittes an einem unvergrösserten Nierenbecken nicht ohne Quetschung der Wundränder ausgeführt werden, welche die primäre Verheilung gefährdet. Aber nicht nur die Entdeckung, sondern auch die Extraction von Kelchsteinen bietet von der Nierenbeckenwunde aus nicht selten erhebliche Schwierigkeiten. Denn weder kann sie unter Leitung des Auges geschehen, noch ist die Einführung extrahirender Instrumente neben dem leitenden Finger wegen Quetschungsgefahr der Schnittränder rathsam. Hat man es gar mit Korallensteinen zu thun, welche vielästig in die Kelchhöhlen hineinragen, so ist ihre Extraction in toto von einer Nierenbeckenwunde aus gänzlich unmöglich. Ihre Zertrümmerung aber birgt die doppelte Gefahr einer Verletzung der Wundränder durch scharfe Kanten und des Zurückbleibens von Fragmenten. Bestehen diese Einwände gegen die Pyelotomie zu Recht, so verdient sie doch nicht den Vorwurf, eine Fistelbildung zu begünstigen. Denn nicht nur sämmtliche von mir sorgfältig genähten Nierenbecken sind per prim. geheilt, sondern auch an den nicht oder inexact genähten ist es nie zu einer Fistelbildung gekommen. Alle Nachtheile der Pyelolithotomie werden vermieden durch die Incision des Nierenparenchyms, weil sie in beliebig grosser Ausdehnung ausgeführt werden kann, um sämmtliche Kelche auf das genaueste abzusuchen und die grössten vielästigen Korallensteine unzerbrochen zu extrahiren. Füge ich noch hinzu, dass die Naht des Nierenbeckens eine subtilere Technik erfordert, als die des Nierenparenchyms, so würden fast alle Activa zu Gunsten der Nephrolithotomie sein, wenn sie nicht nothwendig mit einem kleinen Verlust an secernirender Nierensubstanz verbunden wäre. Denn durch die unver-

Digitized by Google

meidliche Durchtrennung einer Anzahl von Gefässen und Harncanälen kommt es zur Atrophie eines, wenn auch schmalen Gewebsstreifens zu beiden Seiten der Incisionswunde. Immerhin ist dieser Ausfall so gering, dass er die unleugbaren Vortheile der Nephrolithotomie nicht in Schatten zu stellen vermag. Deshalb habe ich die Pyelolithotomie zu Gunsten der Nephrolithotomie verlassen.

Ehe ich über ihre Ausführung einige Worte sage, möchte ich es als nutzlos bezeichnen, durch Acupunctur der freigelegten Niere ein Urtheil über das Vorhandensein eines Steines gewinnen zu wollen, da ein negatives Resultat nichts gegen die Richtigkeit der Diagnose beweist. Als wesentlich für das Gelingen der Operation betrachte ich folgende Maassnahmen. Vor allem ist, wenn irgend thunlich, die Niere durch vollständige Aushülsung aus der Fettkapsel bis zum Stiel völlig zu mobilisiren. Dabei ist, aus später zu erörternden Gründen, eine gleichzeitige Ablösung der Capsula propria von der Niere sorgfältigst zu vermeiden, ein Missgriff, welcher sich bei der an Steinnieren häufig vorhandenen innigen Verwachsung beider Kapseln leicht ereignen kann. Eine fernere wichtige Forderung ist die Isolirung des Ureters von den übrigen Stielgebilden, weil die zum Zwecke der Blutleere erforderliche Stielconstriction ausschliesslich die Gefässe treffen darf. Den Ureter aber muss man frei lassen, um ihn durch retrograde Sondirung auf seine Durchgängigkeit prüfen zu können. Zur Erzeugung der Blutleere bedient man sich am schonendsten eines einmal um den Gefässstiel geschlungenen Drainagerohrs, welches an dem Kreuzungspunkt mittelst einer Klemmzange fixirt wird. Nun nimmt man die mobilisirte Niere in die linke Hand und incidirt in der Längsrichtung des Convexrandes, 3—4 mm dorsalwärts von der Ebene des Sectionsschnittes der Anatomen. Bei dieser Schnittführung hat man nach Zondek's Untersuchungen das geringste Maass der Blutung zu gewärtigen, da der dickere ventrale und der schmälere dorsale Abschnitt der Niere von je gesonderten Gefässgebieten versorgt werden, welche sich in der angegebenen Schnittebene berühren, ohne mit einander zu communiciren. Trifft man bei der Incision sofort den Stein, so erweitert man, ohne ihn mit der Messerspitze zu verlassen, den Schnitt in der Tiefe nach Bedürfniss, mindestens aber soweit, dass der Finger nach Entfernung des Steins sofort in das Nierenbecken

Digitized by Google

eindringen und sämmtliche Kelche austasten kann. Hat man aber in $1^1/_2$ cm Tiefe noch keinen Stein erreicht, so würde bei tieferem Vordringen ohne Leitung die Gefahr vorliegen, seitlich am Nierenbecken vorbeizuschneiden und sich in das Hilusfett zu verirren. Dann empfiehlt es sich, zunächst zu warten, bis das in der Niere abgesperrte Blut sich völlig entleert hat, um ein klares Gesichtsfeld zu haben, alsdann die Wundflächen der Niere mit flachen Retractoren auseinanderzuhalten, und vorsichtig schichtweise den Schnitt so weit zu vertiefen, bis man einen eröffneten Kelch gefunden hat, durch den eine Hohlsonde bis ins Nierenbecken geführt werden kann. Bei der Abtastung der Kelche hat man eine geschärfte Aufmerksamkeit den an den beiden Polenden gelegenen zuzuwenden, welche sich besonders leicht bei der nicht selten vorkommenden hufeisenförmigen Krümmung der Steinnieren der Untersuchung entziehen. Keine Steinoperation sollte als beendet betrachtet werden, ehe nicht der Ureter auf seine volle Durchgängigkeit sondirt ist, oder seine nicht selten vorhandenen adhäsiven Verbindungen mit dem Nierenbecken gelöst worden sind, welche durch Behinderung des Abflusses die primäre Verklebung der Nierenwunde hindern können. Bei durchgängigem Harnleiter wird die Prima intentio wie die Blutstillung sicher durch einige tiefgreifende Catgutnähte erreicht, welche geschürzt werden, während ein Assistent die Wundflächen der Niere glatt auf einander drückt, und mit dieser sanften Compression noch einige Minuten nach Entfernung des Constrictionsschlauches fortfährt.

Dieser sofortige Nahtverschluss der eröffneten Niere unterscheidet die Nephrolithotomie in engeren Sinne principiell von der Nephrostomie, deren Tendenz gerade in der zeitweiligen Erhaltung einer künstlichen Abflussöffnung liegt. Von der genauen Abwägung der Indicationen für jedes dieser beiden Verfahren hängt der Erfolg ab. Der Nahtverschluss ist das Normalverfahren bei aseptischen oder höchstens leicht inficirten Steinnieren, mit saurem Urin, fehlender oder unbedeutender Retention. Ueberall dagegen, wo entweder grössere Retention, eitrige, oder ammoniacalische Beschaffenheit des Urins besteht, oder gar miliare Entzündungsherde und Abscesse im Parenchym selbst vorhanden sind, würde der Schluss der Nierenwunde ein grosser Fehler sein. Gerade die freieste Drainage bei offener Wunde ist das beste Heilmittel für

Digitized by Google

diese Secundäraffectionen, welche bei Nahtverschluss trotz Entfernung des Steins als selbstständige Krankheitsprocesse fortbestehen würden. Ein Verstoss gegen diese Regel rächt sich durch ein weiteres Fortschreiten der infectiösen Processe im Parenchym, welches sich bis zur Nekrose des von der Naht umschlossenen Stückes steigern kann.

Ist die Parenchymincision schon bei rein aseptischen Steinnieren der Pyelotomie überlegen, so gilt dies in noch weit höherem Grade für die mit eitriger Retention verbundenen, bei denen die Herstellung eines freien Abflusses nach aussen dieselbe Wichtigkeit beansprucht, wie die Entfernung des Steins. Denn eine sicher functionirende Drainage lässt sich nicht durch eine Pyelotomie erreichen. Oeffnet man die hintere Nierenbeckenwand, so wird die Incisionswunde durch den intraabdominalen Druck fest gegen die hintere Bauchwand gepresst und dadurch verlegt. Incidirt man aber die Vorderwand des Nierenbeckens, so legen sich die Därme auf die Oeffnung und knicken leicht das Drainrohr ab. Diesen Missständen gegenüber verbürgt die freie Spaltung der Nierensubstanz am Convexrande eine tadellose Entleerung und ist zugleich das souveräne Heilmittel für die Rückbildung miliarer Entzündungs- und Eiterherde. In einigen Fällen ausgedehnter multipler Steinbildung mit ammoniacalischer Zersetzung des Urins bin ich soweit gegangen, die Niere völlig in zwei Hälften zu spalten, sie wie zwei Austernschalen auseinanderzuklappen und ihre Ränder mit den Bauchwundrändern zu vereinigen, um ihre Hohlräume solange einer gründlichen desinficirenden Localbehandlung zu unterwerfen, bis der Urin sauer und klar geworden und damit die Gefahr eines Recidivs von Phosphatconcretionen beseitigt war.

Gegenüber dem conservativen Verfahren der Nierenincision mit und ohne Naht tritt die Exstirpation völlig in den Hintergrund. Kommt sie bei Pyonephrosen mit secundärer Steinbildung häufiger in Frage, so hat sie bei primären Steinnieren nur in vereinzelten Fällen eine Berechtigung. Niemals darf sie bei aseptischen Steinnieren von vornherein in Aussicht genommen werden; hier kann sie nur unter dem Zwange eines unvorhergesehenen Unglücksfalles bei der Operation zur Nothwendigkeit werden, z. B. einer Zerreissung der Art. oder Vena renalis, welche durch die Gefässnaht nicht zu beherrschen wäre. Aber nicht nur bei den aseptischen,

Digitized by Google

sondern auch bei den inficirten primären Steinnieren sollte sie anbetrachts der häufigen Doppelseitigkeit der Nierensteine in der Regel der Nephrostomie weichen.

Ist somit die Exstirpation als von vornherein beabsichtigter Operationsplan bei primären Nierensteinen der Regel nach zu verwerfen, so kann sie doch in vereinzelten Fällen als secundäre Operation geboten sein. Dieses gilt vor allem für die ganz ausnahmsweise der Nephrolithotomie folgenden gefahrdrohenden Hämaturien, welche nicht durch eine Wiedereröffnung der Niere mit nachfolgender Tamponade beherrscht werden können. Derartige unglückliche Zufälle können sich bei ausgesprochener allgemeiner Hämophilie ereignen und zur nachträglichen Nephrectomie zwingen, welche ich in solcher Lage mit Erfolg ausgeführt habe. Fehlt aber diese Constitutionsanomalie, dann gehört eine gefahrdrohende Hämaturie zu den ganz verschwindenden Ausnahmen, weil ein profuser Bluterguss in die Nierenhohlräume alsbald zu einer Spannung der Capsula fibrosa führt, welche die Blutung durch ihren elastischen Gegendruck zum Stehen bringt. Das ist der Grund, weshalb vor der Ablösung der fibrösen Capsel auf das Eindringlichste zu warnen ist. Der einzige Kranke, den ich nach einer uncomplicirten Nephrolithotomie verloren habe, erlag am Tage nach der Operation einer profusen Hämaturie; es ist gewiss kein zufälliges Zusammentreffen, dass er der einzige war, bei dem ich durch die untrennbaren Verwachsungen der beiden Hüllen gezwungen wurde, die Niere völlig zu entkapseln, um sie hervorziehen zu können. Aus dieser Erfahrung ergiebt sich die Nothwendigkeit, die unabsichtlich oder vorsätzlich abgelöste fibröse Capsel am Schlusse der Operation wieder zu vereinigen, wenn das aber nicht gelingt, lieber gänzlich auf den Nahtverschluss der Niere zu Gunsten einer sorgfältigen Tamponade zu verzichten.

Von der Betrachtung der Nierensteine lässt sich die der Uretersteine nicht trennen. Denn abgesehen von der Häufigkeit ihres gleichzeitigen Vorhandenseins ist ihre Differentialdiagnose nur bei denjenigen Uretersteinen möglich, welche von der Vagina oder vom Mastdarm aus fühlbar sind, oder sich radiographisch darstellen lassen. Ihr Nachweis durch die cystoskopische Uretersondirung ist unsicher, weil ein die Sonde festhaltendes Hinderniss nicht nothwendig ein Stein sein muss. Können wir das Concrement

Digitized by Google

weder fühlen noch radiographisch sehen, so entscheidet erst die Operation, ob es der Niere oder dem Harnleiter angehört. Daher besteht die Normaloperation in der Freilegung der Niere und des angrenzenden Ureterabschnittes. Deutet seine Ausdehnung durch Flüssigkeit oder seine retrograde Sondirung auf ein peripher gelegenes Abflusshinderniss, so verfolgt man ihn abwärts bis zur Stelle der Steineinklemmung. Ist daselbst der Stein zu mobilisiren, so soll man ihn den Ureter aufwärts bis in das Nierenbecken verschieben und ihn von dort durch die Nephrolithotomie entfernen, zugleich mit anderen, etwa in der Niere befindlichen Concrementen. Ist aber der Stein unverrückbar, so muss er durch eine Längsincision des Ureters entfernt werden, welche mit einer Lembert'schen Naht zu verschliessen ist. Die Nierenwunde lässt man für den Harnabfluss offen, um die ungestörte Heilung der Ureternaht zu sichern. Ist eine präcise Vereinigung der Ureterwunde wegen zu tiefer Lage im kleinen Becken sehr fetter Leute, besonders bei schlechter Narkose, nicht möglich, so verzichtet man auf die Naht und führt einen retrograden Verweil-Katheter vom Nierenbecken in die Blase, dessen Ende man aus der Harnröhre herausleiten kann. Eine auf die Ureterolithotomie beschränkte Operation ohne Freilegung resp. Eröffnung der Niere kann nach dem Gesagten überhaupt nur bei fühlbaren Steinen im Kleinbeckentheil des Ureters in Frage kommen. Dann hat man die Wahl, entweder von der Vagina oder den Bauchdecken aus extraperitoneal vorzudringen, im letzteren Falle durch einen parallel zum Lig. Poupartii verlaufenden Schnitt, der Zugang zu dem retroperitonealen Raum giebt. Solche auf den Ureterstein beschränkten Eingriffe haben ihre Missstände. Sie lassen etwa vorhandene Nierensteine unberücksichtigt; die Nahtanlegung ist bei einer relativ kurzen, in der Tiefe trichterförmig verengten Wunde viel schwieriger als bei breiter Freilegung des ganzen Ureters zwischen Niere und Stein; und endlich ist für die Prima intentio der Ureternaht eine geringere Gewähr gegeben, wenn nicht der Harn durch eine gleichzeitige Nephrotomie abgeleitet wird. Eine Ureterolithotomie ohne gleichzeitige Incision der Niere hat überhaupt nur bei aseptischem oder wenig getrübtem sauren Urin eine Berechtigung. Besteht dagegen eine Stauung eitrigen oder ammoniacalischen Harns, oder ist gar eine complicirende fieberhafte

Digitized by Google

Pyelonephritis vorhanden, dann wäre die Unterlassung einer gleichzeitigen Nephrostomie ein Fehler.

Zum Schlusse bleibt mir noch die Aufgabe, unser Verhalten gegenüber dem schwersten Folgezustand der Calculose, nämlich der Anurie, darzulegen. Dass man nicht früh genug operiren könne, hatten wir bereits eingangs betont. Für Art und Ausdehnung der Operation muss der Gesichtspunkt maassgebend sein, dass mit der Herstellung der Secretion durch die Nephrotomie der Vitalindication genügt ist, während die Entfernung des Steines aus dem Ureter erst an zweiter Stelle zu berücksichtigen ist. War das Nierenepithel noch nicht durch zu lange Occlusion irreparabel geschädigt, so vermögen wir durch breite Spaltung des Nierenparenchyms bis ins Becken die temporär erloschene Leistungsfähigkeit des Organs wieder zu erwecken. Die Bedeutung dieses Eingriffs besteht nicht nur in der Herstellung einer neuen Abflussöffnung, sondern ebenso wesentlich darin, dass er mit einem Schlage die eigentliche letzte Ursache der Anurie zu beheben vermag, nämlich die deletäre Steigerung des intrarenalen Druckes, welche, hervorgegangen aus der mit jedem Ureterverschlusse gepaarten Blutstauung, die Capillaren comprimirt und damit die Secretion hemmt. Mit diesem Acte der Operation ist der Indicatio vitalis genügt. Finden wir den occludirenden Stein im Anfangstheile des Ureters, so werden wir ihn selbstverständlich gleichzeitig entfernen. Liegt er aber nach Ausweis der retrograden Sondirung in einem tiefen Abschnitte des Harnleiters, insbesondere im kleinen Becken, so wird es von dem Kräftezustand des Patienten, dem Grade der bereits vorhandenen urämischen Erscheinungen, von der Toleranz gegen die Narkose abhängen, ob wir die Entfernung des Uretersteines sogleich oder zu späterer Zeit folgen lassen. Unter schwierigen Verhältnissen ist es sicherer, nicht alles auf einmal zu wollen, weil eine lange Narkose für das Herz Urämischer leicht verhängnissvoll wird.

Da die Parenchymspaltung eine möglichst ausgiebige Druckentlastung des Organs herbeiführen soll, würde eine sofortige Nahtvereinigung der Nierenwunde nach Entfernung des occludirenden Steines ein grosser Fehler sein.

Aus demselben Grunde ist es irrationell, bei einer länger als 48 Stunden bestehenden Occlusion, bei der bereits eine starke

Digitized by Google

renale Anschoppung und Drucksteigerung erwartet werden muss, sich mit Umgehung der Nephrotomie auf die Entfernung eines fühlbaren Uretersteines zu beschränken. Denn abgesehen davon, dass eine Ureterolithotomie wegen ihrer grösseren Schwierigkeit eine längere Narkose erfordert als eine einfache Nephrotomie, abgesehen davon, dass Niemand wissen kann, ob nicht oberhalb des fühlbaren Steines der eigentlich occludirende liegt, bleibt bei diesem Vorgehen die dringendste Vitalindication unberücksichtigt, nämlich die schnelle Beseitigung des secretionshemmenden intrarenalen Druckes durch die Incision.

Eine der grössten Schwierigkeiten bei der Bekämpfung der calculösen Anurie liegt bisweilen darin, zu erkennen, welche von beiden Nieren die zuletzt occludirte ist, da nur diese das Object unseres Eingriffes bilden soll. Wohl werden wir in der Regel durch anamnestische Angaben über die Seite der letzten Kolik aufgeklärt, mit der die Harnsecretion erlosch. Doch fehlt dieser Fingerzeig sowohl in den selteneren Fällen von Anurie ohne voraufgehende Kolik, als in den häufigeren von urämischer Benommenheit. Aber auch durch richtige Angaben kann die Diagnose bisweilen irregeführt werden. Denn so paradox es auch erscheinen mag, so sicher habe ich es beobachtet, dass der letzte die Anurie einleitende Schmerzanfall überhaupt nicht an der Seite des frischen Steinverschlusses, sondern der entgegengesetzten empfunden wurde. Können wir somit die anamnestischen Angaben nicht immer sicher verwerthen, so geben auch die objectiven Befunde keinen untrüglichen Fingerzeig hinsichtlich der Seite, die wir anzugreifen haben. Entweder ist die Schwellung der abgesperrten Niere nicht erheblich genug, um bei der oft bestehenden Fettleibigkeit und meteoristischen Auftreibung mit Sicherheit tastbar zu sein, oder wenn man eine vergrösserte Niere fühlt, beweist nichts, dass diese die letztoccludirte ist. Denn bei der häufigen Doppelseitigkeit des Steinleidens kann der gefühlte Tumor eine alte Hydronephrose sein, die vor Zeiten durch Steinverschluss des Ureters entstanden, functionell schon lange nicht mehr in Betracht kam, bevor durch Verlegung der anderen Niere die Anurie erzeugt wurde. Ebenso wenig hat man ein Kriterium dafür, dass ein vom Mastdarm oder der Vagina aus gefühlter Stein auch wirklich der letzte Urheber der Anurie ist, da er sehr wohl der anderen Seite angehören kann, auf welcher

Digitized by Google

eine Ureterverstopfung mit consecutiver Verödung der Niere seit langem bestand. Dieselben Bedenken gelten in verstärktem Maasse von dem vermeintlichen Nachweis eines Steines durch die Uretersonde. Liegt dieser gar im Ostium pelvicum des Harnleiters, so vermag der Ureterkatheter überhaupt kein Hinderniss nachzuweisen. Brauchbarer zur Erkennung der letztverschlossenen Niere ist die Beschränkung des Druckschmerzes auf eine Seite. Doch fehlt auch dieses Zeichen häufig, sowohl bei Patienten mit noch freiem als benommenem Sensorium.

Dagegen ist ein bisweilen vorhandenes, von den Angaben des Kranken unabhängiges Phänomen geeignet, einen werthvollen Fingerzeig zu geben, nämlich eine ausschliesslich auf der Seite der letzten Steineinklemmung auftretende reflectorische Spannung der Bauchmusculatur beim Palpationsversuch. Thatsächlich gelingt es in der grösseren Mehrzahl der Fälle, durch eines oder das andere der vorhandenen subjectiven oder objectiven Kennzeichen oder ihre Combination alsbald die richtige Fährte zu finden. Da wir aber auch mit der Möglichkeit eines Irrthums rechnen müssen, ist principiell die Operation mit der Freilegung der verdächtigen Niere, nicht aber mit der eines etwa gefühlten Uretersteins zu beginnen. Denn nur dieser Operationsplan ermöglicht die sofortige Erkenntniss eines Fehlgriffs, sobald wir an der freigelegten Seite statt der erwarteten frischen Occlusion ein von langer Hand her destruirtes Organ oder eine reflectorisch unthätige Niere ohne Ureterverschluss finden. Diese Möglichkeit fehlt aber gänzlich, wenn man sich auf die Entfernung eines Uretersteins beschränken wollte, ohne die Niere freizulegen.

Wie haben wir uns nun zu verhalten, wenn wir das Missgeschick hatten, die falsche Seite anzugreifen? Dann hängt unser weiteres Vorgehen davon ab, ob wir eine organisch dauernd destruirte, oder eine nur durch reflectorische Secretionshemmung vorübergehend unthätige Niere antreffen. Im letzteren Falle, dürfte bei erst kurzem Bestande der Anurie und Fehlen jeder urämischen Erscheinung, falls eine Verlängerung der Narkose sich verbietet, der Versuch gestattet sein, sich vorderhand mit der Incision dieser Niere zu begnügen, da eine günstige Erfahrung der Hoffnung Raum giebt, dass das Organ nach diesem Eingriff seine Function

Digitized by Google

wieder aufnehmen kann. Mag dieses nun der Fall sein oder nicht, so sind wir jedenfalls verpflichtet, am nächsten Tage die Seite der letzten Occlusion anzugreifen. Ein derartiger Aufschub von 24 Stunden ist aber nicht gestattet, wenn bereits die leisesten Anzeichen beginnender Urämie vorhanden sind oder die zuerst freigelegte Niere sich im Zustande alter irreparabler organischer Schädigung befindet; dann soll unser Irrthum sofort eine Correctur durch Freilegung und Incision der andern Niere finden.

Digitized by Google

XXVIII.

Daumenplastik und organischer Ersatz der Fingerspitze (Anticheiroplastik und Daktyloplastik).

Von

Professor Dr. C. Nicoladoni

in Graz (Oestreich).

(Mit 6 Figuren.)

Der Gedanke, den in seinen Phalangen verloren gegangenen Daumen als lebendiges und bewegliches Glied wiederzuersetzen, eröffnet ein fruchtbares Feld einer neuartigen Plastik, wie ein von mir in dieser Absicht, mit, wenn auch nur theilsweisem Erfolge, operirter Fall zeigt.

Ich habe in einer früheren Publication: Wiener med. Klinik, 1897, darauf hingewiesen, dass es gelingt, einen Daumen, der die Haut des ganzen Thenars und der beiden Phalangen durch Abschälung verloren hat, so mit Brusthaut nach Handschuhart zu bedecken, dass das sonst verloren gewesene Glied gebrauchsfähig und beweglich erhalten werden kann.

Ich habe ferner gezeigt, dass auf einen Stumpf, welcher den Metacarpus I und einen Theil der I. Phalanx enthält, ein häutiger Daumen aus der Brust, nach Art eines Handschuhdaumenstückes überpflanzt werden kann, wenn nur am Thenar ein hinreichendgrosses Stück desselben Wurzel gefasst hat.

Durch Einpflanzung eines entsprechend langen und dicken Tibiastückes in den neugebildeten häutigen Daumen sollte letzterer steif und widerstandsfähig genug gemacht werden, um als neu geschaffenes Glied zum Fassen und Festhalten verwendet werden zu können.

Digitized by Google

Es ist mir bis jetzt in 3 Fällen gelungen, eine sehr daumenähnliche Hautwalze über einen Daumenstumpf zu transplantiren, 2mal nach Carbolgangrän, 1mal nach einer Verletzung; aber in allen 3 Fällen haben die Kranken es nachträglich verweigert, sich die Knochentransplantation aus der Tibia vornehmen zu lassen, sich mit der Ueberhäutung des wunden Daumenstumpfes zufrieden gegeben und sich den für die Aufnahme des Knochens bestimmten Theil der neuen Hautwalze andernorts wegnehmen lassen.

Ich rathe daher, in Zukunft sofort mit der Hautplastik auch gleich das geforderte Tibiastück in die Hautwalze mit einzunähen und in die Grundphalange einzuschlagen, um die Operation nicht später, durch Zaghaftigkeit des Patienten vor einem zweiten Eingriffe, vereiteln zu lassen.

Ich habe aber vor 3 Jahren noch den Vorschlag gemacht, den verloren gegangenen Phalangentheil des Daumens aus der zweiten Zehe des gleichseitigeu Fusses zu ersetzten, nachdem man sich früher überzeugt hat, dass die dabei nothwendige Fesselung der Hand an den entsprechenden Fuss durch einen Gypsverband, anstandslos ertragen wird.

Mit einem grossen, dorsalen, viereckigen Lappen soll das Metatarsophalangeal-Gelenk der zweiten Zehe nach Durchtrennung der dorsalen Sehnen blosgelegt und eröffnet werden. Darauf wird die Basis der I. Zehenphalange knapp am Gelenkknorpel abgetragen und die volaren Sehnen werden durchschnitten.

An dem früher gehörig weit wundgemachten Daumenstumpf wird zuerst die Sehne des Flexor pollic. l. mit den volaren Sehnen der Zehe, dann der I. Phalanxstumpf des Daumens mit der Basis der I. Phalanx der Zehe, durch eine Catgut-Knochennaht vereinigt, darauf werden die Dorsalsehnen genäht, endlich der grosse Dorsallappen so mit dem Dorsum des Daumenstumpfes verbunden, dass ein breites Anliegen desselben auf dem dorsalen Stumpfe gesichert ist. S. Fig. 1.

Darauf Verband und darüber der die Stellung und Lage der beiden Extremitäten sichernde, früher ausgeprüfte Gypsverband.

Die Ernährung und schliessliche brückenförmige organische Verbindung von Zehe und Daumen besorgt der volare übrig gebliebene Lappen der zweiten Zehe.

Dieser wird nach einer durch Erfahrung bestimmten Dauer dieser

Digitized by Google

Fig. 1.

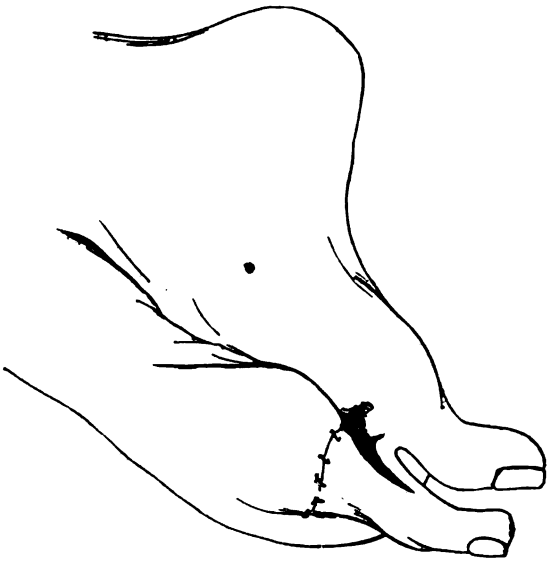

künstlichen neuen Circulation unter Bildung einer dreieckigen Spitze (Fig. 5) durchtrennt und damit die zweite Zehe auf ihrem neuen Standorte selbstständig gemacht.

Fig. 4.

Fig. 5.

In solcher Weise bin ich vorgegangen bei einem 5jährigen Knaben Alois K., Authal in Steiermark, der den rechten Daumen

Digitized by Google

knapp über dem Metac.-phal.-Gelenke verloren und das Metac.-phal.-Gelenk des zweiten Fingers bis in die Volarsehnen eröffnet die Basis der I. Phalanx sammt der Dorsalsehne des dritten Fingers quer durchschnitten hatte.

Zuerst wurde die Heilung der Fingerwunden abgewartet.

Am 8. Juni 1898 habe ich nach der von mir vorgeschlagenen Weise die zweite Zehe des rechten Fusses auf den rechten Daumenstumpf überpflanzt.

Der Verband wurde durch 16 Tage anstandslos ertragen; dann die volare Brücke durchtrennt und der übergewanderte Finger frei gemacht.

Die Ernährung durch den gewiss zu schmal geschnittenen dorsalen Lappen war Anfangs eine kümmerliche, in Folge dessen auch die Nagelphalange und ein Stückchen der II. Phalanx verloren gingen.

Das übrige heilte aber glücklich an und war die Verbindung an der Knochenwunde bereits Anfangs October 1898 eine feste geworden.

Die Festigkeit nahm stetig zu, so dass ein Jahr nach der Operation die Hand sehr kräftig geworden war, der Knabe mit einem schweren chirurgischen Hammer sicher klopfen konnte, die neue Daumenspitze den anderen Fingern opponirte, in die Schule eintreten und mit der rechten Hand schreiben lernen konnte.

Das Metacarpophalangealgelenk ist leider unbeweglich, da die Volarsehnen in einer umfänglichen volaren Narbe fixirt sind.

Seit einem weiteren Jahre sind alle Metacarpusknochen im Röntgenbilde um 1 mm gewachsen, die neuen Daumenphalangen um $^1/_2$ mm und der Callus an der Knochenwunde so solide geworden, dass er am II. Röntgenbilde nicht mehr abgegrenzt erscheint. S. Fig. 2, 3.

Dadurch, dass die neue Daumennagelphalange verloren ging und die transplantirten Sehnen fest einnarbten, wurde der Enderfolg verringert; dieser ist aber jetzt noch gross genug, um zu weiteren Nachahmungen aufzufordern und ich bin überzeugt, dass es gewiss gelingen wird, durch Bildung eines grossen Zehendorsallappens von Trapezform (S. Fig. 4) und Verlegung der volaren Sehnennaht in den Tag der Durchtrennung des Volarlappens, einen völlig beweglichen Daumen zu erzeugen.

Digitized by Google

Fig. 2.

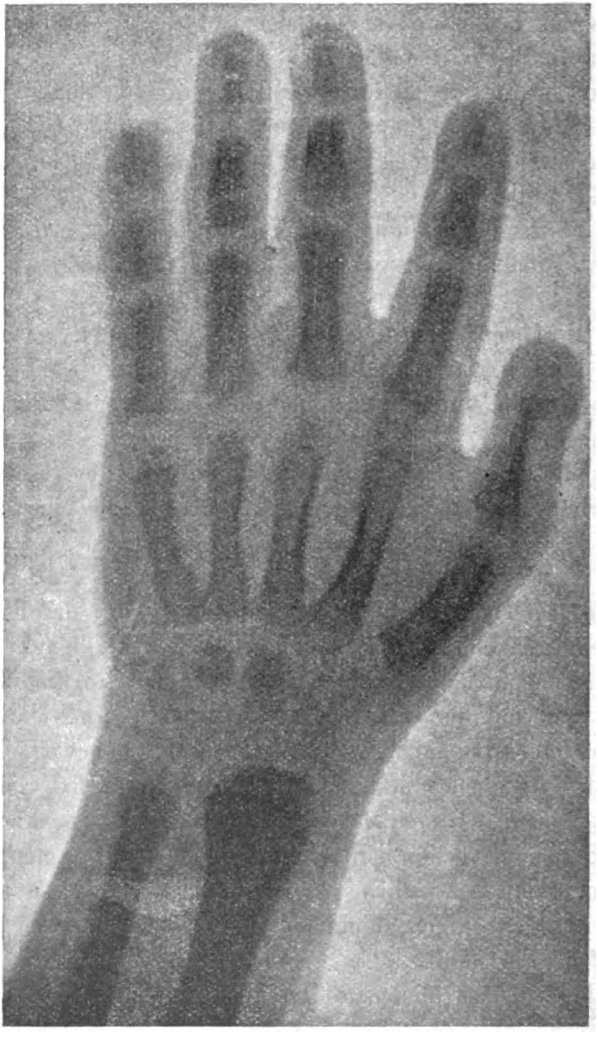

Alois Kreindl, 5 Jahr. Authal, Mai 1898.
Verlust des Daumens an der Basis der I. Phalanx durch eine Futterschneidemaschine. — Daumenplastik aus der 2. rechten Zehe. Röntgen-Photographie aufgenommen Oktober 1898. — Geheilt vorgestellt der Gesellschaft der Aerzte Steiermarks Oktober 1898. — Daumen fest übernarbt, im Metacarp.-phal.-Gelenke beweglich, sehr kräftig. — Knabe kann schreiben, eine Ackerschaufel festfassen, mit einem Stabe das Sopha ausklopfen. — Der Vater meint, der Daumen sei dicker und etwas länger geworden. — Färbung gesund, Blutcirculation lebhaft, um $^1/_2$ cm kürzer als der linke.

Digitized by Google

Fig. 3.

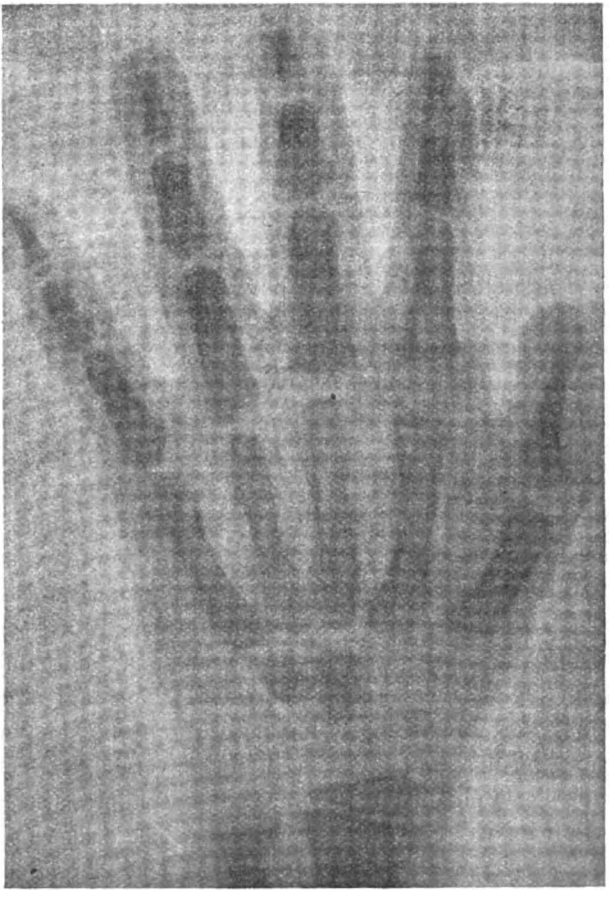

Alois Kreindl, 6 Jahr.

Daumenplastik Ende October 1899. — Alle Knochen um $^1/_2$—1 mm gewachsen. — Kann März 1900 einen schweren chirurg. Hammer kräftig und sicher handhaben.

Die beste Gelegenheit für die Vornahme dieser „Anticheiroplastik" wird immer das kindliche oder jugendliche Alter geben, eben wegen der grösseren Leichtigkeit der Zwangslage im Gypsverbande.

Eine andere Frage, ob bei Kindern der neue Daumen wie ein solcher, oder wie eine Zehe weiterwachsen wird, kann noch nicht

Digitized by Google

beantwortet werden. An unserem Kinde ist das neue Glied mehr daumenähnlich geworden, auch dicker und im Wachsthume seit 2 Jahren nicht zurückgeblieben.

Sollte die Erfahrung lehren, dass letzteres später noch eintritt, so müsste bei der Plastik ein Stück Metatarsus II mitgehen, damit das Kind in den übergrossen Daumen mit den Jahren hineinwachse.

Ich habe ferner die Transplantation Krause's zum Wiederersatz einer verloren gegangenen Fingerspitze verwendet. Es ist mir gelungen eine mit dem Nagel versehene Fingerspitze an einen zwei Phalangenstumpf eines Zeigefingers anzuheilen, die ich aus der Kuppe einer II. Zehe geschnitten hatte.

Zu diesem Zwecke wird an der fleischigsten Zehe, die zur Verfügung steht, zu beiden Seiten der Zehenbeere von der Höhe der Nagelwurzel an je ein Schnitt proximalwärts geführt, der das subcutane Fettlager eröffnet. Beide Schnitte werden dorsalwärts und volarwärts soweit unterpräparirt, dass man ein zweischneidiges nach der Fläche gebogenes Messer zuerst dorsalwärts unter dem Nagel vorbei von einer Seite zur anderen quer durchführen und mit glatten Zügen zuerst einen dorsalen, dann auf der unteren Seite ebenso verfahrend einen hinlänglich langen volaren Lappen sauber ausschneiden kann. Beide Lappen vereinigen sich in der knapp von der Spitze der letzten Phalange abpräparirten Zehenkuppe. S. Fig. 6. Sie wird sofort über die früher schon zur Aufnahme des Transplantationslappens passend hergerichtete verwundete oder defecte Fingerspitze gestülpt, wobei man darauf Acht zu geben hat, dass breite in die normale Haut allmälig verlaufende Wundränder ein grösstmögliches Feld der Aneinanderlagerung darbieten.

Schliesslich werden die passenden Wundränder aneinandergenäht, unter Schaffung einer mässigen Spannung.

So verfuhr ich bei einem 23jähr. Arbeiter, der am 26. September eine schwere Maschinenverletzung der linken Hand erlitt, wobei ihm der 3. und 4. Finger total zerquetscht und die Spitze des Zeigefingers soweit verletzt wurde, dass an ihr nur mehr die weit von Haut entblösste 2. Phalanx übrig blieb. Diese wurde

Digitized by Google

zwecks Erhaltung der noch restirenden Länge des jetzt so wichtig gewordenen Zeigefingers vorläufig der Granulation überlassen.

Am 10. Nov. 1899 wurde er lang über den Bereich der Narbe hinaus zugespitzt und nach der Blutstillung der oben beschriebene Zehenkuppenlappen aus der II. rechten Zehe entnommen, über die wund gemachte Spitze des rechten Zeigefingers gestülpt, angenäht und schliesslich mit feuchten sterilen Kochsalzcompressen verbunden.

Fig. 6.

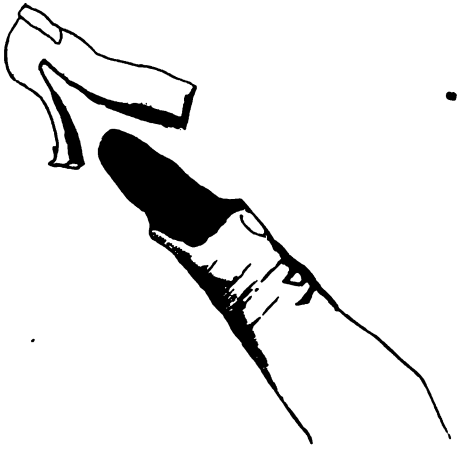

Nach 48 Stunden sah der Lappen noch blass und todt aus.

Nach weiteren 48 Stunden trat eine rosige Färbung auf, die auf Druck verschwand und danach wiederkehrte. Nach 4 Tagen also hatte sich die Capillarcirculation bereits der Ernährung bemächtigt, die früher durch Lymphcirculation von Statten ging, wofür eine Zehenkuppe wegen ihrer festeren, plastischen, faltenlosen Form gewiss sehr tauglich erscheint.

Von da an war der Ersatz der Fingerspitze gesichert, wenngleich der Lappen all' die Kinderkrankheiten Krause'scher Lappen durchzumachen hatte, auch den Nagel verlor, bis endlich gute 4 Monate später die neue Fingerspitze mit einem neuen, wenn auch kleinen Nagel und einer festen Haut versehen war, mit welcher der Kranke Dorsum und Volarseite sensitiv unterscheiden, aber weiter noch keine feineren Tastgefühle leisten konnte.

Die Rücksicht auf letztere ist es doch, welche diese Art des

Digitized by Google

Wiederersatzes so sehr empfiehlt. Man muss dabei nicht immer die feinste Gefühlsleitung z. B. eines Virtuosen auf Saiteninstrumenten im Auge haben, — es giebt eine Menge von Fingerarbeiten, die ohne eine gewisse Feinheit der Empfindung in den Fingerspitzen nicht prompt auszuführen sind. Es steht zu erwarten, dass die Tastorgane der Zehenkuppe nicht zu Grunde gehen, sondern von den sensitiven Fasern des entsprechenden Fingers leitend übernommen und dadurch in Function erhalten werden können.

Diese Bestrebung erfordert auch die Erhaltung des Nagels; er ist an der Zehe wohl klein; gleichwohl unterstützt er durch seine Steifigkeit das Tastgefühl und erscheint für diesen Zweck unentbehrlich. Man sollte daher zur Ausführung dieser Transplantation nicht bloss die fleischigste Zehe, sondern unter diesen noch jene aussuchen, welche mit dem stattlichsten Nagel geschmückt ist.

Digitized by Google

XXIX.

Zur Topographie und Aetiologie des retropharyngealen Drüsenabscesses.[1]

Von

Dr. A. Most

in Breslau.

(Hierzu Tafel VIII und IX.)

M. H.! Die Auffassung des sogenannten idiopathischen Retropharyngealabscesses der Kinder als eine Lymphdrüseneiterung ist wohl zuerst von Verneuil im Jahre 1842 und später von Roustan, Gautier (11) und besonders von Schmitz (28) vertreten worden. Im Jahre 1876 hat nun weiterhin Bókai sen. (4) zum ersten Male, gestützt auf eine umfangreiche persönliche Erfahrung — er berichtet über 144 eigene Fälle — den Beweis zu erbringen gesucht, dass es stets eine Lymphadenitis suppurativa sei, welche den Symptomencomplex jener Erkrankung hervorrufe; ja es gelang ihm sogar bei 47 Kindern ein An- und wieder Abschwellen der entzündeten retropharyngealen Drüsen nachzuweisen, ohne dass eine eitrige Einschmelzung stattgefunden hatte. Dieser Anschauung schlossen sich die Aerzte mehr und mehr an.

Wie scharf nun auch somit das klinische Bild des in Frage stehenden Krankheitsprocesses charakterisirt worden war; über seine anatomischen Grundlagen — die Topographie der retropharyngealen Drüsen und die Umgrenzung ihrer Quell-

[1] Vorgetragen am 4. Sitzungstage des XXIX. Congresses der Deutschen Gesellschaft für Chirurgie zu Berlin, 21. April 1900.

Digitized by Google

gebiete — herrscht nichtsdestoweniger auch heute noch wenig Klarheit und Sicherheit.

Mascagni (19) ist wohl der älteste Forscher, der uns über die einschlägigen anatomischen Verhältnisse belehrt: „. . . . glandulas . . ., quae ad latus internum carotidis internae resident prope ipsius ingressum in canalem caroticum.“ (p. 63.) Tourtual (32) beschreibt an der hinteren Fläche der Fascia buccopharyngea nach den Seiten hin in der Nähe der grossen Zungenbeinhörner etwa drei bis fünf Drüsen, welche mit den die innere Blutdrosselader und die Carotis begleitenden Gl. jugularibus superioribus durch Saugadern zusammenhängen. Eine solche sah er zuweilen auch nahe der Schädelbasis an einer oder an beiden Seiten zwischen dem Rectus capitis anticus major und der rinnenförmig vertieften hinteren Schlundwand. Henle (13) und mit ihm Merkel (21) erwähnt neben den cervicalen Drüsen, 3—6 Gl. faciales prof. die auf dem hinteren Theil des Buccinator und der Seitenwand des Pharynx liegen. Luschka (16) nennt einige Lymphdrüsen am Pharynx. „Die grösste befindet sich gewöhnlich in der Höhe des dritten Halswirbels dem lateralen Umfange näher, als der hinteren Mittellinie; eine kleine Saugaderdrüse liegt jederseits am oberen Ende und wird vom M. rect. capit. ant. maj. bedeckt.“ Sappey (27) erwähnt kurz „le ganglion situé au-devant des masses latérales de l'atlas“. Nach Moreau (22), dem sich Petit (26) anschliesst, liegen die pharyngealen Drüsen „de chaque côté de la ligne médiane sur le muscle grand droit antérieur de la tête . . . ils vont souvent en . . . contact de la carotide interne . . . .“

Die Kliniker berufen sich meist auf die genannten anatomischen Forscher und nur Bókai (4) hat durch den Prosector seines Spitals, Dr. Dollinger, Nachprüfungen an 30 Leichen ausführen lassen. Man konnte die Angaben Henle's bezüglich der tiefen cervicalen Drüsen bestätigen und an drei Leichen fand man geschwollene, zum Theil verkäste retropharyngeale Drüsen, deren genauer Sitz jedoch leider nicht mitgetheilt wird. Anscheinend lagen sie mehr lateral, da sie „hinter dem Kieferwinkel oder noch besser an der Seite der hinteren Rachenwand“ zu fühlen waren.

Es werden somit in der Literatur Lymphdrüsen beschrieben, welche nach Angabe der Einen seitlich dem Schlundkopf aufliegen, nach Anderen, in des Wortes enger Bedeutung retropharyngeal gelagert sind. Meist werden die Drüsen retropharyngeale, mitunter faciales profundae genannt. Verschiedene Autoren geben ihre Zahl auf mehrere an, Andere beschreiben nur eine auf jeder Seite.

Auch die Quellgebiete der uns hier interessirenden Drüsen sind noch wenig durchforscht und erkannt.

Von anatomischer Seite liegen vor allen Dingen Untersuchungen von Mascagni (19) und Sappey (27) vor. Die leider fast vergessene Schilderung von Mascagni verdient vor Allem hervorgehoben zu werden. Auf Seite 63

Digitized by Google

seines Werkes führt er aus: „Ea quae ex narium cavitatibus derivant ..... in trunculos rediguntur ..... quousque vel in communes glandulas se immittant, vel iter introrsum paullipser deflectant, ut ad glandulas tendant, quae ad latus internum carotidis internae resident prope ipsius ingressum in canalem caroticum. In has glandulas concurrunt pariter in lymphaticorum trunci, qui ex palato, et ex parte superiore pharyngis profisciscuntur ....." Sappey bezeichnet den oberen Theil des Scblundkopfes als regionär für die pharyngealen Drüsen.

Nach den am Krankenbett gewonnenen Anschauungen der Kliniker sind die Grenzen der Quellgebiete der pharyngealen Lymphdrüsen sehr weit gezogen. So weist ihnen Baginsky (2) im Verein mit den meisten Fachgenossen und in Uebereinstimmung mit Henle den Lymphstrom der Orbita, der Nase, sammt dem des Oberkiefers und eines Theiles der Pharynx zu. Strübing (14) nennt ausserdem noch das Ohr, die Zunge, den Kehlkopfeingang, die Schläfegegend und das Gesicht. „Auch von den Tonsillen her kann der Infectionsstoff in die Drüsen gelangen."

Es bestehen also auch über die Organe und Bezirke, aus denen die in Frage kommenden Drüsen ihre Lymphe beziehen, weitgehende und zum Theil unklare Anschauungen. Es erschien mir daher nicht werthlos, bei meinen Lymphgefässuntersuchungen auch auf die für den retropharyngealen Drüsenabscess maasgebenden anatomischen Verhältnisse zu achten und diese mit pathologisch-anatomischen Befunden zu vergleichen.

Mit freundlicher Erlaubniss des Herrn Geheimrath Hasse durfte ich diese[1]), wie meine übrigen Lymphgefässuntersuchungen im Breslauer anatomischen Institut mit der bewährten Gerota'schen Methode (12) ausführen und das Material des pathologischen Institutes, welches mir mein früherer Chef, Herr Geheimrath Ponfick, gütigst zur Verfügung stellte, bot mir reiche Gelegenheit, die Resultate meiner Injectionen zu bestätigen und zu erweitern.

Die gestellte Aufgabe war eine doppelte: zunächst war die Topographie der Follikelapparate am Pharynx zu untersuchen und sodann die Umgrenzung ihrer Quellgebiete näher zu bestimmen.

Bezüglich der Topographie ergaben meine Untersuchungen Folgendes:

---

[1]) Den hier mitgetheilten Lymphgefässuntersuchungen sind annähernd 40 Injectionspräparate zu Grunde gelegt.

Digitized by Google

Am Pharynx befindet sich beim Neugeborenen constant ein grösserer Lymphknoten. Er liegt etwa in Atlashöhe nahe dem Winkel der hinteren zur seitlichen Schlundkopfwand. Daselbst ist er eingebettet in das Bindegewebe der Fascia buccopharyngea und liegt vor den seitlichen Theilen des Musculus rectus capitis anticus. Man findet ihn ausnahmslos nächst der Carotis interna und median von ihr, meist unweit ihrem Eintritt in den Canalis caroticus des Schädels. Nach dem Munde hin projicirt ist diese Drüse demnach ungefähr in Höhe des weichen Gaumens, also entsprechend den höchsten Partien des Cavum pharyngo-orale und seitlich etwa hinter den Mandeln zu suchen.

Die beschriebene Lage des Lymphknotens ist constant und variirt nur innerhalb enger Grenzen: mitunter tritt er nämlich ein wenig lateralwärts, theilweise vor oder hinter die Carotis interna, seltener medianwärts, mehr auf die hintere Wand des Pharynx über, oder er tritt unbedeutend tiefer an der Carotis interna nach unten. Meist ist es beim Neugeborenen nur eine Drüse, in der Minderzahl der Fälle sind es zwei, selten mehr an der Schlagader entlang liegende Drüsen. Topographisch sind diese Gebilde der um die grossen Halsgefässe gelagerten Drüsenkette, also den Glandulae cervicales profundae zuzurechnen. Immerhin nehmen sie sowohl anatomisch, wie pathologisch eine gewisse Sonderstellung ein, die ihnen durch ihre typische Lage am Schlundkopf und ihre Beziehungen zum Retropharyngealabscess gegeben ist. Sonach erscheint wohl auch ihre gesonderte Bezeichnung als Glandulae pharyngeales berechtigt.

Diese Lymphknoten entsprechen, meines Erachtens, der von Mascagni und Sappey, sowie von Tourtual und Luschka geschilderten retropharyngealen Drüse; sie sind ferner wohl auch den von Henle als Gl. faciales prof. beschriebenen Follikelapparaten zuzuzählen, wenn auch bezüglich ihrer Lage und Zahl meine Befunde von denen Henle's etwas abweichen; aber andere hier in Frage kommende Drüsen konnte ich nicht finden.

Ausser diesen typischen lateralen Rachendrüsen sind noch Lymphapparate zu erwähnen, welche direct hinter dem Pharynx auf der Fascia bucco-pharyngea liegen, die jedoch nach Zahl, Lage und Vorkommen grosse Schwankungen aufweisen. Es sind dies, wenn vorhanden, oft verschwindend kleine Gebilde, die aber patho-

Digitized by Google

logisch sehr wohl anschwellen können. Eines dieser Drüschen scheint relativ häufiger vorzukommen und liegt alsdann nahe der Mittellinie, etwa in Höhe des Ueberganges vom Körper des zweiten Halswirbels in seinen Zahnfortsatz.

Es sind sonach am Pharynx zwei Drüsengruppen zu unterscheiden: einmal die soeben geschilderten kleinen inconstanten Gebilde, die anatomisch nur den Charakter von Durchgangsdrüsen besitzen; sodann jene zweite und wichtigste Gruppe der seitlich gelegenen Lymphknoten, die ich, im Gegensatz zu den kleinen, inconstanten retropharyngealen Drüsen, als Glandulae pharyngeales laterales bezeichnen möchte.

Zur Pathologie des retropharyngealen Drüsenabscesses gehören neben den Lymphknoten am Pharynx auch diejenigen tiefen cervicalen Drüsen, welche lateral von der Vena jugularis auf den Scalenis liegen; denn mit ihnen sind die pharyngealen Drüsen durch zahlreiche Anastomosen verbunden. Ausserdem lehrt die klinische Erfahrung, dass in der Mehrzahl der Fälle von retropharyngealem Drüsenabscess auch die tieferen cervicalen Lymphknoten mit befallen sind. Neumann (24) sprach daher, wohl nicht mit Unrecht, die Ansicht aus, es sei die Schwellung und Abscedirung der pharyngealen Drüsen nur als eine Theilerscheinung einer allgemeinen Lymphadenitis cervicalis aufzufassen. Diese Anschauung erhält durch unsere anatomischen Untersuchungen ihre volle Bestätigung.

Ein Blick auf den Entwicklungsort des sogenannten idiopathischen Retropharyngealabscesses der Kinder ergiebt nun eine erfreuliche Uebereinstimmung mit dem von uns erhobenen anatomischen Befunde. Die einschlägige Casuistik bestätigt das, was Bókai (4) als Regel angiebt: „An der Rachenwand tritt eine Bohnen-, Haselnuss-, Zwetschengrosse Geschwulst aus der rechten oder linken Seitenwand und sitzt hinter einer der Mandeln. Von hier erstreckt sie sich nach der Medianlinie des Rachens, überschreitet dieselbe und hebt die ganze Rachenwand empor.“ — „Seltener sitzt die Geschwulst in der Mitte der Rachenwand, häufiger in der Nähe der Seitenwände.“

So berichtet bereits Schmitz (28), dass in 10 seiner 16 Fälle der Abscess „mit seinem grössten Theile unzweifelhaft seitlich“ sass. Bókai (4)

Digitized by Google

berichtet über 57 rechtsseitige, 47 linksseitige Abscesse gegenüber 23, die in der Mitte lagen. Dasselbe beweisen Dollinger's (9), Mettenheimer's (20), sowie Neumann's (24) Fälle. Die Casuistik von Alexy-Bókai (1) ist zum Theil in sofern interessant, als sie die Lokalisation des Processes und seine Provenienz aus einer circumscripten Drüseneiterung besonders deutlich erkennen lässt. So zeigten Fall XI und XIII je einen taubeneigrossen fluctuirenden Abscess in der Mitte der hinteren Rachenwand. In Fall XII sass der haselnussgrosse Abscess hinter der linken Mandel und reichte bis zur Medianlinie; ausser diesem war $^1/_2$ cm von ihm entfernt in der Mitte der hinteren Rachenwand ein zweiter kleiner Abscess zu finden. Bókai (4) beschreibt einen erbsengrossen Abscess rechts von der Medianlinie und weiter nach rechts hinter der Mandel eine bohnengrosse härtliche Drüse. Auch in den neueren Publicationen von Muntsch (23), Moreau (22) und Oppenheim (25) wird von dem meist lateralen, selten medianen Fundort des Krankheitsherdes gesprochen. Schliesslich möchte ich noch auf die Obductionsbefunde der Obs. I, VII, XXVI bei Gautier (11) hinweisen, welche den Character der Drüseneiterung und deren Topographie mehr weniger deutlich erkennen lassen.

Besonders lehrreich für die Lage der Drüsen ist die Lymphadenitis retropharyngealis ohne Eiterung. Bei den Bókai'schen Fällen (4) war die Schwellung 36 mal seitlich, und nur 3 mal in der Mitte der hinteren Rachenwand. Neumann (24) beschreibt in einigen Fällen symmetrisch in der hinteren Pharynxwand liegende mässig geschwollene Drüsen. Mitunter kann die Drüse tiefer unten liegen und von dem Rachen aus kaum palpirbar sein; so musste Bókai (6) einmal tracheotomiren: die Drüsenschwellung bildete sich zurück; Fall II bei Moreau (22) erforderte die Tubage, und erst nach etwa 3 Wochen gelang es, einen Abscess von aussen zu öffnen.

Auch ich fand bei einschlägigen Untersuchungen im Breslauer pathologischen Institut sehr häufig bei Kindern mit allgemeiner Schwellung der Halsdrüsen auch die Gl. pharyngeales laterales, meist alsdann zwei bis drei an Zahl, nicht unbeträchtlich angeschwollen und auch jene kleinen retropharyngealen Schaltdrüsen hatten nicht selten an dem pathologischen Process theilgenommen. Ein Fall dieser Art zeigte dies besonders deutlich: Hier lagen rechts und links median von der Carotis interna und zum Theil hinter ihr je zwei stark geschwellte Drüsen, median von diesen lagen wiederum je zwei erbsengrosse Schaltdrüschen der hinteren Pharynxwand auf und schliesslich waren etwas tiefer zwei symmetrisch und direct neben der Mittellinie gelegene geschwellte retropharyngeale Drüsen zu sehen.

Im Hinblick auf die einschlägige Casuistik sowie auf die völlige Uebereinstimmung der anatomischen Befunde mit den klinischen und pathologisch-anatomischen Erfahrungen (conf. auch Oppenheimer [25]) ist wohl die Auffassung des sogenannten idiopathischen Retropharyngealabscesses als eine Lymphdrüseneiterung nicht anzuzweifeln. Es dürfte sich daher vielleicht auch

Digitized by Google

empfehlen, an Stelle jenes veralteten Namens das Krankheitsbild als „retropharyngealen Drüsenabscess" zu bezeichnen.

M. H.! Es ist eine etwas auffallende Thatsache, dass der retropharyngeale Drüsenabscess so zu sagen ausschliesslich eine Erkrankung des Kindesalters ist, und wohl hauptsächlich aus dieser Erfahrung hat sich die Anschauung herausgebildet, dass die pharyngealen Drüsen nach Ablauf des ersten Lebensjahres allmählich atrophiren.

Schmitz (28) z. B. meint, jenseits des dritten Lebensjahres finde man entweder eine oder keine Drüse; und Dollinger (9) beruft sich auf Henle, nach dem man in der Regel bei ganz kleinen Kindern zwei bis drei pharyngeale Drüsen finde, nach Gillette nicht allzu selten nur eine einzige.

An und für sich wäre es eine auffallende Erscheinung, wenn ein so typischer Lymphknoten, wie die laterale Pharynxdrüse, wiederum verschwinden sollte. Ich achtete daher bei einer Anzahl von Obductionen auf das Verhalten der dem Schlundkopf anliegenden Follikelapparate und kam zu dem Ergebniss, dass auch im späteren Alter die lateralen Pharynxdrüsen noch vorhanden sind, und zwar finden sich auf beiden, mitunter allerdings nur auf der einen Seite meist eine, selten mehr Drüsen vor. Sie sind oft klein und nur bohnengross, und nicht selten werden sie in Folge ihrer versteckten Lage bei der Herausnahme der Halsorgane in der Leiche zurückgelassen und leicht übersehen. Die kleinen retropharyngealen Schaltdrüsen fand ich beim Erwachsenen nie, diese scheinen also in der That einer Atrophie anheimzufallen. Die seitlichen Pharynxdrüsen aber können, wie ich mich des öfteren überzeugte, beim Erwachsenen auch an krankhaften Processen theilnehmen.

So beobachtete Le Dentu (bei Gautier [11] Obs. XXIX) bei einem 18jährigen Phthisiker nach einander eine Eiterung in den beiderseitigen Gl. pharyngeales laterales. Auch ich fand wiederholt bei Obductionen von erwachsenen Phthisikern die seitlichen Pharynxdrüsen vergrössert und verkäst. Ein Fall dieser Art betraf einen 25jährigen Phthisiker, der an Tuberkulose beider Tonsillen litt, die besonders links auf die seitliche Rachenwand übergegriffen hatte; beide seitliche Pharynxdrüsen waren über wallnussgross und verkäst. Bei einem 65jährigen Phthisiker hinwiederum mit ausgedehnter Zerstörung der Pharynx- und Larynxschleimheit konnte ich keine Drüsenschwellung entdecken. Bei einer 44jährigen Frau, bei der wegen Carcinom der oberste Theil des Oesophagus resecirt war, fand ich links hoch oben am Pharynx eine fast wallnussgrosse, carcinomatös entartete, im Centrum zum Zerfall neigende Drüse,

Digitized by Google

(die offenbar retrograd inficirt war, da die Pharynxdrüsen nicht regionär für den Oesophagus sind). Sicherlich liesse sich die Casuistik solcher Fälle noch erheblich erweitern, wenn stets auf die Gl. pharyngeales geachtet würde.

M. H.! Die zweite Frage, die unseren Untersuchungen vorschwebte, war die Umgrenzung der Quellgebiete, welchen die retropharyngealen Lymphknoten angehören und die aetiologischen Beziehungen derselben zum retropharyngealen Drüsenabscess.

Meine Untersuchungen begann ich mit den Lymphgefässen des Nasenrachenraumes.

Die Lymphgefässe des Rachens verlassen an drei Stellen das Organ. In dessen unterem Theile, im Cavum pharyngolaryngeum tritt die Lymphe durch den Sinus pyriformis zu den tiefen cervicalen Drüsen. Aus dem Gebiete der Gaumenbögen und Tonsille zieht der Hauptlymphstrom nach aussen, vorn und unten ebenfalls zu den tiefen cervicalen Drüsen. Die Lymphgefässe der hinteren Rachenwand aber und die der angrenzenden seitlichen und oberen Theile des Schlundkopfes verlassen das Organ mittels zahlreicher Stämme, welche die Pharynxmuskulatur meist median oder nahe der hinteren Mittellinie durchbrechen, um dann sofort nach rechts oder links umzubiegen und in einander annähernd parallelem, bogenförmigem Verlaufe, oder sich kreuzend in die Fascia bucco-pharyngea lateralwärts zu ziehen. Dabei durchsetzen sie die kleinen retropharyngealen Schaltdrüschen. Ein nicht unbeträchtlicher Theil der beschriebenen Saugadern begiebt sich nun von der Mitte der hinteren Pharynxwand aus zu den Glandulae pharyngeales laterales, welche ihrerseits durch zahlreiche Anastomosen mit den tiefen cervicalen Drüsen, die seitlich der Jugularis liegen, in Verbindung stehen. Die übrigen Lymphstämme ziehen an den lateralen Pharynxdrüsen und hinter den grossen Halsgefässen und dem Grenzstrang des Sympathicus vorbei, direct zu den tiefen Halsdrüsen, die lateral der Jugularis, unterhalb dem seitlichen Biventerbauch und weiter tiefer, den Scalenis aufliegen. (conf. Fig. 1.)

Aus dem Naseninnern ziehen die Lymphstämme nach verschiedenen Richtungen hin. Aus dem vordersten Theil des Cavum dringen einige Stämmchen neben dem knorpligen Nasengerüst

Digitized by Google

nach aussen, um sich mit den Saugadern der äusseren Nase zu verbinden. Der Hauptstrom der Lymphe richtet sich jedoch nach hinten den Choanen zu und sammelt sich in der seitlichen Pharynxwand direct hinter dem harten Gaumen nächst der Tubenöffnung. Dort theilt sich der Strom! Der eine Theil zieht in mehr weniger gerader Linie nach aussen und unten, um mit den Lymphgefässen der Gaumenbögen und der Tonsillengegend zu den tiefen cervicalen Drüsen zu gelangen. Der andere Theil des Stromes zieht von der Gegend der Tubenöffnung in der seitlichen Pharynxwand direct nach hinten zu den Glandulae pharyngeales laterales und — vereinigt mit den Lymphgefässen der hinteren Rachenwand — durch die genannten Drüsen hindurch, sowie an ihnen vorbei zu den tiefen cervicalen Drüsen seitlich der Vene (Fig. 2). Die seitliche Pharynxdrüse war bei den Injectionsversuchen von der Nase aus stets gefüllt, auch dann, wenn die Injection der nach vorn und unten, direct zu den cervicalen Lymphknoten hinziehenden Gefässe nur eine unvollkommene war. Es scheint sonach die Gl. pharyngealis lateralis die wichtigste Etappe für den Lymphstrom des Naseninnern darzustellen.

Die Bearbeitung der Nebenhöhlen der Nase bietet besondere Schwierigkeiten, da dieselben beim Neugeborenen noch nicht oder nur wenig ausgebildet sind, und der Versuch einer Lösung der Frage am Erwachsenen scheiterte an dem dünnen atrophischen Character der die Sinus auskleidenden Schleimhaut. Da jedoch diese Höhlen durch eine Ausstülpung des Nasenepithels entstehen und — wie Zuckerkandl (33) nachgewiesen hat — auch ihr Blutgefässsystem im Wesentlichen zu dem des Naseninnern gehört, so ist sehr wohl anzunehmen, dass auch der Hauptstrom der Lymphe aus der Sinusschleimhaut der Nasenhöhle zusteuert und demnach Injectionen in der Nähe der Nebenhöhlenostien wohl auch das Hauptlymphgebiet der Nebenhöhlen selbst betreffen. Von diesem Gesichtspunkte ausgehend wurden nun die Saugadernetze im Recessus spheno-ethmoïdalis, am Infundibulum, im mittleren Nasengang u. s. f. dargestellt. Bei diesen so ausgeführten Untersuchungen füllten sich nun dieselben bereits beschriebenen und zum Naseninnern gehörigen Lymphbahnen und Drüsen; speciell die seitliche Pharynxdrüse war stets injicirt. Sie

Digitized by Google

scheint also auch für die Sinus die wichtigste Station darzustellen.

Die übrigen für das Wurzelgebiet der pharyngealen Drüsen in Betracht kommenden Organe habe ich noch nicht näher untersucht. Von grossem Interesse wäre die Kenntniss der Lymphgefässe des inneren Ohres. Ueber diese ist wenig Sicheres bekannt. Ich glaube jedoch, dass auch dieses Organ mit in das Wurzelgebiet der gedachten Drüsen wird hineinzubeziehen sein. Denn bei isolirten Injectionsversuchen an der Schleimhaut des pharyngealen Tubenostiums füllten sich einerseits die Saugadernetze in der Ohrtrompete hinauf, andererseits die seitlichen Pharynxdrüsen. Und es ist wohl auch von vornherein anzunehmen, dass die Lymphe der Schleimhaut der Eustachischen Trompete sich in die dicht an ihrem pharyngealen Ostium vorbeiziehenden Lymphstämme des Naseninnern ergiessen und durch sie in dieselben Drüsen gelangen werde.

Die Existenz der Lymphgefässe der Orbita, welche — wie wir eingangs sahen — auch in das Wurzelgebiet der pharyngealen Drüsen hineinbezogen werden, ist zweifelhaft. Nach Fuchs (10) fehlen Lymphgefässe und Lymphdrüsen in der Orbita überhaupt. Auch mir gelang es bis jetzt nicht, dieselben darzustellen.

So sahen wir denn, dass die oberen und hinteren Theile des Schlundkopfes, sowie das Naseninnere mit den Nebenhöhlen und wahrscheinlich auch das innere Ohr in das Quellgebiet der pharyngealen Drüsen gehören[1]). Aus der Gegend der Gaumentonsille kann der Infectionsstoff nur indirect durch Uebergreifen des Krankheitsprocesses auf die seitliche Pharynxwand, oder aber auf retrogradem Transport in die pharyngealen Drüsen gelangen. Noch weniger kommen hier die Zunge und das Gesicht in Betracht, welche nach den neueren eingehenden Untersuchungen von Stahr (29) und Küttner (15) ihre Lymphe zu den submaxillaren (drei an Zahl, Stahr) und tiefen cervicalen Drüsen schicken.

Nach klinischen Erfahrungen nun ist gerade den entzündlichen Erkrankungen des Nasenrachenraumes eine hervor-

[1]) Die pharyngealen Drüsen als faciales profundae (Henle) zu bezeichnen, liegt also kein Grund vor, denn weder durch ihre Lage noch durch ihre Quellgebiete haben sie Beziehungen zum Gesicht.

Digitized by Google

ragende ätiologische Bedeutung beim retropharyngealen Drüsenabscess der Kinder zuzuertheilen.

Dies erwähnt bereits Bókai (4) und auch Schmitz (28) fiel es auf, dass in der Anamnese dieser Krankheit sehr häufig ein Schnupfen nachweisbar ist. Neumann (24) achtete bei seinen Fällen besonders darauf und fand vorhergehende Entzündungen des Nasopharyngealraumes in der Mehrzahl der Fälle. Beachtenswerth ist ferner das, von all' diesen Autoren beobachtete Ansteigen der Morbiditätsziffer des Retropharyngealabscesses in den Uebergangsjahreszeiten, dem Frühjahr und dem Herbst, die ja bekanntlich zu Katarrhen der oberen Luftwege besonders disponiren. Manchot (18) sah eine Keilbeinhöhleneiterung durch Retropharyngealphlegmone (ob diese von einer Drüseneiterung ausging, ist aus dem Bericht nicht zu ersehen) mit dem Tode enden.

Auch eine Otitis media wird mehrfach für die Entstehung des retropharyngealen Drüsenabscesses verantwortlich gemacht.

Oppenheimer (25) thut dies in einer Anzahl seiner Fälle und auch Neumann (24) und Clopatt (8) theilen je eine hierher gehörige Beobachtung mit. Diesen möchte ich noch zwei Obductionsbefunde aus dem hiesigen pathologischen Institut beifügen. In dem einen handelt es sich um einen 2 Jahre alten Knaben, der 2 Monate vorher wegen fraglichem Scharlach der medicinischen Klinik zugeführt worden war. Die Obduction (den 26. 11. 98, Dr. Preysing) ergab einen wallnussgrossen Retropharyngealabscess, an dessen vorderer Wand noch zerfallene Lymphdrüsensubstanz erkennbar war; links waren die tiefen cervicalen Lymphdrüsen geschwollen. Dabei bestand eine doppelseitige Otitis media, die wohl einwandsfrei als Ursache der Abscessbildung anzusprechen ist; anderweitige hierfür in Betracht kommende Erkrankungen fehlten. Der zweite Fall betraf einen $1^1/_2$jährigen Knaben (sec. den 21. 9. 99, Dr. Borrmann). Es fand sich retropharyngeal eine über wallnussgrosse, mit Eiter gefüllte Tasche, die an ihrer Wand einige Recessus zeigte und offenbar einer vereiterten Drüse entsprach. Seitlich und unterhalb derselben lagen entlang den grossen Halsgefässen mehrere andere ähnlich gebaute Eiterhöhlen (vereiterte, tiefe, cervicale Drüsen). Die Lymphoglandulae beider Halsseiten waren stark geschwollen. Als Ursache für diese Abscessbildungen dürfte entweder die „theilweise vereiterte Rachenmandel" oder vielleicht wiederum eine Otitis anzusprechen sein. („In der linken Paukenschleimhaut etwas sulzig aussehende Eitermassen; der umgebende Knochen ist etwas missfarbig.")

Eine weniger hervorragende Bedeutung wird im Allgemeinen den Infectionskrankheiten in der Aetiologie des retropharyngealen Drüsenabscesses beigemessen; immerhin sind mehrere Fälle derart bekannt, so nach Typhus (Schmitz [28]), Influenza (?) (Clopatt [8]), Scharlach (Muntsch, Fall 1 [23]. Auch ich erinnere mich eines Falles aus dem hiesigen pathologischen Institut; er betraf einen 6jährigen Knaben mit peritonsillärer

Digitized by Google

Phlegmone und Lymphadenitis haemorrhagica retropharyngea nach Scharlach); Diphtherie (Muntsch, Fall 2), Masern (Muntsch, Fall 8 und Gautier, Obs. XXIII. p. 91).

Eine beachtenswerthe Stellung nimmt in der Aetiologie dieses Leidens meines Erachtens die Tuberculose ein; denn sowohl klinische wie pathologisch-anatomische Merkmale weisen darauf hin. Besonders legte Bókai (4) ihr eine grosse Bedeutung bei und unzweideutig sprechen u. A. wohl auch der Fall Dollinger's, sowie auch unsere bereits mitgetheilte Casuistik dafür. Wenn man sich fernerhin der auch jüngst wiederum von Petit in Paris (26) vertretenen Anschauung anschliesst, dass die Tonsillen häufige Eingangspforten für das tuberculöse Virus sind („Les plus fréquentes [portes d'entrée] sont: . . . les végétations adénoïdes du pharynx"), so ist es auf Grund unserer Lymphgefässuntersuchungen klar, dass mit den so häufig befallenen cervicalen Drüsen auch die pharyngealen inficirt werden können. Wie mir scheint, wird auf diese Localisation nur zu wenig geachtet.

Dass auf denselben Bahnen, die wir für die Aetiologie des retropharyngealen Drüsenabscesses verantwortlich machten, auch die malignen Tumoren metastasiren können, wurde bereits hervorgehoben; in der einschlägigen Literatur fand ich jedoch keine entsprechenden Hinweise. Auch Kümmel (14) kommt bezüglich der Geschwülste der Nase zu dem Schluss: „Recht selten sind Metastasen . . . Vielleicht liegt das nur daran, dass die die erste Etappe des Lymphstromes von der Nasenschleimhaut aus bildenden Follikelapparate uns nicht bekannt oder der Untersuchung nicht zugänglich sind.

Wir sehen also, dass die pharyngealen Drüsen gar manchmal Sitz von krankhaften Veränderungen sein können und es auch sind nicht nur im ersten Kindesalter, sondern auch beim Erwachsenen. Es wird also unsere Aufgabe sein, da wir die Topographie jener Drüsen und ihrer Quellgebiete etwas näher kennen, bei infectiösen Processen und malignen Tumoren im Bereiche ihrer Zuflussgebiete und deren Nachbarschaft, sowie nicht minder bei tuberculösen Halslymphomen stets auch auf die Glandulae pharyngeales zu achten.

Digitized by Google

Benutzte Literatur.

1. Alexy, Neuere Mittheilungen über Retropharyngealabscesse. Jahrb. f. Kinderheilk. N. F. Bd. XVII. 1881.
2. Baginsky, Lehrbuch für Kinderkrankheiten. Berlin 1896. V. Aufl.
3. Bókai sen., Ueber Retropharyngealabscess. Jahrb. f. Kinderkrankh. I. 1857.
4. Derselbe, Ueber R. A. und Lymphadenitis retropharyngealis. Jahrb. f. Kinderh. N. F. Bd. X. 1876.
5. Bókai jun., Sollen wir den idiopath. R. A. nach innen oder nach aussen öffnen? Festschrift f. Henoch. 1890. p. 371.
6. Derselbe, Jahrb. f. Kinderh. N. F. Bd. XXXIII.
7. Derselbe, Pester med. chir. Presse. 1891. Ref. Jahrb. f. Kinderhk. N. F. Bd. XXXV. S. 255.
8. Clopatt, nach einem Referat im Jahrb. f. Kinderh. N. F. Bd. XLIV. S. 426.
9. Dollinger, Jahrb. f. Kinderheilk. N. F. Bd. XLI. S. 146.
10. Fuchs, Lehrbuch der Augenheilkunde. VII. Aufl. 1898.
11. Gautier, Des abscès retro-pharyngiens. Genève et Bâle. 1869.
12. Gerota, Anatomischer Anzeiger. 1896. Bd. XII.
13. Henle, Handbuch d. Gefässlehre des Menschen. II. Aufl. 1876.
14. Heymann's Handbuch der Laryngologie und Rhinologie. Wien 1899: die Aufsätze von Killian (Bd. III), v. Mikulicz-Kümmel (Bd. II), Kümmel (Bd. III), Mihalkovics (Bd. III) und Strübing (Bd. II).
15. Küttner, Lymphgefässe der Zunge. Beiträge zur klin. Chir. Bd. XXI.
16. v. Luschka, Anatomie des menschl. Halses. Tübingen 1862.
17. Derselbe, Der Schlundkopf.
18. Manchot, Münch. med. Wochenschrift. No. 50. 1893. S. 978.
19. Mascagni, Vasorum lymphaticorum corporis humani hist. et ichnographia 1785.
20. Mettenheimer, Jahrb. f. Kinderheilk. N. F. Bd. XXX. S. 362.
21. Merkel, Handbuch der topograph. Anatomie. Bd. II.
22. Moreau, Contribution à l'étude des abscès peripharyngiens. Thèse de Paris. 1896.
23. Muntsch, Zur Casuistik des R.-A. nach Infectionskrankh. Dissertat. München 1892.
24. Neumann, Archiv f. Kinderheilk. Bd. XV. 1893. S. 339.
25. Oppenheimer, Archiv f. Kinderheilk. Bd. XXII und XXIII.
26. Petit, R., De la tuberculose des ganglions du cou. Paris 1897.
27. Sappey, Anatomie, Physiologie, Pathologie des vaisseaux lymphatiques. Paris 1874.
28. Schmitz, Jahrbuch f. Kinderheilk. N. F. Bd. VI. 1873.
29. Stahr, H., Archiv f. Anatomie u. Physiologie, anatom. Abth. 1898.
30. Derselbe, Ebenda. Jahrg. 1900.
31. Derselbe, Anatomischer Anzeiger. Bd. XV. 1899.

Digitized by Google

32. Tourtual, Neue Untersuchungen über den Bau des menschl. Schlund- und Kehlkopfes. Leipzig 1846.
33. Zuckerkandl, E., Normale und patholog. Anatomie der Nasenhöhle u. ihrer Anhänge. Wien-Leipzig 1893. II. Aufl.

Erklärung der Abbildungen auf Tafel VIII und IX.

Fig. I. Der Pharynx von hinten mit der Fascia bucco-pharyngea nach Wegnahme der Wirbelsäule. Die Mm. recti capitis sind nach oben zurückgeschlagen. Es zeigen sich die Lymphgefässe und regionären Lymphdrüsen des Pharynx. (Injection von der Schleimhaut des Pharynx aus.)

Fig. II. Die regionären Lymphdrüsen des Naseninnern. Drei Stämme ziehen direct nach vorn und abwärts zu den tiefen cervicalen Drüsen an der Jugularis. Der andere Theil der Gefässe zieht zu der Gl. pharyngealis lateralis (die frei präparirt an der Carotis int. zu sehen ist) und nach unten zu den seitlich gelegenen tiefen cervicalen Drüsen.

Digitized by Google

Fig. 1.

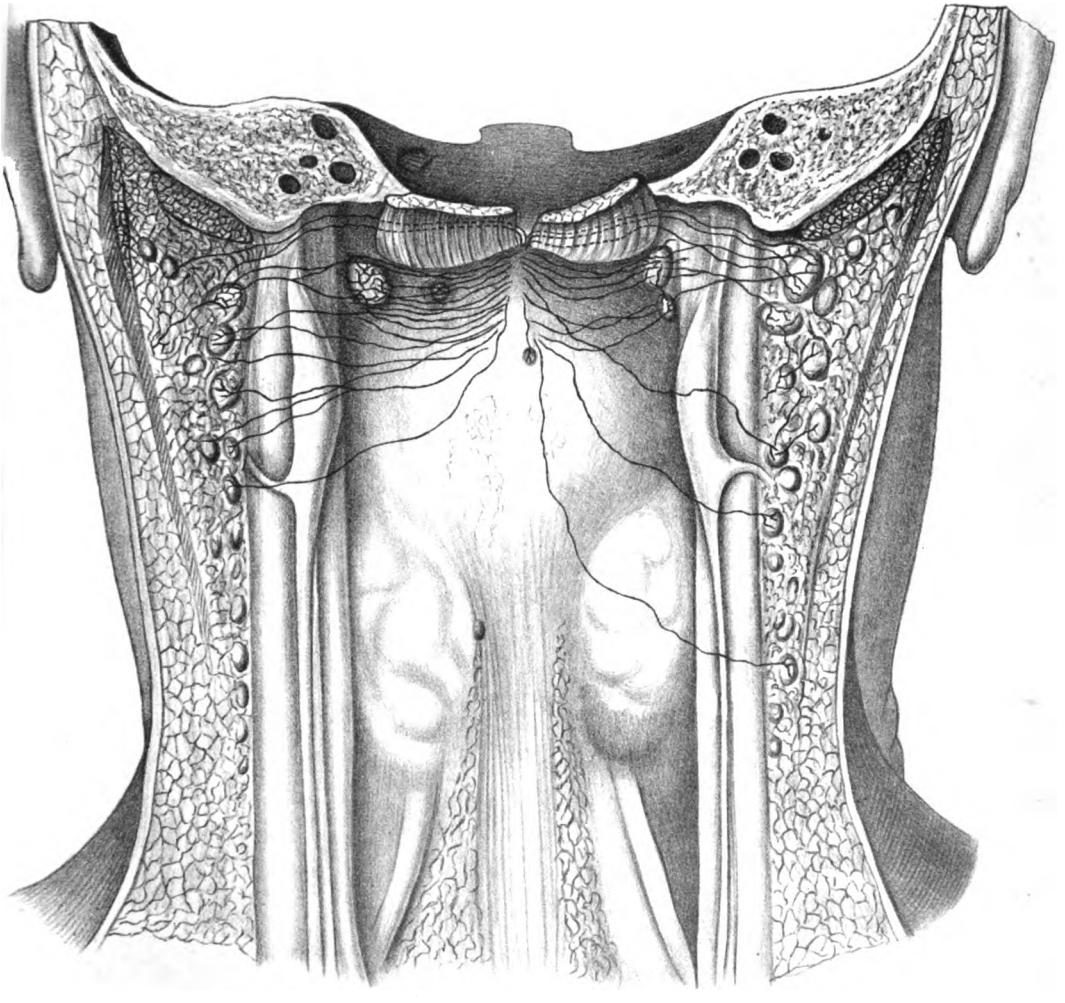

Dr E. Loeschmann del.

L. J. Thomas, Lith. Inst. Berlin S 53

Digitized by Google

Digitized by Google

Fig. 2.

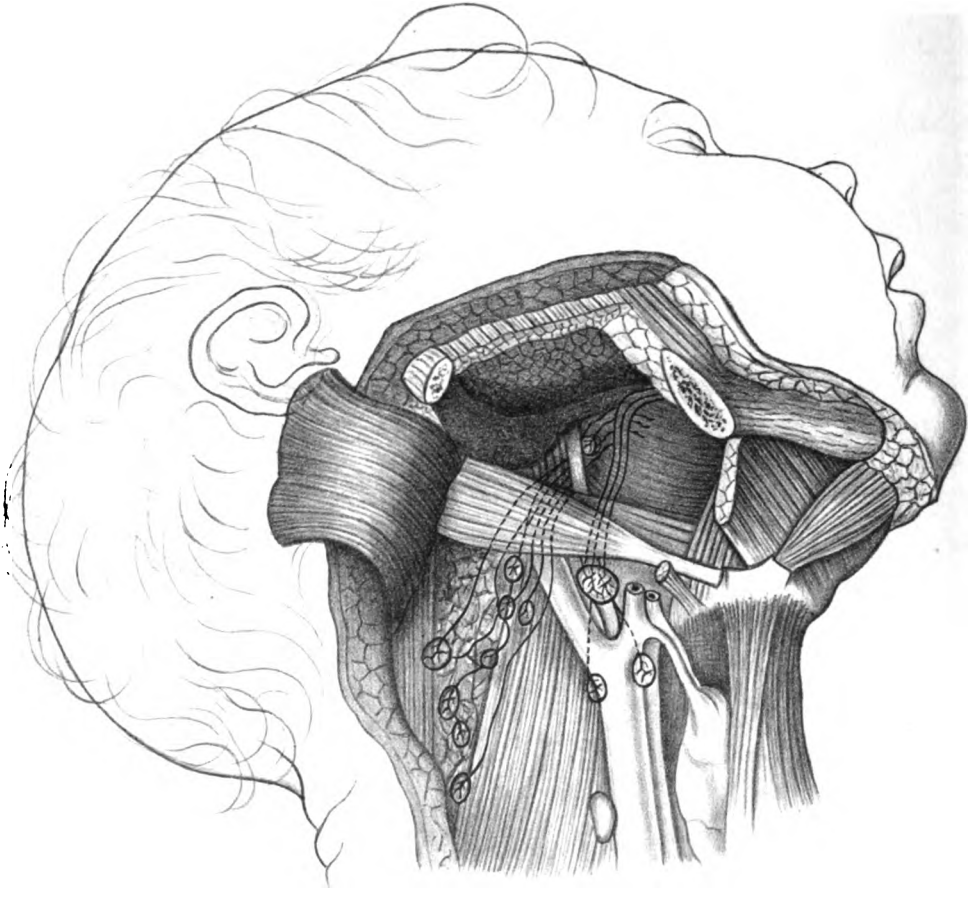

Dr. E. Loeschmann del. L. J. Thomas, Lith. Inst. Berlin S. 53

Digitized by Google

Digitized by Google

XXX.

Die Vereinfachung der Gastro- und Enterostomie.[1]

Von

Dr. Credé,

Generalarzt à la suite, leit. Oberarzt in Dresden.

(Mit Abbildungen.)

Meine Herren! Nach dem heutigen Stande unserer Erfahrungen ist wohl von allen Operationen, die den Magen-Darmkanal betreffen die Gastro-Enterostomie als die wichtigste zu bezeichnen. Den Anwesenden brauche ich die Entwickelung dieser Operation nicht näher darzulegen. Wölfler hat das Verdienst sie zuerst und zwar an der vorderen Seite des Magens, von Hacker an der hinteren Seite desselben ausgeführt zu haben. Beide Methoden sind seitdem von zahlreichen Chirurgen weiter ausgebildet worden und zwar im Wesentlichen nach zwei Richtungen hin. Erstens in Bezug auf die Technik der Vereinigung von Magen und Darm. Hierhin gehören die verschiedenen Arten der Naht und die Herstellung der Verbindung mit Hilfe von Apparaten, deren genialster und erster der Murphy'sche Knopf war, dem andere Knöpfe, zum Theil resorbirbare, sowie die zuerst von Senn, dann von Anderen vorgeschlagenen Platten folgten. Zweitens betrafen die Verbesserungsvorschläge die Lagerung der angenähten Darmschlinge, namentlich bei der Gastroenterostomia anterior, behufs sicherer Gestaltung der Funktion der vereinigten Organe. Ich erinnere an die von Bramann'sche Gastroenterostomia anterior

[1] Vorgetragen am 3. Sitzungstage des XXIX. Congresses der Deutschen Gesellschaft für Chirurgie zu Berlin. 20. April 1900.

Digitized by Google

retrocolica und an die von Braun und Anderen gemachten Vorschläge betreffend die Verbindung der Schenkel der angenähten Darmschlinge. Die Versuche in Bezug auf die Technik sollen der Perforation und dem Zukleinwerden der Oeffnung, diejenigen zur Verbesserung der Lagerung der Darmschlinge dem Circulus vitiosus und den Unregelmässigkeiten in der Bewegung des Darminhalts vorbeugen.

Meine Herren, die Verhandlungen des letzten Chirurgenkongresses haben gezeigt, dass eine befriedigende Lösung dieser Fragen noch nicht gefunden ist. Die Einen treten für den Murphy'schen Knopf ein, Andere verwerfen ihn und halten die Naht allein für richtig, wobei über die Art derselben und das zu benutzende Material die Ansichten ebenfalls verschieden sind. Fast einstimmig schien man jedoch der Ansicht zu sein, dass die Vereinigung an der hinteren Magenwand, weil technisch viel schwieriger, weniger zu empfehlen sei, als die an der vorderen, dass auch die retrocolica keine Vorzüge habe vor der Wölfler'schen Methode und dass zweckmässig die zu führende Schlinge am Magen so zu befestigen sei, dass eine Abknickung nicht erfolgen könne, sowie dass die Braun'sche Modifikation viele Vortheile böte Seit dem letzten Chirurgenkongress sind zwar einige Chirurgen, wie z. B. Czerny und Kehr, wieder für die hintere Vereinigung eingetreten, doch hat hierüber noch keine Aussprache stattgefunden.

Die Bedeutung der Gastroenterostomie ist aber so gross, dass wir ernstlichst bestrebt sein müssen dieselbe nicht blos zu einem möglichst gefahrlosen Eingriff zu gestalten, sondern auch zu einem solchen, der dauernd ein gutes funktionelles Resultat gewährleistet, was nach den jetzigen Methoden häufig nicht der Fall ist. Wir sind zu der Ausbildung dieser Operation auch deshalb ganz besonders verpflichtet, als ausser bei Pyloruscarcinomen sie auch bei den recht häufigen gutartigen Verengerungen des Magenausganges angezeigt ist und hierbei oft überraschend günstige Erfolge zeitigt. Bis heute habe ich 67 Gastroenterostomien gemacht. Es giebt keine neue Methode, die ich nicht öfters ausgeführt habe. Dreimal habe ich die Anwendung des Murphy'schen Knopfes aufgenommen und dreimal habe ich sie wieder aufgegeben. Serienweise habe ich die hintere und die vordere Gastroenterostomie mit ihren verschiedenen Modifikationen

Digitized by Google

gemacht. Befriedigt hat mich aber dauernd kein Verfahren. Oft ist mir der Murphyknopf in den Magen gefallen und dort geblieben, was ich nicht für gleichgültig halten kann. Die Naht an der hinteren Magenwand hat mir zweimal Perforationen gebracht. Die Naht an der vorderen Seite hielt zwar jedes Mal, doch habe ich hierbei mehrere Fälle an Circulus vitiosus und ileusartigen Zuständen verloren. Im Bewusstsein, dass die bisherigen Methoden doch noch sehr verbesserungsfähig seien, habe ich mich seit 3 Jahren mit der Ausbildung einer eigenen Methode beschäftigt, die ich jetzt für genügend leistungsfähig halte, dass ich glaube sie zur Nachprüfung empfehlen zu dürfen.

An eine brauchbare, zuverlässige Methode der Gastroenterostomie sind zweierlei Anforderungen zu stellen. Erstens die Lagerung des Darms am Magen muss so beschaffen sein, dass sie möglichst der anatomischen entspricht, um schon hierdurch die besten Funktionen zu gewährleisten und üblen Zufällen in der Leitung des Darminhaltes vorzubeugen. Zweitens: Die Technik der Operation muss rasch und sicher sein, um lange Narkosen zu vermeiden und eine Perforation und spätere Verengerung der Oeffnung auszuschliessen. Unter Berücksichtigung dieser Forderungen müssen wir die Gastroenterostomia anterior vollständig verwerfen, sie höchstens da gestatten, wo die posterior nach keiner Methode ausführbar ist, denn sie entspricht den anatomischen und physiologischen Verhältnissen ausserordentlich wenig und birgt die erwähnten Nachtheile und Gefahren in sich. Alle diese Uebelstände würden wegfallen bei einer zuverlässigen Methode der hinteren Magen-Darmvereinigung. Es wird hierbei eine Darmschlinge gewählt, die an sich schon dicht hinter dem Magen liegt und diese an einer Stelle mit dem Magen verbunden, die ganz ungezwungen liegt, sodass weder eine Zerrung noch ein Druck stattfindet. Diesen Vorzügen stehen allerdings grössere technische Schwierigkeiten und dadurch bedingte Gefahren gegenüber, welche eben die Ursache sind, dass die hintere Methode von der grossen Mehrzahl namentlich der noch weniger geübten Chirurgen heute seltener als die vordere ausgeführt wird.

Es war mir daher klar geworden, dass wenn ich aus erwähnten Gründen die Gastroenterostomia posterior als Regel ausüben wollte, ich zuvor ein technisches Verfahren ermitteln müsste, welches

Digitized by Google

grössere Einfachheit und Sicherheit darböte, als die bisherigen. Bei der Gastroenterostomia posterior sind wir gezwungen innerhalb der Bauchhöhle zu operiren, das Terrain ist beengt, die geöffneten Darm- und Magentheile bieten trotz aller Vorsichtsmassregeln grosse Gefahren für allgemeine Infection und umschriebene Exsudate Wir müssten also, um sicherer zu operiren, auch bei dieser Methode ein Verfahren haben, welches gestattet in erster Linie möglichst ausserhalb der Bauchhöhle zu operiren.

Meine Herren, ich glaube, dass mein Verfahren diesen Bedingungen nicht schlecht entsprechen dürfte. Ich benutze 3 silberne glatte Platten (mit andern Plattenmethoden haben dieselben nur den Namen gemein), jede enthält 2 kleine Löcher, für den durchzuziehenden Faden. Zwei Platten kommen in den Darm zu liegen, eine in den Magen. Zwischen den zwei Darmplatten liegt eine Gummirohrplatte. Durch die Löcher der 3 Platten wird ein kräftiger Seidenfaden gezogen, der im Magen festgeknotet wird. Hierbei kommt Magen und Darm an der gewünschten Stelle in innigste Berührung und durch die Elasticität der Gummirohrplatte wird in 5—8 Tagen die Magen- und Darmwand nekrotisch und die Platten werden in der Regel nach 10—20 Tagen mit dem Stuhlgang entleert. Da die Platten, ausser den Löchern für den Faden geschlossen sind, so findet eine Communication zwischen Magen und Darm erst statt, wenn Theile der Wände nekrotisch geworden sind, vorher kann also auch unmöglich ein Circulus vitiosus stattfinden, nachher ist er nicht mehr anzunehmen. Die Oeffnung und der Verschluss des Darms findet ganz ausserhalb der Bauchhöhle statt, an der hinteren Magenwand wird überhaupt garnichts genäht — im Gegensatz zu den anderen Plattenmethoden — und die Wunde an der äussern Wand wird ebenfalls ausserhalb der Bauchhöhle geschlossen. Damit die Flüssigkeit im Darm den richtigen Weg gleich findet, hänge ich an einem Catgutfaden, der sich nach 4—6 Tagen auflöst eine silberne Olive an die äussere Darmplatte, welche etliche Tage vor den Platten abgehend, diesen den Weg bahnt. Ich glaube entgegen der jetzt herrschenden Ansicht, dass es ein grosser Vorzug meiner Methode ist, den Magen noch 4—6 Tage geschlossen zu halten. Eine Gefahr des Verhungerns liegt darin nicht, denn ein Mensch, der viele Monate lang krank ist, hält

Digitized by Google

diesen Zustand, namentlich wenn neben der doch immer etwas vorhandenen Magenernährung die stellvertretende Ernährung durch Darm und Haut eingeleitet wird, recht gut noch einige Tage länger aus. Dagegen ist der höchst lästige Circulus vitiosus dadurch ganz ausgeschlossen, ebenso ist eine Perforation, etwa durch heftiges Erbrechen ganz unmöglich, da der Verschluss für mindestens 3—4 Tage absolut zuverlässig ist. Wir sind ferner in der Lage dem Magen schon in den ersten Tagen unbedenklich Flüssigkeiten anbieten zu können. Auf die Compression der Magenwand durch die Platten reagirt der Kranke fast garnicht und ein Erbrechen findet nicht häufiger und länger statt, als es nach Operationen an anderen Körpertheilen eventuell der Fall ist. Der Chirurg, welcher übrigens eine Verbindung des Magens und Darms gleich bei der Operation herstellen will, kann dies leicht mit anderen von mir angegebenen Platten erreichen, welche in der Mitte eine grosse Oeffnung haben und genau so wie die ersten anzulegen sind, nur dass 2 Fäden zu knüpfen sind, statt eines.

Der Verlauf der Operation ist nun folgender: Nach der Eröffnung der Bauchhöhle unterrichtet man sich über die Krankheit und darüber ob der Magen an seiner hinteren Wand verwachsen ist. Ist dies geschehen, so wird das Colon transversum herausgelegt, der Magen nach oben geklappt und das Mesocolon an einer möglichst gefässarmen Stelle eingeschnitten und stumpf so weit geöffnet, dass die hintere Magenwand in genügendem Umfange freiliegt. Dann wird eine hochgelegene Dünndarmschlinge, die meist unter dem Colon liegt und 30—50 cm vom Pylorus entfernt ist, herausgenommen und Magen und Dickdarm wieder in die Bauchhöhle zurückgelagert und mit aseptischen Tüchern bedeckt. Die Darmschlinge wird dann an der vorderen Seite und zwar etwa 1 cm entfernt vom Mesenterialansatz — nicht zu sehr gegenüber desselben — in der Länge von 1—1 1/4 cm geöffnet. Nach Hineinlagerung der Olive in den absteigenden Theil und der zwei Platten, die zwischen sich die Gummiplatte enthalten und die an den beiden eingefädelten Faden hängen, wird die Darmöffnung, welche sich nun gerade zwischen den beiden heraushängenden Fäden befindet, durch 3—5 Lembert'sche Nähte geschlossen. Hierauf wird an der vorderen Seite des Magens an einer bequem zugänglichen Stelle ebenfalls eine 1—1 1/4 cm grosse Oeffnung

Digitized by Google

gemacht, in welche die Zeigefingerspitze eindringt, während der Assistent den Magen und Querdarm nach aufwärts halten und die Oeffnung im Mesocolon sichtbar machen. Der Operateur durchsticht nun mit den beiden halbstumpfen Nadeln die hintere Magenwand auf die rechte Zeigefingerspitze zu, in einer Entfernung von einander, die dem Abstand der Löcher in der Platte entspricht, und führt die Fäden aus der Magenöffnung heraus. Nachdem nun die dritte Platte aufgereiht und in den Magen versenkt ist, werden die Nadeln entfernt, die erste Doppelschlinge des Fadens gemacht und fest angezogen. Die Darmschlinge, welche die Platten enthält, wird hierdurch dicht an den Magen gepresst, wobei der Assistent Acht zu geben hat, dass möglichst kein Mesocolon eingeklemmt wird. Nachdem nun die ganze Gegend hinter dem Magen mit Itrol leicht angestäubt ist und aus antiseptisch-prophylaktischen Gründen einige Pillen von Argentum colloidale in die Bauchhöhle versenkt wurden, lagert man alles an seinen Platz. Jetzt erst wird die zweite Schlinge des Knotens geschlungen und so fest als möglich angezogen, wobei es noch einen deutlichen Ruck giebt und dann werden die Fäden, welche stark und zuverlässig sein müssen, abgeschnitten. Die Magenöffnung wird mit 3—5 Lembert-schen Nähten geschlossen und endlich die Bauchhöhle zugenäht. Wenn keine besonderen Complicationen vorhanden sind, dauert die Operation vom ersten Messerschnitt bis zur letzten Bauchnaht von ungeübten Chirurgen ausgeführt 40—45 Minuten, von geübten mit eingeschulter Assistenz wesentlich kürzer.

Auf beiliegender Tafel habe ich neue Platten und gebrauchte, die nach 12 Tagen abgegangen sind, befestigt und eine Zeichnung nebst schematischer Darstellung der Operation angebracht. Exemplare dieser Skizze, sowie die Platten selbst sind hier im Langenbeckhause von der Dresdner Firma Knoke und Dressler zu erhalten.

Meine Herren, bei meinem Verfahren ist in der Tiefe des Leibes überhaupt keine einzige Naht anzulegen und sind ausserhalb der Bauchhöhle im Ganzen nur 6—10 Serosanähte zu machen. Die Ernährung der Kranken in den ersten Tagen kann eine viel ergiebigere sein, als sonst; eine Perforation ist bei technisch richtiger Operation, die allerdings auch erst gelernt sein will, ausgeschlossen, namentlich wenn die

Digitized by Google

a) Platten für Entero-Enterostomie.

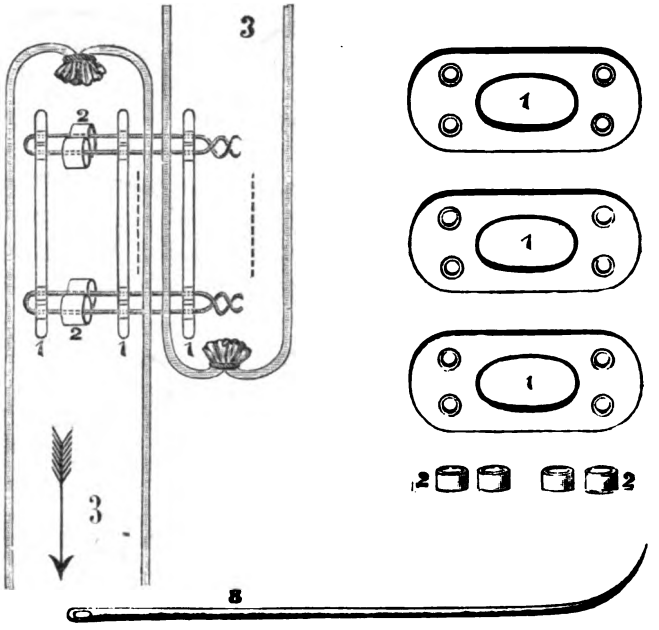

1. silberne Platten mit Oeffnung.
2. kleine Gummiröhrchen, je 2 mm Länge.
3. Darmenden, seitlich vereinigt, vorher nach Doyen durchtrennt und und geschlossen.

Die 1—1,5 cm langen Einschnitte in die Darmenden befinden sich bei dem absteigenden Theil zwischen den Platten, da wo die punktirten Linien sind; bei dem zuführenden, in welchem sehr fest geknotet wird, etwa 1,5—2 cm neben den zu vereinigenden Stellen. Die Einschnitte werden mit 3—5 Serosa-Nähten geschlossen, nachdem von der Schlussöffnung aus mit einer spitzen Scheere oder einem Messer die Darmwände zwischen den Oeffnungen der Platten (welche so lange an den noch nicht abgeschnittenen Fäden gehalten werden) durchstossen wurden.

ersten vom Rectum aus zu erzielenden Stuhlentleerungen vorsichtig gemacht werden, damit nicht vor dem 8.—10. Tage eine zu starke Peristaltik angeregt wird. Ein Hereinfallen der Platten in den Magen ist kaum möglich, der Abgang derselben bei ihrer Form und Kleinheit wohl immer der Fall, wenn nicht beträchtliche Darmverengerungen vorhanden sind, was ich noch nicht erlebt habe. Die Oeffnung im Magen ist eine sehr grosse, sehr günstig gelegene und dürfte selbst bei narbiger Zusammen-

Digitized by Google

b) Platten für Gastro-Enterostomie.

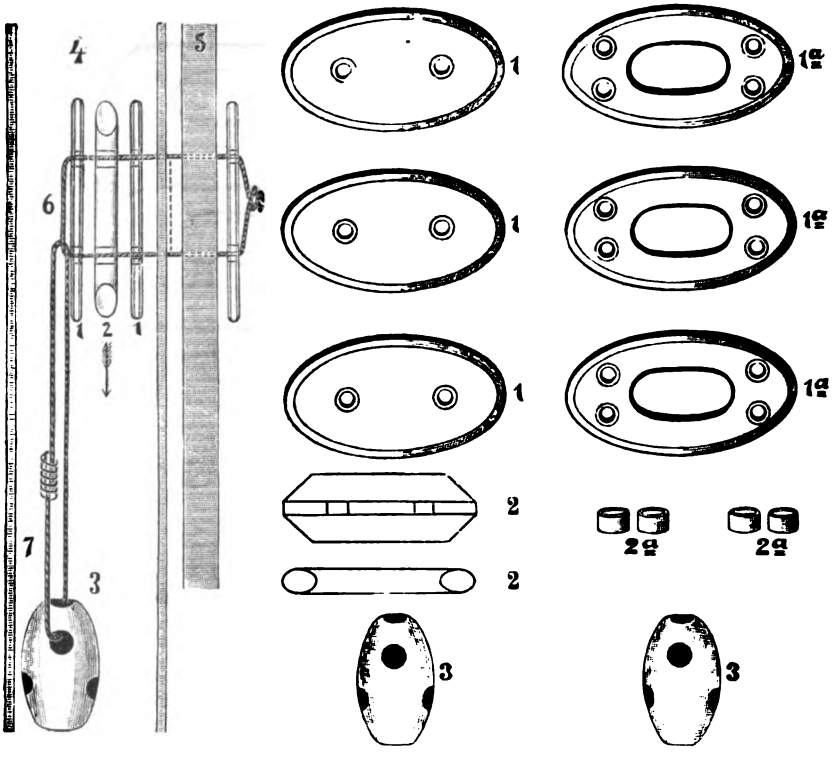

1. silberne Platten ohne Oeffnung.
1a. silbere Platten mit grosser Oeffnung.
2. Gummiröhrchen fur die geschlossenen Platten.
3. silberne Olive.
4. Darm.
5. Magenwand.
6. starker Seidenfaden, in zwei Zeiten fest zuzuziehen.
7. starker Catgutfaden, nicht geknotet, sondern mit Seidenfaden zusammengebunden.

Der Einschnitt in den Darm, 1—1,5 cm lang, liegt nahe am Mesenterialansatz und befindet sich nach Einlegung der Platten auf diesen, zwischen den Löchern derselben, da wo die punctirte Linie ist. Der Einschnitt in den Magen ist an der vorderen Magenseite, möglichst bequem gelegen, etwa gegenüber der Stelle, wo die Platten liegen, da Credé die Gastro-Enterostomia posterior vorzieht. Bei Platten mit centraler Oeffnung wird behufs Durchtrennung der Magen- und Darmwand wie bei den Darmresectionen vorgegangen.

8. halbstumpfe Nadel mit plattem Stiel.

Digitized by Google

ziehung stets gross genug bleiben. Sepsis kann von der gequeschten Stelle nicht ausgehen, da die Platten, die übrigens unendlich oft zu benutzen sind, aus reinem Silber bestehen und deshalb eine bedeutende antiseptische Energie entwickeln. Eine Störung der Darmthätigkeit durch Druck auf den Darm kann nicht stattfinden, da er sehr geschützt liegt. Ich glaube demnach, dass die Methode mit meinen Platten, die durch ihre Federwirkung die nekrotische Abstossung des betreffenden Magen- und Darmstückes gewährleisten, sowohl durch ihre Einfachheit und Sicherheit, als dadurch, dass sie die Ausführung der meiner Ansicht nach functionell allein richtigen Gastroenterostomia posterior gestattet, werth ist weiter geprüft zu werden.

Die Besprechung der Darmresection nach meiner Plattenmethode erfordert zum Schluss nur wenige Worte. Es ist einleuchtend, dass eine Vereinigung der Darmenden in der Achse des Darmes mit meinen Platten nicht vorgenommen werden kann; sie eignen sich nur zur Bildung einer seitlichen Vereinigung. Ich habe den Eindruck gewonnen, dass, soweit es sich um Resectionen handelt, die Methode nach Doyen, welche in der Durchklemmung der inneren Darmhäute mit einer stumpfen Zange, in der Abbindung in der Schnürfurche, in der Einstülpung des Zipfels und in der Vernähung des Spaltes besteht, eine sehr einfache und sichere ist. Mit ihr lässt sich die Plattennaht sehr gut verbinden. Sie ermöglicht, dass der letzte Theil der Doyen'schen Operation, die Bildung der Anastomose, viel rascher und zuverlässiger sich abspielt und eine grosse und dauerhafte Oeffnung zwischen beiden Darmenden herstellt. Zur Bildung gewöhnlicher Darmanastomosen ist die Plattenmethode natürlich ganz besonders geeignet und in wenig Minuten ausführbar. Die beiliegende Abbildung erläutert mein Verfahren, welches sich ebenfalls extraperitoneal abspielt und technisch genau ebenso ist, wie die Gastroenterostomie, nur dass zwei Fäden geknüpft werden müssen und die oberen und unteren Fäden nicht in der Schnittöffnung liegen, sondern etwa 3 mm davon entfernt auf jeder Seite durch die Darmwand durchgezogen werden müssen. Die Doppelplatten mit den Gummiröhrchen liegen im absteigenden Darmtheil. Vor dem Verschluss des Darmes ist das Stück Darmwand, welches sich in der Oeffnung der Platten befindet mit einem spitzen Messer auszuschneiden oder mit dem Paquelin durchzu-

Digitized by Google

brennen, um die Leitung herzustellen. Eine Olive als Vorspann ist nicht nöthig. Der Abgang der Platten erfolgt meist am 10.—14. Tage. Unterbindungen mache ich mit Silberkatgut, Nähte mit Silberseide. Die Bauchhöhle schliesse ich fast immer vollständig, in seltenen Fällen habe ich eine mehrtägige Drainage mit Silbergaze angewandt.

Meine Herren, ich glaube, dass durch meine Plattenmethode, namentlich bei der Gastroenterostomia posterior eine ganz bedeutende Vereinfachung des Eingriffs gegen andere Methoden erzielt worden ist und dass Todesfälle in Zukunft fast ausschliesslich auf den grossen Erschöffungsgrad oder den vorgeschrittenen Krankheitsprocess zu schieben sein werden, in welchem wir leider immer noch oft gezwungen sind zu operiren [1]). Mit Zunahme der Sicherheit der Operation werden sich die praktischen Aerzte und das Publikum mehr und mehr entschliessen zeitig den Chirurgen zu Rathe zu ziehen und so hoffe ich, dass auch mein kleiner Beitrag zur Technik dieser Eingriffe dazu beitragen wird, die Statistik dieser Operationen zu verbessern.

---

[1]) Mit meiner Plattenmethode habe ich 18 Operationen gemacht und dabei 2 Todesfälle gehabt. Der eine betraf ein Carcinom bei einem vollständig verhungerten Menschen der mit 34,2 T. aufgenommen wurde und am 3. Tage an Inanition starb. Die Sektion ergab tadellose Operationsverhältnisse aber auf $^1/_3$ geschrumpfte Milz, Leber etc. Ich operirte den Kranken auf sein dringendes Bitten und hätte es lieber unterlassen sollen. Der andere starb am 4. Tage in Folge Perforation eines jauchigen Krebsgeschwüres des Pylorus in die Bauchhöhle ganz plötzlich. Die Sektion bestätigte den reactionslosen Wundverlauf.

Digitized by Google

XXXI.

Wandlungen in der chirurgischen Technik der Gelenkoperationen.[1]

Von

Dr. Franz König

in Berlin.

Man muss sich fast entschuldigen, m. H., wenn man heute als Thema eines Vortrages die Gelenke nimmt. Die Gelenke sind derart durch andere Dinge in die Ecke gedrückt worden, der Bauch zumal hat sie so zurückgeschoben, dass es gut ist, denselben auch einmal zu ihrem Recht zu verhelfen.

Ich glaube aber, um so mehr in der Lage zu sein, eine Frage, die doch eine ganz ausserordentlich weittragende Bedeutung hat, nämlich die, inwieweit wir im Laufe der letzten Jahrzehnte in Beziehung auf die Technik in der Behandlung von mancherlei Gelenkaffectionen uns in unseren Anschauungen geändert haben, hier zur Sprache zu bringen, als ja, wie Ihnen Allen bekannt ist, in der letzten Zeit sehr vielfach die Frage aufgeworfen und in bejahendem Sinne beantwortet worden ist, ob man überhaupt bei mancherlei Gelenkerkrankungen die Erkrankung beseitigen oder sie umgehen soll. Das Umgehen der eigentlichen Krankheit, zumal der unteren Extremität durch Apparate hat eine solche Ausdehnung angenommen, dass ich in meiner Sprechstunde schon Menschen gesehen habe mit nachweisbaren Fremdkörpern, mit relativ mässigem Hydrops im Gelenk, welche Krankheiten leicht zu heilen gewesen wären, die sich aber damit begnügten, dieselbe bestehen zu lassen und das Glied mit dem Tutor schmerzlos für den Gang zu

[1] Vorgetragen am 1. Sitzungstage des XXIX. Congresses der Deutschen Gesellschaft für Chirurgie zu Berlin. 18. April 1900.

Digitized by Google

erhalten. Meiner Ansicht nach ist das ein Zustand, der hoffentlich bald seinen Höhepunkt überschritten hat.

Ich erkenne vollkommen an, dass wir dank der neuen Verbesserungen der Apparate, die einem Menschen erlauben auf dem Becken zu gehen, wenn sein Bein nicht mehr leistungsfähig ist, viele Menschen wieder gehfähig machen können. Ich erkenne aber nicht an, dass Menschen, die wir durch unsere Kunst dahin bringen können, dass sie ohne Tutor mit heilen Gliedern gehen, mit dem Tutor gehen sollen, und in diesem Sinne, m. H., möchte ich hier nur ganz skizzenhaft auf einige Fragen Ihre Aufmerksamkeit richten und Ihr Interesse dafür mir erbitten, die mich im Laufe der letzten Zeit sehr beschäftigt haben, nämlich auf die der Sicherheit der Operation bei Gelenkerkrankungen, sei es, dass wir bei aseptischem Gelenk arbeiten, sei es, dass wir Sepsis bekämpfen wollen.

Beginnen wir zuerst mit der Asepsis. Ich rechne unter die aseptischen Gelenkoperationen, wenn ich mit den schweren Operationen anfange, die Resectionen zum grossen Theil, ich rechne dazu die Operationen, die wir bei Verletzungen machen, wie beispielsweise die Patellarnaht, ich rechne dazu ferner die kleinen Operationen — wenn wir sie so nennen wollen, — sie werden zuweilen recht gross — die Fremdkörper-Operationen, die Operationen, die wir machen müssen wegen Unordnung des Gelenks, wegen des Derangements, sowie wegen vorhandener Geschwülste.

M. H., die Erkenntniss, dass eine solche Operation im Gelenk um so gefährlicher wird, je länger sie dauert in Bezug auf die Frage, ob das Gelenk inficirt wird oder nicht, hat mich, sicher ebenso wie Sie, schon viele Jahre beschäftigt, und die weitere Frage, wie man diesen Gefahren, zumal der langdauernden Gelenkoperationen aus dem Wege geht, nicht minder. Je länger ich mich aber damit beschäftige, um so mehr bin ich dazu gekommen, den Gebrauch der Finger und Hand in erster Linie zu beschuldigen und deshalb den Gebrauch derselben in directer Berührung mit der Wunde auf das äusserste zu beschränken und mir eine besondere Technik für diese Operationen zu gestalten. Ich nenne diese Technik die Technik ohne Hand- und Fingergebrauch. Ich bringe nie die Hand und Finger in ein Gelenk, aus dem ich einen Fremdkörper entferne. Ich bringe die Hand nicht hinein, wenn es sich um eine Geschwulst im Gelenk oder um eine Unordnung im Bereich

Digitized by Google

des Meniscus am Knie handelt, hier nur ganz ausnahmsweise. Ich brauche auch nur ganz ausnahmsweise die Hand bei Resectionen, und das kann man sehr leicht machen. Ich bedauere, dass ich es Ihnen nicht direct zeigen kann. In der Regel denkt man ja, wenn man über solche Gelenkoperationen spricht, im Geiste an ein grosses Gelenk, meist an das grösste, an dem wir ja verhältnissmässig sehr viel zu arbeiten haben und das am gefährlichsten ist, das Kniegelenk. Ich mache eine Kniegelenk-Resection, ohne auch nur einmal mit dem Finger ins Gelenk hineinzukommen. Selbstverständlich dulde ich ebensowenig, dass die Finger des Assistenten in das Gelenk hinein kommen. Das, m. H., ist, glaube ich, für mich der grösste Fortschritt, und ich kann wohl sagen, ich übernehme bei der grössten Anzahl solcher Operationen, wenn ich sie für indicirt halte, die Garantie, dass der Operation eine Infection nicht folgt. Ich lasse mich nicht zu jeder Operation bereden; ich lasse mich beispielsweise nicht dazu bereden, einen Fremdkörper zu suchen, den irgend einmal ein Arzt gefunden hat und der nicht wieder zu Tage gekommen ist, denn das sind schliesslich Operationen, bei denen man die Finger nicht entbehren kann, und wo man schliesslich mit dem Finger häufig noch nicht einmal etwas findet; für die Operationen aber, die ich wirklich für indicirt halte, übernehme ich, soweit das überhaupt ein Mensch kann — es giebt ja auch andere uncontrollirbare Dinge, die inficiren können — die Garantie. Ich glaube umsomehr, dass wir diese Garantie übernehmen müssen, weil es sich doch um eine Anzahl von Operationen handelt, bei denen die Frage, dass das Gelenk vollständig integer aus der Operation hervorgeht, im Vordergrund steht. Ihnen Allen ist es wohl so gegangen, wie mir, dass ein bestimmter Typus von Menschen an Sie mit der Bitte herantritt, ihre Kniebeschwerden — bleiben wir einmal beim Knie; es kommt ja auch in anderen Gelenken vor — zu beseitigen. Das sind vor allen Dingen die Herren Offiziere von unserer Infanterie. Ich könnte Ihnen jederzeit eine ganze Anzahl solcher Patienten zeigen, die ab und zu zu mir kommen, die dann wohl einmal ohne Eingriff geheilt werden, deren Zukunft aber allein davon abhängt, dass sie, wenn eine Operation nöthig ist, ein vollkommen bewegliches Gelenk behalten. Nun, solche Menschen, deren Arbeit ja wesentlich auf einer vollkommen integren Function der unteren Extremitäten beruht, muss man so heilen, dass sie ihre Beine

Digitized by Google

gebrauchen können wie vorher, und es liegt eben auf der Hand, dass dies nur möglich ist, wenn man die Garantie vollkommener Asepsis übernehmen kann.

Nun giebt es für mich noch etwas, was die Sicherheit der Arbeit ganz erheblich erhöht, und darauf will ich auch mit zwei Worten aufmerksam machen, weil ich doch weiss, dass Manche anders darüber denken: ich operire derartige Dinge nie ohne Blutleere. Warum, m. H.? Sehr einfach! Wenn es blutet, so muss getupft werden, es muss viel Blut herausgeholt werden aus dem Gelenk. Das fällt bei Blutleere weg. Abgesehen davon, dass man nur unter Blutleere sicher sieht, ist also in meinen Augen nicht nur die Blutleere hier ein Unterstützungsmittel der Technik, sondern vielmehr ein Unterstützungsmittel der Aseptik. Ich glaube, dass ich in Beziehung auf die Frage der Aseptik ziemlich sicher bin. Ich will hinzufügen, die Antiseptik, unter solchen Verhältnissen am Gelenk betrieben, hat ihre ganz entschiedenen Gefahren.

Wenn ich irgend ein Gelenk, an dem ich operirt habe, mit Säuren, Carbolsäure, Sublimat oder Salicyl behandle, so ist die einfache Consequenz die, dass das Gelenk mehr secernirt. Ich will aber ein Gelenk haben, welches möglichst wenig, am besten gar nicht secernirt, weil ich die Drainage vermeiden will. In den geschilderten Operationsfällen pflege ich nur ausnahmsweise nach der Operation eine typische Gelenkdrainage anzuwenden. Sie complicirt die Operation unnöthig und bringt Fremdkörper in die Gelenkhöhle, welche besser herausbleiben.

Diese Methode der Operation ohne Finger übe ich, wie bereits bemerkt, nicht nur bei der Resection, sondern ich übe sie bei allen Operationen, die wegen Trauma gemacht werden, vor Allem bei der Naht der Patella oder auch bei irgendwelchen analogen Verletzungen; ich übe sie bei Fremdkörpern, ich übe sie bei Dérangement, ich übe sie bei Lipomen und bei allen den Dingen, die ohne Eiterung im Gelenk verlaufen.

Man hat sich ja gedacht, dass alle diese Eingriffe durch den Röntgenapparat sehr vereinfacht würden. M. H., ich muss sagen, dass ich in fast keiner Richtung so enttäuscht gewesen bin von den Ergebnissen des Röntgenapparates, als in Bezug auf die Fremdkörper in den Gelenken. Nur ganz ausnahmsweise macht man die Diagnose von Fremdkörpern, auch dann, wenn welche da

Digitized by Google

sind; garnicht selten macht man die Diagnose von Fremdkörpern, wenn es keine sind. Man muss sich das erst gemerkt haben, dann kennt man ja die Stellen, wo anscheinend Fremdkörper vorhanden sind. Es sind Täuschungen, die durch Verknöcherungen im Ligamentum patellae, es sind Täuschungen, die durch Verknöcherungen in den Sehnen des Semimembranosus, Semitendinosus nahe am Gelenk hervorgerufen werden, die aber in der That von wirklichen Fremdkörpern — ich kann Ihnen eine Reihe von solchen Bildern zeigen — nicht zu unterscheiden sind, während die wirklichen Gelenkfremdkörper, sobald sie keinen grösseren Knochenkern haben, ein Bild im Rönthgenapparat nicht geben.

Gehen wir nun über zu der Frage der Behandlung inficirter Gelenke. Ja, m. H., wir haben geglaubt, als das Lister'sche Verfahren in die Praxis eingeführt wurde, dass wir — und das war ja richtig — ungeheuer viel erreicht hätten, als wir das erste Gelenk aufschnitten und es drainirten, und eine lange Zeit hat, wenigstens für mich, die Drainage bei inficirten Gelenken eine fast fundamentale Bedeutung gehabt. Ich will hier, um Irrthümer zu vermeiden, gleich bemerken, dass ich nicht etwa alle Gelenke sofort eröffne und eventuell drainire, bei denen ich einen eitrigen Inhalt erwarte, — dass noch eine Reihe von andern Mitteln, vor allen Dingen die Punction, mit Auswaschung der Gelenkhöhle durch Desinficientien eine Rolle spielen. Aber wenn das nun vergeblich versucht wurde oder die Umstände derart waren, dass man von vornherein darauf verzichtete, wenn es sich um ein wirklich eitriges, ein Streptokokkengelenk, ein Staphylokokkengelenk handelte, dann will ich bemerken, dass ich in der Mehrzahl der Fälle von der alten Drainagemethode zurückgekommen bin.

Es hat sich das im Laufe der Zeit und wahrscheinlich auch bei anderen Collegen in der gleichen Weise entwickelt, dass auch hier der alte Satz maassgebend ist — dass der Eiter am besten bewältigt wird, wenn er das Licht und die Luft ansehen muss, indem ein recht grosser Schnitt das Gelenk eröffnet, ein Satz, den wir bekanntlich im Bauch anwenden und womit wir da so mancherlei erreichen, was wir früher nicht erreichen konnten. Das habe ich zuerst erfahren, nachdem ich Gelenke drainirt hatte nach der typischen Methode, Kniegelenke mit 4 Oeffnungen, zwei neben dem Ge-

Digitized by Google

lenkspalt, zwei oben im Recessus seitlich und bei welcher dann die Eiterung nicht aufhören wollte, ganz abgesehen von den schlimmen Fällen am Kniegelenk, wo der Eiter rasch nach der Kniekehle durchgebrochen ist. Was soll man hier machen? Vielleicht ist auch schon der Eiter nach oben durch den Recessus nach den Muskeln hin durchgebrochen. Man spült; mit dem Spülen geht es nicht weiter. Nun, das Mittel, dass man dann je zwei seitliche Drainagelöcher durch einen grossen Schnitt verband und dass man dadurch die Heilung erzielte, hat mich bestimmt, weiter und weiter zu gehen, so dass ich heute auf dem Standpunkt stehe, dass ich alle schweren Eitergelenke sofort mit grossen Seitenschnitten behandle. Beim Kniegelenk mache ich in der Regel, wenn es sich um eine solche schwere Infection handelt, auf der Innen- und Aussenseite einen Schnitt von ungefähr 8 cm, der möglichst an der tiefsten Stelle der Synovialis entlang zieht, also unten bis zur Tibia hin, um die Patella herum, und oben bis zum Ende des Synovialsacks unter die Streckmuskeln reicht. In der Regel zeigt sich schon nach einigen Tagen, wenn man den ersten Verband wechselt, die Eiterung vollkommen zurückgegangen, so dass ich also im Allgemeinen für die schweren Gelenkeiterungen heute auf dem Standpunkte stehe: keine Drainage, aber Schnitte, die das ganze Gelenk auf der Vorderseite freilegen.

Ich will gleich den Verdacht wegräumen, dass vielleicht dadurch eine erhebliche functionelle Schädigung herbeigeführt würde. An und für sich ist das nicht der Fall, zumal dann nicht, wenn nicht bereits vorher durch die Schwere der Eiterung destructive Vorgänge eingeleitet waren. Eine Erwähnung verdienen hier besondere Formen von Gonokokkenerkrankungen, auf welche ich mit einigen Worten hinweisen will. Sie zeichnen sich aus durch verhältnissmässig geringen Erguss bei diffuser Schwellung und ganz enormer Schmerzhaftigkeit. Wohl heilen sie zuweilen nach langer Zeit, dann aber fast ausnahmslos mit erheblicher Beschränkung der Beweglichkeit, vielleicht mit Ankylose aus, und das um so mehr, da man sie fast nur im Gypsverband, der grossen Schmerzen halber, behandeln kann.

Die Kranken leiden schwer, bei der langen Dauer fast bis zur Verzweiflung. Für sie bringen die grossen Gelenkschnitte fast sofort eine grosse Erleichterung, sie leiten die Heilung ein.

Digitized by Google

Der Befund bei dieser Form von Gonorrhoe ist in der That ein ungewöhnlicher. Der grosse Schnitt, welchen man unter solchen Verhältnissen anlegt, dringt bereits am periarticulären Gewebe, welches mit der Synovialfibrosa gleichsam in eine derbe Masse verklebt und untrennbar verwachsen ist, ein. Man kann die ganze, reichlich $^1/_2$ cm dicke Schicht mit einem dicken grauen Speck vergleichen, aus welchem nur sehr geringe Massen von Flüssigkeit aussickern. Durch diese grau-gelblichen Massen dringt man dann in den Synovialsack, welcher nur sehr sparsame dünne trübe Flüssigkeit enthält.

Nun, diese Gonokokkengelenke sind also die eigentlichen neuralgischen Gelenke. Es sind Gelenke, die dem Menschen intensive Schmerzen machen, so wie man sie für die Neuralgie der Gonokokkengelenke geschildert hat. Es sind aber weiter die Gelenke, die, wie schon bemerkt, fast regelmässig zur Verödung führen. Es dauert furchtbar lange, bis sie heilen, und wenn sie geheilt sind, ist das Gelenk steif, steif für alle Zeit, weil eben die ganze Kapsel sammt periarticulärem Gewebe schrumpfen und oft auch die Knorpelflächen mit einander verwachsen, so dass auch gewaltsame Bewegungsversuche nicht mehr zum Ziele führen.

Wahrhaft befreiend wirkt auf diese Gelenke der grosse Einschnitt. Man eröffnet sie am Kniegelenk, am Ellenbogen, an der Schulter — es ist kaum ein grosses Gelenk, wo ich es nicht gemacht hätte —; alsbald nachdem der Schnitt ausgeführt ist, hört der Schmerz auf. Eine Anzahl dieser Gelenke wird dann auch bald mobil; eine Anzahl freilich bleibt steif, weil eben die Veränderungen in der Kapsel und am Knorpel bereits zu weit gediehen sind, vielleicht der Knorpel bereits zu Grunde gegangen ist, und also eine volle Restitution nicht mehr möglich ist.

Und nun zum Schluss, wenn ich mit einem vereiterten Gelenk gar nicht mehr fertig werde, nachdem die grossen Seitenschnitte geführt waren, wenn man vielleicht die schlimmste Complication des eitrigen Gelenkes, die Senkung nach der Kniekehle und Wade bereits durch lange Schnitte bekämpft hat, dann giebt es immer vor der Amputation noch ein letztes Mittel, das wir nicht gerade sehr häufig anzuwenden brauchen, das aber dem Menschen dann öfter doch ein, wenn auch steifes Knie erhält: das ist die vollständige Freilegung des Gelenks durch queren Schnitt.

Digitized by Google

Ich will Ihnen einen Patienten der Art vorstellen, bei dem ich etappenweise, nachdem er 14 Tage vorher sich das Gelenk durch eine Scheere inficirt hatte, der mit schwerem Fieber und mit sehr verdächtigen pyämischen Erscheinungen schon zu uns hereinkam, alles das vorgenommen habe, was ich Ihnen hier demonstrire. Ich habe ihn zuerst drainirt, gewann aber bereits am anderen Tage die Ueberzeugung, dass das nichts nützte; es kam so viel Eiter aus allen Drains ohne freie Entleerung. Dann habe ich die beiden beschriebenen Seitenschnitte gemacht, und es zeigte sich ein Abscess aus dem Gelenk heraus nach oben in die Streckmuskeln, welcher in seiner ganzen Länge aufgeschnitten wurde. Das Fieber blieb jedoch bestehen, der Patient bekam Schüttelfröste, und ich entschloss mich dann zu querer Eröffnung des Gelenkes. Auf der vorderen Seite wurde ein Querschnitt über der Patella geführt, welcher die beiden seitlichen Längsschnitte verband. Die so durch den H-Schnitt gebildeten Lappen wurden nach oben und unten angeklappt und blieben offen.

Damit war die Sache entschieden. Das Fieber hörte auf, gleichzeitig die Eiterung, und die Heilung nahm ihren Fortgang. Ich musste freilich nachher die Patella lösen, um eine gehörige Form der Gelenkgegend zu schaffen, aber der Mann war wenigstens ohne Amputation, wenn auch mit geradsteifem Gelenk geheilt.

Es ist mir wiederholt die Frage vorgelegt worden, was ich mit schwerer Arthritis deformans am Hüftgelenk therapeutisch beginne. Muss man doch allen Versuchen gegenüber, die Arthritis deformans in einen Sack mit dem Gelenkrheumatismus zu stecken, daran festhalten, dass es eine nach allen Richtungen wohl charakterisirte Form der Gelenkerkrankung giebt, welche man mit Recht als Arthritis deformans bezeichnet. Die Krankheit kommt polyarticulär vor, aber auch monoarticulär, wenn man auch zugeben muss, dass die monoarticuläre Form nicht immer nur das eine Gelenk befallen hat. Denn wenn man beispielsweise die übrigen Gelenke eines mit schwerer Hüftarthritis behaftet gewesenen Menschen untersucht, findet man nicht selten leichte Veränderungen anderer Gelenke. Im Leben trat die Arthritis deformans coxae klinisch so in den Vordergrund, dass die übrigen leichten Gelenkerkrankungen übersehen wurden.

Digitized by Google

Es giebt nun in der That gar keine mehr typische Gelenkkrankheit als die Arthritis deformans coxae, namentlich die älteren Formen, bei denen schwere anatomische Veränderungen da sind, haben ein vollkommen typisches Bild. Aber auch die Frühformen sind bereits klinisch vollkommen typische, wohlcharakterisirte Erkrankungen. In der Regel handelt es sich darum, dass erst ein Mensch von 40, 50 Jahren anfängt Symptome zu zeigen: er kann auf einmal das Hüftgelenk nicht mehr recht beugen, die Abduction und die Adduction, zumal auch die Rotation werden ganz beschränkt, Flexion geht bei abducirter aussenrotirter Stellung. Der Kranke klagt sofort Morgens, wenn er aufsteht, über Schmerz, gewöhnlich knackt es auch dann in dem Gelenk, ehe er in Bewegung kommt, die Bewegungen werden immer mehr beschränkt. Schliesslich hören sie fast vollständig auf, und nun fühlt man auch vorn in der Nähe des Schenkelhalses die nach aussen gewachsenen Randvegetationen am Kopf und Schenkelhals. Nun, in den geschilderten Fällen halte ich es nicht mehr für gerechtfertigt, einem im Uebrigen gesunden Menschen bei Herrn Hessing einen Tutor machen zu lassen. Ich halte es für richtig, dass man ihm wenigstens sagt, er könne wieder besser gehen ohne den immerhin lästigen, theuren, öfter zu erneuernden Tutor zu tragen, wenn man ihm den kranken Gelenkkopf wegnimmt und etwaige extreme Pfannenvegetationen beschneidet. Ich habe der Frau, welche Sie hier sehen, die in vollkommen desolaten Verhältnissen in die Klinik kam, so dass sie überhaupt nicht mehr gehen konnte, vor jetzt etwa 2 Jahren das arthritisch deformirte Hüftgelenk resecirt, das sich sehr deutlich kennzeichnete durch den ziemlich erheblichen Tumor in der Schenkelgegend, und Sie sehen hier das Resultat. Die Kranke verrichtet wieder leichte Arbeit. Sie geht selbstverständlich nicht ganz normal, aber sie geht auch nicht ganz auffallend abnorm, selbstverständlich ohne Tutor. Wenn es die Herren interessirt, kann sich die Kranke auch ausziehen, und Sie können Sie sich ansehen.

In dieser Art habe ich eine kleine Anzahl von Menschen wieder gehfähig gemacht. So ist beispielsweise ein seit Jahr und Tag von seinem Geschäft durch die Krankheit abgedrängter Pferdeknecht wieder arbeitsfähig geworden. Ich empfehle also mit gutem Grund den Herren Collegen Versuche in dieser Richtung.

Digitized by Google

XXXII.

(Aus der chirurg. Universitäts-Klinik des Herrn Geheimrath von Bergmann.)

Ueber teratoide Geschwülste in der Bauchhöhle und deren Operation.[1]

Von

Dr. E. Lexer,

Privatdocent und I. Assistent der Königl. chirurg. Klinik zu Berlin.

(Mit 5 Abbildungen.)

Die teratoiden Geschwülste der Bauchhöhle sind, sobald man die gleichartigen Tumoren der Ovarien an deren gewöhnlichem Sitze ausnimmt, für den Chirurgen sehr seltene Befunde; denn die meisten der bisher beschriebenen Geschwülste, deren Aufbau und Entstehung an sich schon ein weit höheres Interesse haben, als es eine glückliche Entfernung erwecken könnte, hat man bei Obductionen vorgefunden. Nur vereinzelt bildeten sie das Ergebniss einer Operation, welches man allerdings in fast keinem Falle erwartet hatte.

Die grossen Schwierigkeiten, welchen die Diagnose stets, wie auch in unseren Fällen aus der von Bergmann'schen Klinik, unterworfen ist, werden durch die ausserordentlich wechselvolle Form und Bildung der Tumoren bedingt, welche wohl niemals bestimmtere Schlussfolgerungen gestatten, falls nicht bei echten fötalen Inclusionen rudimentäre Theile gefühlt und als solche erkannt werden können, oder gar noch, wie in den Fällen von

---

[1] Vorgetragen am 4. Sitzungstage des XXIX. Congresses der Deutschen Gesellschaft für Chirurgie zu Berlin, 21. April 1900.

Digitized by Google

Highmor[1]) und Klebs[2]), Bewegungen des abgesackten Fötus verspürt werden. Lediglich der Sitz dieser Geschwülste im Bauchraume könnte im Stande sein, einige verwerthbare Anhaltspunkte zu geben, da man von vorneherein bei ihrer verschiedenen Herkunft annehmen darf, dass die einzelnen Unterarten nicht gänzlich regellos in der Bauchhöhle vorkommen.

Leider ist es unmöglich, alle Beobachtungen der Literatur zu verwerthen. Auch von Taruffi's[3]) 71 Fälle umfassender Zusammenstellung muss eine grosse Anzahl als unbrauchbar übergangen werden, zum Theil wegen der mangelhaft angegebenen Lage und Art der Tumoren, zum Theil deshalb, weil die Annahme eines verschleppten Ovarialdermoids oft näher liegt, als die eines fötalen Einschlusses der Bauchhöhle.

Wie an anderen Stellen des Körpers theilen wir auch die teratoiden Geschwülste der Bauchhöhle in einfache und complicirte Dermoidcysten, unzweifelhafte fötale Inclusionen und teratoide Mischtumoren.

I.

Bei der ersten Gruppe, den **einfachen Dermoidcysten,** ist trotz der grossen Seltenheit zu erkennen, dass die Lage im Bauchraume wechselt je nach der verschiedenen Herkunft, welche schon von Wilms[4]) in klarer Weise beleuchtet worden ist. Ich folge seiner Eintheilung, wenn ich die vermuthlich beim Verschlusse der Bauchspalte abgeschnürten Dermoidcysten voranstelle, als deren Sitz sich nicht nur das Netz, sondern auch das Mesenterium ergiebt. Die Annahme der genannten Entstehung wird durch den Befund von Dermoidcysten innerhalb der Bauchdecken am Nabel gerechtfertigt, doch weist die Seltenheit dieser Gebilde (Güterbock[5]), Blot bei Lannelongue[6])), wie auch jener im Ab-

[1]) Highmor, Case of a foetus found in the abdomen of a young man. London 1815.

[2]) Klebs, Handbuch der path. Anat. Berlin 1876. S. 1013.

[3]) Taruffi. Storia della Teratologie. Bologna 1886. T. IV.

[4]) Wilms, Ueber die Dermoidcysten und Teratome, mit besonderer Berücksichtigung der Dermoide der Ovarien. Archiv für klin. Medicin. Bd. 55. 1895.

[5]) Güterbock, Ueber einen Fall von Dermoidgeschwulst des Nabels. Deutsche Zeitschrift f. Chir. Bd. 32.

[6]) Lannelongue et Achard, Traité des Kystes congénitaux. Paris 1886. p. 28.

Digitized by Google

domen auf nur seltene Störungen beim Verschlusse der Bauchspalte, beziehungsweise bei der Bildung der Nabelnarbe hin. Es ist namentlich aus älteren Berichten schwer zu erkennen, ob es sich in den einzelnen Fällen um wirklich einfache Dermoidcysten im Bauchraume gehandelt hat. Die Fälle von Ruysch, Andral und Mantel werden von Wilms dafür gehalten.

Ruysch[1]) fand bei einer Frau, welche lange wassersüchtig gewesen war, eine faustgrosse mit einer breiähnlichen Masse und krausen verwirrten Haaren angefüllte Geschwulst im Netz, welches stark verdickt und überall mit dem Bauchfelle verwachsen war.

Andral[2]) entdeckte bei einer Negerin eine Haarcyste im Mesenterium.

Mantel[3]) erwähnt, dass Ferger bei einer Section ein Dermoid des grossen Netzes gefunden habe.

Den letzten Fall von Mantel kann man jedoch schon wegen der Kürze der Mittheilung nicht ohne weiteres für eine einfache Hautcyste erklären und Andral's Fall müssen wir ausschliessen, da nach Taruffi's Citat knorpelige Wandungen die Cyste auszeichneten.

Dagegen lassen sich noch andere Beobachtungen verwerthen:

Lebert[4]) erwähnt kurz 2 Dermoidcysten des Mesenterium und des Netzes, welche keine Verbindung mit den Ovarien gehabt hätten.

Taruffi's[5]) 7. Beobachtung bezieht sich auf eine wassersüchtige Frau, in deren Netz man einen atheromatösen Tumor mit einem $1^1/_2$ fingerlangen Haarbündel gefunden hat.

Eppinger's[6]) Fall, welcher allerdings ohne genauere Beschreibung des Präparates mitgetheilt wird, betrifft die Leiche einer 26jährigen Frau, bei welcher als Ursache einer Achsendrehung eine kindskopfgrosse Dermoidcyste zwischen den Blättern des Mesenterium 6' von der Flexura duodeno-jejunalis entfernt gefunden wurde. Ueber die Cyste hinweg verlief gespannt das zugehörige Darmstück schief von rechts oben nach links und abwärts. Vermöge ihrer Schwere hatte diese Cyste und folglich auch das sie bekleidende Mesenterium sich um die Achse von rechts nach links gedreht, wonach auch zugleich die Enden des die Cyste umspannenden Darmstückes die Drehung mitgemacht hatten, so dass die Cyste an einem Stiele, der aus

---

[1]) Nach Meckel, Deutsches Archiv für Physiologie. I. 1815. S. 527.
[2]) Andral nach Taruffi, l. c. T. IV. p. 378.
[3]) Mantel, Ueber Dermoidcysten des Ovariums. J. D. Heidelberg. 1892.
[4]) Lebert, Traité d'anatomie pathologique. Paris 1857. T. I. p. 257.
[5]) Taruffi, l. c. T. IV. S. 374.
[6]) Eppinger, Sectionsergebnisse an der Prager path. anat. Anstalt. Prager Vierteljahresschrift für practische Heilkunde 1873. I. S. 63.

Digitized by Google

den um einander gewundenen Enden jener Darmschlinge bestand, wie aufgehangen erschien.

Spencer Wells[1]) operirte eine Dermoidcyste im Mesenterium eines 19jährigen Mädchens. Er berichtet darüber, dass die Dämpfung, welche vom Leberrande bis unter den Nabel reichte, andere auf die Vermuthung eines Leberechinococcus gebracht hatte. Aber die Beweglichkeit des Tumors nach beiden Seiten und seine Abgrenzung, die fluctuirende Consistenz und das Fehlen von Hydatidenschwirren liessen dem Autor eine congenitale Geschwulst des Mesenterium oder des Omentum annehmen.

Bei Eröffnung der Bauchhöhle erschien das Mesenterium in cystenähnlicher Form von gelblich weisser Farbe. Die Cyste wurde angeschnitten, gelbliche Massen entleerten sich, darunter wurden Haare entfernt. Die Cystenwand dehnte sich bis zur Wurzel des Mesenterium aus. Die entleerte Masse wog 6 Pfund. Keine Entfernung der Cystenwand, sondern Einnähen derselben in die Bauchwunde. Lange Zeit Ausfluss aus der Fistel, welche Wells wegen des allgemeinen guten Befindens und des geringen Ausflusses unberührt bestehen liess.

König[2]) erwähnt die Operation einer Dermoidcyste des Mesenterium und hält auf Grund dieser Beobachtung gegenüber Hahn das Vorkommen mesenterialer Dermoide für erwiesen. (Eine genauere Mittheilung über den vor vielen Jahren operirten Fall konnte mir Herr Geheimrath König leider nicht mehr geben.)

Augagneur[3]) führt unter den Embryomen des Mesenterium eine Bemerkung Cruveilhier's an, nach welcher Dupuytren eine Dermoidcyste des Mesenterium gesehen habe. Zu controlliren ist diese Angabe nicht, da Augagneur's Citat falsch ist. Wahrscheinlich liegt eine Verwechselung mit Dupuytren's fötaler Inclusion im Mesocolon transversum vor, siehe: Lannelongue et Achard Traité des Kystes congénitaux. Paris 1886. p. 242.

Eine von Joseph Meyer[4]) operirte und mitgetheilte Dermoidcyste des Mesenterium gehört nicht hierher. Die Cyste sass bei der 42jährigen Frau dem Mesenterium unterhalb des rechten Dickdarmknies auf. Obgleich die Beschreibung den Anschein erweckt, als habe es sich um ein einfaches Dermoid gehandelt, so muss doch eine verschleppte Dermoidcyste des Ovarium angenommen werden, da das Fehlen des rechten Eierstocks festgestellt worden ist[5]).

---

[1]) Spencer Wells. The British medical Journal 1890. p. 1361.

[2]) König, Lehrbuch der speciellen Chirurgie. Bd. II. S. 274. 7. Aufl.

[3]) Augagneur, Tumeurs du Mésentère. Paris 1886. p. 87.

[4]) Jos. Meyer, Dermoidcyste des Mesenterium. Wien. Klin. Woch. 1898. No. 17.

[5]) Anm. Braquehaye. Archiv gén. de méd. 1892 erwähnt als Dermoidcyste des Mesenterium einen Fall von Bantock, Moynihan (Annals of surg. 1897. p. 20) eine Beobachtung von Langton. Die letztere ist an citirter Stelle nicht zu finden, der Bantock'sche Fall mir nicht zugänglich.

Digitized by Google

Im ganzen bleiben also nur sehr seltene Fälle übrig, in welchen die Annahme von wirklich einfachen Dermoidcysten im Netz und Mesenterium gerechtfertigt erscheint. Für diese kann die frühere Ansicht, dass die meisten oder alle in der Bauchhöhle ohne Verbindung mit dem Uterus gefundenen Dermoidcysten vom Ovarium ausgegangen sind (Olshausen[1]), nicht mehr gelten, nachdem durch Wilms'[2]) Untersuchungen die wichtige Thatsache feststeht, dass einfache Dermoide des Ovarium überhaupt nicht vorkommen, sondern alle einen complicirten Bau mit Abkömmlingen aller 3 Keimblätter aufweisen.

Nach der vermutheten Entstehung dieser Hautcysten durch Lostrennung von den Rändern der Bauchspalte sollte man für sie eine intraperitoneale Lage als primäre voraussetzen. Da jedoch die Mesenterialcysten, ausgenommen J. Meyer's Fall, in welchem ich ein gewandertes Ovarialdermoid für wahrscheinlich halte, sich umschlossen von den Blättern des Gekröses fanden, so drängt sich die Frage auf, ob für sie diese Herkunft von der Bauchspalte richtig ist.

Augagneur hat für die Dermoidcysten des Mesenterium eine andere Entstehung angenommen, indem er sie genetisch mit jenen Gebilden zusammenbringt, welche eine 2. Untergruppe bilden und in der Lendengegend ihren Sitz haben. Als deren Ausgangspunkt denken wir uns mit Wilms Ektodermreste im Wolff'schen Gange, dementsprechend liegen diese einfachen Dermoidcysten in der Lendengegend retroperitoneal, wie auch aus einigen Operationsbefunden hervorgeht[3]).

Herrera[4]) theilt die Geschichte eines 18jährigen Indianers mit, welcher mit einem stark eiternden Hohlgange in der linken Lendengegend ins Hospital aufgenommen worden war. Der Gang führte in eine tiefgelegene Höhle, in welcher man mit der Sonde rauhen Knochen fand. Der Kranke starb an Pyämie.

---

[1]) Olshausen, Die Krankheiten der Ovarien. Deutsche Chirurgie. 1886. S. 110.

[2]) Wilms, l. c.

[3]) Anm. An der Grenze des mittleren und hinteren Drittels des Wolff'schen Ganges ist bei Säugethieren ein vorübergehender Contakt desselben mit dem Ektoderm nachgewiesen, indem sich die Zellen an den Gang anlegen und vielleicht mit ihm verschmelzen. (Kollmann, Lehrbuch der Entwickelungsgeschichte 1898; Rückert, Entwickelung der Excretionsorgane. Ergebnisse der Anatomie und Entwickelungsgeschichte von Merkel u. Bonnet 1891.)

[4]) Herrera nach Virchow-Hirsch's Jahresbericht. 1880. II. S. 297.

Digitized by Google

Die Autopsie zeigte eine Dermoidcyste mit talgigem Inhalte, grösser als der Kopf eines erwachsenen Menschen, im grössten Durchmesser von oben nach unten gelagert, verwachsen mit dem Zwerchfelle, den Muskeln und den Eingeweiden. Die Lendenwirbel waren vom 5. bis 7. cariös, die Niere und Milz nach unten und innen gedrängt. Ausserdem war die Cyste in den Darm perforirt.

Zweifel[1]) berichtet über die glückliche Entfernung einer retroperitoneal gelegenen Dermoidcyste bei einem 18jährigen Mädchen. Die Geschwulst reichte links vom Zwerchfelle bis tief ins Becken; die unteren Theile des Tumors bestanden, wie sich später herausstellte, aus der verdrängten linken Niere.

Bei der Laparotomie ergab sich, dass der ganze cystische Tumor mit Peritoneum überkleidet war. Die Exstirpation wurde damit begonnen, dass das Mesenterium des Colon descendens durchschnitten, der Darm unterminirt und links zur Seite geschoben wurde. Aus der geöffneten Cyste, deren Wand von dicht behaarter Haut gebildet wurde, entleerten sich breiige Massen. Der Sack (23:17 cm messend) liess sich darauf vollkommen aus dem retroperitonealen Bindegewebe ausschälen, nachdem mehrere Gefässe, besonders nahe dem Pankreasschwanze, unterbunden worden waren. Die Patientin ist vollkommen genesen.

König[2]) machte bei einer etwa 40jährigen Frau eine Laparotomie wegen eines mannskopfgrossen, an der Leber gelegenen Tumors, der für einen Echinococcus der Leber gehalten wurde. Die cystische Geschwulst war von dem sehr fettreichen parietalen Bauchfellblatte überzogen. Nach dessen Durchtrennung wurde die Cystenwand mit den Bauchdecken vernäht und der Tumor geöffnet. Es entleerte sich eine grosse Menge grützbreiartiger Maassen, darunter lange Büschel fuchsrother Haare. Nach Monaten wurde die Frau mit einer wenig absondernden Fistel entlassen[3]).

---

[1]) Zweifel, Centralblatt für Gynaekol. 1888. S. 439.

[2]) Nicht veröffentlicht. Ich verdanke den Fall einer freundlichen Mittheilung des Herrn Geheimrath König.

[3]) Anm. Wilms rechnet zu dieser Gruppe auch einen Fall von Bardenheuer*). Da jedoch die aus den Ektodermresten des Wolff'schen Ganges hervorgegangenen Dermoidcysten nur ektodermales Gewebe enthalten können, falls diese Herkunft richtig ist, und die von Bardenheuer ausgeschälte Cyste neben breiartigen Massen und Haaren auch Zähne, Knochenstücke etc. enthielt, so darf sie sicherlich nicht als einfache Dermoidcyste betrachtet werden.

Die Erklärung der Lage einer rechts neben der Wirbelsäule retroperitoneal sitzenden complicirten Dermoidcyste stösst aber auf die grössten Schwierigkeiten. Dagegen kann ein cystisches bigerminales Teratom oder ein verschlepptes Ovarialdermoid angenommen werden, wenn der Tumor intraperitoneal vielleicht in der Bursa epiploica, etwa wie in unserem 3. Falle gelegen hat. Ich möchte diese Lage der Cyste fast vermuthen, da sie bedeckt von der Leber zwischen den Schenkeln des Duodenum hindurch und über das fest mit der Cystenwand verbundene Pankreas hinweg nach vorne gewachsen war, so dass das Lig. gastrocolicum und das Colon transversum an der Vorderfläche lagen. Ueber den Befund der Ovarien wird leider nichts berichtet.

*) Bardenheuer, Der extraperitoneale Explorativschnitt. Stuttgart 1887. S. 680.

Digitized by Google

Nach seiner Genese gehört wahrscheinlich auch ein von Moynihan[1]) mitgetheilter Fall hierher.

Bei einer 33jährigen Frau war mehrmals eine an der linken Seite des obersten Scheidenabschnittes gelegene Dermoidcyste von der Vagina aus geöffnet und entleert worden. Als ihren Ausgangspunkt glaubt Moynihan, der die Cyste entfernte, den Gartner'schen Canal annehmen zu dürfen. Durch Laparotomie, welcher die Patientin bald im Shock erlegen ist, wurde eine zweite Dermoidcyste exstirpirt, welche an der Aussenseite des nach innen gedrängten Colon descendens im Mesenterium der Flexura sigmoidea ihren Sitz hatte. Da die Ovarien gesund befunden wurden, so hat die Annahme, dass beide Cysten aus Resten des Wolff'schen Ganges entstanden seien, viel Wahrscheinlichkeit.

Dieser Fall könnte demnach Augagneur's Hypothese stützen, fehlte nicht eine genaue Untersuchung der Cystenwandung, um complicirte Gewebsbildungen darin auszuschliessen, deren Herkunft vom Wolff'schen Gange nicht zu erklären wäre.

Das Hineingelangen von Ektodermresten aus dem Wolff'schen Gange in die Radix mesenterica ist wohl denkbar, aber der Sitz einer einfachen Dermoidcyste zwischen den Blättern des Mesenterium weist nicht mit Bestimmtheit auf eine ehemals retroperitoneale Anlage hin. Denn man braucht nur die vielfachen Verwachsungsprocesse des foetalen Bauchfelles und besonders des Urgekröses zu beachten, um diese Lage als eine secundäre zu verstehen. Eine kleine Faltung und Verwachsung einer Gekrösplatte über dem festhaftenden Keime erklärt auf die einfachste Weise seinen späteren Sitz zwischen den Platten des Mesenterium. Aehnlich verhält es sich wohl auch am Netz.

Als 3. Untergruppe ist jener seltenen Fälle zu gedenken, in welchen einfache Dermoidcysten vom Becken aus und zwar vom retro-rectalen Gewebe hervorwachsend, so weit nach oben unter Verdrängung von Mastdarm, Blase und Bauchfell sich ausdehnten, dass sie die Höhe des Nabels erreichten, wie in den beiden Fällen von Page und de Quervain[2]). Beide Male ist die Ausschälung der grossen Cystensäcke wesentlich von ihrem Entstehungsorte aus gelungen. de Quervain's Fall ist ausserdem noch wegen seines männlichen Geschlechtes eine grosse Seltenheit.

---

[1]) Moynihan, A case of dermoid cyst in gaertner's duct. Dermoid cyst in the Sigmoid mesocolon. The Lancet 1898. p. 30.

[2]) de Quervain, Ueber die Dermoide des Beckenbindegewebes. Archiv f. klin. Chir. Bd. 57 mit Literatur.

Digitized by Google

Zu diesen Dermoidcysten des Beckenbindegewebes, welche weit in die Bauchhöhle sich erstrecken, ist wahrscheinlich auch Martini's[1]) Fall zu rechnen. Die grosse Dermoidcyste, welche bei einem mit Atresia ani et urethrae versehenen, neugeborenen Knaben gefunden wurde, füllte das kleine und grosse Becken fast vollständig und schien sich hinten am Scheitel der Blase subperitoneal entwickelt zu haben. Die Cyste hatte mit der letzteren eine breite Verbindung, während das untere Ende des Dickdarms in sie einmündete.

Als eine weitere, 4. Unterabtheilung lassen sich jene Fälle zusammenfassen, wo multiple Dermoide im Bauchraume neben einem solchen Gebilde eines oder beider Ovarien gefunden worden sind. Man nimmt als Ursache ihrer Entstehung an, dass nach dem Platzen einer Eierstockcyste eine Aussaat von Gewebsmassen in die Peritonealhöhle stattfand. Zum Theil entstehen daraus cystische Gebilde, zum Theil kapselt sich das transplantirte Gewebe vollkommen oder unvollkommen ab. Solche Beobachtungen sind einige Male gemacht worden.

So erzählt Heinecke[2]) von Zenker, dieser habe bei der Section einer 31jährigen Frau ausser einem Dermoid des linken Eierstocks, eine apfelgrosse, prall mit Fett gefüllte Cyste im Zwerchfelle gefunden. Die Wandung sei mit Kalkplatten besetzt gewesen; ferner fanden sich zahlreiche Cysten, hirsekorn- bis kirschgross, in Adhäsionen der Leber mit dem Zwerchfelle und des Netzes mit der Bauchwand, im Netz selbst und in den breiten Mutterbändern.

Kolaczek[3]) beschreibt als peritoneale Metastasen eines mannskopfgrossen Ovarialdermoids zahlreiche, bis linsengrosse, gelbliche Knötchen, darunter eines mit einem Wollhaare, das frei in die Bauchhöhle hineinragt.

Fränkel[4]) fand bei einer 37jährigen Frau, welche nach der Operation an Peritonitis zu Grunde gegangen war, neben der grossen Dermoidcyste des einen Ovarium multiple Dermoidcysten mit Haaren, welche breit oder gestielt, von rundlicher Gestalt und Hanfkorn- bis Taubeneigrösse dem Peritoneum an der Leber, am Zwerchfelle, am Mesocolon transversum, am Dünndarme und seinem Gekröse aufsassen.

Derselbe Autor sah bei einer 41jährigen Frau neben einer Dermoidcyste des Ovarium dermoidale Vegetationen des Mesenterium, ebenso hanfkorn- bis haselnussgrosse Dermoidcysten auf dem Bauchfelle im kleinen Becken, auf der Serosa des Ileum, Coecum und Colon und eine haselnussgrosse Dermoidcyste mit atheromähnlichem Inhalte im Douglas'schen Raume.

---

[1]) Martini, Ueber Trichiasis vesicae. Archiv. klin. Chir. Bd. 17.
[2]) Heinecke in Pitha-Billroth's Handbuch der Chirurgie. Bd. VIII.
[3]) Kolaczek, Peritoneale Metastasen eines Eierstockdermoids. Virchow's Archiv. Bd. 75. S. 399.
[4]) A. Fränkel, Dermoidcysten der Ovarien und gleichzeitige Dermoide (mit Haaren) im Peritoneum. Wiener med. Woch. 1883.

Digitized by Google

Die häufigste Gruppe der Dermoide wird von jenen **complicirt gebauten Cysten** gebildet, für deren Entstehung man die bekannte Thatsache heranziehen muss, dass sich Ovariadermoide von den Anhängen des Uterus vollkommen losschnüren können. Dank der durch Wilms[1]) Untersuchungen festgelegten Merkmale der Ovarialdermoide wird diese Abkunft wohl in vielen Fällen bei genauer Untersuchung der Cyste und ihrer Wandung zu erkennen sein, namentlich wenn noch das Fehlen eines Ovarium mit Bestimmtheit festgestellt werden kann.

Manch ältere Beobachtung von fötaler Inclusion im Abdomen mag ebenso hierher gehören, wie Pommer's Fall von Einschluss im Netz von Wilms wegen der Beschaffenheit des Tumors und eines mit dem Uterus zusammenhängenden Stranges hierher gerechnet wird. Es sind Cysten, welche wegen ihres Gehaltes an Haaren, Knochenstückchen, Zähnen, zum Theil auch nicht weiter untersuchten festen Bestandtheilen einer ähnlichen Vermuthung Raum geben, bei weiblichen Individuen im Netz und Mesenterium, zwischen den Därmen, verlöthet mit der Bauchwand und bedeckt vom Ligamentum gastrocolicum [Bonfigli][2]) gefunden worden. Doch sind die Berichte — vergleiche Taruffi's 38 Fälle von Dermoidcysten in der Bauchhöhle — oft zu dürftig, um in allen Fällen fötale Implantationen mit Sicherheit ausschliessen zu können. Als solche muss man natürlich die bei Männern vorgefundenen ganz ähnlichen cystischen Gebilde ansehen, welche in Meckel's und Taruffi's (Obs. 12) Falle unter dem Zwerchfelle, ferner bei Tilenius Becker[3]) im Mesenterium ihren Sitz hatten.

Es ist für die Lage der losgetrennten Ovarialdermoide wichtig, dass sie gelegentlich sehr weite Wanderungen unternehmen, wenn sie auch am häufigsten in der Unterbauchgegend angetroffen werden. Am besten beweist dies de Quervain's Fall[4]), in welchem die kindskopfgrosse, vom linken Ovarium stammende Dermoidcyste in der rechten Seite des Bauches zwischen dem Colon transversum und ascendens dem

---

[1]) l. c.
[2]) Taruffi III. S. 293.
[3]) Bei Taruffi und Ahlfeld citirt.
[4]) de Quervain, Zur Differenzialdiagnose der Bauchgeschwülste. Deutsche Zeitschr. f. Chir. Bd. 49.

Digitized by Google

Gekröse aufsass. Der grosse Werth dieser Beobachtung besteht darin, dass bei der Operation, auf welche übrigens vollkommene Heilung folgte, die Verhältnisse der Genitalorgane genau festgestellt worden sind. Während die rechten Uterusanhänge normal waren, verlief die linke, etwa 5 cm lange Tube in scharfem Bogen nach oben, um dort blindsackförmig zu enden, und war durch einen dünn auslaufenden Strang mit dem S romanum verwachsen.

Die diagnostische Bedeutung, welche bei unklaren Bauchgeschwülsten dem Fehlen eines Ovarium zukommen kann, geht aus diesem Falle von selbst hervor. Sie gleicht dem Zusammentreffen eines Tumors der Unterbauchgegend und dem Fehlen eines Hodens, wie es in einem unserer Fälle für die Diagnose von grosser Wichtigkeit gewesen ist.

Eine in die Ileocoecalgegend verirrte Dermoidcyste des Ovarium ist bei der grossen Neigung dieser Gebilde zu entzündlichen Verwachsungen und Eiterungen im Stande, eine Perityphlitis vorzutäuschen. Die klinischen Erscheinungen können sodann, wie der folgende Fall aus der von Bergmann'schen Klinik zeigt, grosse Aehnlichkeit mit jener Erkrankung erlangen.

Eine 33 jährige Frau bekommt 5 Wochen nach einer normal verlaufenen Entbindung plötzlich heftige Schmerzen im Unterleibe, als sie sich Nachts im Bette aufrichtete. Auftreibung des Leibes, starke Schmerzhaftigkeit desselben bei Bewegung oder Berührung, häufiges Erbrechen und hohes Fieber bestehen darauf ungefähr 5 Wochen lang. Immer deutlicher lässt sich danach eine hühnereigrosse, harte, sehr druckempfindliche Geschwulst innerhalb einer entsprechenden Dämpfungszone in der Ileocoecalgegend palpiren, während die acuten Erscheinungen schliesslich vollkommen verschwinden.

Ohne wesentliche Beschwerden hat dann die Patientin über ein halbes Jahr ihre Arbeit verrichtet, bis sie eine Zunahme der niemals zurückgegangenen Geschwulst zu bemerken glaubte und deshalb die Klinik aufsuchte.

Man fühlt in der rechten Fossa iliaca durch die schlaffen Bauchdecken einen länglichen faustgrossen Tumor, der zu fluctuiren scheint und sich etwas nach beiden Seiten verschieben lässt. Seine Oberfläche ist glatt, seine Grenzen sind ziemlich bestimmt, nur an der Aussenseite verschwommen. Durch die Untersuchung von der Vagina aus ist ein Zusammenhang der Geschwulst mit den Genitalien auszuschliessen, doch kann das rechte Ovarium nicht mit Bestimmtheit gefühlt werden.

Die Freilegung der Tumoroberfläche geschieht von einem Schnitte aus, welcher ebenso verläuft wie zum Aufsuchen des Wurmfortsatzes. Die Fascia transversa ist schwielig verdickt und hängt mit dem Peritoneum zusammen.

Digitized by Google

Bei dem Versuche, diese Schwiele von dem Tumor abzulösen, geräth man in eine etwa hühnereigrosse, nach allen Seiten geschlossene Höhle, aus deren Wand sich unter Entleerung einer übelriechenden, eitrigen Masse auch ein mit Haut und Haaren besetztes, 3 Backzähne tragendes Knochenstückchen ablöst. Damit giebt sich die Natur des Tumors zu erkennen, dessen hautähnliche Wandauskleidung vollkommen und wegen der dicken entzündlichen Schwarten ohne Eröffnung der Bauchhöhle sich entfernen lässt.

Die Wunde wurde mehrere Woohen tamponirt und drainirt. Schliesslich konnte die Kranke ohne Fistelbildung aus der Behandlung entlassen werden.

Ein 2. Fall aus der Klinik muss ebenfalls dieser Gruppe der complicirten Dermoidcysten im Abdomen zugerechnet werden, obgleich es sich hier um ein männliches Individuum handelt. Die Cyste gehört dem im Bauchraume zurückgebliebenen Hoden an. Schon wegen seiner Seltenheit dürfte dieser Fall Interesse verdienen.

Ein 60jähriger Landwirth liess sich wegen allgemeiner Beschwerden, wie Appetitmangel, Mattigkeit, ziehende Schmerzen im Kreuz und in den Beinen in der Poliklinik untersuchen, wo sich in der auffallend vorgewölbten Unterbauchgegend ein mannskopfgrosser, rundlicher Tumor ohne Schwierigkeit feststellen liess. Ueber das Wachsthum desselben gab der Patient nur an, er glaube erst seit kurzer Zeit eine Zunahme seines Leibes bemerkt zu haben.

Die Geschwulst hatte eine glatte Oberfläche und eine gleichmässig feste Consistenz und dehnte sich mit der grösseren Hälfte links von der Mittellinie liegend, nach oben bis 2 Finger breit oberhalb des Nabels aus. Ihre rechte Grenze lag ca. 5 cm rechts von der Mittellinie, links nahm sie die ganze Unterbauchgegend ein und erstreckte sich nach unten ins Becken, so dass sie vom Mastdarme aus leicht gefühlt werden konnte. Beweglichkeit hatte der Tumor nur wenig nach rechts und unten.

Wegen des fehlenden linken Hodens und des Sitzes der Geschwulst lenkte sich der Verdacht auf einen Hodentumor in der Bauchhöhle. Für die Natur desselben lag kein Anhaltspunkt vor; in geringem Grade sprach die ungenaue Angabe des Patienten, er habe eine Zunahme des Leibes erst seit kurzer Zeit bemerkt und sei im letzten Jahre abgemagert, zu Gunsten einer malignen Neubildung.

Bei der Laparotomie fand sich der grosse, kugelige, glattwandige, vom Bauchfelle bekleidete Tumor vor der Flexur, während er die Hauptmasse der Därme nach der rechten Seite verdrängt hatte. Nirgends fand sich eine Verlöthung oder Verwachsung der Geschwulstoberfläche, sodass das ganze Gebilde unschwer umgriffen und aus der Bauchhöhle gewälzt werden konnte. Nur in der Tiefe im kleinen Becken war der Tumor durch einen dünnen Stiel befestigt, welcher links neben der Blase endigte. Nach der Unterbindung und Durchtrennung dieses Stieles, wonach somit die Entfernung des Tumors vollendet war, sah man auf dem Querschnitte das Lumen des Vas deferens, welches in einer Länge von 2 cm am Tumor übrig geblieben ist.

Digitized by Google

5 Wochen nach dem Eingriffe, als die Laparotomiewunde längst geheilt war, starb der Kranke an einer eitrigen Pleuritis wenige Tage nach der Empyemoperation.

Die Untersuchung des mannskopfgrossen, kugeligen Tumors ergab, dass er von einer einkammerigen Cyste gebildet wurde, deren Inhalt aus dickem Dermoidbrei bestand. Einige helle Haare fanden sich den gleichmässigen Breimassen beigemischt. Die Wandung der Cyste ist äusserst dünn und durchscheinend; nur an der Stelle, wo das Vas deferens ansetzt, ist eine flache Verdickung wahrzunehmen, welche an der Aussenseite der Cyste dem breit gedrückten Nebenboden entspricht, während an derselben Stelle die Innenwand der Cyste dicke, mit einzelnen Haaren besetzte Haut trägt.

Microscopisch zeigt sich hier vollkommen ausgebildete Cutis mit Haaren, Haartalgdrüsen und einzelnen Schweissdrüsen; glatte Partien der Wandung dagegen tragen nur geschichtetes Pflasterepithel über einem gefässarmen Bindegewebslager, welches sehr reich an elastischen Fasern ist. An einer Stelle innerhalb des Ueberganges von jener ausgebildeten Haut in die dünne Wandpartie bemerkt man eine feine, kaum 2 mm lange, schlitzförmige Oeffnung, von welcher aus, wie Durchschnitte zeigen, ein blind in der Wand endender Canal mit collabirtem Lumen etwa 4 mm weit verläuft. Die microscopische Untersuchung ergiebt, dass diese blindsackförmige Einsenkung von geschichteten hohen flimmernden Cylinderzellen bekleidet ist, welche dicht an der Mündung mit scharfer Absetzung an Stelle des Pflasterepithels treten. Die Umgebung des Ganges ist durch zahlreiche Schleimdrüsen, durch unregelmässig verlaufende Bündel glatter Muskelfasern und durch gering entwickelte lymphadenoide Lager dicht unter den Cylinderzellen ausgezeichnet.

Ohne den Befund dieser kleinen Stelle, auf welche ich lange gefahndet habe und erst nach mehrfachen vergeblichen Untersuchungen gekommen bin, hätte man die ganze Cyste als einfache Dermoidcyste betrachtet. So aber stimmt die Untersuchung mit Wilms'[1]) Ergebnissen überein, dass auch die Hodendermoide sich aus Abkömmlingen aller 3 Keimblätter aufbauen; denn jener kleine Blindgang erinnert mit seinen Gewebsformationen an die Anlage des Respirationstractus; er beginnt oder mündet da, wo die Hautplatte — nach Wilms die Kopfcutis — aufhört.

Nach dem Bisherigen dürfte für die Dermoidcysten der Bauchhöhle folgende Eintheilung nach ihrer Herkunft zulässig sein: Die complicirten Dermoidcysten, welche sich am häufigsten von den Uterusanhängen abgeschnürt haben oder im seltensten

[1]) Wilms, Die teratoiden Geschwülste des Hodens. Ziegler's Beiträge zur pathol. Anatomie und zur allg. Pathologie. Bd. 19.

Digitized by Google

Falle einem Bauchhoden angehören, liegen zumeist in der Unterbauchgegend; doch können sich Ovarialdermoide durch grössere Wanderungen so ziemlich an alle Stellen des Bauchraumes begeben. Bestimmter dagegen ist der Sitz der einfachen Dermoidcysten, indem die von der Bauchspalte stammenden das grosse Netz und das Dünndarmmesenterium bevorzugen. Die aus dem Wolff'schen Gange hervorgegangenen Dermoide liegen retroperitoneal in der Lendengegend, vielleicht auch noch weiter abwärts hinter dem auf- und dem absteigenden Colon und in der Radix mesenterica. Von den Dermoidcysten des Beckenbindegewebes, welche keinen ovariellen Ursprung haben, kann ein ausgiebiges Wachsthum in die Bauchhöhle hinein stattfinden.

II.

Eine gewisse Regelmässigkeit der Lage findet sich auch bei den **unzweifelhaften foetalen Inclusionen,** bei jenen Gebilden, welche durch rudimentäre Entwickelung von Körpertheilen und Organen mit Bestimmtheit den Einschluss einer parasitären Anlage erkennen lassen. In der sackartigen Hülle, welche den „foetus in foetu" umgiebt und ihm durch breite Verwachsungen mit den Bauchorganen des Trägers oder durch eine nabelschnurartige Verbindung eine Ernährung zukommen lässt, haben Klebs, Buhl und Maydl Reste des Ammion nachweisen können. In den beiden ersteren Fällen kam die Arterie, welche in den kurzen Nabelstrang des Parasiten trat, von der Aorta.

Die Genese dieser fötalen Einschlüsse in die Bauchhöhle ist noch dunkel. Der wohl am meisten verbreiteten Ansicht Ahlfeld's, dass auf einer Keimblase zwei Fruchtanlagen[1]) sich bilden, von welchen die in der Entwickelung zurückgebliebene unter die Seitenplatten der Hauptanlage gezogen wird, steht Marchand's Hypothese gegenüber, nach welcher schon bei den allerersten Theilungen des Eies ein befruchtetes Richtungskörperchen in die Embryonalanlage geräth und umschlossen wird. Marchand hat gegen Ahlfeld eingewendet, dass der Einschluss einer zweiten, auf derselben Keimblase sitzenden Fruchtanlage nur dann zu er-

[1]) Vergleiche Taruffi's schematische Zeichnung. l. c. Bd. III. S. 279.

Digitized by Google

klären sei, wenn sie frei auf dem Dottersacke des Hauptembryo, also ohne Verbindung mit dem gemeinsamen Chorion liegen würde. Es wäre demnach der Vorgang des Einschlusses ins Coelom nur durch eine nachträgliche Ablösung der rudimentären Anlage vom Chorion zu denken. Ob es nicht einfacher ist, eine solche Abtrennung vom Chorion vor der Einschliessung anzunehmen, als Marchand's weit auf die ersten Furchungsvorgänge des Eies zurückgreifenden Erklärungsversuchen zu folgen, lasse ich dahingestellt.

In einigen seltenen Fällen ist der Einschluss in die Bauchhöhle kein vollkommener, sondern es sitzt der eingebalgte Fötus, entsprechend der ehemaligen Bauchspalte in den Bauchdecken, wie in den bisher einzig gebliebenen Fällen von Gaither und Taruffi-Salviotti[1]).

Unter den in die Bauchhöhle eingeschlossenen Parasiten herrschen, soweit genauere Berichte[2]) vorliegen, an erster Stelle innige Lagebeziehungen zum Mesocolon transversum vor, indem sich die Cystensäcke in mehreren Fällen von den Platten dieses Gekröses umschlossen fanden oder wenigstens mit dem hinteren Blatte oder dem Colon selbst verbunden waren. Als 2. Hauptsitz glaube ich die Gegend der Bursa epiploica ansehen zu dürfen.

Der ersten Gruppe gehören folgende Fälle an:

Young[3]) [4]). Bei einem im 9. Monate gestorbenen Knaben bestand der in der linken Seite des Leibes entwickelte Tumor aus einer 5 Pfd. haltenden, zwischen den Blättern des Querdarmgekröses gelegenen Cyste, in welcher sich ein Fötus befand. Das Colon ascendens und descendens, sowie das Pankreas lagen vor der Geschwulst auf ihrer vorderen Fläche, über die untere Fläche ging das hintere Blatt des Mesocolon transversum fort.

Dupuytren[4]). Bei der Section eines 14jährigen Knaben fand sich im Mesocolon transversum eine grosse Cyste mit dem rudimentären Fötus, welcher

[1]) Taruffi. l. c. Bd. III. p. 244—246.

[2]) Anm. Von Taruffi's Zusammenstellung 33 foetaler Inclusionen des Abdomens (Bd. IV, S. 350) lassen sich nur wenige Beobachtungen verwerthen. Die meisten sind ungenau oder es ist die Lage nicht angegeben, einige ganz sagenhafte Fälle gehören überhaupt nicht in eine Casuistik. Die hier angeführten Fälle sind zum Theil auch bei Ahlfeld (Die Missbildungen des Menschen. Leipzig 1882. II. S. 58) zu finden.

[3]) Klebs, Handbuch der path. Anat. Berlin 1869.

[4]) Ahlfeld, l. c. — Taruffi, IV. S. 353.

Digitized by Google

seine Ernährung durch eine kurze, mit dem Colon verbundene Nabelschnur mit Arterie und Vene bekam.

Klebs[1]) untersuchte die kleinfaustgrosse Cyste, welche bei einem Neugeborenen noch während des Lebens bemerkt worden war und eigene, von denen des Kindes unabhängige Bewegungen hatte erkennen lassen. Als das Kind nach wenigen Wochen an Peritonitis gestorben war, fand sich die Cyste vom Mesocolon transversum bedeckt. Klebs stellte als Inhalt des Sackes einen ziemlich ausgebildeten Fötus fest, dessen einfache Nabelstrangarterie mit der Aorta des Autositen zusammenhing.

Pigné[2]) stiess bei einem jungen 15jährigen Menschen auf eine mit dem Colon transversum verwachsene Cyste, welche in ihrem Innern einen Fötus von an scheinend 4 Monaten einschloss, der an den Extremitäten mit Nägeln versehene Finger und Zehen besass.

Nach Fattori[3]) sass der den rudimentären Fötus enthaltende Sack im Abdomen einer weiblichen Frucht am Colon und Mesocolon transversum fest und erstreckte sich von da bis hinter den Uterus in das kleine Becken.

Breschet[3]) berichtet über einen 14jährigen Knaben, in dessen linker Unterbauchgegend eine melonengrosse Geschwulst bemerkt worden war, und bei welchem sich 6 Wochen vor dem Tode ein Ballen Haare mit dem Stuhle entleert hatte. Man fand links im Unterleibe einen Sack, der mit allen benachbarten Därmen, besonders mit dem Grimmdarme zusammenhing und mit diesem auch communicirte. Die Ernährung des Inhaltes fand statt durch eine kurze Nabelschnur, die am Colon transversum inserirte und eine Arterie und eine Vene enthielt. Im Sacke befand sich Eiter, ein Ballen Haare und ein unvollkommener Fötus, der durch ein Band mit der Sackwand verbunden war.

In dem Falle von Reiter und Steiniger[3]), in welchem bei einem 8 Monate alten Mädchen eine 3 Pfund schwere Cyste, besonders in der linken Bauchseite, unter und hinter dem Magen gefunden wurde, welche mit ihm, dem Gekröse und dem Psoas verwachsen war, muss wohl, namentlich bei dieser bedeutenden Ausdehnung nach unten, angenommen werden, dass der Tumor zwischen den Blättern des Mesocolon transversum gesessen hatte.

Die Bevorzugung des Colon transversum und seines Gekröses lässt sich nur durch die bedeutenden Stellungsveränderungen der Bauchorgane und namentlich des Urdarmgekröses erklären, welche bis zum 6. Fötalmonate vor sich gehen. Denn dass der Sitz einer ins Coelom gelangten und hier festhaftenden Keimanlage sich mit der Ausbildung der Baucheingeweide ändern muss, steht wohl ausser Zweifel. Als ursprüngliche Fixationsstelle des eingeschlossenen Keimes muss wohl diejenige angenommen werden,

---

[1]) Klebs. Handbuch der path. Anatomie. Berlin. 1876. S. 1073.

[2]) Nach Kirmisson, Chirurgische Krankheiten angeborenen Ursprungs. Deutsch von Deutschländer. Stuttgart. 1899. S. 578.

[3]) Ahlfeld, l. c. — Taruffi, IV. p. 353.

Digitized by Google

an welcher es zur Ausbildung bedeutender Gefässverbindungen zwischen dem Autositen und Parasiten gekommen ist: manchmal am Fusse des Urgekröses mit der Aorta, in andern Fällen am Colon.

Am nächsten liegt sicherlich die Annahme, dass der parasitäre Keim, am Gekröse des Mitteldarmes festhaftend, gerade mit derjenigen Stelle, welche zum Mesocolon transversum wird,

Fig. 1.

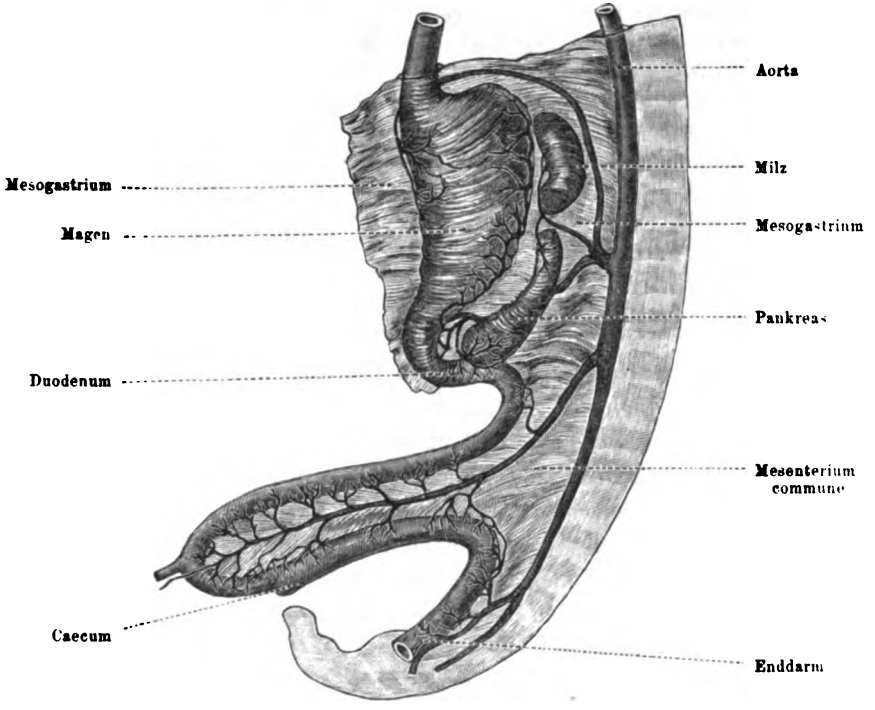

Nabelschleife und ihre Befestigung an dem Mesenterium commune. Menschlicher Embryo von 6 Wochen. Nach Toldt aus Kollmann.

im 5. Monate hinaufrückte. Dieser Gekrösabschnitt, der dem Colon transversum zugehört, ist aber nur ein schmaler, durch nichts begrenzter Theil des Urdarmgekröses, von welchem benachbarte Partien, das spätere Dünndarmmesenterium und das ehemalige Gekröse des Colon ascendens, nur einmal Sitz einer fötalen Inclusion waren.

Digitized by Google

Es sind dies die Fälle von Rizzoli[1]) und von Maydl[2]).

Da Taruffi in Rizzoli's Falle, einer 61jährigen Frau, an dem Präparate des Tumors, unabhängig von ihm, die Ovarien nachgewiesen hat, so lag hier sicherlich eine fötale Inclusion vor. Der Sack lag dem Blinddarme und dem Colon ascendens an und war vom grossen Netz bedeckt. Die Sackhöhle communicirte durch mehrere Oeffnungen mit dem Colon ascendens und der Blase.

Maydl operirte einen 19jährigen Mann, bei welchem die seit 2 Jahren erheblich gewachsene Geschwulst den grössten Theil des Bauchraumes einnahm. Bei der Laparotomie fand sich der Sitz des Tumors zwischen den beiden Blättern der Radix mesenterica. Der Fötus hatte wohlausgebildeten Rumpf und Extremitäten. Der Kopf fehlte gänzlich. An seiner Stelle ist am Rumpfe ein 50 cm langer Haarschopf implantirt. Der Fötus war in einem derben amniotischen Sacke, der eine ölige Flüssigkeit enthielt, eingeschlossen. Eine Verdickung in der amniotischen Membran, welche mit der Art. meseraica sup. zusammenhing, hatte histologisch die Structur des Mutterkuchens. Ein Nabelstrang fehlte. Die Ernährung wurde durch breite und schmälere Verwachsungen zwischen Amnion und Fötus hergestellt.

(Vielleicht ist hier ein Fall von Tilenius Becker anzureihen, welcher bei der Section eines 32jährigen Mannes im Gekröse ein 42 Pfd. schweres steatomatöses, mit Melanosen und Knochenstücken gemischtes Gewächs gefunden hat. Ahlfeld bezeichnet diesen Fall als zweifelhaft.)

Das Zurücktreten der übrigen Gekröse und Darmabschnitte als Sitz einer Inclusio gegenüber dem Mesocolon transversum ist so auffallend, dass man genöthigt ist, noch andere Möglichkeiten heranzuziehen, welche die Verschleppung des parasitären Keimes zu diesem Gekröse erklären könnten.

Es ist nicht schwer, solche zu finden; denn schon die Verwachsung des nach oben rückenden Mesocolon transversum mit der herabsteigenden hinteren Doppelplatte des Netzes (Fig. 3) deutet andere Wege an.

Noch in der 6. Woche verläuft, wie in Fig. 2 zu sehen ist, der obere Abschnitt des Urgekröses, das Mesogastrium, in sagittaler Richtung vom primären Zwerchfell herab bis zum Nabel und theilt so den Oberbauch in ein rechtes und ein linkes Oberbauchcoelom. Leber und Magen liegen hintereinander umschlossen von den beiden Platten dieses Gekröses. Durch die bekannte Drehung des Magens und das Auswachsen des hinteren Magengekröses zur Netzfalte (s. u.) wird dann in der 8. Woche

[1]) Taruffi, l. c.
[2]) Maydl, Wiener Klin. Rundschau 1896. S. 295.

Digitized by Google

Fig. 2.

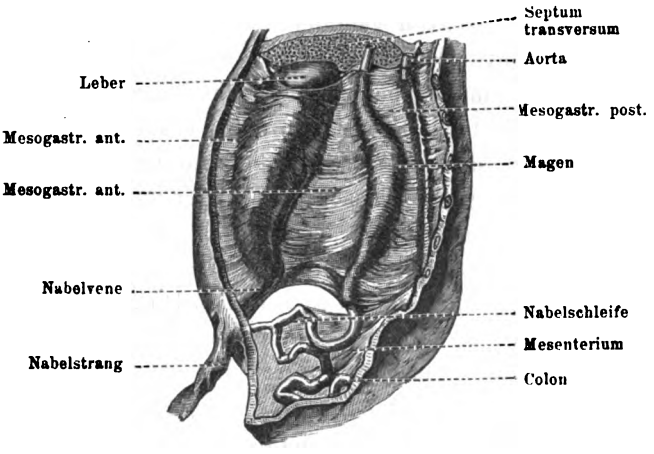

Der obere Abschnitt des Urgekröses: Das Mesogastrium bei einem menschlichen Embryo der 6. Woche. Halbschematisch. (Kollmann).

Fig. 3.

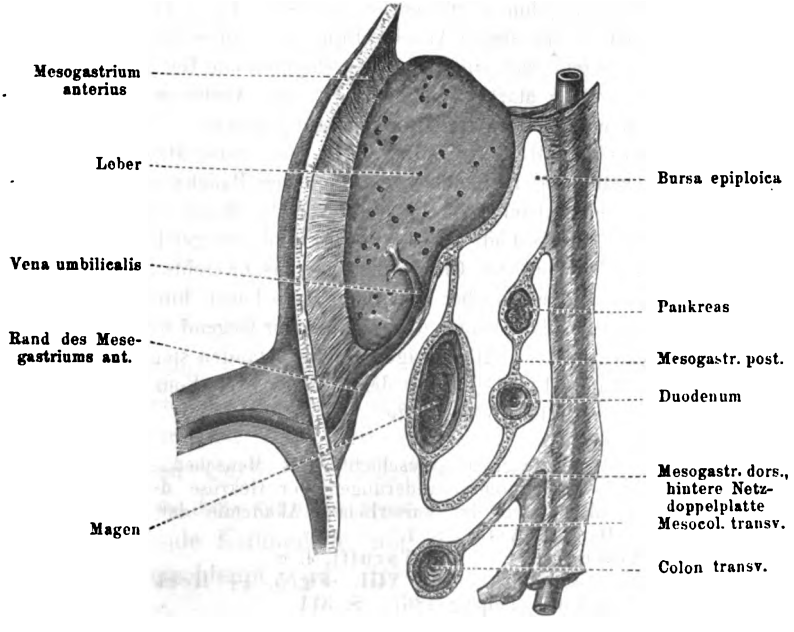

Bursa epiploica, Mesogastrium posterius und anterius, menschlicher Embryo von 8 Wochen. Schematisch. Nach Kollmann.

Digitized by Google

(Fig. 3) das rechte Oberbauchcoelom hinter den Magen verlegt und die Bursa epiploica gebildet[1]).

Eine ins rechte Oberbauchcoelom gelangte parasitäre Anlage wird sich demnach bei ihrem Wachsthume in einer Gegend ausdehnen müssen, deren Grenzen mit denen der Bursa epiploica (Fig. 3) oder eines ihrer Abschnitte übereinstimmen. Es ist anzunehmen, dass sich der Cystensack dann hinter und unter der Leber, hinter dem Ligamentum hepatogastricum und duodenale, hinter dem Magen, vor dem dorsalen Peritoneum und auch vor dem Pankreas entwickelt. Diese Vermuthung wird vor allen Dingen durch unseren 3. Fall bestätigt (Fig. 4), wo eine bigerminale, teratoide Mischgeschwulst, nach unten bis zum oberen Rande des nach abwärts gedrängten Pankreas reichend, der Gegend der Bursa epiploica entsprochen hat. Aber auch echten fötalen Inclusionen scheint diese Lage zuzukommen, soweit das aus den Berichten und aus einem Falle hervorgeht, welchen ich vor Kurzem operirt habe (s. Nachtrag).

In Highmor's[2]) Falle war die 4,5 Pfund schwere sackförmige Geschwulst, welche den verkümmerten, mit einer kurzen Nabelschnur versehenen Fötus enthielt, mit dem Duodenum in seinem ganzen Verlaufe verwachsen und stand mit ihm in offener Verbindung. Im 7. Lebensjahre hatte sich bei dem Knaben eine starke Anschwellung des Leibes entwickelt. In der linken Oberbauchgegend war eine bei Druck empfindliche Geschwulst nachzuweisen gewesen, welche starke Pulsation wie ein Aneurysma wahrnehmen liess, dann ferner eine Art krampfhafter Bewegung zeigte.

Bernhuber's Fall[3]), ein im 50. Jahre gestorbener Hauptmann, zeigte innerhalb des voluminösen Bauches eine mit der Bauchwand verwachsene Balggeschwulst, welche nach ihrer Lage nur von der Bursa epiploica ausgegangen sein kann. Sie enthielt neben 30—35 Pfund körniger Fettmassen einen inkrustirten Fötus. Von der Geschwulst war das Zwerchfell nach oben gedrängt, der Magen lag rechts über dem Balge, die Leber hinter ihm. Quer vor dem Tumor verlief das Colon, das sich in der Gegend des linken Darmbeines unter ihn senkte. Alle übrigen Därme befanden sich hinter der Geschwulst. Ihre hintere Fläche lag vor dem Pankreas[4]). Vom Netz war keine Spur vorhanden, der linke Hoden fehlte.

---

[1]) Kollmann, Entwickelungsgeschichte des Menschen. Jena 1898. — Toldt, Bau- und Wachsthumsveränderungen der Gekröse des menschlichen Darmkanales. Denkschriften der kaiserlichen Akademie der Wissenschaften. Wien 1879. 41. Bd. II. Abth. S. 1.

[2]) Nach Marchand, l. c. und Taruffi, l. c.

[3]) Ahlfeld, l. c. Atlas. Tafel VIII. Fig. 5. — Hecker und Buhl. Klinik der Geburtskunde. Leipzig 1861. S. 311.

[4]) Anm. Die Lage des Pankreas entnehme ich, das Buhl'sche Referat ergänzend, aus der gütigst übersandten Abschrift des Sectionsprotocolles (des „schwangeren Hauptmannes von Passau") aus dem Münchener pathol. Institut.

Digitized by Google

Spricht schon die Lage des Tumors unter dem Zwerchfelle und der Leber für seinen Ursprung in der Bursa epiploica, so wird dies durch die Lagebeziehung zum Pankreas noch bestätigt. Denn eine vom Mesocolon transversum ausgehende Geschwulst hätte die hintere Netzdoppelplatte und mit ihr das chemals darin enthaltene Pankreas nach vorne, also von dem parietalen Peritoneum der hinteren Leibeswand abgedrängt. Der Tumor füllte aber nicht nur die ganze Bursa epiploica, sondern erstreckte sich noch bis zur linken Beckenschaufel. Durch den Verlauf des Colon transversum vor der Geschwulst und der sämmtlichen übrigen Därme hinter dem Sacke wird verständlich, dass seine untere Partie, das Mesocolon transversum nach unten ausdehnend, als Bekleidung trug. Das Fehlen des Omentum majus ist wahrscheinlich durch die breiten Verwachsungen der Tumorvorderfläche mit der Bauchwand zu erklären, könnte aber auch dafür sprechen, dass bei frühzeitiger Ausdehnung der Inclusio, welche hier im 3. Jahre als Tumor aufgefallen war, die ganze Netzfalte durch das Abwärtszerren der mit dem Mesocolon transversum verwachsenen hinteren Netzdoppelplatte vollkommen aufgebraucht worden war.

Die von Meckel[1]) erwähnten Fälle von cystischen Gebilden bei Männern müssen wegen ihres Gehaltes an Knochenstücken, Haaren und Zähnen neben breiigen Massen als parasitäre Bildungen betrachtet werden; zweifelhaft ist nur, ob sie auch den echten Inclusionen zugerechnet werden müssen. Meckel fand bei einem Manne den Cystensack dicht am Zwerchfelle und führt 2 Fälle von Ruysch an, in welchen bei Männern die Cyste das eine Mal unterhalb des Zwerchfelles am Magen sass, während in dem anderen Falle eine Breigeschwulst mit einem unförmlichen Knochen etc. im Magen vorgefunden wurde. In einem weiteren Falle, wo nach Meckel bei einem Manne ein grosser, zwei Ellen im Umfange betragender Cystensack an der Leber nachgewiesen wurde, wird nichts Genaueres über die Lage angegeben.

Unklar bleibt der Sitz des includirten Fötus in Schönfeld's[2]) Falle, einem Neugeborenen, wo sich die Cystenwand unter der Leber und in der linken Bauchseite vorfand. Der Fötus hing durch einen Nabelstrang mit der Leber und dem Nabelstrange des Autositen zusammen.

Ueber eine vom Eingange der Bursa epiploica ausgehende fötale Inclusion vergl. den Nachtrag.

Da während der Drehung des Magens die Netzfalte aus seinem hinteren Gekröse nach links und unten hervorwächst, und somit eine zunächst nur kleine Fortsetzung der Bursa epiploica an der grossen Curve des Magens entsteht, so kann man sich wohl vorstellen, dass eine im rechten Oberbauchcoelom am Mesogastrium haftende Keimanlage mit der hinteren Netzdoppelplatte nach unten verschleppt wird. Hier aber kommt sie in den Be-

[1]) Meckel, Deutsches Archiv für Physiologie. I. 1815. S. 540, 527, 528.
[2]) Ahlfeld und Taruffi, l. c.

Digitized by Google

reich der Verwachsung der hinteren Doppellamelle des Netzes mit dem Mesocolon und Colon transversum, welcher Vorgang in den 4. Monat fällt, während die vierblättrige Netzschürze über den Querdarm herunter wächst. An dieselbe Stelle, da wo das Mesocolon transversum mit der hinteren Wand des Netzbeutels verschmilzt, kann aber auch eine parasitäre Anlage verzerrt werden, welche im linken Oberbauchcoelom am hinteren Magengekröse

Fig. 4.

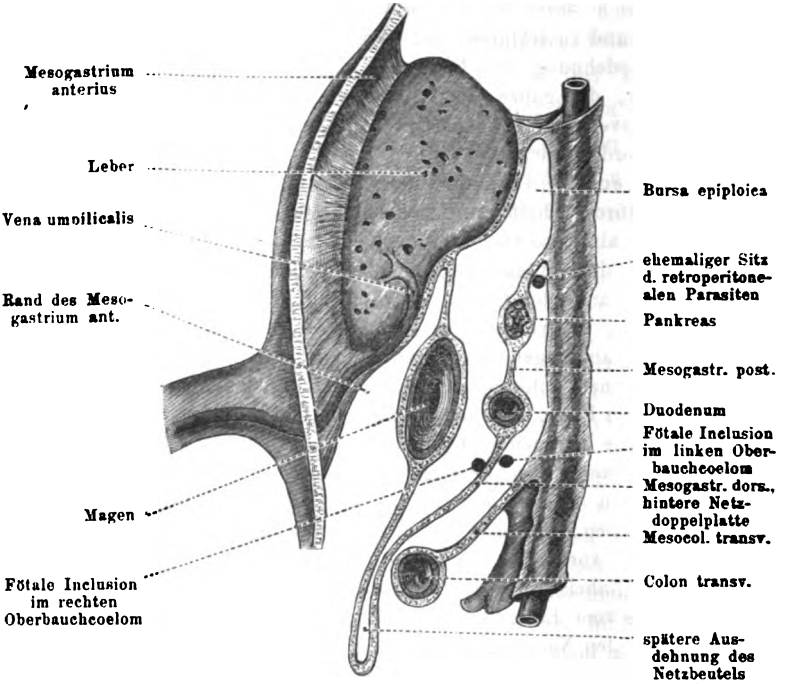

In der schematischen Darstellung von Fig. 3 sind die includirten Anlagen des linken und rechten Oberbauchcoelom an der hinteren Netzdoppelplatte angedeutet. Oberhalb des Pankreas ist der ehemalige Sitz eines retroperitonealen Parasiten angegeben.

ihren Haftpunkt gefunden hatte. Sie rückt beim Wachsthume der hinteren Netzdoppelplatte mit ihr nach unten und kommt so zwischen diese und das Mesocolon (Fig. 4).

Demnach lassen sich in den Veränderungen des Urgekröses mehrere Wege finden, auf welchen die verkümmerte Foetalanlage

Digitized by Google

zum Mesocolon transversum verschleppt werden kann. Vielleicht liegt darin eine Erklärung für die Häufigkeit dieses Sitzes.

Doch ich will die Bedeutung der Veränderungen im Bauchraume des Foetus für die spätere Lage des includirten Keimes nicht weiter ausspinnen, nur noch darauf hinweisen, dass die ausgedehnte Verwachsung der hinteren Netzdoppelplatte mit dem Peritoneum der dorsalen Leibeswand wohl auch geeignet erscheint, den späteren retroperitonealen Sitz einer Implantation zu erklären. Nicht wie man früher nach J. Müller's Untersuchungen angenommen hat, verschiebt sich mit der Lageveränderung des Magens der Ansatzpunkt seines Gekröses an der hinteren Bauchwand in schiefer Richtung nach links, sondern es bleibt nach Toldt die Insertion des Mesogastrium posterius stets in der Mittellinie des Leibes, aber durch eine Verklebung desselben mit dem parietalen Peritoneum der hinteren Bauchwand entsteht eine scheinbare Verschiebung. Diese Verklebung schreitet von oben nach unten und von der Mittellinie nach links fort und heftet das anfangs ganz vom Mesogastrium umfasste Pancreas mit dem unteren Theile des Duodenum an die hintere Bauchwand. Noch in der 2. Hälfte des 4. Embryonalmonats gelingt es diese Verbindung zu lösen. In Folge der Verklebung des Mesocolon transversum mit der hinteren Lamelle des grossen Netzes gewinnt es den Anschein, als ob das Mesocolon selbst sich über das Pancreas hinweg in die hintere adhärente Wand des Netzbeutels fortsetzen würde. Durch vorsichtigen Zug und leichtes Streichen mit einer Sonde lässt sich indessen das Netz mit dem Pancreas (vergl. Fig. 3) vollständig von dem Mesocolon und von der hinteren Bauchwand abheben (Toldt).

Sass der parasitäre Keim am Fusse des Mesogastrium im linken Oberbauchcoelom, so konnte von der daraus hervorwachsenden Netzfalte die hintere Doppellamelle, da sie ja nach unten und links sich entwickelt und mit dem parietalen Bauchfelle verklebt, über die Anlage hinwegziehen und sie zwischen sich und das Peritoneum der Bauchwand lagern, wie dies in Fig. 4 angedeutet worden ist. Ebenso wie hinter dem Pancreas und dem Duodenum nach Ablauf dieses Verklebungsprocesses jede Spur des Peritoneum schwindet, so dass beide nur an ihrer Vorderfläche von Serosa bekleidet erscheinen, so wird sich das Bauchfell auch hinter der sich entwickelnden Inclusion verhalten. Sie kommt dadurch

Digitized by Google

retroperitoneal zu liegen und scheint vom retroperitonealen Gewebe auszugehen, obgleich sie vorher frei in der Bauchhöhle haftete. Ist diese Annahme richtig, dann können retroperitoneal beobachtete Inclusionen der Oberbauchgegend nur links von der Wirbelsäule, bezw. Aorta liegen, da die Verklebung des Mesogastrium nach links stattfindet, und es muss beim Wachsthume des Cystensackes das Pankreas von der hinteren Bauchwand nach vorne abgehoben werden.

Beide Bedingungen finden sich in den wenigen vorhandenen Fällen erfüllt. Denn die einzige retroperitoneale unzweifelhafte Inclusion von Buhl hat ebenso wie zwei bigerminale Implantationen von Marchand und Tillaux, welche ich unter den Mischtumoren aufführe, ihren Sitz links von der Wirbelsäule, d. h. zwischen Aorta und linker Niere; und ferner liegt bei Buhl und Marchand das Pankreas vor dem Tumor. Demnach glaube ich die retroperitoneale Lage von abdominalen Implantationen als secundäre bezeichnen zu müssen.

Buhl[1]) berichtete über einen Fall von foetus in foetu bei einem 4 Stunden nach der Geburt gestorbenen Mädchen. Es ist dies der einzige sicher beobachtete Fall einer unzweifelhaften fötalen Inclusion mit retroperitonealem Sitze.

Die Geschwulst, ein häutiger Sack, dessen Länge nach Abfluss des Wassers 9,5 cm, dessen Dickendurchmesser an verschiedenen Stellen 5–7 cm beträgt, lag ausserhalb oder hinter dem Peritoneum und zwar so im Unterleibe, dass sie oben rückwärts und aussen vom Zwerchfelle, aussen, unten und etwas vorne von der linken Niere, vorn und unten von der linken Nebenniere, unten und innen von der unteren Hohlvene, innen und rückwärts von der Aorta, innen und etwas nach vorne bis hoch nach aufwärts von dem Pankreas bedeckt ist. Indem sie sich einen Platz zwischen diesen Organen gebettet hat, ist namentlich die Verschiebung der Nebenniere und des Pancreas von Bedeutung, denn sie lässt erkennen, wie sich die Geschwulst zwischen Nebenniere und Zwerchfell und den Schwanz des Pancreas nach links und aufwärts eingeschoben hat. Mit der Sackwandung, deren inneres Blatt für das Amnion angesehen wird, steht der verkümmerte Fötus durch einen 2 cm langen, dicken wulstigen Stiel in Verbindung. Die Ernährung geschah wahrscheinlich von der Aorta aus.

Ein ähnlicher Sitz der Inclusion ist in einem Falle von Philipp's[2]) zu vermuthen. Denn hier fand man in der Leiche eines $2^1/_2$ jährigen Mädchens einen grossen Tumor der linken Bauchseite, welcher vom Zwerchfelle bis zum

[1]) Buhl: Hecker und Buhl, l. c. S. 301.
[2]) Ahlfeld und Taruffi, l. c.

Digitized by Google

Becken reichte. Mit der linken Niere hing diese ca. 8—10 Pfund schwere Cyste durch einen Strang zusammen.

Es erübrigt nur noch den Sitz einer Inclusion zwischen den Blättern des Mesenterium zu erklären, wie er in Maydl's[1]) Falle vorlag. Auch diese Lage ist als secundäre zu deuten, da eine frühe Faltung und Verwachsung einer Gekrösplatte die an ihr haftende Anlage einschliessen kann, ebenso wie ich das für einfache Dermoidcysten im Mesenterium angenommen habe.

Für den Sitz der unzweifelhaften fötalen Inclusion in der Bauchhöhle ergiebt sich demnach vor allem das Mesocolon und Colon transversum und die Gegend der Bursa epiploica; daran schliesst sich das retroperitoneale Bindegewebe links neben der Wirbelsäule in der Oberbauchgegend und das Dünndarmmesenterium, wobei die Lage ausserhalb des Bauchfelles als secundäre aufgefasst wird.

Ueber die Operation des echten Bauchparasiten lässt sich nur wenig berichten; denn in den seltenen Fällen, welche längere Zeit am Leben geblieben sind, mag die riesige Grösse der Gewächse die Chirurgen von einem Eingriffe abgeschreckt haben, wie bei dem schwangeren Hauptmann von Passau[2]), welcher geduldig bis zu einem Alter von 50 Jahren die über 40 Pfund schwere Last seines Leidens getragen hat. Neuerdings war in dem erwähnten Falle Maydl so glücklich, an günstiger Stelle zwischen den Blättern des Mesenterium einen Parasiten sammt seinen Hüllen zu entfernen. Ist der Sack mit den umgebenden Därmen fest und ausgedehnt verwachsen, so wird man sich, ähnlich wie schon mehrfach bei grossen Dermoidcysten des Abdomens, mit der Ausräumung des Sackes nach Einnähung seiner Wand in die Bauchwunde und einer langwierigen Fistelbildung begnügen müssen.

III.

Unsere dritte Gruppe, die **teratoiden Mischgeschwülste,** begreifen bald mehr solide, bald mehr polycystische Tumoren in sich. Eine Trennung in mono- und bigerminale Geschwülste, je nach der Herkunft ihres Gewebes durch Keimversprен-

[1]) s. o.
[2]) Bernhuber's Fall, s. o.

Digitized by Google

gung von der nämlichen Embryonalanlage oder durch Einschluss eines verkümmerten 2. Individuum wäre nur durchzuführen, wenn in allen Fällen der genaue Befund erschöpfender mikroskopischer Untersuchungen vorliegen würde.

Die Entstehung dieser Tumoren aus verlagerten Keimen aller 3 Keimblätter in allerfrühester Zeit ist wohl denkbar, zumal der ausserordentlich schnelle Ersatz von Defecten des embryonalen Gewebes durch mehrfache experimentelle Beobachtungen (Roux[1], Born[2]), Schaper[3]) feststeht. Dass aus solch versprengten Keimen ein Gewebe mit normalen, wenn auch regellosen Structurverhältnissen entstehen kann, nimmt um so weniger Wunder, als die Experimente der Teratologen zeigen, dass einem abgesprengten Zellhaufen die Kraft der organbildenden Selbstdifferenzirung innewohnt. So entwickelt sich fast jedes beliebige Körpertheilstück einer Amphibienlarve nach Born's berühmten Untersuchungen selbstständig weiter, und ebenso verläuft die Ausbildung der Augenanlage ungestört nach normalen Gesetzen, wenn auch in ihrer Umgebung fast alle Beziehungen zur Nachbarschaft gestört worden sind (Schaper). Aber ebenso wenig wie sich aus dem abgeschnittenen Schwanzstücke der Amphibienlarve bei seiner Weiterentwickelung eine Gehirn- oder eine Augenanlage bildet, kann eine Keimversprengung Organe oder Gewebsformationen liefern, welche in der Umgebung ihres Abstammungsortes normaler Weise nicht vorkommen.

Finden sich demnach in dem bunten Durcheinander mehr oder minder fertiger Abkömmlinge aller 3 Keimblätter, aus welchen die teratoiden Mischtumoren sich aufbauen, Spuren von Organanlagen oder Gewebsformationen, welche an Ort und Stelle nicht durch Keimversprengung zu erklären sind, wie Rudimente einer Augenanlage in Montgomery's Falle oder die Gehirn- und Genitalanlage bei Marchand, so muss eine bigerminale Implantation, der Einschluss eines verkümmerten Keimes wie bei den unzweifelhaften fötalen Inclusionen angenommen werden. Und zu

[1]) Roux, Virchows Archiv. Bd. 144. Gesammelte Abhandlungen. Bd. II. No. 22.

[2]) Born, Ueber Verwachsungsversuche mit Amphibienlarven. Archiv für Entwickelungsmechanik der Organismen. Bd. IV. S. 349.

[3]) Schaper, Experimentelle Studien an Amphibienlarven. ebenda. Bd. VI.

Digitized by Google

diesem Schlusse sind alle Autoren gekommen, welche ihre Tumoren einer eingehenden Untersuchung unterworfen haben.

Aus der Literatur glaube ich zu dieser Gruppe 8 Fälle rechnen zu dürfen, einschliesslich eines Falles von Teratom der Bauchdecken, welchen ich voranstelle.

Gross'[1]) Fall von Teratom der Bauchwand, welches mit Erfolg operirt worden ist, betraf eine 26jährige Frau, welche ein Jahr vorher neben der rechten Darmbeinschaufel unter der Haut des Abdomens einen kleinen harten und schmerzlosen Knoten bemerkt hatte. Das stetige Wachsthum desselben führte zur Operation.

Aeusserlich nahm man an der Bauchwand, in der Höhe und etwas nach innen von der rechten Spina eine längliche Hervorwölbung wahr, deren längster Durchmesser 10 cm betrug. Unter normaler Haut fühlte man einen harten, gänseeigrossen und ovalen Tumor von glatter Oberfläche, dessen Grenzen überall gut zu umgreifen waren; nur gegen die Darmbeinschaufel zu liess sich ein stielartiger Fortsatz palpiren. Von dem Befunde ist noch wichtig, dass die Vaginaluntersuchung normale Verhältnisse ergeben hatte, und die Lymphdrüsen der Leistengegend nicht angeschwollen waren.

Mit einem 12 cm langen Querschnitte wurde die Aponeurose von der Spina aus freigelegt; nach ihrer Spaltung erschien innerhalb der Muskulatur die glatte Oberfläche der Geschwulst, innig mit den Muskelfasern verbunden. Infolge dieser Verwachsung war der Tumor nicht leicht auszuschälen; nur an seiner unteren Fläche liess er sich leicht von dem darunterliegenden Bauchfelle loslösen. Der im Befunde erwähnte, zur Darmbeinschaufel ziehende Stiel enthielt ein grösseres arterielles Gefäss.

Der 9cm lange, 7 und 5cm breite Tumor glich auf dem Durchschnitte einem Fibrom, zeigte jedoch bei der microscopischen Untersuchung einen äusserst complicirten Bau:

Die Hauptmasse bilden glatte oder quergestreifte Muskelfasern, zwischen welchen einzelne Cysten eingestreut liegen. Die interessanteste derselben enthält einen zottenartigen Vorsprung, welcher im microscopischen Bilde sich als Miniaturmagen mit kleinem Gekröse ergiebt; denn auf dem Querschnitte enthält dieses, einem embryonalen Magen ähnliche Gebilde eine Schleimhautauskleidung, welche mit ihrem Cylinderepithel, ihren Drüseneinsenkungen mit hellen und granulirten Zellen in der That der Schleimhaut des Magenfundus nicht unähnlich sieht. Namentlich aus der Abbildung von Baraban geht diese Uebereinstimmung mit den Fundusdrüsen hervor. Hierzu kommt an einer Stelle noch eine Anhäufung lymphadenoiden Gewebes und das Vorhandensein einer ausgebildeten Muscularis mucosae. Die Serosa fehlt, an ihrer Stelle umgiebt eine Bindegewebslage

[1]) Gross et Baraban, Un cas de tératome (de la paroi abdominale). Extrait du Congrès français de chirurgie, 7e session. Paris 1893; F. Alcan, éditeur).

Digitized by Google

mit Fettläppchen das ganze Gebilde und setzt sich auf das kurze Gekröse fort, um auch fernerhin die ganze Cyste zu bekleiden.

In einer anderen Cyste wird die Wand theils von Magen-, theils von Darmschleimhaut gebildet; denn die eine Hälfte zeigt Epithel und Drüsen, ähnlich wie jener Miniaturmagen, während die andere unvollkommene Zotten, Cylinderzellen und Becherformen und Lieberkühn'sche Einsenkungen aufweist. Den darunter liegenden Bindegewebsfasern und glatten Muskelbündeln fehlt eine regelmässige Ordnung; zwischen ihnen und zwar in der Nähe des mit Magenschleimhaut ausgekleideten Theiles liegt ein kleiner Drüsenhaufen, welcher an Pancreasgewebe[1]) erinnern soll.

Eine weitere Cyste hat einfaches Cylinderepithel mit Becherformen, eine andere hat geschichtetes Flimmerepithel als Auskleidung und ist von Bindegewebe mit reichlichen elastischen Fasern umgeben. Baraban sieht in der Anordnung dieser Cystenwandung eine Aehnlichkeit mit der Anlage von Bronchialschleimhaut.

Eine 4. Cyste endlich hat eine äusserst verschiedenartige Auskleidung: einfaches, ziemlich flaches Epithel, einfaches Flimmerepithel, Becherzellen und Pflasterepithel wechseln ab. In der Nachbarschaft der letzten beiden Formationen treten glatte und quergestreifte Muskelfasern auf. Bemerkenswerth ist noch eine andere Stelle des Gewebes, welches eine entfernte Aehnlichkeit mit den Uterusdrüsen aufweisen soll, indem sich eine einfache Cylinderepithellage zu gewundenen, tubulösen Drüsen formt und dicht neben einem dicken Lager glatter, durcheinander verlaufender Muskelfasern ihren Sitz hat. In der grössten Cyste befindet sich nur einfaches Cylinderepithel, schliesslich enthält das Stroma noch einen Knoten von hyalinem Knorpel.

Gross und Baraban nehmen, um ihren complicirt gebauten Tumor zu erklären, eine foetale Inclusion in den Bauchdecken an. Bei der Mannigfaltigkeit der Gewebsformationen, besonders der Andeutung der Magenschleimhaut mit Fundusdrüsen, der Bronchienschleimhaut und der Uterusdrüsen ist diese Annahme eines bigerminalen Teratomes ausser Zweifel richtig. Auffallend ist bei diesem Tumor der Sitz innerhalb der Bauchdecken dicht neben der Darmbeinschaufel, denn die bisher beobachteten Fälle von Inclusionen in der Bauchwand (Gaither und Taruffi-Salviotti) haben durch ihre Lage in der Mittellinie nahe am Nabel der ehemaligen Bauchspalte entsprochen. Der zur Spina iliaca führende Gefässstrang kann die Stelle der ersten Verbindung der Tumoranlage innerhalb der Coelomwand andeuten. Es wäre wohl denkbar, dass eine

[1]) Anm.: Aus der Lage dieses Gewebes und der gegebenen Abbildung möchte ich eher vermuthen, dass eine Verwechslung mit Brunner'schen Drüsen vorliegt, wie man sie auch bei Meckel'schen Divertikeln findet.

Digitized by Google

frühe, feste Verbindung mit der Gegend der Darmbeinanlage die Ursache ist, warum der implantirte Keim haften blieb und umwachsen wurde und nicht mit dem Rande der Bauchspalte zur Mitte wanderte.

Die übrigen 7 Tumoren liegen, soweit dies aus den Berichten hervorgeht, theils intra-, theils extraperitoneal. Neben den genauer beschriebenen neueren Fällen führe ich noch einige ältere auf, welche wahrscheinlich hierher gehören.

1. In Roux'[1]) Falle handelte es sich um den Sectionsbefund einer 33jährigen Frau, bei welcher schon 8 Jahre lang ein Tumor des Abdomens bemerkt worden war, den man anfangs für eine Nabelhernie gehalten hatte. Unter heftigen Schmerzen, Anurie, Oedemen etc. war der Tod eingetreten.

Zwischen der grossen Curvatur des Magens und der Blase fand man einen kopfgrossen Tumor mit verschiedenen Vorsprüngen. Einige Verwachsungen verbanden ihn seitlich mit den Därmen, mit seiner hinteren Fläche lag er der Wirbelsäule auf und comprimirte die Ureteren. Ein kleiner birnförmiger zweiter Tumor hing mit der Blase zusammen. Es war eine Cyste, deren Wand aussen von Peritoneum, innen von weicher, schleimiger Haut bekleidet war und deren Inhalt von breiigen Massen gebildet wurde. Die Vorsprünge des grösseren Tumors bestanden aus Cysten, welche mit einander nicht im Zusammenhange standen. Ihr Inhalt glich eingedicktem Oele oder steotomatöser Flüssigkeit. Nur eine Cyste zeigte anderen Befund. Sie enthielt einen Haarschopf und 5 Zähne und in ihrer Wandung unregelmässige Knochenstücke.

Die Ureteren waren bis zu einer Stelle erweitert, wo sie gegen die Wirbelsäule gedrückt worden waren. Die Eierstöcke waren beide vorhanden und hypertrophisch.

2. Howship Dikinson[2]) behandelte ein 2 Jahre altes Mädchen, bei welchem ein stetig wachsender Tumor die linke Ileolumbalgegend vom Rippenbogen bis zur Darmbeinschaufel einnahm. Die Mittellinie des Bauches überschritt die Geschwulst, hier von Därmen überlagert; nach hinten liess sie sich bis zu den Lumbalmuskeln palpiren. Exitus.

Bei der Section fand sich die ganze linke Bauchhälfte von dem Tumor ausgefüllt. Er hatte die Dünndarmschlingen grösstentheils nach rechts und unten verdrängt und hing oben mit dem Mesocolon transversum zusammen, während der Querdarm vor dem oberen Rande der Geschwulst lag. Die Blätter des Mesenterium wichen stark auseinander, um sie in sich zu schliessen. Das eine Blatt bekleidete die vordere Tumorfläche, das andere verlief hinter die Geschwulstmasse.

---

[1]) Roux, Compt. rendues de l'academie des Sciences. 1836. Nach Taruffi, l. c. III. S. 291.

[2]) Howship Dikinson, Transactions of the Pathological Society of London. 1871. p. 296.

Digitized by Google

Das sehr harte Tumorgewebe ergab schon beim Durchschneiden einen schwammartigen Bau und die Gegenwart von Knochengewebe. Das feste Gerüstwerk, welches zahllose, stecknadelkopf- bis bohnengrosse Cysten einschloss, bestand aus altem und jungem Bindegewebe mit Einlagerung von Fettgewebe, Knorpel und Knochenplatten. Der Inhalt der Cysten war schleimig, jedoch bald mehr dünn-, bald mehr dickflüssig. Neben Fettcrystallen und -Tröpfchen, und Cholestearincrystallen waren noch zahlreiche Epithelien, oft in grösseren Haufen, enthalten. Diese waren von verschiedener Form: rund, oval oder cylindrisch und sehr oft die Cylinderzellen mit Cilien besetzt. Grössere Epithelhaufen glichen dem Epithel des Darmes.

Die Cystenauskleidung ist nicht genau genug untersucht, um eine Vermuthung über die Herkunft des Gewebes zuzulassen. Doch genügt der mitgetheilte Befund, den Fall zu den teratoiden Mischtumoren zu rechnen.

3. Hosmer[1]) berichtet über die Section eines 8 Monate alten weiblichen Kindes, dessen 52 cm im Umfange betragendes Abdomen symmetrisch geformt war. Und doch lagen die Därme links, während die ganze rechte Bauchhälfte von einem Tumor eingenommen war, welcher unter der Leber begann und bis zum Beckeneingange reichte. Zwischen den Darmschlingen und der Geschwulst fanden sich leichte Verklebungen, an der vorderen Bauchwand breite Verwachsungen mit der Tumoroberfläche. Die festeste Verbindung bestand mit der Wirbelsäule in der Nähe der Radix mesenterica. Die hintere Fläche des Tumors ruhte auf der rechten Niere, weshalb man annahm, das der Tumor retroperitoneal lag.

Alle Bauchorgane, auch der Uterus und die Ovarien waren gesund, nur die Leber und mit ihr das Zwerchfell waren stark nach oben gedrängt.

Der 2 engl. Pfund wiegende Tumor war gelappt und kindskopfgross. Einige Knoten bis zu Apfelgrösse bedeckten seine Oberfläche; es waren dies Cysten, welche von dem eigentlichen Tumor durch eine dünne Lage von Fettgewebe getrennt waren. Bemerkenswerth ist vor allem, dass die Cysten verschiedenen Inhalt und verschiedene Auskleidung besassen. Epidermisbrei und Schleim zeigten schon die Verschiedenheit an, welche noch durch die Untersuchung der Wandung bestätigt wurde; denn während die einen eine hautähnliche Auskleidung mit feinen Haaren und Knäueldrüsen trugen, fand sich in den anderen, mit Schleim gefüllten entweder Flimmer- oder Cylinderepithel. Eine dieser letzteren Cysten führte in ein 8 Zoll langes Darmstück, welches in einer serösen Höhle mit einer Art Mesenterium befestigt war.

Der solide Theil des Tumors bestand der Hauptsache nach aus Fettgewebe, in welchem zerstreut das verschiedenartigste Gewebe lag: Knochen mit grossen Markräumen, hyaliner Knorpel, fibröse Züge, gestreifte Muskelfasern und Nervengewebe.

---

[1]) Hosmer, The Boston med. and surgic. Journal. 1880. S. 61.

Digitized by Google

Nach dieser Zusammensetzung darf wohl ein bigerminales Teratom angenommen werden. Der Ausgang und Sitz desselben lässt sich aus der Beschreibung nicht genau ersehen. Hosmer ist zwar der Meinung, der Tumor wäre von einem seitlichen Schnitte aus ohne Eröffnung des Peritoneum auszuschälen gewesen und glaubt, er habe retroperitoneal gesessen, doch kann hier eine Täuschung vorliegen, indem durch Adhäsionen ein gewisser Abschluss der Bauchhöhle gegen die Tumoroberfläche entstanden war, deren breite Verwachsung sogar mit der vorderen Bauchwand im Befunde hervorgehoben wurde. Nach seiner Lage unter der Leber und deren Verdrängung mit dem Zwerchfelle nach oben kann der Tumor aus der Bursa epiploica hervorgegangen sein und sich nach rechts zur Niere entwickelt haben. Ueber das Verhalten des Colon transversum und ascendens, welches einigen Aufschluss geben könnte, wird nichts mitgetheilt.

4. Marchand [1]) fand bei der Section eines 33jährigen, an Phthise verstorbenen Mannes ein faustgrosses Teratom, welches durch seine eigenthümliche Lage und durch den gelungenen Nachweis verschiedener Organanlagen grosses Interesse hat. Die Geschwulst dehnte sich zwischen Aorta und linker Niere aus. Ihre Vorderfläche, welche mehrere grössere Cysten erkennen lässt, ist von Peritoneum bekleidet, von oben her wird sie vom Schwanze des Pankreas bedeckt, welcher durch lockeres Bindegewebe mit ihr vereinigt ist. Die linke Nebenniere findet sich ferner noch auf der Vorderfläche des Tumors flach ausgebreitet unter dem serösen Ueberzuge. Von hier aus verläuft die verhältnissmässig weite Vena suprarenalis schräg über die vordere und mediale Fläche nach abwärts zur Vena cava. Quer über die hintere Fläche, welche nur locker mit der Bauchwand verbunden ist, verläuft die stark verlängerte Arteria renalis, von welcher mehrere Aeste in die Geschwulst abgehen.

Der Tumor enthält einige grössere Cysten und wird zum grössten Theile von ziemlich derbem Bindegewebe und Fettgewebe gebildet. Eine 0,5 cm dicke, ganz gleichmässige Fettschicht an der Vorderfläche der Geschwulst erinnert an einen Panniculus adiposus. Ein markhaltiges, hackenförmig gekrümmtes Knochenstück liegt inmitten des Bindegewebes, eine andere unregelmässige Knochenmasse am unteren Rande.

Die Cysten haben verschiedene Auskleidung. Die eine, mit sehr unregelmässiger und gefalteter Innenwand zeigt einfaches Flimmerepithel, die andere, welche einem länglichen Schlauche gleicht, enthält 10 als Darmsteine erkannte Gebilde und hat eine Schleimhautauskleidung mit Cylinderepithel, drüsenartigen Einsenkungen und Becherzellen, ausserdem

[1]) Marchand, Breslauer ärztliche Zeitschrift. 1881. S. 251.

Digitized by Google

noch in ihrer Wandung eine äussere Längs- und eine innere Querfaserschicht von glatter Musculatur. Eine dritte Cyste wird für ein Rudiment der Schädelhöhle mit Dura mater und Nervensubstanz erklärt; die Wandung besitzt eine sehnige Innenfläche, die mit schaligen Knochenstücken verbunden ist, während der dickbreiige weissliche Inhalt dicht gedrängte, rundliche und längliche Kerne in einer feinkörnigen Masse eingebettet enthält.

Interessant ist noch eine kleine festere Stelle des Tumors dicht neben der Flimmerepithelcyste. Sie besteht aus dicht verflochtenen Bündeln glatter Muskelfasern, welche verzweigte Drüsenschläuche von dem Aussehen der Prostatadrüsen enthalten. Unmittelbar daneben liegt cavernöses Gewebe.

Demnach fanden sich die Rudimente einer männlichen Genitalanlage und der Schädelhöhle, abgesehen von dem übrigen Gewebe. Schon durch diese beiden Befunde wird das Teratom zu einem bigerminalen gestempelt. Daher bleibt die Frage zu erledigen, wie dieser Einschluss ins retroperitoneale Gewebe gelangte. Die Erklärung für diese eigenartige Lage ist jedenfalls nicht leicht; denn während die linke Niere und die linke Aorta die seitlichen Begrenzungen bildeten, der Schwanz des Pankreas den Tumor von oben her bedeckte, lag flachgedrückt die Nebenniere und die Vena suprarenalis vor dem Tumor und verlief die Arteria renalis quer über seine hintere Fläche. Es wäre möglich, dass trotz dieser complicirten Lage die Veränderungen des Urgekröses einen Aufschluss geben, wie ich ihn in dem Buhl'schen Falle von retroperitonealer Inclusion versucht habe (S. 669). Auch hier kann man den Sitz hinter dem Bauchfelle als secundären deuten, entstanden durch das Anlegen des Mesogastrium posterius an die hintere Leibeswand. Die Vermuthung, dass die Anlage des Tumors ehemals zwischen dem dorsalen Peritoneum und dem Magengekröse gelegen hatte, gewinnt durch die Verdrängung eines Theiles des Pankreas an Wahrscheinlichkeit. Die Lage der Nebenniere ist wohl schon sehr früh durch das Wachsthum der Tumormassen beeinflusst worden, indem sie sich zwischen dieses Organ und die Niere drängten.

5. Tillaux[1]) berichtet über einen operativ behandelten Fall eines retroperitoneal gelegenen Teratomes.

Bei der Patientin, einer 22jährigen Frau, hatte man gelegentlich einer Entbindung einen Tumor im Abdomen bemerkt, welcher in den folgenden Monaten beträchtlich wuchs und die Oberbauchgegend füllte und vorwölbte.

[1]) Tillaux, Tumeur de l'arrière-cavité des épiploons. Gazette des hôpitaux. 1886. p. 757.

Digitized by Google

Die Diagnose unterlag grossen Schwierigkeiten. Die Geschwulst war hart, gelappt auf der Oberfläche und etwas verschieblich. Sie dehnte sich nach unten mit ziemlich scharfer Begrenzung bis nahe an die linke Darmbeinschaufel und 3 Finger unterhalb des Nabels aus, während die obere Grenze hinter dem linken Rippenbogen verschwand. Nach rechts verlor sie sich ohne scharfe Grenze in der rechten Bauchseite und reichte links bis in die Lumbalgegend. Zwischen der Leber und dem Tumor fand sich tympanitischer Schall. Nach Ausschluss eines Ovarial-, Leber- und Milztumors schwankte die Diagnose zwischen einer Nieren-Geschwulst oder einer solchen des Mesenterium.

Mit einem grossen schrägen Lumbalschnitte von der Spina ant. sup. bis zur 12. Rippe wurde die Entfernung des Tumors begonnen. Nach Spaltung des Bauchfelles konnte man sich soweit klar werden, dass ein mannskopfgrosser Tumor dicht vor der Wirbelsäule und der Aorta, links auch vor der Niere lag, ohne mit letzterer zusammenzuhängen. Zur Ausschälung, welche nach mehreren Gefässligaturen möglich wurde, musste noch das parietale Blatt dos Peritoneum, welches die Geschwulstoberfläche bedeckte, durchtrennt werden.

Am nächsten Tage starb die Kranke im Operationsshock.

Der Tumor hatte, wie die Section noch mehr als die Operation klar stellte, seinen Ausgang vom retroperitonealen Gewebe genommen, das Colon transversum nach unten, den Magen nach oben gedrängt und reichte nach unten bis zur Bauchspeicheldrüse.

Ueber die Untersuchung des Tumors wird nur angegeben, dass die fast 6 Pfund schwere Masse äusserlich einem Lipom glich, auf dem Durchschnitte aber zeigte, dass feste Bestandtheile innerhalb der Fettmasse lagen. Sie schienen aus Knochen zu bestehen, von denen einzelne gewissermaassen aufgetrieben und cystisch sind. Die untere Hälfte des Tumors enthält cystische Partien, über deren histologisches Verhalten leider nichts verlautet.

Trotz der ungenauen Untersuchung dürfen wir wohl den Tumor zu den Teratomen rechnen, da er wenigstens makroskopisch viel Aehnlichkeit mit anderen teratoiden Mischtumoren besitzt. Tillaux' Auslegung, dass zunächst eine Knochenheterotopie bestanden habe, um welche herum sich eine Fett- und Cystenmasse gebildet hätte, soll lediglich citirt sein. — Eine Aehnlichkeit findet Tillaux in einem von Péan[1]) beschriebenen Falle. In diesem handelte es sich um ein grosses Lipom des Mesenterium, in dessen Mitte eine knöcherne Partie vorgefunden wurde. Eingehende Untersuchung fehlt.

6. Pilliet[2]) versuchte vergebens, eine 24jähr. Frau von einem seit unbestimmter Zeit entstandenen Abdominaltumor zu befreien. Man fühlte den

[1]) Péan, Tumeurs de l'abdomen. Paris 1880. p. 1132.
[2]) Pilliet, Bulletins de la société anatomique de Paris. 1888. p. 875.

Digitized by Google

grossen Tumor vom Epigastrium bis ins Becken herab sich ausdehnen und stellte an seiner unregelmässigen Oberfläche Partien von ganz verschiedener Consistenz fest. Eine kleine rundliche Geschwulst lag hinter dem Nabel: sie liess sich gut gegen die Hauptmasse verschieben und abgrenzen. Nach Eröffnung der Bauchhöhle fand sich jener kleine Tumor zuerst, welcher nur durch einige Verwachsungen mit der Hauptmasse der Geschwulst zusammenhing. Während er sich leicht durch Lösung aller Stränge isoliren liess, war eine ähnliche Freilegung der Hauptgeschwulst unmöglich, da diese mit der Beckenwand, mit dem Uterus und in grosser Ausdehnung auch mit Dünndarmschlingen verwachsen war und unbeweglich auf der Wirbelsäule liegend sich weit nach oben ausdehnte. Die Entfernung des Tumors musste deshalb unterbleiben. Die Patientin starb am folgenden Tage.

Die Geschwulstmasse glich äusserlich mit ihrer knolligen Oberfläche einem Sarcome. Auf dem Durchschnitte fand sich das weissliche Gewebe durchsetzt von kleinen Cysten und einigen grösseren bis nussgrossen Hohlräumen. Einige feine, spitze Knochenstückchen fielen beim Schneiden auf. In bindegewebigem Stroma lagen mehrere kleine rundliche Inseln von hyalinem Knorpel mit Perichondrium. Diesem Knorpelgewebe begegnete man nur in der Nähe der Cysten. Als Auskleidung der verschiedenen untersuchten Cysten fanden sich Flimmerepithel, Cylinderepithel mit Becherformen, Plattenepithel, cubisches Epithel. In einigen mit Pflasterepithel bekleideten Cysten fand man auch Haare und die Anlage von Talg- und Schweissdrüsen. Inmitten von Knorpelgewebe fielen einige Zahnkeime auf. Lymphadenoides und Fettgewebe, embryonales Bindegewebe, glatte und quergestreifte Muskelfasern und Sarcomgewebe vollenden das vielgestaltete Bild dieses Tumors, von welchem übrigens, da keine Autopsie gemacht werden konnte, nur ein kleiner Theil untersucht worden ist.

Ueber den Ausgangspunkt dieses Tumors ist nichts bekannt; die festen Verbindungen mit dem Becken und der Wirbelsäule sind auf Rechnung der malignen Wucherungen zu setzen.

7. Montgomery[1]) operirte bei einem 12jährigen Mädchen einen Tumor der rechten Bauchhälfte, welcher seit 10 Monaten auffallend stark gewachsen war. Der längliche, schmale, etwas gekrümmte Tumor, dessen Ausschälung nach Eröffnung der Bauchhöhle leicht gelungen war, hatte seinen Sitz intraperitoneal und zwar an der Aussenseite des Colon ascendens bis fast zur Leber.

Beinahe der ganze Tumor, der sich auf dem Durchschnitte durch ein schwammiges, mit kleinen Cysten durchsetztes Gewebe auszeichnete, war mit einer Hautkapsel bekleidet, welche an manchen Stellen Haare und Talgdrüsen enthielt, an anderen Stellen nur aus Epithel mit Papillen bestand. Ausser den zahlreichen Cysten, von denen nur eine einzige mit Haut ausgekleidet

[1]) Montgomery, A teratoma of the abdominal cavity. The Journal of experimental Medicine. 1898. May.

Digitized by Google

war, während die anderen schleimigen Inhalt und eine glatte Wand besassen, liessen sich noch einzelne Knorpeltheile und Knochenstückchen, davon eines mit einer Markhöhle, auffinden.

Die mikroskopische Untersuchung stellte in dem Tumorgewebe Abkömmlinge aller 3 Keimblätter in wildem Durcheinander und in verschiedener Ausbildung fest: vom Ektoderm die Haut der Oberfläche des Tumors und eine Cystenbekleidung mit Haaren und Hautdrüsen, ferner ausgebildete Nervenfaserbündel des Rückenmarkes und periphere Nerven, dann die Rudimente eines Bulbus, als welche eine bindegewebige Platte mit polygonalen Pigmentzellen angesprochen wurde. Vom Mesoderm stammen die verschiedensten Gewebsformationen: kleine hyaline Knorpelmassen mit concentrisch angeordneten Zellen und Perichondrium, Knochen mit Knochenkanälchen und -Zellen, fibröses und elastisches Gewebe, embryonales Bindegewebe, welches mit seinen Rund- und Spindelzellen sehr an Sarcomgewebe erinnerte, Fettgewebe, glatte Muskelfasern und reichliche Gefässe. Vom Entoderm sind die verschiedensten Zellformen und Schleimhautauskleidungen der Cysten vorhanden: cubisches Epithel mit Zottenbildungen, Flimmerepithel, Cylinderepithel mit Becherzellen. Bei manchen Cysten glich nicht nur die Structur der Auskleidung, sondern auch die Wandung mit ihren Muskellagen Abschnitten des Darmtractus, während sehr hohes Flimmerepithel, besonders wo Knorpelplatten in der Cystenwand lagen, an den Respirationstractus denken liess.

Eine Cyste mit Haaren, in deren Wand sich elastisches Gewebe mit Knorpelzellen fand, soll der Anlage des äusseren Ohres entsprechen, zumal sie dicht neben der erwähnten Augenanlage lag.

Von dem erhobenen Befunde ist weiterhin wichtig, dass an einigen Stellen das Cylinderepithel ins Stroma der Umgebung gewuchert war und das Bild des Carcinoms hervorrief, denn die Bösartigkeit des Tumors wurde für den weiteren Verlauf sehr schnell entscheidend.

4 Wochen nach der 1. Operation war bereits ein Recidiv nachzuweisen, obgleich man damals geglaubt hatte, den Tumor vollkommen ausgeschält zu haben. Dies war bei der 2. Operation nicht mehr möglich. Der bröcklige Tumor, welcher sich hauptsächlich rechts in der Bauchhöhle befand, konnte nur in Stücken und unvollkommen entfernt werden.

Nach dem kurz darauf eingetretenen Tode sah man bei der Section noch eine Menge von Tumormassen, welche auf dem visceralen Peritoneum sich bis gegen die Blase hin ausdehnten. Die Därme, deren Serosa Tumorknoten enthielten, waren nicht von ihnen umwachsen. Das parietale Peritoneum war intact.

Die Natur des Recidives glich vollkommen dem Originaltumor, da ein solides Gewebe reichlich mit Cysten durchsetzt war, welche Erbsen- bis Wallnussgrösse hatten. In einzelnen Cysten gehen Epithelformen in andere über, Cylinderepithel in cubisches und flimmerndes Epithel oder in Pflasterzellen.

Adenocarcinomatöses Gewebe findet sich auch hier im Stroma in alveolärer Anordnung.

Digitized by Google

Montgomery's Fall zeichnete sich durch seine grosse Bösartigkeit aus; doch ist es nicht der erste Fall eines malignen abdominalen Teratoms, wie der Autor glaubte, denn auch Pilliet hat Sarcomgewebe in seinem Tumor gesehen. Durch Keimspaltung kann diese Geschwulstmasse nicht angelegt worden sein; dagegen spricht zum mindesten schon der einwandsfreie Befund von Resten eines Auges. Wichtig ist ferner und sehr an einen Amorphus erinnernd die häutige Bekleidung des primären Tumors. Mit Recht nimmt Montgomery die bigerminale Entstehung als Erklärung an, indem ein befruchtetes Ei in den offenen Bauchraum gerathen sei. Seiner Lage nach haftete der Keim anfangs entweder an der rechten Coelomwand fest, oder er ist mit dem Colon ascendens an seine spätere Stelle gewandert.

Als 8. Fall schliesse ich den folgenden aus der von Bergmann'schen Klink an:

Das 11jährige Mädchen, welches am 4. 11. 1899 zur Aufnahme kam, hatte den bisher behandelnden Aerzten schon viele diagnostische Schwierigkeiten bereitet. Bereits vor 6 Jahren soll ein Arzt, welcher wegen einer fieberhaften Bronchitis die kleine Patientin behandelt und untersucht hatte, eine Geschwulst an der Leber nachgewiesen haben. Als das Kind dann im Jahre 1896 fieberhaft unter Uebelkeit und Erbrechen erkrankt war und über Schmerzen im Abdomen klagte, stellte ein nach einigen Wochen zugezogener Chirurg in Moskau einen Tumor im Abdomen fest, den er als Echinococcus der Leber ansprach und dementsprechend in 2 Zeiten operirte. Der vermeintliche Echinococcussack wurde oberhalb des Nabels durch einen Schnitt in der Linea alba freigelegt, zur Anheilung in der Wunde gebracht und schliesslich dort incidirt. Dabei entleerten sich jedoch nicht die erwarteten Echinococcusblasen, sondern eine grosse Menge schleimiger Massen aus einer glattwandigen ausgedehnten Cyste. Der Operateur sprach in seinem Berichte die Vermuthung aus, dass diese Cyste mit dem Magen in Verbindung stünde. Die Wunde heilte bis auf die angelegte, den Cystensack offenhaltende breite Fistelmündung, aus welcher beständig Schleim abfloss.

In diesem Zustande wurde die Kranke der v. Bergmann'schen Klinik überwiesen. Innerhalb der Narbe, welche dicht oberhalb des Nabels beginnt und in der Nähe des Schwertfortsatzes des Sternum endet, liegt 3 cm oberhalb des Nabels eine für den Finger durchgängige Oeffnung mit breiten, gewulsteten, schleimhautartigen Rändern, welche sich bei Hustenstössen verbreitern. Der glasige, zähe Schleim, welcher aus dieser Oeffnung abfliesst und die Randwülste bedeckt, reagirt stark alkalisch. Darminhalt wird niemals im Secrete nachgewiesen. Im Bereiche der

Digitized by Google

Bauchdeckennarbe besteht eine breite Diastase der Recti, durch welche die Abtastung der Bauchhöhle erleichtert wird. Man kann gleichzeitig durch die Oeffnung einen Finger einführen, welcher tief in einer anscheinend mit Schleimhaut ausgekleideten Höhle verschwindet. Sie scheint sich schlauchförmig gerade in der Richtung nach der Wirbelsäule fortzusetzen. Vor dieser und unterhalb der Cyste ist ein etwas härterer Querwulst undeutlich zu fühlen, welchen man für Pankreas hält.

Nach diesem Befunde hatte die Annahme am meisten für sich, dass eine aus Resten des Dotterganges entstandene Cyste geöffnet worden war; die Lage dieser Cyste oberhalb des Nabels, welche ja an dieser Stelle die Schnittführung und Oeffnung bedingt hatte, war auffallend, konnte aber schliesslich durch die Grösse der Geschwulst erklärt werden. Eine Communication mit dem Darme war bestimmt nicht vorhanden, höchstens konnte ein zum Dünndarm führender Verbindungsstrang vermuthet werden.

Der erste Act der Operation bezweckte die Freilegung der Cystenwandung. Nach Umschneidung der breiten Mündung und Oeffnung der Bauchhöhle stellte es sich heraus, dass die Cyste damals zwischen dem Ligamentum gastrocolicum hindurch geöffnet worden war, welches nun von der Wand abgelöst werden musste. Während sodann der Magen weit nach oben, das Colon transversum weit nach unten abgezogen und gehalten wurde, konnte die glatte Cystenwand in die Tiefe verfolgt werden. Das sich verjüngende Ende des Schlauches richtete sich genau nach hinten gegen die Wirbelsäule und haftete hier in der Tiefe dicht oberhalb des oberen Pankreasrandes fest. Bei dem Versuche, diese einzige, wesentliche Verwachsungsstelle der Cyste zu lösen, lockerte sich durch Zug an dem Sacke eine Tumormasse aus der Tiefe, welche zwischen der Krümmung des Duodenum hervortrat und den Eindruck eines Lipoms machte. Die vollkommen glatte Oberfläche desselben konnte durch stumpfes Lösen ihrer lockeren Verbindung mit der Umgebung immer mehr freigelegt werden, wobei der obere Abschnitt des Duodenum nach oben, der absteigende Theil nach aussen abgestreift wurde. Die vollkommene Entfernung der ganzen Geschwulst, hinter welcher noch die Vena cava erschien, war schliesslich vollendet, nachdem ein wahrscheinlich unmittelbar von der Aorta kommendes Gefäss von der Dicke einer Art. radialis unterbunden und durchschnitten worden war.

Nach Herausnahme des Tumors ergiebt die vorhandene grosse Höhle einen guten Ueberblick über seine Lage. Während ihn die linke Hälfte der Leber von oben bedeckt hatte, lag das stark verlängerte Ligamentum hepato-gastricum und duodenale mit dem Magen und dem horizontalen Theile des Duodenums vor der Geschwulst, hinter ihr das dorsale Peritoneum. Ihre untere Grenze hatte sie dicht oberhalb des erheblich nach unten verdrängten Pankreas. Hier sass die erwähnte grosse Cyste fest, welche sich zwischen Magen und Querdarm nach vorne entwickelt hatte. Die Tumormasse nahm demnach genau die Bursa epiploica bis auf deren eigentlichen Netzabschnitt ein.

Digitized by Google

Die grosse Höhle verkleinerte sich schnell durch Herandrängen der Baucheingeweide. Nach genauester Blutstillung wurde dann das Abdomen vollkommen verschlossen und zwar mit Bronce-Aluminium-Drähten wegen der beträchtlichen Diastase der Recti. Diese Drähte mussten später wegen Fistelbildung in der Narbe entfernt werden. Sonst ist über den glatten Wund- und Heilungsverlauf nichts zu berichten.

Fig. 5.

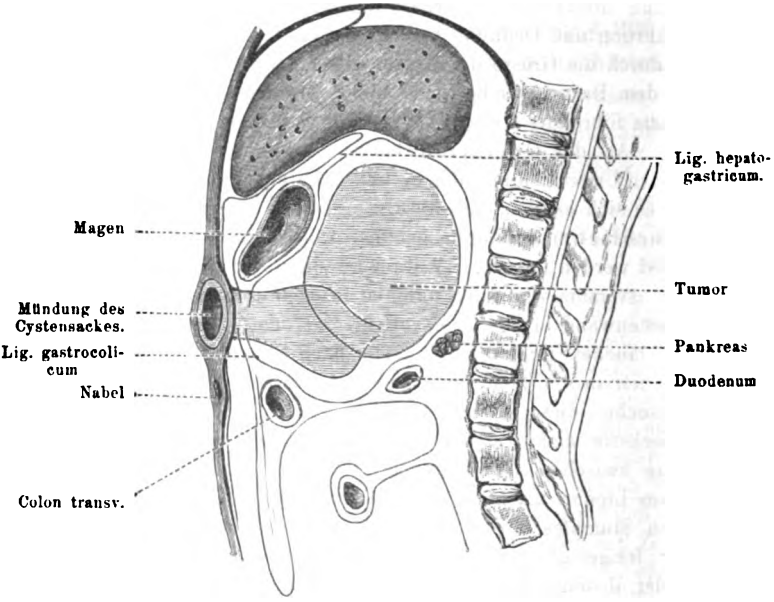

Schematische Darstellung von der Lage des Tumors.

Das Präparat zeigt vorne den 10 cm langen, mit Schleimhaut ausgekleideten Sack, welcher mit einer divertikelartigen und zottentragenden Ausbuchtung versehen ist und blind an der Oberfläche des Haupttumors endigt. Dieser hat die Form und Grösse einer mit der Fettkapsel versehenen Niere eines Erwachsenen. Die hilusartige Stelle, an welcher der Cystensack sich ansetzt, zeigt dicht daneben mehrere haselnussgrosse durchscheinende Cysten, welche geöffnet grünliche gallertige Massen austreten lassen und eine schleimhautartige Bekleidung besitzen. Die Geschwulstoberfläche gleicht einem grossgelappten Lipom, für welches der Tumor anfangs auch gehalten wurde. Nur an der hinteren Fläche liegt eine feste Bindegewebsplatte, welche an verschiedenen Stellen durch deutliche Fluctuation das Vorhandensein von Cysten erkennen lässt. Auch auf dem Durch-

Digitized by Google

schnitte zeigt sich, dass die Hauptmasse von Fettgewebe gebildet wird, bis auf die convexe Seite des Tumors, wo unter einer dicken Bindegewebslage ein System von erbsen- bis kirschgrossen Cysten liegt, welche vielfach mit einander in Verbindung stehen und mit zähem, meist glasigem Schleime gefüllt sind. Durch breiigen Inhalt davon unterschieden, finden sich noch getrennt von einander eine wallnussgrosse Cyste in der Nähe der Insertion der grossen Cyste am Hilus der Geschwulst und eine etwa haselnussgrosse an der Peripherie des Tumors, umgeben von Fettgewebe; diese letztere enthält innerhalb der Breimassen und auf ihrer zarten Auskleidung verschiedene feine Härchen.

Ausserdem stösst man mit den verschiedenen Durchschnitten des Tumors auf drei kleine Knorpelspangen, welche mit breiten Enden versehen sind und deshalb der Form nach an Phalangen erinnern. Sie sind von einer dicken Bindegewebslage umgeben. Schwer zu deuten ist ein erbsengrosses, rundliches Gebilde, dessen Wandung von einer ganz dünnen Knochen- und Knorpellamelle und dessen Inhalt von fettreichem Markgewebe gebildet wird. An den Stellen, wo eine Schicht hyalinen Knorpels die Wand bildet, erstrecken sich Fortsätze der Markhöhle gleichmässig nebeneinander in die Knorpelgrenze hinein; doch fehlt eine weitere Aehnlichkeit mit dem Bilde einer Wachsthumszone.

Erwähnung verdient noch eine für die Deutung unseres Tumors sehr maassgebende Cyste in der Peripherie, welche aus drei Hohlräumen sich zusammensetzt und ziemlich überall in ihrer Wandung Knorpelplatten beherbergt. Ihr Inhalt war trüber Schleim.

Mikroskopisch zeigt die grosse, zwischen Magen und Querdarm gelegene Cyste ziemlich gut ausgebildete Dünndarmschleimhaut, welche Lieberkühn'sche Krypten, Becherzellen und lymphadenoide Haufen enthält und an einer divertikelartigen Ausbuchtung noch mit Zotten versehen ist. In ihrer Wandung liegen vollkommen normal entwickelte Lagen von glatten Muskelfasern in Quer- und Längsrichtung, so dass sich das ganze Gebilde mikroskopisch in nichts von einer Dottergangscyste unterscheidet. Die kleineren Cysten dagegen haben den verschiedensten Bau; während die glatten Muskelfasern in ihrer Wandung unregelmässig verlaufen, zum Theil auch fehlen, zeigt ihr Epithelüberzug die mannigfachste Abwechselung, oft in einer Cyste allein. In dieser Beziehung giebt zum Beispiel eine in der hilusartigen Vertiefung der Tumoroberfläche gelegene Cyste einen sehr interessanten Befund:

Die Epithelbekleidung beginnt an einer Stelle, wo breit ein Lymphfollikel ins Lumen vorspringt, als sehr hohes, geschichtetes Flimmerepithel. Auf der Höhe des Follikels folgt mit plötzlichem Uebergange geschichtetes Pflasterepithel, welches dann weiterhin über den Lymphfollikel hinwegzieht, um an seinem Fusse plötzlich wieder von einem einfachen Cylinderepithel mit grossen und zahlreichen Becherformen abgelöst zu werden. Das Pflasterepithel hat keine Hornschicht, die Zellen der obersten Lage sind gequollen. Durch die Einsenkungen, welche dieses

Digitized by Google

Epithel in das lymphadenoide Gewebe hineinschickt, entsteht das Bild einer Tonsillenkrypte. Eine Strecke weit hält dann der Becherzellenbesatz an, meist über eine schmale Schicht adenoider Zellen hinwegziehend, bis wiederum Pflasterepithel beginnt. Es liegt hier ebenfalls über einer follikelähnlichen Zellanhäufung, vor welcher es durch eine Einstülpung von grossen Becherzellen unterbrochen wird. Die Wand dieser Cyste ist unregelmässig aufgebaut; denn breite Bindegewebsschichten von derber Structur wechseln mit glatter Musculatur, deren Bündel in verschiedenen Richtungen verlaufen. Innerhalb des dichten Bindegewebes liegen einige kleine Cystenlumina mit kleinen Zotten, welche mit Becherzellen besetzt sind. Dicht neben einem solchen Lumen liegt ein kleiner Drüsenhaufen, welcher den Brunner'schen Drüsen gleicht, mitten im Bindegewebe.

Das Bild der Plattenepithelschleimhaut mit Einsenkungen über lymphoiden Anhäufungen wie in der Mundhöhle wiederholt sich noch in einer anderen Cyste. Auch hier bestehen streckenweise andere Epithelformationen, besonders hohe Cylinderzellen mit langen Flimmerhaaren. In den anderen Cysten herrschen Becherzellen und Flimmerepithelien vor.

Hautähnliche Beschaffenheit hat die Auskleidung nur einer einzigen kleinen Cyste, in welcher schon makroskopisch feine Härchen nachgewiesen worden waren. Schweissdrüsen und Talgdrüsen fehlen; nur die Haarbälge sind gut entwickelt.

Den interessantesten Befund aber geben die drei mit einander durch breite Oeffnung verbundenen Cysten an der convexen Seite des Tumors mit den Knorpelplatten in der Wandung.

Die am meisten an den Tumoroberfläche liegende Cyste bietet mit ihren geschichteten, sehr hohen flimmernden Cylinderzellen, ferner den sehr reichlichen Schleimdrüsen, glatten Muskelfaserbündeln und einer Knorpelplatte in der bindegewebigen Wandung ganz das Bild und den Bau einer Trachea oder eines Bronchus. Ganz ähnlich setzt sich die Wand der tiefergelegenen, breit mit der ersten communicirenden Cyste zusammen. Nur liegt hier ausserhalb der Knorpelplatte noch eine zarte Knochenspange mit spongiösem Bau und ist das Epithel nicht überall dasselbe. Zum Theil ist hier einfaches nicht flimmerndes Cylinderepithel zu sehen, zum Theil auch an einer kleinen Stelle geschichtetes Pflasterepithel vorhanden, unter welchem ganz vereinzelt ein rundlicher Haufen lymphoiden Gewebes auftritt. Auch in dieser Cyste sind zahlreiche Schleimdrüsen, kräftige Bündel glatter Muskelfasern in der Wand. An der 3. mit diesen Gebilden verbundenen Cyste fallen noch einzelne, nach aussen und innen von den Knorpelplatten gelegene kleine Hohlräume auf, welche mit Flimmerepithel ausgestattet sind.

Eine bindegewebige Partie, welche als breiter, weisser Streifen das Fettgewebe des Tumors durchzieht, erregte makroskopisch den Verdacht, dass man hier Nervensubstanz finden würde. Eine solche wurde zwar nirgends, ebensowenig wie quergestreifte Musculatur nachgewiesen, doch erklärt sich der gestreifte, faserige Bau dieser Stelle, welche zu jener Vermuthung Anlass

Digitized by Google

gegeben hatte, im mikroskopischen Bilde durch eine eigenthümliche Anordnung des Gewebes. Gut ausgebildete fibrilläre Bündel liegen parallel neben einander in bestimmten Zwischenräumen, welche ein sehr zellreiches, embryonales Bindegewebe enthalten.

Nach dem ganzen Befunde des Tumors kann ein Zweifel nicht bestehen, dass eine teratoide Mischgeschwulst vorliegt, für deren Entstehung eine bigerminale Implantation verantwortlich gemacht werden muss. Denn das Geschwulstgewebe setzt sich aus Abkömmlingen aller 3 Keimblätter zusammen, welche die verschiedenste Ausbildung erfahren haben. Während sich das Ektoderm nur in einer kleinen Cyste und nicht zu voller Vollendung entwickelt hat, sind die Abkömmlinge des Entoderms zum Theil in vollkommener Ausbildung vorhanden. Vom Mesoderm stammen die verschiedensten Gewebe. Die kleinen Knorpelspangen gleichen ihrer Form nach kleinen Phalangen, das einzige mit einer Markhöhle versehene Knochenstückchen lässt dagegen keinen Schluss zu. Man braucht in der Deutung der interessanten dreikammerigen Cyste nicht so weit zu gehen, dass man in ihr, vielleicht wegen des stellenweise vorhandenenen Pflasterepithels und der dem Zungenbeine entsprechenden Knochenspange, die Anlage des Kehlkopfes vermuthet; denn es genügt die Uebereinstimmung der Cystenwand an den meisten Stellen mit dem Baue einer Trachea für die Thatsache, dass hier die Nachbildung der Athmungswege vorliegt, welche für die Auffassung des Tumors als eines bigerminalen Teratomes entscheidend ist.

Obgleich die beschriebenen Mischtumoren keine sackartige Hülle wie die echten Inclusionen besitzen, so fehlte es doch den meisten nicht an einer gewissen Abkapselung, nur zweimal waren die Geschwulstmassen innig mit der Wirbelsäule oder den Bauchorganen verwachsen, aber in diesen Fällen handelte es sich um maligne Wucherungen, welche in Form von sarkomatösem und adenocarcinomatösem Gewebe aus dem Teratome hervorgegangen waren.

Dem Geschlechte nach überwiegt das weibliche bedeutend; denn nur einmal war ein Mann von 33 Jahren befallen, in dessen Leiche Marchand zufällig den Tumor entdeckte. Alle übrigen Fälle betreffen weibliche Individuen, die jüngsten im Alter von 8 Monaten und 2 Jahren, die übrigen vom 12. bis zum 33. Lebensjahre.

Digitized by Google

Die grosse Mehrzahl der Fälle ist als bigerminale Implantation zu betrachten. Nur Dikinson's und Tillaux's Tumoren sind zu mangelhaft untersucht, um ein genaues Urtheil zuzulassen.

Auch die Lage dieser seltenen Geschwülste ist nicht in allen Fällen genau festgestellt worden. Zum Theil entsprach sie dem Sitze der unzweifelhaften Inclusionen: voran unser Fall, in welchem die Bursa epiploica mit Ausnahme des eigentlichen Netzabschnittes vollständig von der Geschwulstmasse eingenommen war. Auch bei Hosmer konnte der Tumor von dieser Gegend ausgegangen sein. Während die Geschwulst im Falle von Dikinson innerhalb der Mesenterialplatten sass, lag sie bei Marchand und Tillaux retroperitoneal links neben der Wirbelsäule. In Roux's Falle, in welchem der Tumor unter dem Magen begann und von der grossen Curvatur bis zur Blase reichend der Wirbelsäule auflag, kann man die Radix mesenterica oder das Mesocolon transversum als seinen Sitz und Ausgangspunkt vermuthen. Ungewöhnlich erscheint, wie oben schon betont wurde, der Sitz des Gross'schen Tumors innerhalb der Bauchdecken neben der rechten Darmbeinschaufel und die Lage der Geschwulstmasse in dem Falle von Montgomery, wenigstens bei dessen 1. Operation; denn er fand sich intraperitoneal an der Aussenseite des Colon ascendens und reichte fast bis zur Leber.

Während Gross mit Erfolg den Tumor seiner Patientin aus den Bauchdecken exstirpirt hat, ist es abgesehen von unserem Falle nur 3 mal versucht worden, die Geschwülste aus der Bauchhöhle zu entfernen. Stets ohne Erfolg. Denn Tillaux's Kranke, bei welcher die einzige, vollkommene Entfernung des hier mannskopfgrossen, zwischen der Aorta und der linken Niere liegenden Tumors geglückt ist, starb bald darauf im Operationsshock, ebenso wie Pilliet's unvollkommen operirte Patientin, obgleich wegen fester Verwachsung der Geschwulstmassen mit der Wirbelsäule die Operation unterbrochen worden war; und schliesslich in Montgomery's Falle trat nach der ersten Operation bald ein Recidiv des mit Carcinom vermischten Tumors ein, nach dessen abermaliger, unvollkommener Entfernung die Kranke bald gestorben ist. Um so werthvoller ist unsere aus der von Bergmann'schen Klinik mitgetheilte Beobachtung, da die operirte Kranke vollkommen genesen ist.

Digitized by Google

Nachtrag bei der Correctur.

Vor Kurzem (am 1. Juni 1900) war mir Gelegenheit gegeben, bei einem 7 Wochen alten Kinde eine fötale Inclusion in der Bauchhöhle durch Laparotomie zu entfernen. Der Tumor hatte sich genau im Eingange der Bursa epiploica entwickelt, wie ich bei der Section bestätigen konnte.

Da die Untersuchung des interessanten Präparates längere Zeit in Anspruch nehmen wird, so kann der Fall erst in einem der nächsten Hefte genau beschrieben werden.

Digitized by Google

XXXIII.

Die Feststellung der Functionsfähigkeit der Nieren vor operativen Eingriffen.[1]

Von

Dr. Hermann Kümmell,

I. chirurg. Oberarzt des Neuen Allgemeinen Krankenhauses in Hamburg.

M. H.! Die Diagnose und die Therapie der Nierenkrankheiten, soweit sie den Chirurgen interessiren, haben in den letzten Jahren sehr wesentliche und sehr erfreuliche Fortschritte gemacht. Die weitere Ausbildung conservativerer Operationen gestattet uns oft, die erkrankten Theile des Organs zu entfernen, wo früher die ganze Niere dem chirurgischen Messer zum Opfer fiel; die Verbesserung der plastischen Methoden am Nierenbecken und am Ureter beseitigt die Verengerungen mit ihren das ganze Organ gefährdenden Folgen und sorgt durch richtige Implantation des verlagerten Harnleiters für den ausreichenden Abfluss der Nierensecrete. In der Eröffnung der Niere und des Nierenbeckens, in der Naht und Wiedervereinigung der durchschnittenen Niere, sowie in manchem anderen Punkte haben sich unsere technischen Erfahrungen wesentlich vermehrt. — Mit der Spaltung der Nieren nach Harrison's Vorgang und der weiteren Entwickelung durch Israel haben wir begonnen, auch die bisher nicht activ angegriffenen inneren Nierenerkrankungen in das Bereich der operativen Chirurgie zu ziehen.

[1] Vorgetragen am 2. Sitzungstage des XXIX. Congresses der Deutschen Gesellschaft für Chirurgie zu Berlin, 19. April 1900.

Digitized by Google

Vor Allem hat unser diagnostisches Können in der letzten Zeit sich wesentlich günstiger entwickelt. Ausser der Anwendung der Röntgenstrahlen, welche es vielfach gestatten, uns nach den Nierenschatten ein Urtheil über die normale oder pathalogische Gestalt des Organs zu bilden und uns oft in den Stand setzen, vorhandene Nierensteine nach Zahl, Grösse und Lage zu erkennen, besitzen wir in der Einführung und weiteren Ausbildung des Ureterenkatheterismus nach meiner Ansicht ein unschätzbares und unentbehrliches diagnostisches Hülfsmittel. Was wir lange Jahre vergeblich erstrebten und durch complicirte Apparate umsonst zu erreichen suchten, das Secret jeder einzelnen Niere gesondert aufzufangen und uns dadurch von dem Vorhandensein zweier Organe und ihrer Functionsfähigkeit Kenntniss zu verschaffen, was man selbst durch eingreifende Voroperationen, durch den Blasenschnitt nur mühsam und nicht ohne Gefahr erreichen konnte, ist durch die geniale Erfindung des Ureterenkatheterismus in gefahrloser und bei einiger Uebung unschwerer Weise möglich gemacht. Der Ureterenkatheterismus, welcher den Glanzpunkt der so erfolgreich geübten Cystoskopie bildet, ist eins der wichtigsten, wenn nicht das wichtigste Hülfsmittel für die Diagnose der chirurgischen Nierenerkrankungen.

Durch die Cystoskopie allein gelingt es uns oft, die Ureterenmündung und den Austritt des Harns aus denselben zu beobachten. Wir sehen oft unschwer, wie sich aus der einen Oeffnung klarer, anscheinend normaler, aus der anderen trüber, eitriger, bald das Gesichtsfeld verdunkelnder und eine weitere Untersuchung hindernder Urin in der typischen Weise entleert; wir sehen auch, wenn es sich günstig trifft, wie sich Blut aus dem einen Harnleiter entleert oder wie das Orificium des Ureters mit einem Blutgerinnsel verstopft ist, wie die Uretermündung der einen Seite keinen Urin entleert oder beim sog. „Leergehen“ nur die typische Zusammenziehung ohne Flüssigkeitsentleerung erkennen lässt.

Es sind das alles zweifellos sehr wichtige Aufschlüsse und diagnostische Handhaben, welche uns das Cystoskop über die Beschaffenheit und Function der Nieren giebt; jedoch bieten sie nicht die Sicherheit und die weitergehenden Anhaltspunkte, wie der Ureterenkatheterismus.

Dieser gestattet uns fast ausnahmslos mit Sicherheit den

Digitized by Google

Nachweis, ob beide Nieren vorhanden sind — eine Hufeisenniere mit 2 Ureterenmündungen würde allerdings kaum damit zu erkennen sein und sich oft erst bei der Operation zeigen — ob eine oder beide Nieren secerniren; er gestattet uns ferner, das Secret jeder einzelnen Niere gesondert aufzufangen und auf seine Beschaffenheit in den verschiedenen Richtungen hin (in chemischer, physicalischer, bacteriologischer u. a. m.) eingehender zu untersuchen und eventuell die ungefähre Menge des von jeder einzelnen Niere in einer gewissen Zeit ausgeschiedenen Urins festzustellen. Wie wichtig und nothwendig es ist, das Vorhandensein einer functionsfähigen Niere vor einem geplanten operativen Eingriff an der erkrankten festzustellen, wissen wir Alle und bedarf keiner Erwähnung. Dass man oft mit Sorge nach vorgenommener Exstirpation der einen Niere die erste Nierenentleerung erwartet und sich erleichtert fühlt, wenn die Functionsfähigkeit sich als ausreichend erweist, haben wir wohl Alle mehr oder weniger erfahren, und Manchem von uns wird das traurige Factum nicht erspart geblieben sein, dass die Urinausscheidung nicht eintrat und dass der Operirte zu Grunde ging; sei es, dass nur eine Niere vorhanden war, sei es, dass, was weit häufiger ist, die nicht operirte Niere ebenfalls nicht intact war; wissen wir doch, beispielsweise, dass gerade die Nierensteine häufig in beiden Nieren zugleich vorkommen, oder dass endlich die andere Niere, anscheinend gesund, doch nicht in der Lage war, die Function der fehlenden Niere mitzuübernehmen und die im Organismus zurückgehaltenen Stoffe in vollständiger Weise auszuscheiden. Dass die „falsche Niere", wenn ich so sagen darf, die weniger oder kaum erkrankte exstirpirt wurde, da jeder örtliche Anhaltspunkt, Schmerz, Schwellung, Tumorbildung u. a. m., fehlten und nur die Beschaffenheit des Urins bei normalen Blasenverhältnissen auf die ernste Erkrankung der einen Niere hinwies, gehört nicht zu den seltenen Vorkommnissen. Vor diesen erwähnten Irrthümern und Gefahren wird uns meistentheils der Ureterenkatheterismus schützen können, indem er uns, wie erwähnt, das Vorhandensein beider Nieren erkennen lässt und uns über die Beschaffenheit des Secrets jeder einzelnen Niere Auskunft giebt.

Immerhin wird es Fälle geben, welche nur mit grosser Schwierigkeit oder garnicht den Katheterismus der Harnleiter aus-

Digitized by Google

zuführen gestatten. Diese Vorkommnisse werden natürlich um so seltener sein, je mehr Uebung der Untersuchende erlangt hat; doch können beispielsweise Schrumpfblasen, wie sie bei der Tuberculose des Harnorgans öfter beobachtet werden, eigenthümliche Lagerung der Ureterenmündungen, trüber Inhalt der Blase u. a., ausnahmsweise und in gewiss seltenen Fällen den Katheterismus unmöglich machen. Andrerseits entleeren wir aus der einen Niere eiterigen, trüben Urin, und auch der aus der anderen ist nicht vollkommen klar. Die schwer erkrankte tuberculöse Niere z. B. soll exstirpirt werden. Dürfen wir es wagen, wird das eine nicht ganz intacte Organ die Function des anderen sicher kranken übernehmen können oder nicht? Hier blieb uns der Ureterenkatheterismus bis jetzt die Antwort schuldig. Wir hatten derartige Fälle zu behandeln und die Entscheidung zu treffen.

Es handelte sich z. B. um einen ca. 35 jährigen sonst gutgenährten kräftigen Mann, der über heftige kolikartig auftretende Schmerzen in der linken Seite klagte. Die Anfälle traten fast täglich auf, der Urin war trüb, eitrig. Eine Gonorrhoe war vor einigen Jahren vorhanden gewesen, Tuberkelbacillen wurden nicht im Urin gefunden. Bei der cystoscopischen Untersuchung war die linke Ureterenmündung sehr weit, eine gelockerte ectropionirte Schleimhaut zeigend, wie wir sie bei der auf den Ureter übergegangenen Nierentuberculose meist zu sehen pflegen. Der Ureterenkatheterismus war nur schwierig auf dieser Seite auszuführen, da sich das Instrument leicht in der faltenreichen Schleimhaut fing. Der Urin dieser Seite enthielt sicher viel Eiterkörperchen, keine Tuberkelbacillen; der mit dem Ureterenkatheter der anderen Niere entnommene Urin war ebenfalls etwas trüb, wenn auch bei weitem nicht so wie der der anderen Seite, er enthielt Epithelien und einige Eiterkörperchen, die Ureterenmündung war normal. Die Diagnose wurde auf Tuberculose der linken Niere gestellt, hauptsächlich nach der Beschaffenheit der Ureterenmündung; die Möglichkeit einer Pyelonephritis mit secundärer Steinbildung, worauf die heftigen Koliken deuten konnten, wurde nicht ausgeschlossen. Durch die physicalische Untersuchung des Urins, sowie des Blutes, auf die ich gleich zu sprechen komme, konnten wir die Functionsfähigkeit der rechten Niere feststellen, es war keine Insufficienz der rechten Seite vorhanden. Die linke Niere wurde exstirpirt, sie

Digitized by Google

erwies sich als vollkommen tuberculös erkrankt, die Urinausscheidung der rechten Niere ging in normaler Weise von statten.

In einem anderen Falle von tuberculöser rechtsseitiger Wanderniere bei einem 24 jährigen Mädchen, bei der auch die andere Ureterenmündung ein nicht normales Aussehen darbot und der Urin der als gesund angenommenen Seite trüb entleert wurde, konnte die Functionsfähigkeit der linken Niere festgestellt werden. Nach der Exstirpation der erkrankten Nieren functionirten die andern normal, obwohl der Urin auch später noch trüb blieb.

Eine andere 45 jährige Patientin wurde uns als Nierensteine oder als Pyelonephritis der linken Seite überwiesen. Das im Urin enthaltene spärliche Albumen wurde für Eiteralbumen gehalten. Vor der Kystoscopie stellten wir in der gleich zu schildernden Weise durch Untersuchung des Blutes und des Urins fest, dass eine Insufficienz der Nieren vorhanden war, dass eine Exstirpation der angenommenen kranken linken Niere unter allen Umständen nicht vorgenommen werden konnte. Der Katheterismus der Ureteren ergab, dass aus beiden Nieren ein spärlicher, Nierenei-weiss enthaltender Urin, links mehr als rechts, entleert wurde; später wurden auch Cylinder constatirt. Hier handelte es sich um eine beginnende Nephritis mit Niereninsufficienz. Der weitere Verlauf bestätigte unsere Diagnose.

Ich habe diese Fälle kurz hier angeführt, um zu zeigen, dass der Ureterenkatheterismus uns wohl über die Beschaffenheit des Sekrets der einzelnen Nieren in chemischer und microscopischer Beziehung Aufschluss giebt, darüber aber, ob die Functionsfähigkeit und Arbeitsleistung der Nieren überhaupt eine genügende ist, ob von vornherein eine Niereninsufficienz besteht, welche einen erfolgreichen chirurgischen Eingriff ausschliessen muss, gab uns bisher der Harnleiterkatheterismus keinen Aufschluss.

Die neueren Untersuchungen und Erfahrungen haben jedoch gezeigt, dass auch in dieser Beziehung dem Ureterenkatheterismus eine sehr wesentliche Bedeutung zukommt. Die Gefahren, welche mit dem Uretherenkatheterismus verknüpft sind und welche mir vielfach übertrieben zu sein scheinen, halte ich für sehr gering. Wir haben bei unserem in recht zahlreichen Fällen ausgeführten Katheterismus der Harnleiter bis jetzt noch niemals irgend einen Nachtheil erlebt und ebenso haben Albarran, Casper, Rovsing u. A.

Digitized by Google

nach ihren Berichten in weit mehr als 1000 Fällen niemals eine Infection beobachtet. Dass eine solche bei aller Vorsicht ausnahmsweise, ebenso wie bei dem Katheterismus der Blase einmal vorkommen kann, bezweifele ich nicht. Hier beweisen Thatsachen und Erfahrungen mehr als theoretische Erwägungen.

Um nun die Functionsfähigkeit der Nieren oder ihre Insufficienz genauer festzustellen, hat man einen neuen Weg eingeschlagen und physiologische Methoden zu Hülfe genommen. Die Physiologie und die innere Medicin haben sich, wie Ihnen bekannt, in letzter Zeit eingehend mit der Frage der Niereninsufficienz und dem osmotischen Druck der Flüssigkeit unseres Organismus beschäftigt; jedoch auch die Chirurgie, vor Allem die Nierenchirurgie, welche wohl am meisten praktischen Nutze ndaraus zu ziehen berufen ist, sollte diese Anregung nicht ungenutzt vorüber gehen lassen und alle Momente berücksichtigen, welche die Insufficienz der Nierenleistung vor chirurgischen Eingriffen feststellen helfen.

Es sind verschiedene Momente, deren Feststellung uns einen Fingerzeig für die Leistungsfähigkeit oder Insufficienz der Nieren geben.

1. Die Bestimmung des Harnstoffes.
2. Die Bestimmung des Gefrierpunktes des Blutes.
3. Die Bestimmung des Gefrierpunktes des Urins.
4. Die Gefrierpunktsbestimmung des jeder einzelnen Niere durch den Uretherenkatheterismus entnommenen Urins.

Es sind das Methoden, welche zum Theil in relativ einfacher Weise bei einiger Uebung von Jedem rasch ausgeführt werden können, ohne besondere chemische Kenntnisse zu verlangen. Bestimmungen des ausgeschiedenen NaCl und anderer Stoffe, welche eine schwierigere Laboratoriumsarbeit verlangen und von uns als praktische Methode nicht in Anwendung gebracht werden können, dabei auch keine besseren Resultate liefern, sollen hier nicht berücksichtigt werden.

Die Feststellung der innerhalb 24 Stunden ausgeschiedenen Harnstoffmenge ist wohl die einfachste, jedoch auch die am wenigsten zuverlässige Methode. Immerhin giebt sie uns einen Fingerzeig und einen vorläufigen Anhaltspunkt über die event. Insufficienz der Leistungsfähigkeit der Nieren

Digitized by Google

und hat auch schon oft Anwendung gefunden. Wenn man annimmt, dass normal arbeitende Nieren eine bestimmte Menge Harnstoff ausscheiden müssen, so liegt es nahe, aus dem Unvermögen, diese Stoffwechselproducte in genügender Menge aus dem Körper auszuscheiden einen Rückschluss auf eine mangelhafte Arbeitsfähigkeit der Niere zu ziehen. Leider ist nun die unter normalen Verhältnissen ausgeschiedene Harnstoffmenge eine ungemein schwankende und Tagesmengen von 20—35 g gelten im Allgemeinen als Durchschnittszahlen. Man nimmt nun an, dass ein Heruntergehen der innerhalb 24 Stunden ausgeschiedenen Harnstoffmengen unter die Hälfte, unter etwa 15—16 g auf eine Insufficienz der Nieren schliessen lasse, welche einen schweren operativen Eingriff, die Entfernung der einen Niere nicht ausführbar erscheinen lässt. Wir haben in einer grösseren Anzahl von Fällen diese Harnstoffbestimmung vor jeder Nierenoperation in Anwendung gezogen. Die Resultate stimmten im Grossen und Ganzen mit den zuverlässigen Methoden der Gefrierpunktbestimmung überein. In allen Fällen, in welchen wir eine Entfernung der Niere vornahmen, betrug die tägliche Harnstoffausscheidung mehr als 16 g und in allen Fällen erwies sich die zurückbleibende Niere als functionsfähig.

Natürlich wird die Bestimmung der einmaligen Tagesmenge des ausscheidenden Harnstoffes nicht zu verwerthen sein; sondern die in einer Reihe aufeinanderfolgender Tage bei genügender Nahrungsaufnahme annähernd gleichen Zahlen werden erst einen einigermaassen sicheren Schluss auf die Sufficienz der Niere gestatten.

Zur Feststellung der Menge des Harnstoffes bedienen wir uns des sehr genau arbeitenden Esbach'schen Apparates, welcher durch einfaches Ablesen von der Scala eines Glascylinders und Nachlesen in der aufgestellten Tabelle die Harnstoffmenge direct in Procenten angiebt und danach die Gesammtmenge nach der innerhalb 24 Stunden ausgeschiedenen Urinmenge leicht feststellen lässt.

Wesentlich genauere Resultate giebt die Bestimmung des Gefrierpunktes der Flüssigkeit des menschlichen Körpers, vor allem des Blutes. Gestatten Sie mir nur einige Worte vorauszuschicken.

Es ist aus der Physik und Physiologie bekannt, dass zwischen zwei chemisch gleichen Lösungen von verschiedener Concentration Wechselbeziehungen stattfinden, indem sich bei Berührung der

Digitized by Google

Flüssigkeiten die Concentrationsunterschiede durch Strömung der gelösten Stoffe nach der Seite der schwächeren Contraction hin auszugleichen streben. Sind die Lösungen durch eine Scheidewand getrennt, die nur das Lösungsmittel aber nicht die gelösten Stoffe hindurch lässt, so strömt das Lösungsmittel von der Seite der stärkeren Concentration zu der der schwächeren, bis der Unterschied ausgeglichen ist. Dieser Vorgang heisst bekanntlich Osmose, die Anziehungskraft derartiger Lösungen der osmotische Druck. Von den Flüssigkeiten des menschlichen Körpers sind das Blut und der Harn, als Lösungen gedacht, den Gesetzen der Osmose unterworfen. Der osmotische Druck ist proportional der Menge der in einer Flüssigkeit gelösten Moleküle. Die Menge der gelösten Moleküle wird gemessen durch die Erniedrigung des Gefrierpunktes. Enthält nämlich eine Lösung wenig gelöste Moleküle, so ist ihr Gefrierpunkt nur wenig tiefer als der des Wasser. Je grösser die Zahl der gelösten Moleküle, desto tiefer liegt ihr Gefrierpunkt, desto stärker ist also die Gefrierpunkterniedrigung. Diese Beobachtung, auf welche van t'Hoffs u. A. zuerst aufmerksam gemacht haben, hat A. v. Korányi in eingehender Weise studirt und zahlreiche Gefrierpunktsbestimmungen von Blut und Harn an gesunden und kranken Menschen ausgeführt. Ihm folgten Lindemann, Dreser u. a. und hier in Berlin sind sowohl in der Senator'schen Klinik von Richter und Roth sehr interessante experimentelle Studien über die Niereninsufficienz als auch auf der Renvers'schen Abtheilung von M. Senator eingehende klinische Beobachtungen über den osmotischen Druck angestellt. Näher auf diese interessanten Arbeiten einzugehen würde zu weit führen; die Beobachtungen stimmen im Grossen und Ganzen mit den Korányi'schen überein.

Als feststehend ist zu betrachten, dass der Gefrierpunkt, also die molekulare Concentration des menschlichen Blutes unter physiologischen Bedingungen eine constante Grösse mit nur ganz unerheblichen Schwankungen darstellt. Das normale menschliche Blut hat einen Gefrierpunkt von 0,56° C. unter dem des destillirten Wassers. Schwankungen von 0,55—0,58° C., also von $^3/_{100}$° sind noch als physiologisch anzusehen. In allen unseren Untersuchungen, in denen wir die Insufficienz der Niere nachweisen konnten, fanden wir den constanten Blutgefrierpunkt von 0,56°, nur selten die

Digitized by Google

erwähnten geringen Schwankungen. Findet die Elimination der Gesammtheit der Stoffwechselproducte in der erwünschten Weise durch die normal arbeitende Niere statt, so ist der constante normale Blutgefrierpunkt als Zeichen der gesunden Niere vorhanden. Sobald die Nierenfunction im Verhältniss zum Stoffwechsel unzureichend wird, vermehren die aufgespeicherten Zersetzungsstoffe die molekuläre Concentration und dem entsprechend wird die Gefrierpunkterniedrigung mehr als 0,56 betragen. Diese Anschauungen Korányi's werden durch eine lange Reihe klinischer Untersuchungen, welche die Grundlagen derselben bildet, bestätigt. Hauptsächlich an Nephritiden, aber auch an Nierentumoren, an Pyo- und Hydronephrosen erwies sich die Erhöhung der molekulären Concentration, die Erniedrigung des Gefrierpunktes als Zeichen der Niereninsufficienz. Auch auf experimentelle Weise, durch vollständige Ausschaltung des Organs, durch doppelseitige Unterbindung der Ureteren beim Thiere, hat Korányi den Beweis einer ausgesprochenen Gefrierpunktserniedrigung erbracht. Dieselben Resultate erzielten Richter und Roth nach Entfernung beider Nieren. In einem der Versuche betrug beispielsweise die Gefrierpunkterniedrigung des Blutes vor der Operation in normaler Weise 0,56° bei einem mittelgrossen Kaninchen. 24 Stunden nach der Blutentnahme Exstirpation beider Nieren, 5 Stunden nachher Gefrierpunkt 0,64. In einem anderen Falle vor der Operation 0,56, 24 Stunden nach derselben 0,64.

Wie verhält sich nun der Gefrierpunkt, eine Frage, die uns praktisch mehr interessirt, wenn nur eine Niere entfernt wird. Hier blieb nach den Versuchen Korányi's und von Richter und Roth die pathologische Senkung des Gefrierpunktes aus und beweist die uns ja längst bekannt Thatsache der rasch eintretenden compensatorischen Leistung der zurückgebliebenen Niere, wenn dieselbe gesund, resp. functionsfähig ist.

Diese Beobachtung konnten wir am Menschen bestätigen, wie Ihnen die Tabelle No. 1 an sechs Nierenexstirpationen zeigt. Der Gefrierpunkt ist vor und nach der Exstirpation verzeichnet und in fünf Fällen normal, in einem, No. 3, pathologisch niedrig. In diesem Falle, bei einem 30jährigen Manne, handelt es sich um einen linksseitigen paranephritischen Abscess. Eine Gonorrhoe war vor längerer Zeit vorausgegangen. Der Ureterenkatheterismus er-

Digitized by Google

gab links eiterigen, rechts klaren, anscheinend normalen Urin. Nach Incision des Abscesses blieb bei dem elenden Menschen die übliche Nierenfistel zurück und der gesammte Urin dieser Seite entleerte sich durch die Fistel; wenigstens konnte ich weder mit dem Kystoskop eine Entleerung aus dieser Uretermündung wahrnehmen, noch mit dem Ureterenkatheter Urin entleeren. Der in 24 Stunden ausgeschiedene Harnstoff blieb lange Zeit unter der Norm, 16 g, und ebenso war die Gefrierpunkterniedrigung des Blutes eine abnorme, wie Sie aus der Tabelle ersehen; auch die Gefrierpunkterniedrigung des Harns, auf welche ich gleich zurückkomme. Erst langsam und allmälig besserten sich die Verhältniss des Harnstoffs und des Gefrierpunkts, so dass wir an eine Operation denken konnten. Wir haben zahlreiche Harnstoff- und Gefrierpunktsbestimmungen vorgenommen und fanden erst nach ca. 20 Tagen einen annähernd normalen Blut- und Harngefrierpunkt, sowie hinreichende Harnstoffausscheidungen. Die dann vorgenommene Exstirpation der durch Pyelo-Nephritis weit zerstörten Niere ging ohne Störung von statten. Die andere Niere functionirte normal und zeigte den annähernd normalen Gefrierpunkt von 0,57. Wir wussten hier vor der ersten Operation, dass die rechte Niere insufficient war, dass wir die kranke linke Niere nicht exstirpiren durften, sondern uns auf eine conservative Operation beschränken mussten. Der aus der Nierenfistel ausgeschiedene Urin enthielt nur wenig Harnstoff, im Durchschnitt 0,3 und einen pathologischen Gefrierpunkt, er glich einem Transsudat (die in der Tabelle eingeklammerten Zahlen). Die Niere hatte, wie die spätere Exstirpation auch bewies, nur noch wenig normal secernirendes Gewebe.

Diese Beobachtung stimmt mit denen Korányi's, welcher in 5 Fällen von nach Nephrotomie entstandenen Fisteln dasselbe Resultat und ein Zugrundegehen aller dieser nephrotomirten Nieren fand. Seine Beobachtungen erstreckten sich auf $^1/_2$—2 Jahre.

Die beiden folgenden Fälle (No. 4 und 6) sind die von mir bereits erwähnten Patienten mit je einer tuberculösen Niere bei nicht intacter anderer Niere. Wie Sie aus der Tabelle sehen, war die Harnstoffmenge genügend, der Gefrierpunkt des Blutes normal, 0,56 ebenso der des Urins; dieser bewies uns die Sufficienz der anderen Niere trotz der Entleerung trüben Secrets, wir nahmen die Estirpation der kranken Seite vor; die zurückgebliebene Niere

Digitized by Google

functionirte in beiden Fällen normal und wies nach der Entfernung einen Gefrierpunkt von 0,56 und günstige weitere Verhältnisse auf.

Der vierte Fall (No. 1) betrifft eine elende Patientin, welche mit der Diagnose Cystitis aufgenommen wurde. Etwas vergrösserte druckempfindliche linke Niere. Durch das Kystoskop sieht man aus der linken Niere dicke Eiterflocken sich entleeren; dieselben verstopfen den Ureterenkatheter, sodass sich nichts entleert; der aus der rechten Niere entleerte Urin war ebenfalls trüb, enthielt Epithelien, kein Eiweiss, einzelne weisse Blutkörperchen. Diagnose: Pyelonephritis event. mit secundärer Steinbildung. Harnstoffmenge 25 g durchschnittlich, Gefrierpunkt 0,56. Bei der Freilegung der Niere zeigte sich, dass dieselbe durch einen enorm grossen Stein fast vollständig ausgefüllt und eine totale Entfernung des Organs nothwendig war. Das günstige auf eine Insufficienz der anderen Niere hinweisende Untersuchungsresultat machte uns den Entschluss leicht. Nach der Operation trat keine Functionsstörung der anderen Niere ein. Gefrierpunkt nach der Operation 0,56. Harnstoffmenge in 24 Stunden im Durchschnitt wie vor der Operation.

Im fünften Falle (No. 2) handelt es sich um ein ausgedehntes Recediv eines Ovariencarcinoms mit weitgehenden Verwachsungen mit den Nachbarorganen. Ein grosses Stück Dickdarm musste resecirt werden, der Ureter wurde beim Auslösen aus den carcinomatösen Massen verletzt; ich lagerte die beiden Ureterenenden nach aussen, nachdem ich sie über einem eingeführten Stück einer dicken Ureterensonde vernäht hatte. Die Ureterenwunde heilte nicht, es bildete sich eine Fistel, zu deren Beseitigung wir bei dem elenden Zustande der Patientin von einer Plastik absahen und die Exstirpation der Nieren vornahmen. Trotz des elenden Zustandes der Patientin war der Gefrierpunkt des Bluts normal, der Harnstoffgehalt kurz vor der Operation 16,5 g, der Gefrierpunkt des Urins 0,97.

Im sechsten Falle (No. 5) handelt es sich um eine wegen linksseitiger Nierensteine ausgeführte Nephrotomie, bei der später eine Nephrectomie nothwendig wurde. Der Gefrierpunkt betrug 0,57.

In allen 6 Fällen wurde die Exstirpation der einen Niere bei normalem Gefrierpunkt des Blutes ausgeführt. Viermal 0,56, zweimal 0,57. Derselbe blieb nach der Operation ebenfalls 0,56.

Was die Technik der Bestimmung des Gefrierpunktes anbetrifft, so bedienten wir uns, wie auch die übrigen Beobachter des Beck-

Digitized by Google

mann'schen Gefrierthermometers. Aus einer gefüllten Armvene wird mit einer Hohlnadel ca. 30 g Blut in das Glasgefäss des Apparats entleert, welches von einer Kältemischung umgeben ist. Nach vorsichtiger Unterkühlung, ohne dass bei fortwährendem Rühren Eisbildung eintritt, steigt die Quecksilbersäule des in der Flüssigkeit befindlichen sehr feinen Thermometers bis zum Gefrierpunkt, auf welchem sie längere Zeit unverändert feststeht und abgelesen werden kann.

Die starke Erniedrigung des Gefrierpunktes bei Niereninsufficienz illustrirt ein Fall dreitägiger Anurie, welche nach der Entfernung eines ausgedehnten stark verwachsenen Ovarialcarcinoms bei einer 51 Jahre alten Patientin eintrat. Die Gefrierpunktserniedrigung betrug 0,65, die höchste Zahl, welche wir überhaupt bis jetzt gefunden haben. Es handelte sich nach dem Secretsbefund um eine parenchymatöse Nephritis.

Die Beobachtungen Korányi's, Lindemann's, Senator's, Richter's und Roth's beziehen sich hauptsächlich auf Nephritiden und stellen dabei stets eine erhebliche Erniedrigung des Gefrierpunktes fest. Die beiden letzten Autoren haben dies auch an künstlich erzeugten Nephritiden festgestellt. Noch einfacher als die Bestimmung des Gefrierpunktes des Blutes ist die des Urins selbst. Indess erscheint mir die Methode nicht so zuverlässig, da die physiologischen Schwankungen nach den Untersuchungen der einzelnen Autoren sehr gross sind. Während der Gefrierpunkt des normalen Harns nach Lindemann bei mittlerer Harnmenge zwischen — 1,3° und — 2,3°, nach Korányi zwischen — 1,3° und — 2,0°, nach Albarran zwischen — 1,5° und — 2° schwankt, fanden wir Erniedrigungen zwischen — 0,9° und — 2,0°. Gefrierpunktserniedrigungen unter — 0,9° deuten auf Nierenerkrankungen, resp. auf Insufficienz der Nieren hin. Tritt bei Cystitis oder Pyelitis eine Verminderung der Concentration des Harns, eine Gefrierpunktserniedrigung unter 0,9° ein, so ist ein Uebergreifen des Krankheitsprocesses auf die Nieren sehr wahrscheinlich.

Die beifolgende Tabelle II veranschaulicht Ihnen in sehr deutlicher Weise, wie bei schweren Nierenerkrankungen — es handelt sich um Schrumpfnieren mit urämischen Erscheinungen — eine bedeutende Gefrierpunktserniedrigung des Harns eintritt, sodass derselbe dem des Blutes näher kommt, ihn sogar übertrifft. Von

Digitized by Google

der etwas umständlichen Bestimmung des NaCl, dessen Mengen zwischen 30—50 g schwanken, habe ich zunächst abgesehen, da sie mir keine besseren Resultate verspricht.

Eine grössere Bedeutung hat die Gefrierpunktsbestimmung des Urins, wenn derselbe durch den Ureterenkatheterismus den beiden Nieren gesondert entnommen und vergleichend gegenüber gestellt wird. Hierauf hat zuerst Casper aufmerksam gemacht, dem dann Albarran folgte.

So fand Albarran z. B. bei einer Pyonephrose mit

Steinbildung einen Gefrierpunkt von	— 1,52 i. d. gesunden,	— 1,18 i. d. kr.
bei einer rechtsseitigen Tuberculose	— 1,82 „ „ „	— 1,17 „ „ „
„ „ „ Nierentumor	— 1,48 „ „ „	— 0,70 „ „ „

Diese Zahlen sind zum Theil als solche nicht sehr niedrig, geben jedoch einen deutlichen Unterschied in der Arbeitsleistung der gesunden und der kranken Niere. Die Methode, den jeder Niere gesondert entnommenen Urin zu untersuchen, hat zweifellos grosse Vorzüge. Wir können uns über Farbe und über den Procentgehalt an Albumen und Harnstoff, sowie über den Gefrierpunkt jeder einzelnen Niere genau informiren und daraus Schlüsse ziehen, welche uns eine grosse Sicherheit in der Diagnose gewähren.

In beifolgender Tabelle III mögen nur einige unserer untersuchten Fälle Ihnen die Unterschiede zwischen der Beschaffenheit des Secrets jeder einzelnen Niere bei demselben Individuum veranschaulichen. Den ersten Fall habe ich bereits früher bei Besprechung des Ureterenkatheterismus erwähnt. Er wurde uns als Pyelitis calculosa zugesandt und erwies sich als parenchymatöse Nephritis. Der Blutgefrierpunkt ist sehr niedrig 0,6. Der Unterschied im Harnstoffgehalt und dem Gefrierpunkt zwischen beiden Nieren ist deutlich. Δ = Gefrierpunkt des Urins, δ = Gefrierpunkt des Blutes, U = Harnstoff, A = Albumen.

Im zweiten Falle handelte es sich um eine rechtsseitige Nierentuberculose, welche durch das Thierexperiment festgestellt war. Die rechte Niere war die am meisten afficirte, auch ihr Gefrierpunkt niedriger. Aber auch die linke Niere war nicht intact. Bei dem ausserdem vorhandenen niederen Blutgefrierpunkt von 0,61 sahen wir zunächst von einem operativen Eingriff ab.

Der dritte Fall betr. eine Patientin mit rechtsseitiger Wanderniere und zeitweise hydronephrotischen Erscheinungen. R Nieren-

Digitized by Google

secret ist flockig, Gefrierpunkt niedriger, Harnstoffgehalt gering. Operation ist bis jetzt nicht gemacht.

Der vierte Fall betrifft einen paranephritischen Abscess; hier haben wir nur, da Patient zu angegriffen war, in den linken Ureter den Katheter eingeführt und gleichzeitig den Urin der anderen Niere durch in die Blase eingelegten Katheter entnommen. Der Gefrierpunkt ist ein hoher 1,44; ebenso der Harnstoffgehalt, Blutgefrierpunkt normal.

Im fünften Falle handelt es sich um eine R Pyelitis mit Albumen, erniedrigtem Gefrierpunkt, geringem Harnstoffgehalt und herabgesetztem Blutgefrierpunkt 0,6. Operation wurde abgelehnt. Patient besserte sich. In weiteren Fällen von eitriger Pyelonephritis waren ähnliche Verhältnisse. Ich gehe nicht weiter auf die Einzelheiten ein. Eingehende Tabellen werden demnächst in einer ausführlichen Arbeit, in welcher unsere gesammten Beobachtungen und Untersuchungen wiedergegeben werden, von einem unserer Assistenten, Herrn Dr. Rumpel mitgetheilt.

Fassen wir das Gesagte kurz zusammen, so ergiebt sich, dass eine ungenügende Ausscheidung des Harnstoffs, ein Heruntergehen der Tagesmengen unter die Hälfte, ca. 16 gr., die Annahme einer Niereninsufficienz nahe legt und die eventuelle operative Entfernung einer Niere bedenklich erscheinen lässt.

Bei normal functionirenden Nieren beträgt die Gefrierpunktserniedrigung des Blutes 0,56. Eine Niere mit normaler Arbeitsleistung reicht zur Erhaltung des Gefrierpunktes auf 0,56 aus. Eine Zunahme der Gefrierpunktserniedrigung auf $0{,}58^0 - 0{,}60^0$ und darüber zeigt an, dass beide Nieren mangelhaft functioniren. Von einem operativen Eingriff ist solange Abstand zu nehmen, bis der Gefrierpunkt von annähernd 0,56 erreicht ist.

Die Gefrierpunktserniedrigung des Urins unter $0{,}9^0$ legt die Annahme einer Niereninsufficienz nahe.

Einen weit sichereren Anhaltspunkt über die Functionsfähigkeit jeder einzelnen Niere giebt die Untersuchung des jedem Organ gesondert durch den Ureterenkatheterismus entnommenen Urins auf Harnstoffmenge und vor Allem Gefrierpunktserniedrigung.

Digitized by Google

Hierdurch erkennen wir am sichersten, welches die kranke Niere ist und ob die nach Entfernung des einen Organs zurückbleibende die Arbeit zu übernehmen im Stande ist.

Die unschwer auszuführende Gefrierpunktsbestimmung des Bluts wird in vielen Fällen allein genügen zur Feststellung der Functionsfähigkeit der Nieren; in schwierigeren, zweifelhafteren Fällen wird der Ureterenkatheterismus mit nachfolgender Gefrierpunktsbestimmung des Urins und sonstiger Untersuchung desselben weitere Sicherheit verschaffen.

M. H.! Ich bin mir wohl bewusst, dass die mitgetheilten Beobachtungen noch zu wenig zahlreich sind, um als Thatsachen angesehen zu werden und bereits ein abschliessendes Urtheil danach zu gestatten. Es sind erst die Anfänge für die in der Nierenchirurgie so wichtige Feststellung der Functionsfähigkeit der Nieren vor operativen Eingriffen.

Immerhin aber scheinen mir die gemachten Beobachtungen und ihre Resultate von practischer Bedeutung für die Nierenchirurgie und so wichtig, dass diese neue Methode an einem möglichst reichhaltigen und grossen Material von recht vielen Chirurgen in Anwendung gezogen und auf ihren Werth und ihre Sicherheit geprüft werden möge.

Tabellen.

Tabelle I.

Name Diagnose	Urin		Gefrierpunkt		Harnstoff		Datum
	Tages-menge	Spec. Gew.	Blut δ	Urin Δ	$\frac{1000}{U}$	Tages-menge	
1. Frau L.	1700	1017		0,96	8,31	14,12	5. 4.
Steinniere	2200	10[illegible]		1,11	[illegible]	22,66	6. 4.
Nephrectomie . . .	2000	10[illegible]		1,06		3,20	7. 4.
	2200	10[illegible]		1,14		58	8. 4.
	2200	101[illegible]		03		8	9. 4.
	2200	1015		0			10. 4.
	2000	1015			1[illegible]		11. 4.

Digitized by Google

Name Diagnose	Urin		Gefrierpunkt		Harnstoff		Datum
	Tages-menge	Spec. Gew.	Blut δ	Urin Δ	$\frac{1000}{U}$	Tages-menge	
2. Marie K.	1000	1015	0,56	0,81	13,50	13,50	4. 4.
Carcinoma ovarci recid.	1000	1015		0,95	8,45	8,45	5. 4.
Nephrectomie . . .	1600	1016		0,77	8,80	14,08	6. 4.
	1600	1013		0,86	7,19	11,50	7. 4.
	1600	1012		0,68	10,30	16,48	8. 4.
	1400	1020		0,97	7,47	10,49	9. 4.
3. Wilhelm H.	2800	1015	0,58	1,16	8,57	20,79	8. 4.
Pyelonephritis . . .	2400	1017		1,29	14,50	34,80	9. 4.
Nephrectomie . . .	3200	1011		0,91	9,75	31,20	10. 4.
	2300	1012		1,16	12,50	28,75	11. 4.
	2800	1014		1,15	10,90	30,52	12. 4.
	2800	1015	0,57	1,22	10,60	29,68	13. 4.
3a. Derselbe vor der Operation	1200	1010	0,66		12,80	15,36	16. 2.
Spaltung des paranephritischen Abscesses	900	1015			10,90	9,81	22. 2.
Nierenfistel	1400	1010	0,59		14,7	20,58	28. 2.
	1100	1010			17,40	19,14	
(Die eingeklammerte	(1300)				(3,93)	(5,11)	7. 3.
Zahl aus der Fistel)	1300	1015			18,2	23,66	
	(1600)				(3,4)	(5,44)	8. 3.
4. Karl E.	2000	1008	0,56	1,46	10,9	21,8	12. 4.
	2000	1008			10,9	21,8	13. 4.
Nephrectomie . . .							
5. Elisabeth M.	1500	1023	0,57		26,0	39,0	18. 12.
Steinniere							
Nephrectomie . . .							
6. Martha L.	1000	1020	0,56		17,20	17,20	28. 10.
Tuberculosis renis sius							
Nephrectomie . . .							

Digitized by Google

Tabelle II.

Name Diagnose	Datum	Urin		Gefrierpunkt		Harnstoff	
		Tages-menge	Spec. Gew.	Blut δ	Urin Δ	$\frac{1000}{U}$	Tages-menge
V. Schrumpfniere . . .	22. 3.	3400	1006	0,63	0,85	10,00	34.00
	23. 3.	3000	1006		0,93	11,00	33,00
	24. 3.	3300	1007		0.75	8,41	25.23
	25. 3.	3000	1008		0.81	7.75	23,25
	26. 3.	3000	1008		0,75	7,75	23,25
	27. 3.	3000	1010		0.90	9,70	29,10
	28. 3.	3000	1010		0,74	6,37	19.11
	29. 3.	2800	1011		0.89	10,60	29,68
	30. 3.	3800	1010		0,85	6,82	25,92
Dr. Schrumpfniere . . . Uramie †	25. 3.	2800	1008	0,62	0.65	7,80	21.84
	26. 3.	2400	1009		0.64	10.50	25,20
	27. 3.	1400	1010		0,70	7,76	10.86
	28. 3.	2100	1010		0,54	6,37	13,38
	29. 3.	2300	1009		0,63	6,69	15,39
	30. 3.	2100	1008		0,69	7,36	15,46
	31. 3.	1600	1007		0,58	5,67	8.95
	1. 4.	2400	1008		0,61	6,27	15.02
	2. 4.	2500	1009		0.61	6,77	16.92
M. Ulcus cruris . . .	30. 3.	1300	1025	0.62	1,80	16,7	22,2
	2. 4.	1600	1016		1,14	10,9	17.44
	3. 4.	1900	1018		1,39	13,1	24.89
	4. 4.	1800	1017		1,27	10,3	18.54
	5. 4.	1900	1023		1,64	12,5	23,75
	6. 4.	800	1024		1,62	15,2	
	7. 4.	1700	1015		1,14	13,7	23,29
	8. 4.	1600	1018		1,43	12,8	18.48
	9. 4.	2100	1010		1,42	16,4	34.44

Tabelle III.

Name und Diagnose	Urin		Gefrierpunkt des		Rechte Niere		Linke Niere
	Tages-menge	Spec. Gew.	Urins Δ	Blutes δ			
1. Frau B. 46 J. alt Nephritis parenchym chron. besonders links nicht operirt.	1200	1021	0,60	0,60	klar langsam ausfliessend		klar schnell fliessend
					0,75	Δ	0.19
					7,68	U	2,50
					2 pM.	A	4,5 pM.

Digitized by Google

Name und Diagnose	Urin		Gefrierpunkt des		Rechte Niere		Linke Niere
	Tages-menge	Spec. Gew.	Urins Δ	Blutes δ			
2. Carl J. 26 J. alt Linksseitiger paranephritischer Abscess	1500	1016	1,54	0,56	[1,54] [22,5]	Δ U	klar 1,44 21,2
Frau V. 34 J. alt Rechtseitige Wanderniere mit Hydronephrose nicht operirt.	1200	1016	0,83	0,56	leicht trüb und fleckig 0,36 3,62	Δ $\overline{U}$	klar 0,42 3,95
Frau G. 28 J. alt Tuberculosis renis d. sin? Thierimpfung positiv nicht operirt.	1400	1014	8,85	0,61	trüb fettig zerfallene Epithelien. Reichlich weisse Blutkörperchen 0,65 2.57	$\frac{\Delta}{U}$	leicht trüb Zerfallene Epithelien. Einzelne weisse Blutkörperchen 0,81 5,5
5. Frau H. 27 J. alt Pyelonephritis d. nicht operirt.	1600	1012	0,75	0,6	trüb weisse weisse Blutkörperchen Einzelne Cylinder 0,75 1,5 1 pM.	Δ U A	klar zerfallene Epithelien 1,65 3.7

Digitized by Google

XXXIV.

(Aus der pathol.-anatom. Anstalt des Krankenhauses im Friedrichshain — Prosector Prof. Hansemann.)

Ueber Divertikel am S romanum.

Von

Dr. Konosuke Sudsuki.

(Mit 2 Abbildungen.)

Beim 18. Congresse der Deutschen Gesellschaft für Chirurgie zu Berlin im Jahre 1899 hielt Graser einen Vortrag über „das falsche Darmdivertikel“[1]). In diesem Vortrag behandelte er ein Thema, das schon früher von Klebs, Good und Hansemann bearbeitet wurde. Zu der Frage, wie sich die die Darmwand durchsetzenden Gefässe zur Entstehung dieser Divertikel verhalten, äussert sich Klebs[2]) folgendermaassen: „ . . . Es war mir leicht, zwei Verhältnisse zu constatiren, . . . : erstens bestanden die kleineren aus allen Darmhäuten, waren also nicht, wie gemeinhin angegeben wird, durch einen Prolapsus der Schleimhaut durch die Muskelhaut entstanden, und zweitens sassen sie sämmtlich an solchen Stellen des Mesenteriums, an welchen ein Gefässbündel auf den Darm übergeht, die kleinsten zwischen Arterie und Vene; an anderen Stellen endlich, an denen von einem eigentlichen Divertikel nicht die Rede sein konnte, sah man an den Uebergangsstellen der Mesenterialgefässe auf den Darm die Wandung des letzteren mit einem spitz zulaufenden Anhang in die Gefäss-

[1]) Verhandl. der Deutschen Gesellschaft f. Chirurgie. 1899. II. S. 480.
[2]) Handbuch d. pathol. Anatomie. 1868. Bd. I. S. 272.

Digitized by Google

scheide hineinreichen." Nach Good[1]) liegen alle Divertikel zwischen den Blättern des Mesenteriums beim Zutritt der Gefässe an den Darm, welche zu beiden Seiten über das Divertikel verlaufend, seitlich in die Darmwand selbst eindringen. Hansemann's Ansicht[2]) geht dahin, dass sich um die die Darmwand durchbohrenden Venenstämmchen normaler Weise eine Scheide von lockerem Bindegewebe, zuweilen auch von Fettgewebe befindet, das mit einem an dieser Stelle ganz constanten Fettträubchen unter der Serosa zusammenhängt. Die falschen Dünndarmdivertikel sind Schleimhauthernien, die durch die Venenscheiden hindurchgetreten sind.

Graser beschäftigt sich hauptsächlich mit der Bildung der Divertikel im S romanum; sie sollen auch hier Austülpungen der Schleimhaut in die Gefässscheiden darstellen, und da er sah, dass die beiden Därme, bei denen er zuerst eine ausgebreitete Divertikelbildung am S romanum fand, von Herzfehlerkranken mit häufigen Compensationsstörungen herstammten, und die Gefässlücken auffallend zahlreich und gross waren, so schloss er, „dass durch die übermässig grossen Gefässlücken die Darmwand an zahlreichen Stellen eine verminderte Widerstandsfähigkeit hat und dies um so mehr, als der Füllungsgrad und die Ausdehnung besonders der Venen grossen Schwankungen unterworfen ist, je nachdem die Stauung stärker oder geringer wird." Der Weg, welchen die Schleimhaut bei der Ausstülpung durch die übrigen Darmschichten nimmt, richtet sich genau nach dem Verlaufe der Gefässe. Durch die beiden ersten Fälle aufmerksam geworden unterzog Graser von Neuem 28 Darmstücke, bei denen eine stärkere Stauung im Gebiete der unteren Mesenterialvene bestand, einer genaueren Untersuchung und fand darunter 10 Fälle, welche mikroskopisch eine Divertikelbildung am S romanum zeigten, ohne dass makroskopisch etwas davon zu sehen war. Die grossen Gefässlücken „bilden also nur eine Prädisposition; selbstverständlich ist diese nicht an das Bestehen eines Herzfehlers gebunden; alles was eine

[1]) Casuistische Beiträge zur Kenntniss der Divertikelbildungen und inneren Incarcerationen des Darmtractus. Dissert. Zürich. Aus dem Leichenhause des Cantonspitals St. Gallen. 1894. Dr. Hanau.

[2]) Ueber die Entstehung falscher Darmdivertikel. Virchow's Archiv. Bd. 144. 1896.

Digitized by Google

No.	Alter	Geschlecht	Stauung	Verwachsung	Divertikel	Hauptkrankheit
1	53	m.	k.	g.	falsche	Diabetes.
2	74	m.	„	k.	„	Hirnblutung.
3	76	w.	„	„	„	Hirnerweichung.
4	68	m.	„	st.	„	Magenkrebs.
5	76	w.	„	k.	„	Gallenblasenkrebs.
6	54	m.	„	g.	falsche u. echte	Hirnerweichung.
7	64	m.	„	k.	„ „ „	Herzklappenfehler.
8	68	m.	„	„	„ „ „	Lungentuberkulose.
9	52	m.	„	„	„ „ „	Schrumpfniere.
10	56	m.	st.	„	falsche	Aortenaneurysma.
11	67	m.	g.	„	„	Schrumpfniere.
12	76	m.	st.	g.	„	Hirnblutung.
13	74	m.	g.	k.	„	Prostatahypertroph.
14	65	m.	„	„	falsche u. echte	Herzklappenfehler.
15	47	m.	„	st.	„ „ „	„
16	47	w.	st.	k.	k.	„
17	55	w.	m. st.	„	„	„
18	73	w.	„ „	„	„	„
19	51	m.	st.	„	„	„
20	54	m.	g.	„	„	„
21	29	m.	st.	„	„	„
22	48	m.	„	g.	„	„
23	23	m.	m. st.	k.	„	„
24	39	m.	st.	„	„	„
25	52	w.	m. st.	g.	„	„
26	42	w.	„ „	k.	„	„
27	41	m.	g	„	„	„
28	38	w.	„	„	„	„
29	65	m.	„	„	„	„
30	20	m.	m. st.	„	„	Kyphose.
31	50	m.	g	g.	„	Intermeningeal-blutung.
32	70	m.	„	„	„	Schrumpfniere.
33	64	w.	st.	k.	„	Arteriosklerose.
34	64	m.	„	„	„	Eitr. Pyelonephritis, Lungenemphysem.
35	73	m.	„	„	„	Arteriossklerose.
36	54	w.	m. st.	„	„	Schrumpfniere.
37	61	m.	st.	g.	„	Lebercirrhose.
38	77	w.	k.	„	„	Hirnblutung.
39	57	m.	„	„	„	Lebercirrhose.
40	61	m.	„	„	„	Diabetes.

g. = geringe st. = starke
k. = keine m. st. = mässig starke.

chronische Stauung im Gebiete der Vena mesenterica inferior bedingt, kann diese Prädisposition herbeiführen; . . . zur Entstehung der Hernien bedarf es noch der Gelegenheitsursachen; einer oft-

Digitized by Google

mals wiederkehrenden Drucksteigerung; diese kann man vielleicht in einer öfter wiederkehrenden Kothstauung mit Gasauftreibung sehen."

Als Complicationen und secundäre Veränderungen, die sich an die Divertikel anschliessen und das Interesse der Chirurgen beanspruchen sollen, erwähnt Graser Veränderungen an den tubulösen Drüsen, Druckgeschwüre in den Divertikeln etc. Wenn Druckgeschwüre (die er 6 mal beobachtete) zum Durchbruch in das umgebende Gewebe kommen, so könne man in der Umgebung eines solchen Durchbruchs oft sehr zahlreiche kleine Entzündungs-, ja Eiterherde nachweisen, und die benachbarte Serosa sei häufig schwielig verdickt, narbig geschrumpft, mit derben fibrösen Pseudomembranen bedeckt.

Auf demselben Congresse äusserte Hansemann bei der Discussion über Graser's Vortrag seine Ansicht dahin[1]), dass Herzfehler mit der Divertikelbildung in keinem ursächlichen Zusammenhang stehen, und dass die von Graser in den Vordergrund gestellte Beziehung der Stauung zu den Divertikeln in seinen Fällen eine zufällige sein dürfte.

In der vorliegenden Arbeit habe ich mich bemüht, hauptsächlich die Frage zu beantworten, auf welche Weise und durch welche Ursachen die Divertikel am S romanum zu Stande kommen, was für Veränderungen dieselben in ihrer Umgebung hervorrufen.

Ich habe diejenigen Darmstücke zur Untersuchung genommen, bei denen eine Stauung, besonders in Folge von Herzklappenfehlern vorhanden war oder sich Verwachsungen mit der Umgebung fanden, oder welche eine Divertikelbildung schon makroskopisch nachweisen liessen, im Ganzen 40 Fälle. Dabei fanden sich, wie die vorstehende Tabelle zeigt.

Stauung: in 28 Fällen,
darunter Divertikel: 6 mal.
Keine Stauung: in 12 Fällen,
darunter Divertikel: 9 mal.
Verwachsungen: in 13 Fällen,
darunter Divertikel: 5 mal.
Keine Verwachsungen: in 27 Fällen,
darunter Divertikel: 10 mal.

---

[1]) Verhandlungen der Deutschen Gesellschaft f. Chirurgie. 1899. I. S. 86.

Digitized by Google

Divertikel waren also unter 40 Fällen 15 mal vorhanden, und zwar:

6 mal bei Därmen mit Stauung
9 „ „ „ ohne „
5 „ „ „ mit Verwachsungen
10 „ „ „ ohne „

Diese Divertikel, welche gewöhnlich an mehr oder weniger fettreichen Därmen vorkamen, sassen meist nur am S romanum, in einigen Fällen aber waren sie auch am unteren Theil des Colon descendens spärlich, und in einem Falle (No. 3) am Mastdarm viel zahlreicher als am S romanum vorhanden. Die Anzahl der Divertikel war in den einzelnen Fällen sehr verschieden.

Die meisten Divertikel gehörten zu den sog. falschen, welche eine herniöse Ausstülpung der Schleimhaut durch die Ringmusculatur und oft auch durch die Längsmusculatur der Darmwand darstellen. Aber in 6 Fällen fanden sich daneben auch echte Divertikel, die in einer umschriebenen Ausbuchtung aller Darmschichten bestehen, und zwar waren beide Arten neben einander vorhanden, was auch schon Hansemann erwähnt, oder die falschen Divertikel kamen am Grunde der echten vor. (Fig. 1.) In der Wand der falschen Divertikel fehlte nach dem Gesagten die Ringmusculatur stets, die Längsmusculatur in manchen Fällen, in anderen begleitete die letztere die Schleimhautausstülpung eine Strecke weit, ohne das Divertikel in seinem ganzen Umfang zu umgeben, in einer weiteren Zahl von Fällen umgab sie als zwischen Serosa und Mucosa liegende zusammenhängende Schicht das ganze Divertikel. Es bedarf fast keiner Erwähnung, dass ich diesen Befund bei Serienschnitten, die ich in allen Fällen angefertigt hatte, feststellte, um Täuschungen zu vermeiden. — Die falschen Divertikel waren gewöhnlich in den Appendices epiploicae gelegen, standen, wie auch Graser bemerkt, durch einen engen Gang mit dem Darmlumen in Verbindung und hatten meist eine kolbige Gestalt. Die wahren Divertikel sassen immer an den Stellen, wo die Haustra zu Stande kommen, und hatten einen weiten Eingang.

Was die Entstehung der falschen Divertikel betrifft, so kann man sich, wenn man die ersten Anfänge der Divertikelbildung genauer betrachtet, unschwer überzeugen, dass sie, wie die ange-

Digitized by Google

Fig. 1.

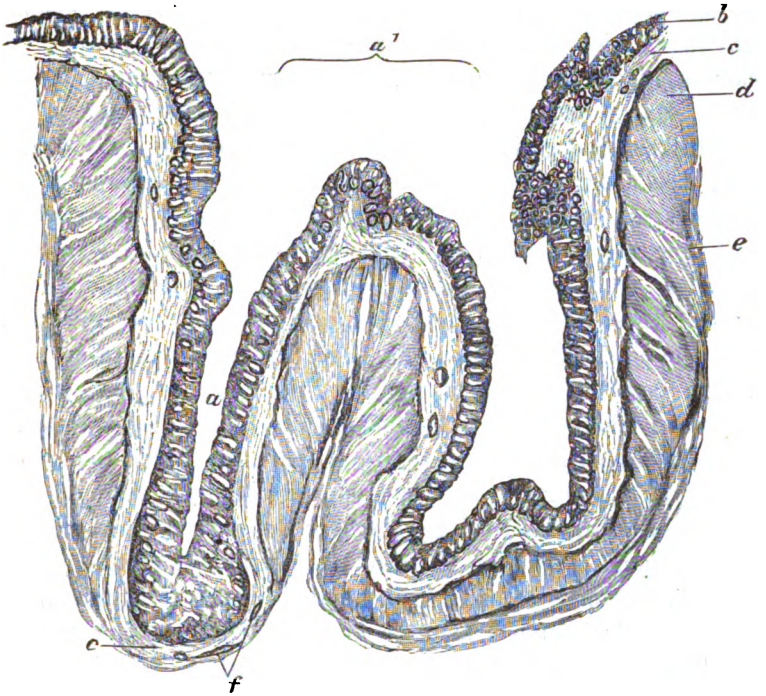

a = falsches Divertikel, a¹ = echtes Divertikel, b = Schleimhaut, c = Submucosa, d = Ringmuskulatur, e = Längsmuskulatur, f = Gefässe.

Fig. 2.

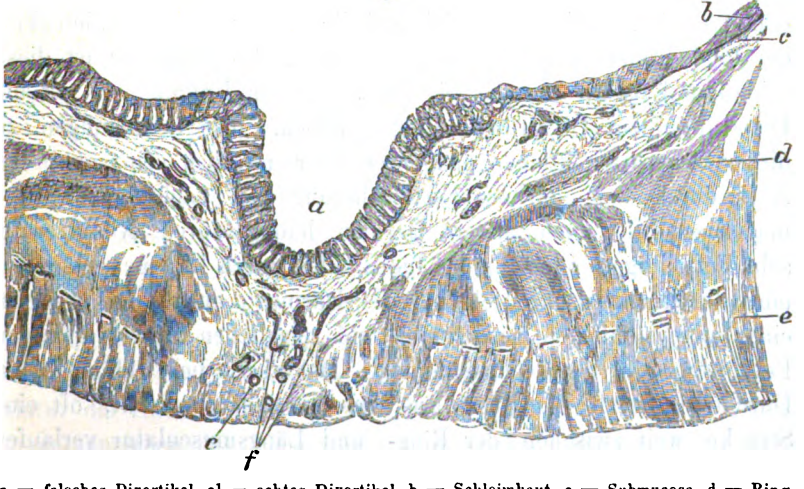

a = falsches Divertikel, a¹ = echtes Divertikel, b = Schleimhaut, c = Submucosa, d = Ringmuskulatur, e = Längsmuskulatur, f = Gefässe.

Digitized by Google

führten Autoren angeben, durch eine Ausstülpung der Schleimhaut und Submucosa durch die Gefässlücken zu Stande kommen (Fig. 2), wo sich die die Muscularis durchsetzenden Gefässe, von lockerem Bindegewebe, zuweilen auch von Fettgewebe umgeben, finden. Man muss daher annehmen, dass die Darmwand an den Gefässlücken eine geringere Widerstandsfähigkeit besitzt. Graser meint, dass eine stärkere Stauung im Gebiete der unteren Mesenterialvene an den Gefässlücken, welche in Folge von Stauung übermässig gross werden, die Widerstandsfähigkeit der Darmwand vermindere und so eine Prädisposition zur Divertikelbildung hervorrufe. Diese Annahme lässt aber eine Erklärung der Divertikelbildung in denjenigen Fällen, die ohne Stauung einhergehen, nicht zu. Ich fand eine allgemein gültige Erklärung für die geringere Widerstandsfähigkeit der Gefässlücken darin, dass die Gefässlücken bei verschiedenen Individuen an Grösse sehr verschieden sind, unabhängig von Stauung in den Gefässen, und dass in den grösseren Gefässlücken lockeres Bindegewebe oder Fettgewebe oft in grösserer Menge vorhanden ist. In Därmen mit Stauung sind die Gefässlücken zwar oftmals recht gross, können aber auch verhältnissmässig klein sein. Andererseits sind sie auch bei Därmen ohne Stauung nicht selten verhältnissmässig gross. Es ist leicht einzusehen, dass das lockere Bindegewebe eine viel geringere Widerstandsfähigkeit haben muss, als die Darmmusculatur. Bei der Bildung der Divertikel kommt es gar nicht darauf an, ob das Gefäss eng oder weit ist, sondern lediglich auf die Grösse und Nachgiebigkeit der bihde- oder fettgewebigen Umgebung des Gefässes; ist diese schlaff und nachgiebig, dabei von grösserem Umfang, so ist die Disposition zur Divertikelbildung gegeben. Die Bedingungen zu dieser Disposition können angeboren oder erworben sein; erworben z. B. durch eine stärkere Fettwucherung mit nachfolgender Abmagerung (wie auch andere Hernien häufig durch Abmagerung sehr Fettleibiger, oder [in der Linea alba] durch Lipome entstehen) oder durch chronische Dehnung des Darmes; angeboren in Form einer ungewöhnlichen Ausdehnung und reichlichen Entwicklung von Fettgewebe in den Gefässlücken. Da aber die Gefässe beim Durchtritt durch die Muscularis, wie Graser bemerkt, oft eine Strecke weit zwischen der Ring- und Längsmusculatur verlaufen oder die letztere sehr schief durchsetzen, und da die Längsmuscu-

Digitized by Google

latur an den Stellen, wo die Divertikel auftreten, immer viel schwächer entwickelt ist, so erscheint es sehr erklärlich, dass die Schleimhaut, wenn sie sich einmal in die Gefässlücken der Ringmusculatur eingesenkt hat und bis zur Längsmusculatur vorgedrungen ist, bei weiterer Ausstülpung nicht immer durch die Gefässlücken der Längsmusculatur durchzutreten braucht, sondern oft die Längsmusculatur wegen ihrer geringeren Widerstandsfähigkeit mit ausdehnt. So kann man verstehen, dass die Divertikel oft in ihrer Wand die verdünnte Längsmusculatur enthalten.

Aus dem oben Gesagten geht hervor, dass bei der Divertikelbildung die Stauung als ursächliches Moment nicht in Betracht kommt. Dafür spricht auch vor allem die Thatsache, dass in den von mir untersuchten Fällen Divertikel an Därmen ohne Stauung häufiger waren, als an solchen mit Stauung.

Es ist klar, dass es zum Zustandekommen der Divertikel noch eines besonderen Druckes bedarf, und dieser muss in Kothstauungen und Gasauftreibungen gesucht werden, wie auch Graser und Andere meinen, obgleich dies nicht direkt nachweisbar ist. Dabei kommt noch die Thätigkeit der Musculatur in Betracht, die in dem Bestreben, die ihr entgegenstehenden Hindernisse fortzuschaffen, sich hauptsächlich in der Richtung des geringsten Widerstandes, d. h. in der Richtung der Gefässlücken geltend macht.

Es sind also nach meiner Ansicht drei Momente hervorzuheben, welche bei der Entstehung der falschen Divertikel eine Rolle spielen: 1. Geringere Widerstandsfähigkeit des lockeren Bindegewebes und Vorhandensein von Fettgewebe in den Gefässlücken, 2. Druck durch Koth und Gas, und 3. Muskelwirkung.

Was die Entstehung der echten Divertikel betrifft, so sieht man leicht ein, dass es dazu ebenso, wie bei den falschen Divertikeln, des Druckes durch Koth und Gas bedarf. Ich glaube aber, dass die Muskelwirkung auch auf das Zustandekommen dieser Divertikel einen gewissen Einfluss hat. Bekanntlich sind die Haustra nicht bei allen Därmen gleich entwickelt; bei Därmen mit starker Haustrabildung ist die Ringmusculatur zwischen den einzelnen Haustra viel stärker, als an diesen selbst, und die Musculatur der Haustra nicht immer von gleichmässiger Stärke. Beim Zusammenziehen des Darmrohres muss daher die Darmwand sich dort ausdehnen, wo sie weniger kräftig ist.

Digitized by Google

Einige Worte noch über die Veränderungen in der Umgebung der Divertikel. Wie oben schon erwähnt, waren Verwachsungen der Flexura sigmoidea mit der Umgebung 5 mal unter 15 Fällen mit Divertikeln vorhanden. Die mikroskopische Untersuchung ergab dabei meist geringe Infiltrationen mit Leukocyten, besonders im Binde- und Fettgewebe um die Divertikel, manchmal auch in der Serosa. Diese Entzündungserscheinungen sind wohl durch die Divertikel bedingt, wie auch Graser meint. Dabei ist jedoch zu bemerken, dass man auch bei Därmen mit Verwachsungen, aber ohne Divertikel oft ähnlichen Infiltrationen begegnet. Ich konnte in meinen Fällen keinen Durchbruch der Divertikel beobachten, womit natürlich nicht geleugnet werden soll, dass das nicht vorkommen könnte.

Nebenbei möchte ich noch bemerken, dass ich in vielen Fällen von Divertikeln eine mässige Entzündung in der Mucosa und Submucosa fand.

Zum Schluss spreche ich meinem hochverehrten Lehrer, Herrn Prof. Hansemann, für seine Anregung und gütige Unterstützung bei dieser Arbeit meinen aufrichtigsten Dank aus.

Digitized by Google

XXXV.

Chondromatose der Kniegelenkkapsel.[1]

Von

Dr. P. Reichel,

Chefarzt des Stadtkrankenhauses zu Chemnitz.

Die Zahl der bisher bekannt gewordenen eigentlichen Gelenkgeschwülste, nicht der der knöchernen Gelenkenden, ist noch recht klein. Am häufigsten beobachtet und beschrieben sind wohl die unter dem Namen des Lipoma arborescens bekannten Fettgeschwülste. Einige Beobachtungen existiren von solitären intraarticulären Lipomen. Garrè beschrieb einen Fall eines diffusen Sarkoms der Kniegelenkkapsel, der aber wahrscheinlich seinen Ausgangspunkt im Condylus des Femur hatte. Von dem Vorkommen reiner intraarticulärer Knorpelgeschwülste der Gelenkkapsel finde ich in der Literatur nichts erwähnt[2]).

Bekannt ist freilich das Auftreten von Knorpelzellen in den Gelenkzotten, bekannt die oft beträchtliche Wucherung knorpelhaltiger Gelenkzotten zu geschwulstartigen Bildungen von ziemlich erheblicher Grösse bei chronisch entzündlichen Processen des Gelenkes, beim Hydarthros, namentlich aber bei der deformirenden Arthritis. Jeder kennt die so häufigen auf diesem Wege entstandenen, oft in so enormer Massenhaftigkeit auftretenden freien Gelenkkörper. Ebenso bekannt sind die von dem Gelenkknorpel aus entstehenden, das knöcherne Gelenkende umformenden, theilweis verkalkenden oder verknöchernden Ecchondrosen der Arthritis

---

[1]) Vorgetragen am 1. Sitzungstage des XXIX. Congresses der Deutschen Gesellschaft für Chirurgie zu Berlin, 18. April 1900.

[2]) Herr Dr. Müller, Oberarzt am Louisenhospital in Aachen, theilte mir nach meinem Vortrage mündlich mit, dass er einen dem meinen analogen Fall einmal an einem Daumengelenke beobachtet und beschrieben habe.
Verf. (Anm. bei der Correctur).

Digitized by Google

deformans. — Was aber den Fall, über den ich im Folgenden in Kürze berichten will, von diesen Processen unterscheidet, ihn auch abgesehen von dem Umfange der Neubildung als seltenen Ausnahmefall erscheinen lässt, ist das vollständige Fehlen entzündlicher Veränderungen, die rein knorpelige Beschaffenheit der Geschwulst, ihre ausschliessliche Beschränkung auf die Synovialis, das Freibleiben der Gelenkenden.

Der zur Zeit der Aufnahme ins Krankenhaus 36jährige Patient Johann S. aus Chemnitz hatte zuerst vor 5 Jahren ein Dickerwerden seines linken Knies beobachtet, war aber dadurch nicht weiter belästigt und in seiner Arbeit als Maurer gestört worden. Beim Ueberschreiten eines Eisenbahngleises spürte er eines Tages ein von heftigem Schmerz begleitetes Knacken im Gelenk. Das Gelenk schwoll stark an; die Schmerzen liessen zwar in den nächsten Wochen unter Einreibungen nach, aber die Schwellung nahm zu. Ein von einem Arzt an der Aussenseite des Knies gemachter Einschnitt soll damals „zwei Hände voll Knorpel mit Blut und Eiter“ entleert haben. Die Schnittwunde heilte rasch. Patient wurde wieder arbeitsfähig. Eine erneute Zunahme der Gelenkgeschwulst besonders an der Innenseite des Knies und das Auftreten von Schmerzen daselbst veranlasste ihn, am 3. Januar 1900 sich in das Stadtkrankenhaus zu Chemnitz aufnehmen zu lassen.

Der gesund aussehende, ziemlich gut genährte und kräftige Mann ging fast ohne zu hinken. Beide Füsse zeigten eine geringe Plattfussstellung, die links etwas mehr ausgeprägt war, als rechts. Das linke Knie war stark verdickt. Die Schwellung entsprach wohl ungefähr den Grenzen der übermässig ausgedehnten Kniegelenkkapsel, war aber weit unregelmässiger, als bei einer Ausweitung durch einen Flüssigkeitserguss. Besonders auffallend war eine Vorwölbung zu beiden Seiten der Quadricepssehne, namentlich aber an ihrer Aussenseite. Die hier nach aussen oben von der Patella vorspringende Geschwulst sass breitbasig dem Knochen auf, liess sich nicht über ihm verschieben, überragte den oberen Kniescheibenrand um 9 cm und hatte anscheinend knochenharte Consistenz. Ihrer Mitte sass nabelartig eine etwas weichere kleinere Geschwulst mit einer Basis von etwa Zwanzigpfennigstückgrösse auf. Die Haut über dieser zeigte eine lineäre, kleine, von dem früheren Einschnitt herrührende Narbe. Im Uebrigen war die Hautbedeckung des

Digitized by Google

ganzen Kniees, von einem geringen Eczem abgesehen, völlig normal. Die am Innenrand der Sehne sich mit nach oben innen gerichteter Convexität vorwölbende Geschwulst reichte auch fast handbreit über den oberen Kniescheibenrand hinauf, hatte eine Länge von 11 cm, eine Breite von 8 cm und derbe, doch nur an einigen Stellen knorpelharte Consistenz; sie liess sich ein wenig auf der Unterlage verschieben. — Die Kniescheibe war etwas einwärts verschoben, ihre Contouren für das Auge kaum erkenntlich. Nach aussen von ihr fühlte man einen etwa haselnussgrossen, knorpelharten, unter leichtem Knirschen verschieblichen Tumor. Mehrere ähnliche, bohnen- bis haselnussgrosse Körper waren über der äusseren Geschwulst im Bereich der nabelartigen Erhebung tastbar. Bei Bewegungen des Gelenkes fühlte man überall rauhes Knirschen und Reiben, „Erbsenreiben". Ein Flüssigkeitserguss im Gelenk bestand nicht; die Patella lag den Condylen des Femur innig auf.

Der Umfang des Oberschenkels über der Höhe der Anschwellung, d. h. 2 cm oberhalb des oberen Kniescheibenrandes betrug 44 cm, an der entsprechenden Stelle rechts $39^1/_2$ cm. Hingegen war die Musculatur des linken Beines etwas atrophirt. An gleichen Stellen der Mitte des Oberschenkels maass der Umfang rechts $49^1/_2$ cm, links $44^1/_2$ cm, der grösste Wadenumfang rechts 35 cm, links $32^1/_2$ cm. — Die Function war verhältnissmässig wenig beeinträchtigt. Patient konnte den Unterschenkel vollständig strecken und bis zu einem Winkel von fast 100° beugen.

Die Untersuchung des übrigen Körpers ergab einen durchaus normalen Befund.

Eine ganz bestimmte Diagnose konnte nicht gestellt werden. Klar war ja, dass eine Anzahl freier, wahrscheinlich knorpeliger Körper im Gelenk lagen. Die anscheinend knochenharte, dem äusseren Femurcondyl unverschieblich aufsitzende Geschwulst liess im Zusammenhang mit diesen über ihr und im Gelenk fühlbaren freien Gelenkkörpern daran denken, dass es sich um einen der seltenen Fälle von intraarticulärer Exostosis cartilaginea handeln könne, wie einen solchen von Volkmann zuerst auf dem Chirurgencongress 1885 gelegentlich der Discussion über Exostosis bursata mitgetheilt hatte. Mit dieser Annahme war aber die derbe, die Form des oberen Recessus des Kniegelenks wiedergebende, seine

Digitized by Google

gewöhnliche Ausdehnung allerdings bedeutend übersteigende Geschwulst an der Innenseite der Quadricepssehne schwer in Einklang zu bringen. — Zu der Annahme einer monarticulären Arthritis deformans passte nicht recht die Form und der hauptsächliche Sitz der Geschwulst.

Art und Ausdehnung des Eingriffes wurden deshalb von dem Befunde bei der Operation selbst abhängig gemacht und diese als einfache Arthrotomie mit einem 16 cm langen, nach aussen leicht convexen Schnitt nach aussen von der Kniescheibe und Quadricepssehne begonnen. Es zeigte sich, dass die im Status erwähnte, dem nach aussen von der Quadricepssehne befindlichen Haupttumor nabelartig aufsitzende kleinere Geschwulst eine herniöse Vorstülpung der Synovialis durch einen Schlitz der Bindegewebskapsel war. Aus dem Gelenk entleerten sich etwa ein Kaffeelöffel voll klarer Synovia und die nach aussen vom Kniescheibenbande und der Patella fühlbar gewesenen freien Gelenkkörper. Die blosliegende Synovialis war übersät mit einer Unzahl stecknadelkopf- bis erbsengrosser knorpliger Geschwülste von opalescirender, bläulichweisser Färbung. Der nach oben aussen von der Kniescheibe fühlbar gewesene harte Tumor war, wie sich jetzt nach Entspannung der Kapsel durch den Schnitt herausstellte, nicht mit dem Knochen verwachsen, sondern in der Synovialis entwickelt, liess sich unschwer hervorziehen und entfernen. Er war etwa 9 cm lang, 5—6 cm breit und 4 cm dick, besass knorpelige Consistenz, hatte eine kleinhöckrige Oberfläche und bläulichweisse Farbe.

Da die gesammte Gelenkkapsel erkrankt war, eine radicale Ausräumung von Seitenschnitten aus schwer möglich war, wurde jetzt ein bogenförmiger querer Resectionsschnitt hinzugefügt, der oberhalb der Patella, nach aufwärts convex, den Streckapparat und die Gelenkkapsel von einem Seitenbande zum andern durchtrennte und nach Aufklappung des Gelenkes zur typischen Arthrectomia synovialis, wie sonst bei Gelenktuberculose üblich, geschritten.

Der obere Recessus des Kniegelenks bildete einen Sack von erheblich grösserer Ausdehnung, als man ihn gewöhnlich trifft; seine Wandung war grösstentheils in eine Art starrer Platten umgewandelt. Die grösste dieser Platten hatte ungefähr die Ausdehnung des Handtellers einer Frauenhand und Fingerdicke; aber auch an den am wenigsten veränderten, noch leicht biegsamen

Digitized by Google

Theilen der Sackwand war die Innenfläche mit den gleichen knorpeligen, zottenartigen Geschwülsten bedeckt, wie an der äusseren Hälfte der Gelenkkapsel. Ganz gleich waren die Veränderungen der Synovialis in der unteren Hälfte der Gelenkhöhle; überall reichten sie bis zur Ansatzstelle der Kapsel an die knöchernen Gelenkenden, bezw. die Patella oder die Semilunarknorpel. Nur um wenige Millimeter weit griffen die knorpeligen Zottenwucherungen auf den Rand der Gelenkknorpel — wie beim tuberculösen Pannus — über. Die Gelenkknorpelflächen selbst aber boten im Allgemeinen ein durchaus normales Aussehen. Nur da, wo freie Gelenkkörper sich zwischen die Gelenkflächen eingepresst hatten — eine Anzahl solcher war gleich nach Aufklappung des Gelenkes vorgequollen —, erschienen die Gelenkflächen etwas eingedrückt und war der Knorpel etwas matter glänzend; doch bestand nirgends eine Auffaserung oder Usur des Knorpels; ebenso fehlten knorpelige oder knöcherne Wucherungen, wie man sie bei der Arthritis deformans trifft, vollständig. Auch die Semilunarknorpel waren intact.

Da auch die hinteren Recessus überall mit Knorpelwucherungen angefüllt, die Kreuzbänder von ihnen umwuchert waren und durchschnitten werden mussten, auf ein functionstüchtiges bewegliches Gelenk somit doch nicht mehr gerechnet werden durfte, so wurde schliesslich die typische Resection ausgeführt, und von der Tibia ein $^1/_2$—$^3/_4$ cm, vom Femur ein $1^1/_2$—2 cm breites Stück quer abgesägt. Das Knochengefüge der Sägeflächen war durchaus normal. —

Nach hinten unten weitete sich die Gelenkkapsel entsprechend der Bursa poplitea stark aus; aus dieser liess sich eine fast hühnereigrosse Knorpelgeschwulst von der gleichen Beschaffenheit, wie an der übrigen Synovialis, ausschälen. — Die zur Synovialis tretenden Gefässe waren erheblich erweitert, so dass zahlreiche Unterbindungen nöthig wurden. Die Bindegewebskapsel zog überall intact über die knorpelig entartete Synovialkapsel hinweg.

Die aus dem Gelenk entfernten zahlreichen freien Gelenkkörper wechselten in ihrer Grösse von der einer Linse bis zu der einer Wallnuss, hatten unregelmässige, drusenartige Form, kleinhöckerige Oberfläche, mehr reinweisse, weniger bläuliche Farbe als die Knorpelgeschwülste der Synovialis, denen sie aber sonst durchaus

Digitized by Google

glichen. Der Wassergehalt sämmtlicher Knorpelwucherungen schien sehr gross, ihr specifisches Gewicht sehr gering zu sein, was namentlich bei dem aus der Bursa poplitea entfernten Körper auffiel.

Das Gelenk wurde primär mit Jodoformgaze tamponirt. Nach 4 Tagen wurden die Tampons entfernt, die Resectionsflächen durch 2 lange Nägel gegen einander fixirt, die Wunde genäht. — Der Verlauf war ohne Störung. Am 7. April wurde der Patient mit in Streckstellung versteiftem linken Kniegelenk gesund entlassen.

War schon der makroskopische Befund ganz ungewöhnlich und machte die Annahme einer chronisch entzündlichen Hyperplasie einer deformirenden Arthritis in hohem Maasse unwahrscheinlich, so bestätigte die sorgfältige mikroskopische Untersuchung, dass es sich in der That um eine rein auf die Synovialis beschränkte Knorpelgeschwulst, eine diffuse Chondromatose der Synovialkapsel handelte.

Kein Theil der Synovialkapsel zeigte noch normale Structur; doch gewährte ein Vergleich der von verschiedenen Stellen des Gelenks entnommenen Präparate immerhin ein ziemlich anschauliches Bild über die einzelnen Entwickelungsstadien der Geschwulstbildung[1]).

Der Process beginnt mit einer Vermehrung und Vergrösserung der Synovialzotten. Schon sehr früh treten in ihren Enden Knorpelzellen auf, zuerst nur wenige Zellen, die aber bald zu grösseren, sich mit Hämatoxylin dunkel färbenden Zellhaufen anwachsen. Nur in wenigen Zotten vermisst man Knorpelzellen vollständig. Um die Zellhaufen herum scheidet sich eine hyaline Masse ab, die ringsum von gefässreichem, theils lockerem, theils derberem Bindegewebe umgeben wird. Erst mit Grösserwerden der Knorpelwucherung erreicht sie, bezw. ihr hyaliner Mantel die Zottenoberfläche. Durch ihr Wachsthum rücken die benachbarten gewucherten Knorpelzotten an einander, platten sich ab, verschmelzen mit einander, so dass nur eine dünne gefässhaltige Bindegewebsschicht die ursprünglichen Einzelherde später von einander trennt.

---

[1]) Anm.: Herrn Professor Dr. Nauwerck sage ich für die gütige Ueberlassung der von ihm angefertigten mikroskopischen Präparate zur Durchsicht meinen besten Dank. Verf.

Digitized by Google

Die grösseren Geschwülste zeigen das Bild des typischen Enchondroms, haben einen lappigen alveolären Bau. Die Grösse der einzelnen Läppchen ist verschieden, ebenso die Menge des die centralen Knorpelzellherde umscheidenden Hyalins. Die die Läppchen trennende Stützsubstanz besteht aus Zügen gefässhaltigen Bindegewebes, bezw. Binde-Fettgewebes. Die Zahl der Fettzellen an den verschiedenen Stellen wechselt stark. In diese Stützsubstanz erstreckt sich das zellose Hyalin oft ziemlich weit in Form von Balken hinein.

Im Allgemeinen handelt es sich um rein hyaline Knorpelbildung; doch zeigt das Hyalin an den Stellen vorgeschritteneren Wachsthums Zeichen beginnenden Zerfalles, eine gewisse Zerfaserung, ohne dass jedoch irgend das Bild von Faserknorpel auftritt. Ebenso sieht man eine Anzahl Knorpelzellen der Atrophie verfallen. — An einigen Stellen beobachtet man aber die Umwandlung des hyalinen Knorpels in Schleimgewebe. An manchen ist das Stützgewebe in grösserer Ausdehnung in Schleimgewebe verwandelt, so dass die Geschwulst hier den Charakter eines Chondromyxomes annimmt. — An einigen Stellen sind die Knorpelzellen von feinsten Kalkstäubchen umgeben, doch ist von einer stärkeren Verkalkung nirgends die Rede, die Geschwulst vielmehr überall leicht schneidbar, saftreich. Verknöcherung besteht an keiner Stelle.

Die Bindegewebskapsel zieht, an dem Process ganz unbetheiligt, über die kleineren wie grösseren Knorpelwucherungen der Synovialkapsel hinweg.

Der Knorpelüberzug der knöchernen Gelenkenden zeigt wohl an den Stellen, wo er durch die freien Gelenkkörper gedrückt wurde, geringfügige Veränderungen, doch sind dieselben augenscheinlich nur secundärer Natur. Die Knorpeloberfläche ist glatt; weder besteht eine lamellöse Zerklüftung, noch eine kolbige Zerfaserung, wie bei der Arthritis deformans. Vor Allem fehlt jegliche Wucherung der Knorpelzellen; ebensowenig beobachtet man im Gelenkknorpel eine abnorme Markraumbildung. Seine Grenzen gegenüber dem unter ihm liegenden, gleichfalls unveränderten Knochengewebe sind scharf.

Die freien Gelenkkörper zeigen mikroskopisch den gleichen Bau, wie die Knorpelwucherungen der Gelenksynovialis; nur erscheinen sie minder saftreich, zum Theil geschrumpft.

Digitized by Google

Die Ursachen der Erkrankung sind unklar. Von vorausgegangenen entzündlichen Processen oder einem Trauma ist nichts bekannt; vielmehr stellte der Patient beides bestimmt in Abrede. — Von besonderem Interesse dünkt mir die diffuse Ausbreitung des Krankheitsprocesses über das ganze Gelenk. Es handelt sich nicht etwa um eine ursprünglich solitäre, an einer Stelle der Gelenkkapsel entstandene Neubildung, die nur durch stetes Weiterwachsen in der Continuität schliesslich die ganze Kapsel ergriffen hat, sondern das Geschwulstgewebe ist an verschiedenen, von einander durch minder stark erkrankte Theile getrennten Stellen gleich weit entwickelt. Man kann sich des Eindrucks kaum erwehren, dass ein contagiöses Agens in das Gelenkinnere gelangt, nach allen Theilen desselben durch die Bewegungen mit der Synovia verschleppt sei und überall — ähnlich, wie bei der Tuberculose — inficirend gewirkt habe. Welcher Art dieses supponirte Contagion sei, darüber enthalte ich mich jedes Urtheils.

Neu ist ja auch eine solche Auffassung nicht, hebt doch schon Virchow in seinem Werke „Die krankhaften Geschwülste“ (p. 488) hervor, dass jedes grössere Enchondrom ein Multiplum sei, so sehr es sich auch als eine Einheit darstellen mag, und sagt: „Bei gewissen Secundärknoten habe ich keinen Zweifel, dass ihre Bildung schon eine Dissemination in die Nachbarschaft voraussetzt, also eine Art von Ansteckung, von Contagion der Nachbargewebe darstellt.“ Dass der Gelenkknorpel selbst dabei nicht mit ergriffen wird, mag freilich auffallen, findet aber seine Analogie in Fällen von Enchondromen benachbarter Gelenkenden. Auch dann bleiben, wie Virchow an der gleichen Stelle hervorhebt, die Gelenkknorpel fast immer unversehrt.

Ob in unserem Falle die Neubildung als eine maligne aufzufassen ist, kann erst die Zukunft lehren. Zur Zeit besteht ein Recidiv nicht. Der Uebergang reinen Chondrom- in Myxomgewebe an einzelnen Stellen macht wohl einen solchen Verdacht rege; der Umstand, dass die Erkrankung sich überall auf die Synovialis beschränkte, die Bindegewebskapsel ebenso völlig frei liess, wie die Gelenkknorpel, die Menisken, die knöchernen Gelenkenden, erlaubt aber wohl eine günstige Prognose zu stellen.

Digitized by Google

XXXVI.

Zur Behandlung des hochgradigen Schiefhalses mittelst partieller Exstirpation des Kopfnickers nach Mikulicz.[1]

Von

Professor Dr. A. Hoffa

in Würzburg.

(Hierzu Tafel X und XI.)

Durch Mikulicz und seinen Schüler Kader ist die Lehre vom Caput obstipum in den letzten Jahren wesentlich gefördert worden. Für die Aetiologie des Leidens wurde ein neues Moment, das der hämatogenen Infection des bei schwerer Geburt lädirten Kopfnickers eingeführt, für die histologische Unterlage des Leidens wurde der Nachweis des Vorhandenseins einer interstitiellen Myositis im geschrumpften Muskel erweitert; für die Therapie schliesslich wurde von Mikulicz zuerst die Methode der totalen, später die Methode der partiellen Exstirpation des verkürzten Kopfnickers angegeben. Ich will mich heute nur mit der Therapie beschäftigen und zwar von der Absicht ausgehend, die Methode von Mikulicz für ältere, schwerere Fälle von Caput obstipum zu empfehlen, da mir, soweit ich die Litteratur überschauen kann, ausser den Mikulicz'schen Fällen nur noch ein nach Mikulicz operirter, ebenfalls sehr günstig verlaufener Fall von Norden[2] bekannt geworden ist.

[1] Vorgetragen am 4. Sitzungstage des XXIX. Congresses der Deutschen Gesellschaft . Chirurgie zu Berlin, 21. April 1900.

[2] Norden, Zur Schiefhalsbehandlung. Münchener med. Wochenschrift 1900. No. 10.

Digitized by Google

In der Klinik von Mikulicz wurden vom 1. April 1891 bis zum 1. October 1895 22 Fälle von Schiefhals, theils mit totaler, theils mit partieller Exstirpation des betreffenden Muskels behandelt. Da Mikulicz selbst wegen der Gefahr der Verletzung des Nervus accessorius die totale Exstirpation des M. sternocleidomastodeus verlassen hat, brauchen auch wir nur die partielle zu berücksichtigen. Das Verfahren gestaltet sich nach Mikulicz's eigenen Worten folgendermaassen: Ein Längsschnitt von 3—4 cm wird zwischen Clavicular- und Sternalportion des Kopfnickers durch die Haut und das Platysma geführt. Indem nun die Wundränder mit scharfen Hacken das eine Mal nach der Sternalportion, das andere Mal nach der Clavicularportion verschoben werden, unterminirt man beide Muskelpartieen theils mit dem Messer, theils stumpf dicht an ihren Insertionsstellen. Während man zum Schutze der darunter liegenden Theile ein Elevatorium unterschiebt, löst man die Muskelenden unmittelbar am Knochen von Clavicula und Sternum ab; ist dies geschehen, so packt man jedes Ende mit einer Arterienklemme und zieht es kräftig nach oben; theils stumpf, theils mit dem Messer schabend löst man jede Portion bis an die Vereinigungsstelle aus ihrer Umgebung. Während bei der Operation nach den anderen Methoden der Kopfnicker durch entsprechende Stellung des Kopfes mässig gespannt wurde, wird der Kopf bei der Herauslösung des gemeinsamen Muskelstückes so weit als möglich nach der Seite des kranken Muskels geneigt. So gelingt es von der gesetzten kleinen Wunde aus, den Muskel ohne Schwierigkeiten bis an die Eintrittsstelle des Nervus accessorius freizulegen.

Nun werden die untersten 2 Drittel, mindestens aber die unterste Hälfte des Muskels exstirpirt; hingegen muss man den obersten und hintersten Theil unberührt lassen, um die Verletzung des Nervus accessorius zu vermeiden.

Nach der Operation macht man mit dem Kopfe abwechselungsweise auszuführende passive Bewegungen im Sinne einer alternirenden Wirkung der beiden gesunden Musc. sterno-cleidomast., um durch dieselben ein mehr oder weniger vollständiges Zerreissen der noch etwa restirenden hemmenden Stränge herbeizuführen; die so nicht gut zu beseitigenden Stränge werden womöglich an mehreren Stellen von der Wunde aus mit Messer oder

Digitized by Google

Scheere durchtrennt. Man darf nicht eher ruhen, als bis man alle Stränge durchtrennt hat. Bisweilen ist der Kopfnicker selbst derber als das festeste Sehnengewebe und so innig mit dem umgebenden, ebenfalls starren Gewebe verwachsen, dass seine Ausschälung nur mühevoll, Millimeter für Millimeter, gelingt.

Was die Blutung anbetrifft, so ist dieselbe nicht geringfügig; sie wird theils durch Unterbindung, theils durch provisorische Tamponade sorgfältig gestillt, damit man eine ungestörte Primaheilung und eine möglichst weiche und nachgiebige Narbe erhalte. Die Wunde wird gut vernäht. Aus Vorsicht soll man aber den unteren Wundwinkel offen lassen oder ein Drainrohr daselbst einlegen, denn es sickert manchmal doch noch nachträglich Blut aus kleinsten Gefässen und füllt die schwer zu komprimirende Wundhöhle mit einem die Heilung erschwerenden Blutcoagulum.

Der Verband kann nicht immer sofort in der überkorrigirten Stellung angelegt werden; denn in einer Anzahl von Fällen ist die Haut der betreffenden Halsseite zu sehr verkürzt; sie spannt sich bei überkorrigirter Kopfstellung brückenartig von der Clavicula zum Unterkiefer und Warzenfortsatz; so aber würde ein Hohlraum entstehen, der die Wundheilung stört. Deshalb soll man wenigstens in den ersten Tagen nach der Exstirpation einen gut komprimirenden Verband in nur theilweise korrigirter Stellung anlegen. Der Nachtheil dieser Operation ist, dass Verletzungen der Nerven und grossen Halsgefässe passiren können.

Die Wunde heilte in 19 Fällen nach solcher Operation per primam, bloss in 3 Fällen trat eine leichte Infection auf. Das Endresultat war aber in gar keinem Falle beeinträchtigt. Mikulicz fand es sehr auffallend, dass sich häufig in der ganzen Ausdehnung des Wundkanals zunächst eine derbe callöse Narbe bildete, die sich auch an der äusseren Schnittwunde und selbst an den Stichkanälen als keloidartige Verdickung bemerkbar machte, wie sie sonst nach den Operationen des Halses nicht bemerkt wird. Diese Narbe zeigte ursprünglich eine grosse Tendenz zur Schrumpfung, sodass vielleicht in der ersten Zeit nach der Operation die Kopfstellung und die Skoliose der Halswirbelsäule schlimmer waren, als bisher. Erst im Verlaufe von Wochen und Monaten schwand diese Verdickung, um einer ganz weichen, nachgiebigen Narbe Platz zu machen.

Digitized by Google

Die von Mikulicz durch seine Operationsmethode erreichten Resultate waren ausgezeichnete. Selbst in schweren Fällen wurde eine wirkliche Heilung in der von Kader genauer präcisirten Weise erreicht, dass der Kopf nach der Operation nicht nur aufrecht, sondern auch in der Mittellinie des Körpers stand, dass er nach beiden Seiten gleich frei bewegt werden konnte und die Wirbelsäule normal gestreckt war. Ausserordentlich wichtig ist es dabei, dass diese guten Resultate in vielen Fällen ohne jede weitere orthopädische Nachbehandlung ganz spontan erreicht wurden. In anderen Fällen genügte eine einfache orthopädische Behandlung, um die Heilung herbeizuführen.

In kosmetischer Hinsicht hatte das von Miculicz geübte Verfahren gegenüber der subcutanen Tenotomie den Nachtheil einer grösseren Hautnarbe und stärkeren Abflachung der kranken Halsseite. Doch waren die Hautnarben nicht grösser, als bei der früher geübten offenen Durchschneidung des Kopfnickers und wurden sie mit der Zeit immer weniger sichtbar. Die Abflachung der kranken Seite besonders in ihrer oberen Hälfte war bei der partiellen Exstirpation kaum stärker als bei den übrigen Operationsmethoden, und die restirende hässliche Vertiefung dicht unter der Clavicula fehlt selbst bei der subcutanen Tenotomie nicht ganz.

Angeregt durch die Mittheilungen von Mikulicz und Kader habe ich nun die Methode der partiellen Exstirpation des Kopfnickers nach der Methode von Miculicz in 4 Fällen von schwerem Caput obstipum verwerthet, und möchte mir erlauben, Ihnen diese 4 Patienten heute vorzustellen, damit Sie sich persönlich von den erreichten Resultaten überzeugen können. Die Fälle sind folgende:

Fall I. Th. B., aus Uffenheim, 12 J. alt.

Eltern und Geschwister der Patientin sind gesund. Bei der Patientin, die rechtzeitig geboren und sonst ganz normal war, fiel der Mutter bald nach der Geburt auf, dass der Kopf sich mehr und mehr nach der rechten Seite neigte. Dieser Fehler, die Schiefhaltung des Kopfes, nahm mit den Jahren mehr und mehr zu, sodass die Eltern sich endlich entschlossen, zur Beseitigung der Deformität chirurgische Hülfe in Anspruch zu nehmen. Patientin wurde in meine Klinik am 30. Juli 1898 aufgenommen.

Es handelte sich um ein kräftiges und sonst normal entwickeltes 12 jähriges Mädchen. Innere Organe gesund. Bei der Betrachtung von vorn fällt zunächst in die Augen, dass der Kopf tief nach der rechten Schulter gehalten wird. Das Gesicht ist nach der linken Seite hingedreht, und das an und für sich gesenkte Kinn schaut etwas nach oben. Der Hals erscheint auf der rechten

Digitized by Google

Seite verkürzt, auf der linken verlängert. Versucht das Kind den Kopf nach links zu neigen, so spannt sich der rechte Sterno-cleido-mastoideus so stark an, dass der Kopf nur ganz wenig aus der gewohnten fehlerhaften Haltung entfernt werden kann. Auch passiv lässt sich der Kopf nur wenig erheben, und klagt Patientin dabei über starkes Spannen auf der rechten vorderen Halsseite. Bei diesem Versuche spannt sich der messbar verkürzte Sternocleidomastoideus an, springt wulstartig mit seinen 2 Portionen hervor, und das Kind widersetzt sich diesen Manipulationen. Von hinten gesehen zeigt sich neben der beschriebenen Neigung des Kopfes, dass auch die Wirbelsäule unter der Deformität gelitten hat. Die Hals- und obere Brustwirbelsäule ist kyphoskoliotisch nach links verbogen, während der untere Abschnitt der Wirbelsäule die entgegengesetzte rechtsseitige Verkrümmung zeigt. Das Schulterblatt der kranken Seite steht höher und mit seinem inneren Rand stärker von seinem Brustkorbe ab als das der gesunden Seite. Eine Asymmetrie des Gesichts und Kopfes ist sehr stark ausgesprochen. Die ganze rechte Gesichts- und Schädelhälfte ist von geringerem Volumen als die linke. Die rechte Stirn ist niedriger, das rechte Auge verkleinert, desgleichen das rechte Ohr; auch der rechte Ober- und Unterkiefer sind gegen links verkleinert.

Operation 31. 7. 1898. Chloroformnarkose dauert 30 Minuten. Nach gründlicher Desinfection des ganzen Operationsgebietes wird Patientin mit Hülfe eines untergeschobenen Kissens so auf den Tisch gelagert, dass der Kopf von 2 Assistentenhänden nach der gesunden Seite gehalten wird, um den Sternocleidomastoideus anzuspannen und noch mehr zum Hervortreten zu bringen. Die Haut wird nun mit einem Schnitt durchtrennt, der zwischen den beiden Köpfen des Muskels an der Sternalinsertion beginnt und schräg nach aussen oben gegen den inneren Rand der Clavicularportion leicht aufsteigt. Hierauf wird das Platysma myoides in derselben Richtung durchtrennt, Haut und Platysma mit 2 Haken nach innen gezogen und ein Raspatorium unter den Muskel nach stumpfer Eröffnung der Muskelfascie geschoben und nunmehr der Muskel selbst vorsichtig, Schicht für Schicht mit dem Messer dicht über dem Sternum durchschnitten, nachdem der obere Abschnitt des Muskels hoch oben mit einer Klemme gefasst war. In derselben Weise wird nun auch Haut und Platysma nach aussen über die Clavicularportion verzogen und in analoger Weise letztere durchschnitten. Nunmehr werden die unteren 2 Drittel des Muskels exstirpirt. Hierauf biegt der Assistent nach Unterbindung einiger kleiner Gefässe den Kopf stark nach der gesunden Seite, und es werden noch einige sich anspannende Bindegewebszüge mit der Scheere durchtrennt. Sodann wird die Wunde durch 4 Nähte bis auf den unteren Wundwinkel, in den ein kleiner Gazetampon zu liegen kommt, geschlossen, und es werden nochmals Redressionsbewegungen mit dem Kopfe gemacht, bis derselbe sich in stark überkorrigirter Stellung ohne Mühe halten lässt. Nach Bedeckung der Wunde mit einigen sterilen Compressen, Anlegung eines Gipsverbandes, der den ganzen Kopf bis auf das Gesicht und die Schulter der kranken Seite in der Weise umfasst, dass der Kopf in ganz überkorrigirter Stellung gehalten wird.

Befinden der Patientin nach der Operation und an den folgenden Tagen

Digitized by Google

ganz normal. Am 3. Tage wird der Gipsverband vorn etwas aufgeschnitten und der Tampon aus der reactionslosen Wunde entfernt. Der Gipsverband bleibt 8 Tage liegen. Dann Abnahme desselben und Herausnahme der Nähte. Die Wunde ist glatt geheilt bis auf die kleine granulirende Stelle am unteren Wundwinkel, die nach Aetzung mit dem Höllensteinstift in den nächsten 8 Tagen heilt.

In den nächsten 14 Tagen wird täglich 2 mal massirt in der Weise, dass die Halsmuskeln der gesunden Seite gestrichen und geknetet werden; auf der kranken Seite wird ein leichtes Tapotement angeschlossen; hierauf active und passive Redressionsbewegungen der Halswirbelsäule nach der gesunden Seite hin.

Status am 22. März 1900 (2 Jahre nach der Operation): Pat. geht mit gerade gehaltenem Kopf; nur wenn sie an gar nichts denkt, sieht man noch eine leichte Schrägstellung nach rechts. Das Gesicht steht mit seiner Mittellinie jetzt fast senkrecht über der Körpermitte; dementsprechend hat sich die Verlängerung der rechten Schulter gegenüber der linken fast ausgeglichen. Die rechte Clavicula springt mehr hervor als die linke, und der rechte Cucullaris ist noch etwas kräftiger als der der anderen Seite. Die Narbe ist glatt, vollkommen gegen die Unterlage verschieblich; die unterste Partie derselben, entsprechend der früheren Tamponade, etwas verbreitert. Der rechte Schilddrüsenlappen ist vergrössert. Die Wirbelsäule verläuft fast gerade, ist nur noch ganz leicht in ihrer oberen Hälfte nach rechts geneigt, im Lendentheil nach links; runder Rücken; Schulterblätter in gleicher Höhe; die linken unteren Rippen etwas nach hinten vorgetrieben. Bewegungen des Kopfes sind nach allen Seiten in ausgiebigster Weise frei. Besonders sind hervorzuheben die vollkommene Neigungsfähigkeit des Kopfes auf die linke Seite, die Drehungen des Kopfes und das in den Nackenlegen desselben. Die Asymmetrie des Gesichts fällt jetzt infolge der Geradestellung nicht mehr auf. (Fig. 1 u. Fig. 2 zeigen Patientin vor und zwei Jahre nach der Operation.)

Fall 2. L. P. aus Uffenheim. 10 Jahre alt.

Nach Angabe der Eltern wurden nach der normal verlaufenen Geburt an dem ausgetragenen Kinde keine Deformitäten wahrgenommen. Erst nach einem halben Jahre bemerkten die Eltern, dass das Kind die Neigung hatte, den Kopf nach der rechten Seite gebeugt zu halten. Im Laufe der Jahre verschlimmerte sich die Deformität so, wie wir sie bei der Aufnahme konstatiren konnten.

Status präsens. 6. IX. 98. Gracil gebautes Kind mit mässiger Muskulatur und unbedeutendem Fettpolster. An den inneren Organen liess sich nichts Krankhaftes nachweisen. Bei Betrachtung des Kindes fiel die Schiefhaltung des Kopfes auf. Letzterer wurde stark nach rechts gebeugt gehalten und zwar so, dass das Kinn bis auf Fingerbreite der Schulter genähert war. Das Kind hielt das Gesicht genau nach vorn. Bewegungen des Kopfes nach der gesunden Seite waren activ unmöglich. Wollte man den Kopf nach der der kranken entgegengesetzten Seite bringen, so spannte sich der Sternocleidomastoideus mit seinen 2 Portionen stark an und trat vollständig hervor.

Rotationsbewegungen des Kopfes waren ebenfalls sehr behindert. Die

Digitized by Google

Hals- und obere Brustwirbelsäule waren leicht nach der gesunden Seite convex gekrümmt, und zeigte der untere Theil der Brustwirbelsäule eine fast gerade Richtung.

Operation wie im I. Falle (7. 11. 98), ebenso die Nachbehandlung. 30. 9. 98 Patient geheilt entlassen.

Befund am 27. 3. 1900.

P. hält den Kopf vollkommen gerade; die Schultern stehen in gleicher Höhe; die rechte Clavicula springt etwas mehr hervor als die linke. Die Narbe ist vollkommen verschieblich mit colorirter Umgebung. Die dem exstirpirten Sternocleidomastoideus entsprechenden Partien sind etwas eingefallen. Beweglichkeit nach allen Seiten vollkommen frei. Rechts unterhalb des Processus masterideus fühlt man in der Tiefe den atrophischen Stumpf des Musculus Sternocleidomastoideus. Bei ausgiebiger Bewegung des Kopfes nach links und bei Widerstandsbewegungen nach rechts fühlt und sieht man das Platysma myoides sich stark anspannen. Die Nase weicht etwas nach links ab; von hinten gesehen normaler Eindruck.

Fall 3. Anna L., 19 Jahre alt, aus Uffenheim.

Anamnese: Die Mutter giebt an, dass die Geburt der Patientin ganz normal verlaufen sei. Einige Tage nach der Entbindung habe sie eine allmählich stärker werdende Schiefhaltung des Kopfes bei der Patientin bemerkt. Die Schiefhaltung nahm mit den Jahren derartig zu, dass der Kopf gänzlich nach der rechten Seite heruntergezogen war. Diese fehlerhafte Stellung durch Operation beseitigen zu lassen, konnten sich die Eltern trotz dringendem ärztlichen Rath nicht entschliessen. bis sie den Erfolg der beiden ersten Fälle gesehen hatten. Dies veranlasste sie, die Patientin in die Hoffa'sche Klinik zu bringen. Der Zustand der Patientin war entsprechend ihrem Alter in jeder Beziehung ein höchst charakteristischer.

Status präsens: Ein kräftig entwickeltes Mädchen, welches bis auf die Halsdeformität gesund ist. Auch an den inneren Organen ist nichts Abnormes nachzuweisen. Betrachtet man die Patientin von vorn, so fällt zunächst auf, dass der Kopf fast in toto über die gesunde Körperhälfte hinüber verschoben ist. Der Kopf ist dabei nach der rechten kranken Seite geneigt, das Kinn ein wenig nach links verdreht und erhoben. Die rechte Schulter erscheint gegenüber der gesunden linken stark verlängert und zugleich tiefer stehend. Der Cucullaris der kranken Seite verläuft weniger steil abfallend, als der der gesunden Seite. Die Sternocleidoideus der rechten Seite ist stark verkürzt und springt wulstartig hervor, um sich bei passiven und activen Redressionsversuchen aufs Aeusserste anzuspannen. Besonders ausgebildet sind bei dieser verhältnissmässig alten Patientin die Veränderungen des Kopfes. Am Auffallendsten ist zunächst die starke Schiefstellung der beiden Augenhöhlen. Die rechte Augenhöhle liegt bedeutend tiefer, wie die linke. Dabei ist das Auge und die Augenbrauen kleiner, als auf der gesunden Seite. Die rechte Stirnhälfte erscheint höher als die linke; das rechte Ohr und der rechte Mundwinkel stehen tiefer, als auf der gesunden Seite. Ebenso ist das Gaumengewölbe auf der kranken Seite herabgesunken. Die Uvula hängt gleichzeitig deutlich nach

Digitized by Google

dieser Seite. Auch die rechte Mamma steht tiefer, als die linke. Bei der Betrachtung von hinten fällt hauptsächlich folgendes auf: Neben der zuerst beschriebenen Verschiedenheit des Schulterstandes sehen wir, wie die Wirbelsäule eine ziemlich ausgesprochene Deformität aufweist. Die untere Halswirbelsäule und der obere Theil der Brustwirbelsäule ist einmal stark kyphotisch, so dass Patientin von der Seite gesehen, den Kopf nach vorn vorstreckt, und ausserdem nach der linken Seite ausgebogen, während der untere Theil der Brustwirbelsäule die entgegengesetzte Krümmung aufweist. Dementsprechend ist das Schulterblatt der gesunden Seite hochgezogen und steht mit seinem unteren Winkel mehr vom Thorax ab.

Operation in derselben typischen Weise wie im ersten Falle. Desgleichen derselbe Verband und Nachbehandlung.

Befund am 9. December 1898:

An Stelle des rechten M. sternocl. befindet sich eine Vertiefung, in die man bequem die Kuppe des Daumens legen kann. 2 Finger breit unterhalb des rechten Kieferwinkels beginnt eine ganz vertical gestellte Narbe, welche bis an den unteren Rand des Schlüsselbeines verläuft. In der Gegend der Narbe über der Clavicula fühlt man eine ca. bohnengrosse Exostose, welche der Ursprungsstelle des exstirpirten Sternocl. entspricht. Ausserdem fühlt man deutlich in der Gegend des Kieferwinkels den ca. 2 cm langen, stehengebliebenen Rest des Sternocl. m. Bei ruhiger Kopfhaltung springt der rechte Cucullaris viel stärker hervor, wie der linke. Besonders von hinten aus erkennt man, dass die seitliche Wölbung des Halses, die links schön erhalten ist, rechts durch starkes Vorspringen der Muskelmasse verloren gegangen ist. Die Drehung des Kopfes nach rechts ist ganz unbedeutend beschränkter, als nach links. Beugen des Kopfes nach rechts und links etwas behindert, aber gleichmässig nach beiden Seiten ausführbar. Dasselbe ist vom Rollen des Kopfes nach rechts und links zu sagen. Der Scal. antic. springt rechts nicht mehr vor, als links. Die ganze rechte Gesichtshälfte fällt stark nach unten ab. Die Asymmetrie der rechten und linken Seite ist sehr auffallend. Augenbraue, Auge, Mundwinkel steht rechts tiefer, als links. Während die linke Augenbraue einen nach oben convexen Bogen macht, verläuft die rechte fast horizontal. Was nun die ruhige Kopfhaltung betrifft, so ist der Erfolg der Operation ein sehr guter. Der Kopf wird ganz gerade gehalten, erscheint nur im Ganzen etwas nach links verschoben. Was die Wirbelsäule betrifft, so besteht zunächst noch eine Kyphose der Halswirbelsäule, die aber an Intensität nach der Operation bedeutend abgenommen hat. Die Schulterblätter stehen beiderseits annähernd normal.

Status am 27. 3. 1900.

Die Narbe ist frei verschieblich, entsprechend der Stelle, wo der Tampon gelegen hat, ist dieselbe etwas breiter, sonst lineär. Die linke Schulter steht noch etwas höher, die rechte etwas verbreitert. R. Claricula springt vor. R. Cucullaris erscheint mehr hervorgewulstet. R. Schilddrüsenlappen vergrössert. Patientin kann den Kopf vollkommen gerade halten und nach der linken Schulter überlegen und ganze Kreisbewegungen des Kopfes ausführen.

Digitized by Google

R. Thoraxseite etwas flacher, als die linke. Von hinten gesehen, der Kopf im Ganzen etwas nach links verschoben und der rechte Cucullaris kräftiger entwickelt, als der linke. Die Wirbelsäule weicht noch in den oberen Partien leicht nach rechts ab und ist leicht kyphotisch. Bei ausgiebigen Bewegungen des Kopfes nach links spannt sich das Platysma myoides im Gebiet hinter der Narbe stark an. Unterhalb des Processus mastoideus fühlt man noch den Muskelrest des Sterno-cleido-m.

Die Asymmetrie im Gesicht ist noch vorhanden. Figur 3 und 4 zeigen Patientin vor und $1^3/_4$ Jahre nach der Operation.

Fall IV. M. G. aus F., 10 J. alt. Aufnahme 17. Oct. 1899.

Anamnese: Vier Geschwister leben und sind gesund; in der Familie nichts Aehnliches bekannt. Der Grossvater hat an Rückgratsverkrümmung gelitten. Die Schwangerschaft war normal, auch die Geburt verlief ohne jede Schwierigkeit. 14 Tage post partum bemerkte die Mutter beim Baden eine dicke Geschwulst von etwa Wallnussgrösse vorn am Halse der linken Seite, wogegen die Wartefrau dieselbe schon direct nach der Geburt gesehen haben will. Der hinzugezogene Arzt hat der Sache keine weitere Bedeutung beigemessen. Die Geschwulst soll sich ganz hart angefühlt haben und allmälig kleiner geworden sein, so dass nach einem Jahre nichts mehr zu sehen gewesen wäre. Dass das Kind den Kopf schief gehalten hat, haben die Eltern weiter nicht beachtet, bis ein Arzt Pfingsten dieses Jahres sie auf die event. Folgen aufmerksam machte. Deswegen kommen die Eltern mit dem Kinde jetzt in die hiesige Klinik.

Status: Kräftig entwickeltes, gesund aussehendes Kind. Der Kopf wird schief nach links gehalten und der Schulter stark genähert. Die linke Clavicula steht sammt der ganzen Schulter höher. Das linke Auge, der linke Nasentheil, das linke Ohr sind im ganzen kleiner als rechts und schief nach unten gestellt. Der linke Mundwinkel steht tiefer, die linke Stirnhälfte ist niedriger. Desgleichen auch der linke Unterkiefer tiefer und kleiner. Die linke Brust steht höher als die rechte.

Die Clavicularportion des Sternokleido links ist äusserst stark angespannt, weniger stark die sternale Portion. Rechter Splenius stark verdickt. Es besteht auch eine Sklerose, die aus dem Abrissbild und der Photographie ersichtlich ist.

Operation: 18. Oct. 1899. In Chloroformnarkose wird nach gründlicher Desinfection des Operationsfeldes ein ca. 5 cm langer Hautschnitt zwischen beiden Portionen der linken Seite gemacht. Die Sehne der Clavicularportion wird stumpf freigelegt und auf einem darunter geschobenen Elevatorium mit dem Messer durchtrennt. Mit einer Klemme wird die Sehne langgezogen und ein 3 cm langes Stück des Muskels excidirt, ein ebensolches Stück wird auch aus der sternalen Portion entfernt. Naht der Wundränder bis auf den unteren Wundwinkel. Anlegung eines Gipsverbandes in der Weise, dass der Kopf nach der rechten Seite hin geneigt gehalten wird. — 23. Oct. Verbandwechsel. Heilung per primam. Erneuerung des Gipsverbandes. — 12. Nov. Wunde vernarbt. Der Kopf steht gut. Es werden gymnastische Uebungen ge-

Digitized by Google

macht, die darin bestehen, dass das Kind auf die schiefe Ebene gelegt wird, in den Sitzrahmen eingespannt wird und eine Gummibinde um den Kopf gelegt wird, so dass der Kopf nach der rechten Seite hinübergezogen wird und das Kind ein Gewicht in die linke Hand nimmt. 4wöchentliche Massage. — 10. Dec. Geheilt entlassen.

Abgangsstatus: Der Kopf steht in jeder Weise gerade und sind Bewegungsstörungen nicht vorhanden. Eine genaue Stellung des Kopfes lässt sich am besten aus der photographischen Aufnahme ersehen.

Befund am 25. März 1900: Die Haltung des Kopfe normal. Die Contouren des Halses an beiden Seiten gleichmässig. Ueber dem linken Sternocleido eine etwa 5 cm lange glatte Narbe. Die Beweglichkeit des Kopfes nach allen Richtungen vollkommen ausgiebig und unbehindert. Bei der Beugung des Kopfes nach rechts springt der linke Sternocleido als rundlicher Strang etwas stärker hervor als der rechte bei Beugung des Kopfes nach links. Der Sterncleido lässt sich links als feinen Strang durchfühlen.

Das Gesicht ist links immer noch etwas weniger entwickelt als rechts, besonders die linke Stirnseite ist niedrig, das linke Ohr kleiner und der linke Mundwinkel etwas herabhängend. Von hinten fällt der leicht gerundete Rücken auf sowie eine leichte Ausbiegung der Brustwirbelsäule nach links. Das linke Taillendreieck ist flacher als das rechte. Bei der Beugung des Rumpfes nach vorne gleicht sich diese geringe Verbiegung der Wirbelsäule vollständig aus.

Auch die rechte Halsseite erscheint beim Blick von hinten etwas voller als die linke.

M. H.! Sehen wir uns unsere 4 operirten Fälle an, so können wir nicht umhin, die Operationserfolge in denselben als sehr gelungene zu bezeichnen. Bei sämmtlichen Fällen sind die von Kader für eine Heilung aufgestellten Bedingungen erfüllt; sie können nicht nur ihren Kopf ohne jede Mühe aufrecht, sondern auch zwanglos in der Mittellinie des Körpers halten; der Kopf kann nach beiden Seiten gleich frei bewegt werden, und die Wirbelsäule hat ihre normale Haltung wieder angenommen. Auf einen Punkt möchte ich Sie, m. H., ganz besonders aufmerksam machen, nämlich darauf, dass — wie Sie Sich hier überzeugen können — das cosmetische Resultat ein weit besseres ist, als man es von vornherein erwarten dürfte. — Der zurückgelassene Muskelrest ist weich, die Hautnarbe ohne Keloidbildung; eine Abflachung und eie Delle fallen freilich störend ins Auge; aber diese Defecte resutiren auch bei der offenen Durchschneidung.

Gegenüber dieser Operation hat dagegen die partielle Exstirpation des Muskels den Vortheil, dass sie keine lange und mühsame orthopädische Nachbehandlung erfordert, ohne die doch bei

Digitized by Google

der offenen Durchschneidung die Heilung meist überhaupt nicht erreicht wird. Ueber die Resultate, die wir überhaupt beim Caput obstipum bisher erreichten, liegen Nachuntersuchungen aus der Rostocker Klinik von Hartmann vor. Aus diesen Untersuchungen Hartmann's geht hervor, dass die offene Durchschneidung nicht die grossen Vorzüge vor der subcutanen Tenotomie besitzt, die man ihr ursprünglich zusprach. Recidive sind nach der offenen Durchschneidung keineswegs selten, und ein sicherer Erfolg ist nur dann zu erwarten, wenn man im Anschluss an die offene Durchschneidung in der Narkose gleich die Umkrümmung der Cervicalscoliose, das Lorenz'she modellirende Redressement ausführt. Dies Umkrümmungsmanöver ist aber kein harmloser Eingriff; es erfordert viel Kraft, Ausdauer und auch Geduld, weil man bei Anwengung von roher Gewalt der Gefahr ausgesetzt ist, dass Gefässe und Nerven zerreissen können. Reiner hat einen Fall publicirt, in dem während des Redressements bei einem 18jährigen Mann der Exitus letalis eintrat. Demgegenüber fällt es doch sehr ins Gewicht, dass wir bei der Operation nach Mikulicz gar keiner weiteren Nachbehandlung bedürfen.

Aber die partielle Exstirpation des Kopfnickers dürfte meiner Ansicht nach in allen schwereren Fällen von Caput obstipum indicirt sein. Unter schwereren Fällen verstehen wir dabei solche Fälle, die entweder schon mit hochgradiger, länger bestehender Deformität unsere Hülfe aufsuchen, oder solche Fälle, die vorher vergeblich in der bekannten Weise orthopädisch behandelt worden sind. Namentlich dürfte die Mikulicz'sche Operation die Operation der Wahl sein bei schwereren Fällen der poliklinischen Praxis, bei denen aus irgend einem Grunde die orthopädische Behandlung unausführbar wurde.

Zum Schlusse möchte ich noch die Befunde mittheilen, die wir bei der mikroskopischen Untersuchung der exstirpirten Muskeln gewonnen haben. Die Untersuchung ist in dem hiesigen pathologisch-anatomischen Institute unter Leitung von von Rindfleisch durch Otto Reisch ausgeführt und des Genaueren in der Dissertation desselben: die pathologische Anatomie des Caput obstipum musculare, Würzburg, 1899, niedergelegt worden.

Für alle 4 Fälle von Caput ostipum musculare war zunächst eine erhebliche Verdickung des interstitiellen Bindegewebes zu con-

Digitized by Google

statiren. Man sieht einerseits die von der Scheide ausgehenden Bindegewebssepta, andererseits die von den eintretenden Gefässen und Nerven ausgehenden beträchtlich geschwellt und von ihnen aus feinere Fortsätze zwischen die grösseren Bündel des Muskels eintreten.

Dieses Bindegewebe ist im ganzen von sehr erheblicher Consistenz und Dichtigkeit. Man kann dies aus der ziemlich starken Färbung, welche das Bindegewebe in seiner Grundsubstanz erfahren hat, erkennen. Das Bindegewebe hat überall die typische Gestalt des völlig reifen Bindegewebes mit Kernen, die in gleichen Abständen über die Grundsubstanz vertheilt sind. Aus dem Mangel an Rundzellen etc. hat Reisch geschlossen, dass es sich hier gar nicht um einen entzündlichen Vorgang, sondern möglicherweise um eine blosse Zusammenziehung des Bindegewebes auf kleineren Raum im Anschluss an das Schwinden des den Raum einnehmenden Muskels handle. Reisch hat hierfür die ziemlich ausgesprochene Schlängelung der im Bindegewebe verlaufenden arteriellen Gefässe herangezogen. Reisch will ferner nicht nur eine Atrophie der Muskelfasern, sondern einen directen Uebergang derselben in bindegewebige Stränge, also eine directe Metaplasie beobachtet haben und die Anhäufung von Bindegewebe auf diesen Vorgang zurückführen. Reisch schildert den hier zu Grunde liegenden Befund folgendermaassen: An Querschnitten atrophischer Muskelbündel sieht man einzelne Felder, welche mit noch deutlich erkennbaren Muskelfasern sozusagen in Reih und Glied stehen und mit ihnen insgesammt das ganze Querschnittsfeld bilden, von blasser Farbe und mit Kernen versehen, die einen sehr dunkel gefärbten Querschnitt zeigen oder, was häufiger ist, da ein ganzes Stück des Kernes im Gesichtsfeld sichtbar ist, einen ganz schmalen fadenförmigen Längsschnitt. An Längsschnitten kann man beobachten, wie 3 oder 4 Muskelfasern bei dieser Gelegenheit mit einander verschmelzen und einen grösseren Ballen dieses in Frage kommenden Uebergangsgewebes bilden. Daneben sieht man dann Bindegewebsfascikel, die durch ihre Walzenform und ihren Unterschied von allen etwa ähnlichen Gebilden, wie Nerven etc., sich als umgebildete Muskelbündel charakterisiren.

Ich glaube nicht, dass diese Reisch'schen Schlussfolgerungen imstande sind, die Lehre von der pathologischen Anatomie des

Digitized by Google

Schiefhalses irgendwie zu beeinflussen, dass vielmehr seine Befunde objectiv sich sehr wohl auf eine früher abgelaufene Entzündung des Muskels und der anliegenden Gewebe zurückführen lassen, und dass wir es hier mit den Endproducten der Entzündung: regionären Verwachsungen, partiellem Untergang von Muskel- und Substituirung von Bindegewebe zu thun haben.

Das Fehlen von frischen Entzündungsproducten kann doch nicht als Beweis dafür herangezogen werden, dass hier früher kein Entzündungsprocess vorgelegen hat, ebensowenig spricht doch die Schlängelung der Gefässe im Bindegewebe dagegen, dass es sich hier um entzündliches Narbengewebe handelt.

Ferner werden wir nicht fehlgehen, wenn wir die Beobachtung der directen Umwandlung der Muskelfasern in Bindegewebsfasern für einen Trugschluss halten. Aehnliche Bilder sind auch von Andern beschrieben und richtiger gedeutet worden, nämlich als Fortsetzung der atrophischen Muskelfasern in leere Sarcolemmschläuche mit Kernen.

In einem der 4 Fälle war ferner eine Fettneubildung zu beobachten; und zwar waren Streifen von Fettgewebe zwischen die Muskelfascikel eingebettet. Das Ganze erinnert an die auch sonst vorkommende fälschlich Fettentartung genannte Fettdurchwachsung der Muskeln.

Digitized by Google

XXXVII.

(Aus dem Neuen allgemeinen Krankenhause, Hamburg-Eppendorf. Chirurg. Abtheilung. Oberarzt Dr. Kümmell.)

Ein neues Instrument (Trepanationsfräser) zur Eröffnung der Schädelhöhle[1].

Von

Dr. P. Sudeck

Secundärarzt.

(Mit 2 Figuren.)

Unter den Methoden zur Eröffnung der Schädelhöhle ist keine allgemein als die beste anerkannt und bevorzugt. Der Meissel arbeitet langsam und erschüttert den Schädel, was man mit Recht zu vermeiden bemüht ist. Man bohrt desshalb vielfach mehrere Löcher durch die Schädeldecke, führt von einem Loch zum andern eine Gigli'sche Drahtsäge unter der Schädeldecke hindurch und durchsägt dann die Knochenbrücke zwischen den 2 Löchern oder auch man kneift mit dem Dahlgren'schen schneidenden Knochenhaken eine Rinne aus dem Schädeldach heraus.

Beide Methoden führen, wenn auch etwas mühsam, zum Ziel. Durch die Einführung von Motoren, (zuerst des zahnärztlichen Tretrades, dann des elektr. Motors), wurde die Anwendung einer Kreissäge ermöglicht. Hierdurch wurde eine allzu starke Erschütterung des Gehirns vermieden und eine grössere Schnelligkeit erreicht.

Aber die Kreissäge hat verschiedene Nachtheile:

1. Sie kann nur durch einen Motor getrieben werden, nicht mit der Hand.

2. Die Kreissäge besitzt eine geringe Beweglichkeit; kleine Kreisbögen und Winkel können mit ihr nicht ausgesägt werden.

---

[1] Vorgetragen am 4. Sitzungstage des XXIX. Congresses der Deutschen Gesellschaft für Chirurgie zu Berlin, 21. April 1900.

Digitized by Google

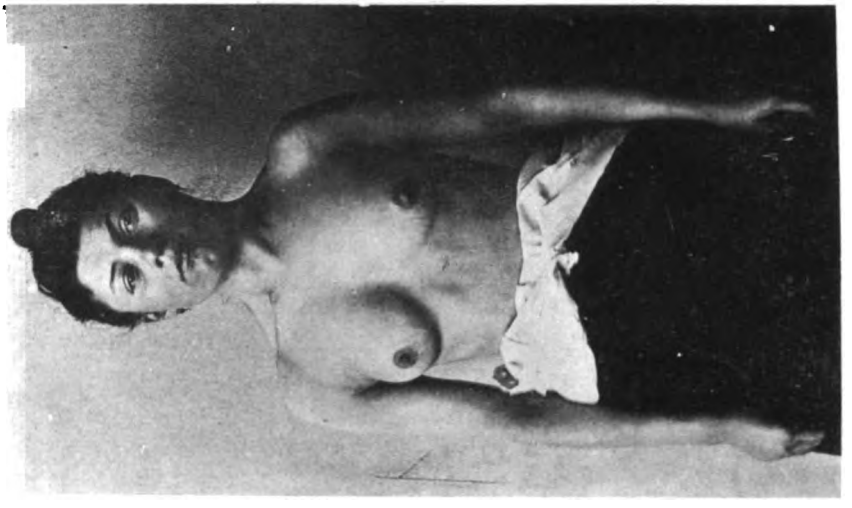

Frl. Lelnz
Caput obstipum 1½ Jahr nach der Operation.

Frl. Lelnz
Caput obstipum vor der Operation.

Lichtdruck von Albert Frisch, Berlin W.

Digitized by Google

Digitized by Google

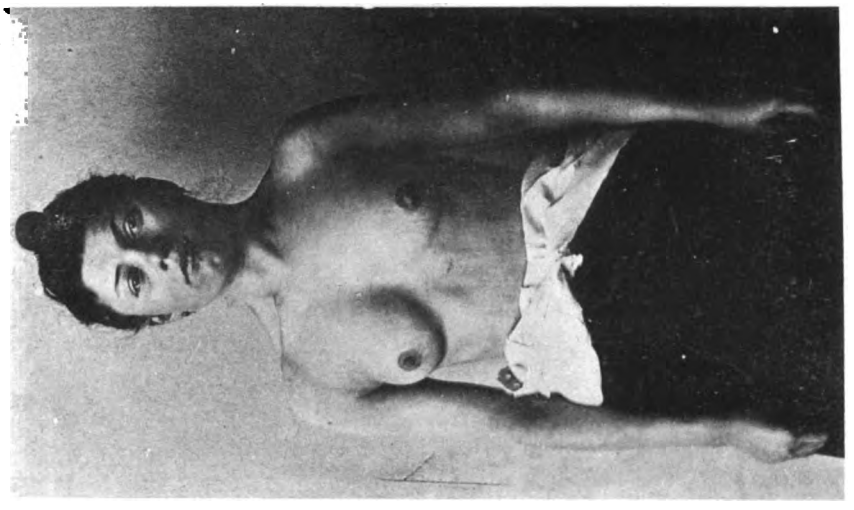

Frl. Leinz
Caput obstipum $1^1/_2$ Jahr nach der Operation.

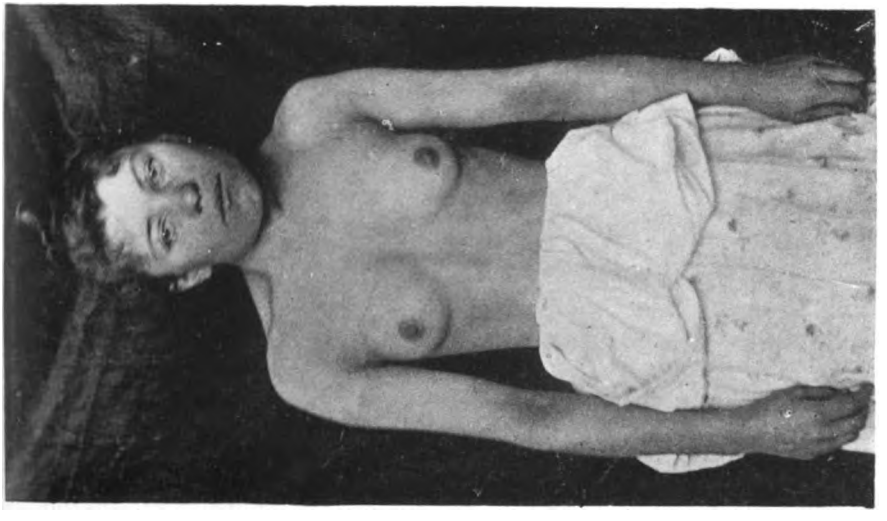

Frl. Leinz
Caput obstipum vor der Operation.

Lichtdruck von Albert Frisch, Berlin W.

Digitized by Google

Digitized by Google

3. Die Kreissäge gewährt keine ausreichende Sicherheit vor Verletzungen des Gehirns. Doyen hat eine Schutzvorrichtung angebracht in Gestalt eines stumpfen Eisentheils, der durch die Sägerinne eingeführt wird und die Dura mater verdrängt.

4. Die Trepanation ist auf diese Weise immer noch recht umständlich, und „es gehört eine gewisse und nicht geringe Uebung dazu, die Säge sicher in der Ellipse, welche der Schnitt durch's Periost vorzeichnete, zu führen." (Von Bergmann, Die chirurgische Behandlung von Hirnkrankheiten. III. Auflage, Berlin 1899.)

Zum Schlusse der Besprechung der Trepanationstechnik sagt von Bergmann in dem genannten Buche: „Ehe noch weitere Sicherstellungen der rotirenden Scheibensäge, als sie das Doyensche Verfahren bietet, erfolgt sind, rathe ich, die breitere Säge nur bis in eine gewisse, die Diploë nicht überschreitende Tiefe wirken zu lassen, den Rest des Knochens aber mit Meisselschlägen, wie ich 1895 schon empfohlen habe, zu durchtrennen, oder hierzu sich des Dahlgren'schen schneidenden Hakens zu bedienen."

Das Instrument, das ich als Ersatz für die Kreissäge habe construiren lassen, hat alle ihre Vorzüge und vermeidet alle Nachtheile. Die Trepanation geht folgendermaassen vor sich: nachdem der Hautschnitt geführt ist und die Blutung gestillt ist, kann man gleich mit der Trepanation beginnen. Das Periost braucht nicht durchtrennt und mit dem Raspatorium zurückgedrängt zu werden. Es wird am Anfang und am Ende der anzulegenden Knochenrinne mit der Doyen'schen Fräse je ein Loch durch die Schädeldecke gebohrt (mit dem Handbohrer oder dem elektr. Motor). An dieser Fräse hat Herr Dr. Kümmell eine Schutzvorrichtung anbringen lassen, die die Verletzung des Gehirns unmöglich macht, wie in Fig. 1 erkenntlich ist. Der Schutz besteht aus einer Platte, die mit einem Schraubengewinde verstellbar ist. Das Schraubengewinde hat die umgekehrte Umdrehung wie die Fräse, macht also die Bewegung der Fräse nicht mit. Man kann auf diese Weise die Tiefe, bis zu der die Fräse vordringen kann, auf halbe und viertel Millimeter genau bestimmen. Man stellt zunächst nur auf eine geringe Tiefe ein, und kann durch Zurückschrauben der Schutzplatte allmälig je nach der Dicke des Schädels die Fräse verlängern. Da die Schutzplatte nicht mitrotirt, hat man nicht

Digitized by Google

nöthig, beim Verstellen derselben die rotirende Bewegung des Motors anhalten zu lassen.

Wenn die Löcher gebohrt sind, wird mein Instrument zum Ausschneiden der Knochenrinne, nachdem es statt der Doyen'schen Fräse an dem Bohrschlauch des Motors angebracht ist, in das Anfangsloch eingeführt. Das Instrument ist in Fig. 2 in natürlicher Grösse in 2 Exemplaren abgebildet. Es ist ebenfalls eine Fräse und besteht aus einem schlanken Stahlstab, der durch den Bohrschlauch des Motors um seine Axe rotirt wird. Am

Fig. 1.

Fig. 2.

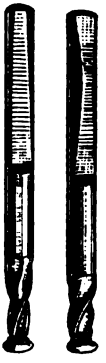

unteren Ende sind 4 spiralig um die Axe gewundene, schneidende Flügel ausgearbeitet. Der Querschnitt dieses Theiles sieht aus wie eine sehr kleine Kreissäge mit 4 Zähnen. Die Dura mater wird durch einen linsenförmigen Knopf geschützt. Wenn das Instrument in das Bohrloch bis auf die Dura mater eingeführt ist, wird es mit mehr oder weniger starkem Seitendruck in die Richtung der auszuschneidenden Knochenrinne geführt. Die schneidenden Flügel arbeiten sich mit grosser Geschwindigkeit durch den Knochen hindurch. Die Spähne bleiben in der Knochenrinne liegen und werden sofort durch Wasserirrigation entfernt. Für normal dicke Schädel

Digitized by Google

genügt die in Figur 2a abgebildete Länge des Fräsers, für besonders dicke Schädel dient das Modell Fig. 2b. Der Fräser wird während seiner Arbeit leicht in der Richtung seiner Axe aus der Schädelhöhle heraus angezogen, damit er nicht auf die Dura mater drückt und passt sich so jeder Schädeldicke an. Allzu starkes Anziehen ist unnöthig und erwies sich in einem Fall, den ich operirte, als sehr nachtheilig an einer Stelle, wo der Schädel sich im Innern plötzlich verdickte, sodass der Schutzknopf gegen die Knochenverdickung stiess und nicht vorwärts ging. In einem solchen Fall muss man das Instrument senken. Die beim Wagner'schen Lappen stehen bleibende Knochenbrücke kann man brechen und mit der Luer'schen Knochenzange glätten, oder mit einer unterführten Gigli'schen Drahtsäge durchtrennen.

Bei der Demonstration auf dem Kongress konnte ich einen Wagner'schen Lappen, der so gross war, wie man mit Daumen und Zeigefinger umspannen kann, in 24 Sekunden aus einem mittelstarken Schädel ausschneiden. Beim Lebenden dauert die Operation wegen der vielen zu berücksichtigenden Nebenumstände etwas länger, geht aber auch ausserordentlich rasch — innerhalb weniger Minuten — vor sich.

Der elektrische Motor ist etwa von der Grösse eines Kinderkopfes und ruht auf einem handlichen Stativ. Die spiralige Drehung der schneidenden Flügel um die Axe des Instruments ist von grossem Nutzen, weil dadurch ein ruhiger Gang erreicht wird. Wenn die Flügel der Axe parallel verlaufen, lassen sie sich freilich noch etwas schärfer arbeiten, aber die Zähne reissen stark und arbeiten geräuschvoll und mit starkem Zittern. Was den Durchmesser des Querschnitts anlangt, so hat sich nach vielen Versuchen die abgebildete Form als am praktischsten erwiesen. Sie ist dick genug, um auch einen starken Druck auszuhalten, und die Knochenrinne wird nicht zu breit.

Im Handbetriebe braucht man natürlich etwas längere Zeit. Man kann dazu eine einfache Bohrwinde verwenden, oder eine solche mit Uebersetzung. Um den zum Vorwärtsschreiten des Instruments nöthigen Seitendruck auszuüben, braucht man jedoch eine zweite Person, die die Richtung des Schnittes durch Zug an einem, um die Axe des Fräsers gelegten Führinstrumente bestimmt. An der Grenze zwischen dem schneidenden Theil und

Digitized by Google

der Axe ist für den Handbetrieb eine kleine Schutzplatte nöthig, die einerseits verhindert, dass der Führer auf die Fräse hinabgleitet, andererseits ein zu tiefes Hinabsinken auf die Dura mater verhindert. Schliesslich steht nichts im Wege, sich ein Instrument construiren zu lassen, bei dem durch Handbetrieb eine Zahnradübersetzung getrieben wird, die ihrerseits wieder einen Bohrschlauch, gerade wie bei dem elektrischen Motor, in rasche Rotation versetzt.

Wir haben im Neuen Allgemeinen Krankenhaus eine Reihe von Operationen theils mit der Hand, theils mit dem elektrischen Motor ausgeführt, bei denen sich das beschriebene Instrument ausserordentlich bewährt hat.

Der Trepanationsfräser ist ausserordentlich einfach gebaut und leicht zu handhaben. Er arbeitet sehr rasch, sicher und ruhig, eine Verletzung des Gehirns ist kaum möglich. Vor allem ist er aber auch sehr beweglich, da man damit beliebige Figuren in den Schädel einzeichnen kann. Besonders bei mehreren Trepanationen des Schläfenlappens, die ich auszuführen Gelegenheit hatte, war diese letzte Eigenschaft sehr zu schätzen, weil hier besonders wegen der verschiedenen Dicke des Schädels und wegen der rechtwinkligen Neigung der Schläfenbeinschuppe gegen die Schädelbasis eine grosse Beweglichkeit sehr nützlich ist.

Bei einem Fall von Stirnlappentrepanation wegen Abscesses, bei dem gleichzeitig der Sinus longitudinalis freigelegt werden sollte wegen Verdachtes auf Thrombrose, konnte ich einen kleinen Knochenlappen unter 2 maliger Ueberschreitung der Mittellinie herausnehmen, ohne den Sinus longitudinalis der Gefahr der Verletzung auszusetzen.

Die Rinne, die der Trepanationsfräser hinterlässt, ist schmal genug, um eine glatte Einheilung des Knochenlappens eintreten zu lassen. Bei einem Falle, den Dr. Kümmell operirt hat und bei dem ein mit der Hand getriebener Fräser, damals noch von grösserer Dicke als die jetzigen Modelle sind, angewendet wurde, konnten wir uns nach etlichen Wochen davon überzeugen, dass der Wagner'sche Lappen tadellos fest eingeheilt war.

Die Herstellung des Instrumentes hat die Firma Reiniger, Gebbert und Schall, Berlin, Friedrichstrasse übernommen.

Digitized by Google

XXXVIII.

Vorstellung eines Unterschenkel-Amputirten mit (durch Nachbehandlung) tragfähigem Stumpf und neuer Prothese.[1]

Von

Dr. Hugo H. Hirsch

in Köln.

(Mit 7 Abbildungen.)

Während nach Bier durch eine osteoplastische Operation tragfähige Amputationsstümpfe gewonnen werden, habe ich Dank dem gütigen Entgegenkommen des Herrn Geheimrath Bardenheuer im Bürgerhospital zu Köln ein Verfahren auszubilden vermocht, die gewöhnlichen Stümpfe durch eine gymnastisch-orthopädische Nachbehandlung tragfähig zu machen[2].

Die Tragfähigkeit eines Stumpfes, beispielsweise eines tiefen Unterschenkelstumpfes kann durch schmerzhafte Narbenadhäsionen oder durch Unregelmässigkeiten des Amputationscallus, durch scharfkantige Callusbildungen, die beim Gegendrücken der Haut einen starken Druckschmerz hervorrufen, von vorneherein ausgeschlossen erscheinen. Aber auch bei solchen ideal geheilten Unterschenkelstümpfen, die zunächst gar nicht druckschmerzhaftig waren, kam es, wenn die Amputirten mit der Stumpfendfläche

---

[1]) Vorgetragen am 1. Sitzungstage des XXIX. Congresses der Deutschen Gesellschaft für Chirurgie zu Berlin, 18. April 1900.

[2]) Die ersten Fälle habe ich am 16. X. 1899 im Kölner allgemeinen ärztlichen Verein und am 20. XI. in der Niederrheinischen Gesellschaft für Natur- und Heilkunde zu Bonn vorgestellt. Vergl.: „Erzielung tragfähiger Stümpfe durch Nachbehandlung", Deutsche med. Wochenschrift, 1899, No. 47 und „Ueber Anpassungsvorgänge an den Knochen, mit anatomischen und klin. Demonstrationen", Sitzungsberichte der niederrheinischen Gesellschaft für Natur- und Heilkunde.

Digitized by Google

in der Prothese sich beim Stehen und Gehen aufstützten, regelmässig sehr bald zu einer Entzündung des Stumpfendes, der Haut sowohl wie des Knochens. So wurde der Grundsatz aufgestellt und allgemein anerkannt: das Ende des tiefen Unterschenkelstumpfes (wie überhaupt der Diaphysenstümpfe) verträgt keinen Druck, und es ist vor jedem Druck sorgfältig zu schützen.

Bei der von mir angewandten Nachbehandlung gewinnen die Stümpfe durch Uebung allmälig die Fähigkeit, das ganze Körpergewicht beim Stehen und Gehen zu tragen, ohne dass es zu einer Entzündung kommt.

Ein Unterschenkelamputirter bleibt nach Heilung der Amputationswunde, auch wenn der Stumpf ideal verheilt ist und keine druckschmerzhaften Stellen aufweist, noch weiter im Bett: mit hochgelagertem Beine. Er hat periodische Tretübungen gegen eine in das Bett hineingestellte Holzkiste auszuführen; nach jeder Tretübung hat er energische Freiübungen anzustellen (Beuge- und Streckbewegungen im Knie- und Hüftgelenk). — Die nachfolgenden Freiübungen und die Hochlagerung des Stumpfes begünstigen nach Möglichkeit die Blutcirculation in dem Stumpfende und bewirken so, dass der Stumpf jene Tretübungen verträgt, ohne in Entzündung zu gerathen. Die Tretübungen können schon nach wenigen Tagen mit grosser Gewalt ausgeführt werden. Nach einigen weiteren Tagen macht der Patient ausserhalb des Bettes Stehübungen, legt sich aber zunächst nach jeder einzelnen Uebung zur Vorsicht wieder ins Bett, um nach einigen kräftigen Freiübungen den Stumpf wieder hochzulagern.

So kann schon nach vierzehn Tagen bis drei Wochen ein Stumpf die Fähigkeit erlangen, zu directem Auftreten in der Prothese verwandt zu werden. Für die ersten Tret- und Stehübungen ist der Stumpf mit einem Watteverband auszurüsten. Wenn später noch mit dem blossen Stumpf Uebungen angestellt werden, so hypertrophirt in kurzer Zeit die Haut des Stumpfes und verwandelt sich in eine derbe Sohle; auch bei diesen Uebungen lässt man zweckmässiger Weise energische Freiübungen nachfolgen, um für gehörige Blutcirculation, beziehungsweise gehörige Ernährung zu sorgen.

Die angeführten Maassnahmen, Tret- und Stehübungen in Verbindung mit Hochlagerung und Freiübungen, führen nur bei

Digitized by Google

einem ideal geheilten Stumpf zum Ziel. Wohl in weitaus den meisten Fällen ist die Narbe der Weichgebilde in mehr oder weniger grosser Ausdehnung am Knochenstumpf adhärent; und in vier Fällen fand ich zweimal unregelmässige Callusbildungen, die den Stumpf druckempfindlich machten. In diesen Fällen muss, wie es besonders bei dem Amputirten, den ich Ihnen gleich vorstellen möchte, zutraf, eine sehr energische Massagekur mit jener gymnastischen Kur verbunden werden.

Der 19jährige Zimmermann Wesarg wurde am 20. 7. 1899 in das Bürgerhospital zu Köln aufgenommen: posttraum. Osteomyelitis tarsi sinistri. Eine folgenden Tages vorgenommene Resection der erkrankten Knochen brachte den Process nicht zum Stillstand, und nach einer am 8. August ausgeführten supramalleolaren Amputation des erkrankten Fusses kam es noch zu einer ausgedehnten phlegmonösen Zerstörung der Haut im Bereich der Stumpfendfläche, sowie der angrenzenden Seite der vorderen, äusseren und hinteren Seitenflächen des Stumpfes. Nach Entfernung der erkrankten Haut zog sich eine einzige Granulationsfläche über das Stumpfende hin, in welche an der inneren hinteren Seite eine gesunde Hautpartie zungenförmig hineinragte.

Am 11. September Reamputation an der Grenze des unteren Schienbeindrittels. Nach Exstirpation der Granulationsfläche und Zurückpräparirung der Weichtheile wurde der Knochen, entsprechend der oberen Grenze der Granulationsfläche, glatt durchgesägt, und dann wurde der zungenförmige Hautlappen von innen-hinten nach vorn-aussen zur Deckung der Amputationsfläche hinübergelegt. Die Hautnarbe kam an die vordere und äussere Seitenfläche zu liegen; sie verläuft dort parallel dem Rande der Stumpfendfläche, etwa 1 cm oberhalb derselben. Bei Vornahme der Amputation war der ganze Unterschenkel bis zum Knie ödematös. — Heilung per primam; nur eine kleine Stelle an der Aussenseite des Stumpfes, von wo aus ein Gazestreifen unter den Bedeckungslappen untergeschoben worden war, heilte langsam durch Granulation.

Befund am 9. October: Amputationswunde völlig verheilt. Unterschenkel noch ödematös. Stumpfendfläche stark ödematös und cyanotisch; ihre äussere Hälfte anästhetisch; auf dem Amputationscallus ist sie kaum verschieblich. Die Narbe ist auf der vorderen Schienbeinfläche und -Kante hochgradig adhärent und an einer Stelle äusserst druckempfindlich. Auf dem inneren Rande des Knochenstumpfes sitzt in seitlicher Richtung ein spitzes längliches Knötchen auf, das gleichfalls starken Druckschmerz verursacht, indem es beim Gegendrücken der Haut in diese von innen her einsticht.

Jetzt beginnt die Nachbehandlung:

Es wird ein Holzrahmen in das Bett, gegen die Querwand des Fussendes, hineingesetzt, und der Amputirte wird angewiesen, mit dem watteumwickelten Stumpf zunächst dreimal, dann viermal des Tages, dann zweistündlich und schliesslich stündlich 5 bis 10 Minuten lang gegen den Holzrahmen zu treten; anfangs mit mässiger, nachher mit grösserer Kraft. Nach

Digitized by Google

jeder Tretübung hat er 2 bis 4 Minuten lang energische Freiübungen — Beuge- und Streckbewegungen im Knie- und Hüftgelenk — auszuführen.

Ferner massirte ich den Stumpf, zweimal des Tages und jedesmal eine halbe Stunde, um namentlich die schmerzhaften Adhäsionen der Narbe und das dem inneren Rande der Schienbeinsägefläche aufsitzende Callusknötchen zu beseitigen. Die Massage der Narbe führte ich in folgender Weise aus. Nach sorgfältiger Reinigung des Stumpfes und meiner Hände setzte ich einen Daumen mit sanftem Druck auf die adhärente schmerzhafte Narbenstelle, führte mit der betreffenden Hand eine leichte Schüttelbewegung aus, so dass der auf die Narbe aufgesetzte Daumen die Haut auf der knöchernen Unterlage sanft hin und her zu schieben strebte. Diese Verschiebung der Narbe auf dem Knochen führte ich allmälig mit immer grösserer Gewalt aus, um so die Adhäsion mechanisch zu dehnen. Dieselbe Wirkung suchte ich noch in folgender Weise zu erzielen: Ich setzte die beiden Daumen ein wenig von einander entfernt auf die Narbe, und die Daumen dann gegeneinander vorschiebend, suchte ich die Narbe in einer queren Falte von dem Knochen abzuheben; und indem ich die Daumen zu beiden Seiten der Narbe aufsetzte und sie dann gegen die Narbe vorschob, versuchte ich diese in ihrer Längsrichtung emporzuheben. — Das spitze Callusknötchen massirte ich in folgender Weise: Ich setzte einen Finger fest auf die Haut über dem Knötchen und rieb nun mit der Haut nach allen Richtungen auf dem Knötchen hin und her, oder ich rieb im Kreise auf demselben herum, anfangs mit leichtem Druck, später mit stärkerem. — Schliesslich bearbeitete ich in ähnlicher Weise auch noch die einzelnen Stellen der Stumpfendfläche, um die dem Amputationscallus fast unverschieblich aufsitzende Haut leichter verschieblich zu machen. Nach dieser trockenen Massage fettete ich den Stumpf mit Olivenöl gehörig ein, und massirte dann noch einige Minuten in der gewöhnlichen Weise mit Streichen und Klopfen, um die Säfte in den Blut- und Lymphgefässen centralwärts weiterzubefördern.

Befund am 2. November: Drei Wochen nach Beginn der Nachbehandlung ist das Oedem aus dem ganzen Stumpf und insbesondere aus der Stumpfendfläche völlig geschwunden. Die Narbe lässt sich auf dem Knochen weit hin und her schieben und ist nirgends mehr druckempfindlich. Die Haut der Stumpfendfläche ist nicht mehr cyanotisch und lässt sich auch leichter auf dem Amputationscallus verschieben. Das früher spitze und dem Knochenrande fest aufsitzende Callusknötchen hat sich vom Knochen gelöst, ist kleiner geworden und von rundlicher Gestalt und verursacht nur mehr geringfügigen Druckschmerz (nicht bei Druck von unten her gegen die Stumpfendfläche, sondern nur bei Druck in seitlicher Richtung gegen den untersten Theil der inneren Seitenfläche des Stumpfes).

Am 9. November, vier Wochen nach Beginn der Nachbehandlung, nachdem er 8 Tage ausserhalb des Bettes Stehübungen angestellt hat, geht der Patient in einer provisorischen Prothese, in der er nur mit der Stumpfendfläche sich aufstützen kann, leicht und sicher einher. Bisher hat der Amputirte alle Uebungen mit watteumwickeltem Stumpfe ausgeführt; von jetzt ab

Digitized by Google

macht er 2stündlich Gehübungen mit blossem Stumpf auf einer Holzkiste; die Haut, insbesondere des Stratum corneum, hypertrophirt bald und nach zehn Tagen hat sich eine förmliche Sohle unter dem Stumpf gebildet. Der Amputirte kann jetzt ohne jede Prothese, mit dem blossen Stumpf auftretend, durch den Saal sich fortbewegen.

Am 20. November konnte der Amputirte (mit mehreren anderen) mit vollständig unempfindlichem, tragfähigem Stumpfe in Bonn vorgestellt werden. Jenes Callusknötchen war, nachdem es der Amputirte selber noch ein paar Wochen täglich mehrere Male massirt hatte, vollständig geschwunden.

Bemerkung vom 2. December: Die zu leicht gebaute provisorische Prothese war reparaturbedürftig geworden. Eine etwas anders gebaute Prothese sass nicht so fest, sondern scheuerte beim Gehen das Stumpfende, so dass dieses wund wurde. Ich versuchte eine Ausheilung zu erzielen, ohne dass der Amputirte, der seit einiger Zeit dem Stationswärter beim Aufräumen u. s. w. half, aufhörte, auf dem Stumpf umherzugehen; aber die wunde Stelle vergrösserte sich: es zeigte sich, dass gerade die Haut über dem Wadenbeinende erkrankt war und dass das Wadenbein ein wenig, etwa einen halben Millimeter über dem Schienbein hervorragte; es musste also diese Stelle beim Umhergehen besonders stark gedrückt und eventuell gescheuert werden. (Von anderer Seite wurde schon die Befürchtung ausgesprochen, es möchte in diesem Falle nicht möglich sein, den Patienten mit einer nur für directe Unterstützung eingerichteten Prothese zu entlassen.) Der Patient lag dann sechs Tage zu Bett und machte fleissig Freiübungen; der Stumpf erhielt einen Verband mit Salicylöl. — Gestern und heute ist der Patient wieder, ohne Schaden zu nehmen, umhergegangen. — (Der Amputirte ist seither, bis zum Tage der Vorstellung, nicht wieder bettlägerig geworden.)

Die Entlassung des Amputirten verzögerte sich infolge äusserer Verhältnisse (die Bewilligung der definitiven Prothese blieb etwas aus) bis zum 10. Februar d. J.

Da der junge Zimmermann mit seinem künstlichen Fuss natürlich nicht, wie er es bei seinem Kölner Meister hätte thun müssen, auf hohem Balkengerüst arbeiten durfte, da ich andererseits gern den Stumpf auf seine Leistungsfähigkeit prüfen wollte, so nahm der Amputirte einen Dienst in einer Fahrradfabrik an, wo er, 10 Stunden des Tages am Schraubstock stehend, mit der Feile zu arbeiten hatte. Die ersten Tage verursachte dem etwas an Schweissfuss leidenden Manne das ungewohnte Stehen starke Schmerzen in dem erhaltenen Fusse. Dann vertrug er das Stehen gut und verrichtete 6 Wochen ununterbrochen die schwere Arbeit, bis er in seine Heimath (in der Nähe von Magdeburg) abreiste. — Es war zweimal eine zehnpfennigstückgrosse Stelle der Stumpfendfläche ganz oberflächlich wund geworden; ich verklebte die Stelle mit Collodium und Watte und so heilte die Hautstelle beidemal, ohne dass der Amputirte seine Arbeit zu unterbrechen brauchte.

Ich habe noch nachzutragen, dass ich nach jenem ersten Wundwerden des Stumpfes (vergl. die Bemerkung vom 2. Dec.) dem Amputirten zur Vor-

Digitized by Google

sicht noch ein kleines Wattepolster gegen das Stumpfende festwickelte. Es schälte sich dann bald das Stumpfende, die harte Sohle ging verloren. Und da der Amputirte noch nicht wieder durch methodische Uebungen mit dem blossen Stumpf eine neue Sohle sich erworben hat, so muss auch noch weiter täglich eine dünne Watteschicht auf das Stumpfende aufgelegt werden.

Zu der heutigen Vorstellung ist der Amputirte vor wenigen Augenblicken aus seiner Heimath eingetroffen. Er erzählt mir, dass er zu Hause viel umhergegangen sei, dass er das Radfahren, welches er vor seiner Erkrankung geübt, leicht wieder habe aufnehmen können, dass er Ostermontag gehörig getanzt habe (allerdings nur Schottisch — der Walzer ging nicht).

Wir sehen, der Stumpf ist gegen Druck und Schlag ganz unempfindlich. Die Haut der Stumpfendfläche ist etwas hyperämisch, aber sonst völlig gesund und auf dem Knochenstumpf leicht verschieblich. Ebenso ist die Narbe auf der vorderen Schienbeinfläche leicht verschieblich. Von dem erwähnten Callusknötchen auf dem inneren Rande der Schienbeinsägefläche ist nichts mehr zu fühlen. Der Knochenstumpf besitzt jetzt ganz glatte Ränder und Flächen. Der Patient geht jetzt über $5^1/_2$ Monate mit Prothesen, die jede seitliche Unterstützung des Stumpfes ausschliessen. — Das Röntgenbild zeigt, dass der Stumpf ganz regelmässige Contouren besitzt und nicht im geringsten atrophisch geworden ist.

Der vorgestellte Fall ist der vierte Amputirte aus dem Kölner Bürgerhospital, dessen Stumpf ich durch Nachbehandlung tragfähig zu machen versucht habe; und wie in dem vierten Falle, so sind auch in den drei ersten Fällen meine Bemühungen von Erfolg gewesen. Es handelt sich in allen Fällen um Diaphysenamputirte, bei denen die Knochensägeflächen und eröffneten Markhöhlen mit einfachen Hautlappen überdeckt wurden. Der erste behandelte Fall betraf einen Unterarmamputirten, bei dem weniger eine „Tragfähigkeit“, als eine vollkommene Druckunempfindlichkeit erstrebt wurde; die drei anderen Fälle waren sämmtlich Unterschenkelamputirte.

Wenn bei dem vorgestellten Amputirten eine so mühevolle Massagebehandlung erforderlich war, so lag das lediglich an dem besonders ungünstigen ursprünglichen Zustande dieses Stumpfes, der wiederum grossentheils aus den ungünstigen Bedingungen, die bei Vornahme der Amputation beziehungsweise Reamputation gegeben waren, sich erklärt. Wenn man z. B. bei einem Unterschenkel aus der vorderen Seite den Bedeckungslappen zu gewinnen in der Lage ist, so dass die Hautnarbe in die Weichtheile an der Hinterseite des Stumpfes hineinfällt, so lässt sich wohl leicht eine Adhärenz der Narbe am Knochen vermeiden, — und

Digitized by Google

die Massage wird weniger Zeit und Mühe beanspruchen. Ferner habe ich schon in meiner ersten Veröffentlichung die Ansicht ausgesprochen und begründet, dass man auf den Gebrauch des Raspatoriums verzichten möge. Jenes Callusknötchen an dem Innenrande der Schienbeinfläche — das wiederum für sich eine ganz besondere und langwierige Massage erforderte, bis es zum Schwinden gebracht wurde — lässt sich wohl nur als das Regenerationsproduct eines durch das Raspatorium losgeschabten Periostfetzens deuten. Bei nicht erfolgter Anwendung des Raspatoriums würde die Bildung des Knötchens wohl unterblieben sein, und es wäre wieder ein Theil der Massagearbeit überflüssig gewesen.

Da so die Massage bei idealer Heilung des Stumpfes ganz überflüssig werden kann, kann man die gymnastischen Uebungen als den Haupttheil der Nachbehandlung bezeichnen und die Massage als ein Hülfsmittel zweiter Ordnung. Aber die Massage ist doch insofern fast von derselben Wichtigkeit wie jene Uebungen, als wohl in den allermeisten Fällen Unregelmässigkeiten des Stumpfendes gegeben sind, die den Erfolg der Gymnastik vereiteln würden, welche aber die Massage auszugleichen vermag — wenn letztere in der Weise ausgeführt wird, wie ich es bei dem vorgestellten Amputirten gethan und vorhin in dessen Krankengeschichte beschrieben habe.

Dass man Adhäsionen, durch Narbengewebe bewirkte Verwachsungen, mechanisch dehnen kann, ist eine bekannte Sache. Es dürfte aber aufgefallen sein, dass ich gemäss der Krankengeschichte bei dem vorgestellten Amputirten ein dem Knochen fest aufsitzendes spitzes Knötchen von knochen- oder knorpelharter Consistenz durch methodische Massage von dem Knochen losgelöst, abgerundet und zu allmählichem Schwund gebracht habe. Das fragliche Callusknötchen war aber so gross und so deutlich unter der Haut durchzufühlen, dass ich Herrn Geheimrath Bardenheuer um die Erlaubniss bat, dass das Knötchen nach Incision der Haut mit einem kleinen Meissel entfernt werde. Herr Geheimrath Bardenheuer überzeugte sich von der Richtigkeit meines Befundes; jedoch da ich bei einem der vorher behandelten Amputirten ein ähnliches, wenn auch etwas kleineres Knötchen durch Massage hatte zur Auflösung bringen können, so rieth er mir, ich möchte auch in diesem Falle wieder durch Massage das Knötchen

Digitized by Google

aufzulösen versuchen, damit nicht eine neue Narbe verursacht werde. Diese Episode dürfte hinreichend beweisen, dass das jetzt verschwundene Knötchen wirklich existirt hat, beziehungsweise, dass man solche Bildungen durch methodisches Reiben zur „Usurirung" bringen kann.

Der vorgestellte Amputirte ist ein junger Mensch von besonders blühendem Aussehen. Mit Bezug hierauf könnte es scheinen, dass dieser Fall ein besonders günstiger gewesen wäre, um mit der geübten Nachbehandlung zum Ziele zu kommen. Aber gerade dieser Fall bot die unangenehmsten Complikationen. Der Amputirte besitzt, wie es bei solch röthlich-blonden Menschen häufig zutrifft, eine besonders zarte und sehr zum Schwitzen neigende Haut; so hat er auch von jeher an Schweissfuss gelitten. Es ist bekannt, dass dieser Zustand die Füsse leicht wund werden lässt. Bei einer solchen Beschaffenheit der Haut ist die zu directem Aufstützen benutzte Haut der kleinen Stumpfendfläche gewiss noch viel mehr gefährdet. Ferner ist im Bereich der äusseren Hälfte der Stumpfendfläche die Haut anaesthetisch: der zur Stumpfbedeckung verwandte Lappen war von innen her gehörig zugestutzt worden; es war der grösste Theil des subcutanen Fettgewebes entfernt worden; so waren die Hautnerven für den nachher analgetischen Bezirk durchschnitten worden. In einem Hautgebiet, dessen Nerven durchschnitten worden sind, treten aber bekanntlich Ernährungsstörungen auf, die diese Haut in jeder Beziehung weniger widerstandsfähig machen. Schliesslich war auch noch der Umstand unangenehm, dass die Fibula ein wenig zu tief (1 mm) durchsägt worden war, weshalb die betreffende Partie der Stumpfbedeckung noch besonders gefährdet war. — Trotz all dieser ungünstigen Umstände ist der Stumpf während der letzten $4^1/_2$ Monate dauernd tragfähig gewesen; nur war zweimal die Haut ganz oberflächlich etwas wund geworden, ohne dass der Amputirte deswegen seine anstrengende Arbeit einzustellen brauchte. Der Knochenstumpf ist dauernd gesund geblieben; er zeigte niemals die geringste entzündliche Reizung beziehungsweise Schmerzhaftigkeit.

Mit Rücksicht auf seine besonderen Schwierigkeiten ist der vorgestellte Fall wohl besonders geeignet, die Verwerthbarkeit der geübten Nachbehandlung zur Erzielung eines tragfähigen Stumpfes darzuthun.

Digitized by Google

Die neue Prothese.

Herr Geheimrath Bardenheuer hatte die grosse Güte, mir auch die Besorgung der Prothese für den von mir nachbehandelten Amputirten zu überlassen. Die Construction einer neuen Prothese ist aus folgenden Erwägungen heraus geschehen:

Bei einem nicht tragfähigen Unterschenkelstumpf hat die Prothese eine zweifache Aufgabe zu erfüllen: sie hat erstens den amputirten Gliedtheil zu ersetzen, sie hat zweitens das Stumpfende vor Druck zu schützen und zu dem Behufe das Körpergewicht an höherer Stelle zu unterstützen. Wegen der zweiten Aufgabe setzt sich bei allen bisher üblichen Unterschenkelprothesen der Fusstheil (der Stelzenknopf oder der künstliche Fuss) nach oben in eine den Stumpf allseitig umschliessende starre Hülse fort, welche — aus hartem (entweder dicht oder mit fensterartigen Unterbrechungen angeordnetem) Material, aus Metall, Holz oder gehärtetem Leder mit seitlichen Stahlschienen bestehend — stark genug ist, das Körpergewicht zu tragen. Wenn dieser Hülsenapparat bis an die Condylen des Schienbeines herranreicht, um hier das Körpergewicht zu unterstützen, so wird die Beweglichkeit des Kniegelenkes behindert, indem die Hülse an der Hinterseite des Beines in die Kniekehle hineinragt. Wenn aber am Oberschenkel oder am Becken die Unterstützung der Körperlast erfolgt, so müssen die höheren Theile der Prothese durch seitliche Stahlschienen mit Charniergelenken zur Seite des Kniees mit der Unterschenkelhülse verbunden werden, und dann hindern die Stahlgelenke neben dem Kniegelenk (weil die Axen der künstlichen und des natürlichen Gelenkes unmöglich in Congruenz gebracht werden können) nothwendig die Beweglichkeit dieses Gelenkes. Also bedingt die Verwendung eines jeden Hülsenapparates eine mehr oder weniger hochgradige Behinderung der Kniegelenksfunction.

Ferner muss die Befestigung aller Hülsenprothesen oberhalb des Kniegelenkes ausgeführt werden, da eine starre Hülse an dem etwas konisch geformten Unterschenkelstumpf keinen Halt finden kann. Man befestigt diese Prothesen daher vielfach durch einen Gürtel oder eine corsettartige Vorrichtung, welche beziehungsweise welchen man oberhalb der Knieanschwellung um den Oberschenkel

Digitized by Google

herumlegt. Eine solche Umschnürung des Oberschenkels muss für die ohnehin (durch den Ausfall der Muskelfunction) sehr beeinträchtigte Circulation in dem Stumpfe einen weiteren Nachtheil bedeuten. — Oder man hängt die Prothese an einem Lendengurt auf oder an langen Tragriemen, die über die Schulter führen. Bei dieser Art von Befestigung sitzt die Prothese zu lose und rutscht bei jedem Emporheben des Beines, indem bei Beugung des Knie- und Hüftgelenkes die Aufhängebänder zu lang werden. Abgesehen von diesen directen Nachtheilen für die Function des amputirten Gliedes, wie sie die Hülsenprothesen wegen der für sie nothwendigen Befestigung oberhalb des Kniees bedingen, ist diese Befestigungsweise für den Amputirten mehr oder weniger umständlich und unbequem.

Die Hülsenapparate haben noch den grossen Nachtheil, dass sie nur von einem geschickten Bandagisten angefertigt werden können. Sie müssen über einem Gipsabguss des Stumpfes gearbeitet werden, damit sie sich der Form des Stumpfes allseitig anpassen. Und wegen der schwierigen Herstellung sind die Apparate auch recht kostspielig.

Bei einem tragfähigen tiefen Unterschenkelstumpfe nun kommt jene zweite Aufgabe der Prothese, das Körpergewicht an höherer Stelle zu übernehmen, in Wegfall. Hier würde es also Materialverschwendung bedeuten, die solchem Zwecke dienende starre Hülse zu verwenden. Wenn es aber nicht mehr nöthig sein sollte, den tragfähigen Stumpf in eine starre Hülse einzuschliessen, so schien es mir möglich, eine Prothese zu finden, welche einfacher und billiger herzustellen wäre, welche unterhalb des Kniees ihre Befestigung fände, welche so die Beweglichkeit des Kniegelenkes intact liesse und zugleich die Nachtheile der Befestigung über dem Knie in Wegfall brächte. —

— — —

Ich versuchte zunächst folgenden einfachen Apparat: Ein Stück Holzlatte wurde in drei Theile zersägt, in einen mittleren kleineren Theil und zwei grössere Endtheile. Das kleine Stück in der Mitte wurde quergestellt und mit den entgegengesetzten Flächen gegen die Sägefläche der grösseren Stücke angenagelt, und zwar

Digitized by Google

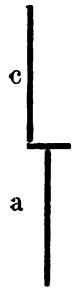

so, dass das obere grössere Stück c der nebenstehenden Figur auf das eine Ende des Mittelstückes b zu stehen kam, während das untere Endstück a auf die Mitte der unteren Fläche des Mittelstückes auftraf. Den einfachen Apparat befestigte ich dann mit einer in Cirkeltouren angelegten Binde so gegen den mit etwas Watte gepolsterten Stumpf, dass das quergestellte kleine Stück b als Stützplatte gegen die Stumpfendfläche zu liegen kam, dass a als Stelze die Verlängerung der Schienbeinaxe bildete, während c als Befestigungsschiene der vorderen-inneren Schienbeinfläche sich anschmiegte. Aber als der Patient zu gehen versuchte, kippte der Apparat: Beim Auftreten des vorschreitenden Gliedes schob sich das obere Ende der Schienbeinschiene nach hinten, die Stützplatte rutschte nach vorn. Ich befestigte dann die Schienbeinschiene zunächst mittelst weniger Achtertouren gegen den Stumpf, damit sie nicht hin- und hergleiten könne, und dann noch mit einer Anzahl Cirkeltouren. Jetzt vermochte der Amputirte auf dem einfachen Apparate fest und sicher hin- und herzugehen — bis nach einigen Minuten die Nagelverbindungen der einzelnen Lattenstücke sich zu lockern anfingen.

Dann liess ich den stärkeren und weiter verbesserten Apparat herstellen, wie ihn die Figuren 1 bis 4 veranschaulichen. Die Holztheile sind aus festem Eichenholz. Die Stützplatte B ist von gehöriger Dicke, sie ist 3,2 cm dick (vergl. Fig. 2, in welcher die Dimensionen der Theile angegeben sind). Das Stelzenstück A ist mit der Stützplatte durch einen Zapfen von 2 cm Dicke, der die ganze Stützplatte durchsetzt, befestigt; die Schienbeinschiene C ist durch eine „Verzinkung“ mit der einen Schmalseite der rechteckigen Stützplatte verbunden. An der freien Schmalseite der letzteren (Fig. 1, bei a) ist ein rechteckiges, an den seitlichen Rändern mit einer Schnürvorrichtung (bb) versehenes Stück Segeltuch mit der Mitte seines unteren Randes befestigt. Dieses Segeltuch wird gamaschenartig um den Stumpf mitsamt der Schiene herumgelegt; die geschlossene Verschnürung kommt mitten auf die Schienbeinschiene zu liegen, also auf die vordere innere Seite des Stumpfes. Die Segeltuchgamasche soll jene mühselig anzulegende

Digitized by Google

und sich leicht lockernde Binde ersetzen; wenn man sie mit mässiger Gewalt zusammenschnürt, so wird die Schienbeinschiene mit entsprechendem Druck ihrer ganzen Länge entlang gleichmässig gegen die innere Schienbeinfläche angedrückt. Es hält so die Prothese beim Aufheben des Beines am Stumpfe, und beim Aufstützen des Beines verhindert das straffe Zeug eine seitliche Abhebung der Schiene von dem Knochen. Aber die Schiene könnte unter dem Segeltuch hervor- oder rückwärts gleiten. Dies zu ver-

Fig. 1.

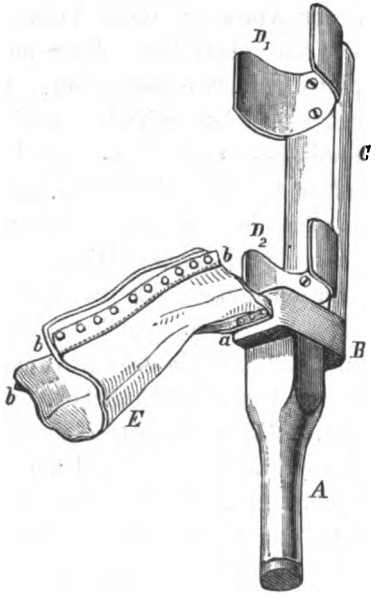

Prothese mit Schienbeinschiene für tragfähige tiefe Unterschenkelstümpfe (in Ansicht von hinten).

Fig. 2.

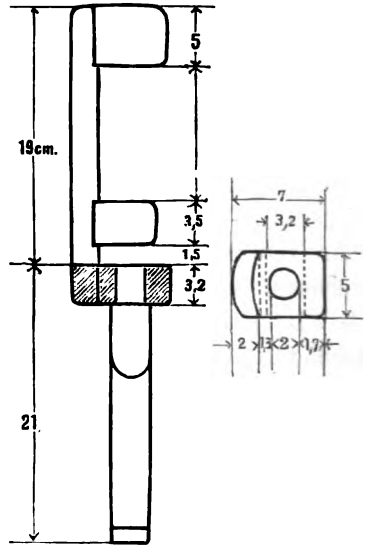

Vertikalschnitt durch die Prothese und Horizontalschnitt durch die Stützplatte mit Angabe der Maasse.

hindern, sind noch zwei Metallspangen (D_1 und D_2) oben und unten in die Innenseite der Schiene eingelassen und mit zwei Holzschrauben befestigt. Das Eisenblech ist genau nach der Form des Stumpfes zurechtzubiegen, so dass sich die Spangen dem Stumpf, den sie etwa zur Hälfte umgreifen, überall anschmiegen. Indem das straffe Segeltuch vorne und hinten auf diese Spangen drückt, wird ein

Digitized by Google

Gleiten der Schienbeinschiene in diesen Richtungen unmöglich gemacht[1]).

Um auch eine Wattepolsterung des Stumpfes überflüssig zu

Fig. 3.

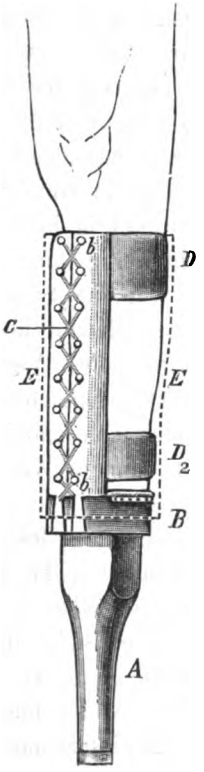

Linksseitiger Unterschenkelstumpf mit angelegter Prothese, von vorne gesehen.

Fig. 4.

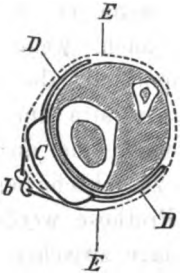

Durchschnitt durch den Stumpf und Aufsicht auf das obere Ende der angelegten Prothese.

[Zu Fig. 1—4] A: Stelze, B: Stützplatte für die Stumpfendfläche, C: Schienbeinschiene, welche gegen die vordere Schienbeinfläche zu liegen kommt, D_1 und D: Metallspangen, die den Stumpf zur Hälfte umgreifen, E: Segeltuchgamasche, die bei a an der Stützplatte befestigt ist und bei bb eine Schnürvorrichtung hat.

[1]) Bei den Metallspangen handelt es sich also nicht, wie ein Referent es aufgefasst hat, um Klammern, die den Stumpf zusammenpressen und zur Fixation der Prothese am Stumpfe dienen; sie haben lediglich den Zweck, zu verhüten, dass die Schienbeinschiene unter der Gamasche sich vor- oder rückwärts schieben könne. — In Bezug auf die Anordnung der Spangen möchte ich noch bemerken, dass ich auch versucht habe, mit einer breiteren Spange in der Mitte der Schiene auszukommen. Aber diese Prothese kippte und schauerte das Stumpfende, so dass die Haut wund wurde und der Amputirte mehrere Tage liegen musste. Man muss also nothwendig zwei Spangen, je eine oben und unten, anbringen.

Digitized by Google

machen, hatte ich die Innenseite der Schiene und der Spangen, sowie die Oberseite der Stützplatte mit Filz belegen lassen. Als dann die Prothese auf dem blossen Stumpf angelegt wurde, vermochte der Patient leicht und sicher darauf umherzugehen; aber es stellte sich doch ein neuer Uebelstand heraus, den der mit einer Binde befestigte einfachere Apparat nicht gezeigt hatte. Beim Aufheben des Beines rutschte die Prothese abwärts; sie rutschte nur wenig, so dass die Stützplatte sich etwa $^1/_2$ cm von der Stumpfendfläche entfernte. Dann sank sie nicht weiter hinab, sondern sass völlig fest. Aber der Amputirte hat so ein recht unangenehmes Gefühl, wie wenn er die Prothese zu verlieren in Gefahr wäre. Man konnte auch, wenn der Patient den Stumpf in horizontaler Richtung emporhielt, durch einen ganz leichten Zug am Stelzenknopf die Stützplatte um jenes kleine Stück von der Stumpfendfläche wegziehen, und durch eine gleich geringe Gewalt liess sich die Prothese zurückschieben. Ich dachte zunächst, diese Verschieblichkeit der Prothese werde durch die Zwischenlagerung der dicken weichen Filzlage zwischen die harte Schiene und den Knochen bedingt; aber eine Fütterung der Prothese mit dünnem Waschleder vermochte den Uebelstand nicht zu beseitigen.

Es gelang mir schliesslich doch, einen vollständig festen Sitz der Prothese herbeizuführen, indem ich diese nicht mehr auf den blossen Stumpf anlegte, sondern den letzteren zunächst mit einer Flanellbinde gehörig fest umwickelt. So zeigte es sich, dass die Schlaffheit der Weichtheile des Stumpfes insbesondere an dessen Hinterseite jenen Uebelstand verursacht hatte. Wenn man diese Weichtheile durch feste Zusammenschnürung gewissermaassen erhärtet, so bleibt die unangenehme Erscheinung aus. — Die Flanellbinde muss natürlich, was den Patienten besonders einzuschärfen ist, jeden Morgen von Neuem angelegt werden, weil sie sich während der Nacht lockern würde (und weil es wohl auch für den Stumpf besser ist, dass er im Bett ohne besondere Umhüllung bleibt). — Die Nothwendigkeit der vorherigen Umwickelung des Stumpfes machte dann die Polsterung der Schiene überflüssig. Die Stützplatte muss dagegen ein dünnes Polster erhalten, so lange nicht die Haut der Stumpfendfläche in eine derbe Sohle sich umgewandelt hat.

Die neue Befestigungseinrichtung mit Schienbeinschiene und

Digitized by Google

Segeltuchgamasche habe ich auch für den künstlichen Fuss verwerthet, auf dem der vorgestellte Amputirte die letzten drei Monate umhergegangen ist. Fig. 5 zeigt den linksseitigen Unterschenkelstumpf mit dem künstlichen Bein, von der Innenseite geschen.

Fig. 5.

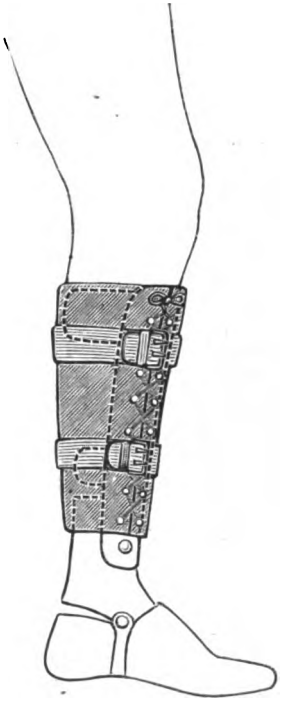

Künstliches Bein mit Schienbeinschiene aus Metall und Segeltuchgamasche.

Fuss und Unterschenkel-Ersatztheil sind aus Lindenholz. Die Schiene ist wie die Spangen aus Eisenblech. An ihrem unteren Ende muss die Schiene besonders stark sein, beziehungsweise durch Auflegung einer kürzeren Stahlschiene verstärkt werden. Wenn nämlich der Amputirte auf unebenem Boden, z. B. auf gepflasterter Strasse zu gehen hat, so kommt es häufig vor, dass die unterste Stelle der Schiene sehr stark auf Biegung beansprucht wird. So kam es hier bei dem ersten derartigen künstlichen Fuss sehr bald, nach 14tägigem Gebrauch, zum Bruch, sodass die Schiene nach-

Digitized by Google

träglich verstärkt werden musste. Ferner muss die Verbindung zwischen Metallschiene und hölzernem Unterschenkelstück sehr fest sein, sie wird durch einen starken eisernen Bolzen, der durch das Holz ganz hindurchgeht, bewerkstelligt.

In Fig. 5 ist die Schienbeinschiene mit ihren Spangen durch starke punktirte Linien angedeutet. Die Figur zeigt, wie die Verschnürung der Gamasche mitten auf die Schiene, auf die vordere innere Seite des Stumpfes zu liegen kommt. Und ausserdem sind dort noch zwei mit Schnallen versehene breite Gummigurte, die

Fig. 6. Fig. 7.

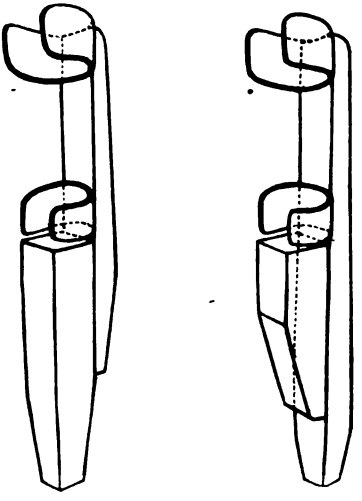

Einfachere Modelle von Prothesen mit Schienbeinschiene.

über der Gamasche angelegt sind, angedeutet. Während nämlich die Stelzenprothese nur wenig mehr als ein Pfund (0,52 kg) wiegt, wiegt das künstliche Bein ohne Schuh fast drei Pfund (1,450 kg). Wegen seines grösseren Gewichts hat das künstliche Bein, auch wenn man vor seiner Anlegung den Stumpf etwas umwickelt hat, doch noch eine gewisse Neigung, abzurutschen. Deshalb sind hier die Gummigurte erforderlich, die man zur Vermehrung der Sicherheit auch bei der Stelze tragen lassen kann.

Fig. 6 und 7 zeigen noch zwei einfachere Modelle, deren Ausführung der Amputirte zur Noth wohl meistens selber besorgen

Digitized by Google

kann. Bei dem Modell Fig. 6 sind Stelze und Stützplatte vereint. Modell Fig. 7 erinnert an die Stelzen, wie sie Kinder zum Spielen gebrauchen; Schienbeinschiene und Stelze sind Eins, und die Stützfläche wird durch den Rücken eines keilförmigen Holzstückes gegeben. Die Holztheile beider Modelle beanspruchen nicht solche Verbindungen, wie sie wohl nur ein Schreiner anzufertigen vermag; sie können mit Nägeln, die etwas schräg von unten nach oben einzuschlagen sind, genügend gegeneinander befestigt werden. Man befestigt dann noch zwei Blechstreifen unten und oben an die Schiene, und man kann die primitive Prothese mittelst einer breiten Binde, nachdem man den Stumpf zunächst mit einer Flanellbinde umwickelt hat, fest genug anlegen, um bequem und sicher gehen zu können. Der vorgestellte Amputirte hat die beiden einfachen Modelle ebenfalls ausprobirt.

Die Prothesen mit Schienbeinschiene sind nur für Amputirte mit tragfähigem Stumpfe verwerthbar, und die Länge des Stumpfes muss mehr als die Hälfte des Unterschenkel betragen; für diese Fälle bieten sie die folgenden Vorzüge:

1. Sie lassen das Knie völlig frei und ermöglichen so eine völlig unbehinderte Function dieses Gelenkes.
2. Sie vermeiden die Schädlichkeiten und Unbequemlichkeiten einer Befestigung oberhalb des Kniees.
3. Sie sind erheblich leichter herzustellen und deshalb auch erheblich billiger als die Hülsenapparate.

Digitized by Google

XXXIX.

Die Fractur des Tuberculum majus humeri[1].

Von

Dr. Heinz Wohlgemuth.

M. H.! Es ist Ihnen nicht unbekannt, dass einerseits nach Fracturen im Humerus-Halse mit oder ohne Luxation des Kopfes, besonders aber nach gewöhnlicher Luxatio humeri nach vorn oder unten, auffälligerweise vielleicht auch nach einer anscheinend einfachen Contusion oder Distorsion der Schulter nicht selten dauernde Störungen zurückbleiben, die in mehr oder weniger beschränkter Abduction und in bedeutender Beeinträchtigung der Rotationsfähigkeit besonders nach aussen sowie in der Herabsetzung der groben Kraft ihren Ausdruck finden, während doch ein grosser Procentsatz dieser Verletzungen anstandslos mit völliger Wiederherstellung der Function ausheilt. Diese Fälle, m. H., bei denen sehr häufig eine sichtbare Atrophie der Schultermusculatur, des Deltoideus, Supra- und Infraspinatus zu constatiren ist, werden monatelang massirt, elektrisirt, mit Bädern und medico-mechanischen Uebungen behandelt, und wenn das functionelle Resultat sich auch in gewissem Grade bessert, so bleiben, wie schon gesagt, doch häufig jene angeführten dauernden Störungen zurück, und es werden entweder Auflagerungen von Callusmassen oder eine Lähmung des N. axillaris durch Druck, Zerrung oder Zerreissung für diese Functionsbeeinträchtigung verantwortlich gemacht, die nicht selten in einer ganz besonderen Verletzung ihren Grund hat: nämlich in der Abreissung und Dislocation des Tuberculum majus.

[1] Vorgetragen am 4. Sitzungstage des XXIX. Congresses der Deutschen Gesellschaft für Chirurgie zu Berlin, am 21. April 1900.

Digitized by Google

M. H. Dass die Erkenntniss dieser Verletzung und der daraus entstehenden schweren Functionsstörungen nicht neu ist, beweist ein Blick in unsere chirurgischen Lehrbücher. Gurlt hat in seinem Handbuch der Lehre von den Knochenbrüchen aus der Mitte des 18. bis zur Mitte des 19. Jahrhunderts 46 Fälle von Fractur des Tub. majus, 8 Fälle von Fractur beider Tubercula nach anatomischen Präparaten der verschiedensten Sammlungen und Museen und nach einigen Sectionsprotocollen zusammengestellt, die Krankengeschichten, die ganze Pathologie dieser Verletzung eingehend beschrieben. Und wenn ich trotzdem mir erlaube, Ihnen über die Pathologie und Therapie des Abbrechens des Tub. majus vorzutragen, so will ich dies damit begründen, dass die bisher in der Literatur niedergelegten Beobachtungen die Diagnose der Verletzung erst aus dem anatomischen Präparat machen konnten, während es uns heute möglich ist, sie mit Hülfe der Röntgenstrahlen in vivo zu fixiren.

Das Abreissen des Tub. majus kommt als isolirte Verletzung in ausserordentlich seltenen Fällen, als Nebenverletzung bei der Luxation und Fractur im Humerushalse vor. Von der ersteren Art, der isolirten Fractur des Tub. majus, habe ich keine Beobachtung aufzuweisen. Wie selten diese Verletzung ist, können Sie daraus ersehen, dass Gurlt im Ganzen nur 4 Fälle aus der Literatur zusammenstellen konnte, von denen einer mit Wahrscheinlichkeit mit Luxation complicirt war und welche, wie er ausdrücklich hervorhebt, sämmtlich nicht durch die anatomische Diagnose verificirt waren, und deren vollkommen gute functionelle Heilung zudem einige Zweifel an der klinischen Diagnose zulassen.

Ich möchte Ihnen zunächst die Röntgenbilder zweier Verletzungen zeigen, die je eine Fractur des Tub. majus bei Luxation und Fractur im Humerushalse aufweisen und die Krankengeschichte dieser beiden Fälle mit wenigen Worten skizziren.

Fall I. Ein Herr in der Mitte der 50iger Jahre fiel beim Radfahren auf die rechte Schulter und konnte seinen Arm nicht mehr bewegen. Der Arzt stellte eine Luxatio humeri subcoracoidea fest, die er sogleich reponirte. Der Arm war passiv sofort wieder im Schultergelenk normal beweglich und es wurde für einige Wochen ein Desault'scher Verband angelegt. Die Function des Armes stellte sich jedoch nicht völlig wieder her, trotz Massage- und Bäderbehandlung blieb eine dauernde Bewegungshemmung zurück, sodass Patient den Arm nicht bis zur Schulterhöhe emporheben, den bis auf ca. 60°

Digitized by Google

seitlich gehobenen Arm nicht nach hinten führen konnte. Diese Functionsstörungen, die zugleich mit einer erheblichen Schwäche des rechten Armes einhergingen, sodass es dem Patienten, der Amateurmaler und Jäger war, nicht mehr möglich war, diesen Sporten obzuliegen, gaben einem Badearzt wahrscheinlich auch in Rücksicht auf den objectiven Befund Veranlassung, bei dem Patienten in seinem Gutachten über den Zustand desselben die Bildung eines falschen Gelenkes nach nicht gelungener resp. nicht ausgeführter Reposition zu constatiren. Ich sah den Patienten ca. 2 Jahre nach dem Unfall. Der Zustand hatte sich in dieser Zeit soweit gebessert, dass der Patient seinen Arm activ bis 60° mit Unterstützung, z. B. an der Wand entlang nach oben sich schiebend, bis fast zur Verticalen erheben konnte, nachdem bei dem Versuch, den Arm über 60° seitwärts zu heben, ein mit ganz leichter Schmerzhaftigkeit verbundenes schnappendes Geräusch, als ob es über eine Unebenheit ging, aufgetreten war. Das Röntgenbild zeigte nun hier ganz klar, — die gesunde Schulter ist ebenfalls photographirt, die Aufnahme ist von hinten gemacht — dass der Humerus ordnungsmässig in der Pfanne steht, aber dass das Tuberculum majus an dem verletzten Humerus mehr nach aussen und oben sitzt als an dem gesunden, sodass es aus der Photographie leicht ersichtlich ist, dass dieses Tuberculum majus das Acromion berühren muss, bevor der abducirte Arm Schulterhöhe erreicht hat. Die Muskelkraft, die durch Verschiebung des Ansatzpunktes des Supraspinatus und der damit verbundenen Atrophie desselben eine nicht unerhebliche Einbusse erlitten hat, ist nicht imstande, activ dieses Hinderniss zu überwinden und so ist der Patient dauernd durch die Abreissung und heterotopische Anheilung des Tuberculum majus in dem Gebrauche seines rechten Armes nicht unwesentlich beeinträchtigt.

Der zweite Fall betrifft einen Herrn in der Mitte der 40iger Jahre, der in einem Pferdebahnwagen sass, auf welchen eine Dampfstrassenbahn auffuhr. Die Röntgographie zeigte hier, dass eine Fractur im chirurgischen Halse mit Einkeilung des distalen Humerusendes in den nach vorn luxirten und im Zusammenhang mit dem Tuberculum majus und der ganzen crista tuberculi majoris gebliebenen Kopf vorlag. Es gelang uns noch in tiefer Narkose den Kopf durch Druck in die Pfanne zurückzubringen. Ich will Sie mit der weiteren Krankengeschichte nicht lange aufhalten. Trotz monatelanger medico-mechanischer, elektrischer, Bäderbehandlung sind hier natürlicherweise schwere dauernde Schädigungen, Abduction nur bis kaum 60° zurückgeblieben, die gewiss zum nicht geringen Theil der Einkeilung und Verkürzung des Humerus zur Last zu legen sind, deren Charakteristica aber, was das Tuberculum majus anlangt, folgende sind:

Bei der Reposition war es natürlich nicht möglich sich über die eventuelle Drehung, die der abgetrennte Humeruskopf gemacht hat, zu informiren und so ist es durch den Desault'schen Verband mit Anlagerung des Humerus an die Thoraxwand und des Vorderarmes vor die Brust und der damit verbundenen Einwärtsrotation des Schaftes dahin gekommen, dass eine Torsion um die Längsaxe stattgefunden hat dergestalt, dass das Tuberculum majus mit der Crista tuberculi majoris weiter nach hinten am Schafte angeheilt

Digitized by Google

ist. Die Consequenz war, dass die Aussenrotation fast ganz, die Elevation sehr stark behindert ist. Ich zeige Ihnen hier die Photographie nach vollendeter Heilung. Die Kraft der Schultermusculatur ist natürlich durch die dystopische Anheilung des Tuberculum majus, abgesehen von den mechanischen Störungen dauernd geschädigt.

Hier möchte ich nebenbei bemerken, dass nach König nach einer Zusammenstellung von Thamhayn von 68 Fällen von Fractur im Hals mit Luxation des Kopfes 22 durch Reposition geheilt worden sind. „Diese Zahlen", sagt König, „beweisen am sichersten die Richtigkeit der im Alterthum aufgestellten und in neuerer Zeit öfter angezweifelten Annahme, dass die Fälle überhaupt repositionsfähig seien." Der ebenerwähnte Fall unterstützt die Annahme König's.

M. H., die Fractur des Tuberculum majus ist also in weitaus den meisten Fällen eine Nebenverletzung, indem sie am häufigsten mit einer Luxation, weniger häufig mit Fractur des Kopfes oder Halses einhergeht, wobei begreiflicherweise in den Vordergrund der pathologischen Erscheinungen die Symptome der Luxation und der Fractur treten, die Fractur des Tuberculum aber überhaupt nicht oder nur schwer diagnosticirt werden kann.

In seinem klassischen Handbuch der Lehre von den Knochenbrüchen hat Gurlt aus der Literatur 42 Fälle von Fraktur der Tuberculus majus mit gleichzeitiger Luxation (9 unvollständige und 33 vollständige) zusammengestellt, 8 Fälle von Fractur beider Tubercula zusammen mit anderen Verletzungen am oberen Humerustheile; und die nicht sicheren 4 Fälle von isolirtem Abbrechen des Tuberculum majus.

Seit dieser Zusammenstellung Gurlt's hat die Literatur über die Fractur des Tuberculum majus so gut wie geschwiegen, man ist über die Diagnose der Luxation resp. der Fractur des Schaftes nicht hinausgekommen, da, wie schon erwähnt, die Nebenverletzung des Tuberculum majus nicht besonders imponirte. Da wir aber heute mit Hülfe der Röntgenstrahlen imstande sind, eine genaue anatomische Diagnose zu stellen, so verlohnt es sich schon der Mühe mit einigen Worten auf die Pathologie und Therapie der Fractur des Tuberculum majus näher einzugehen.

Was nun die Diagnose der Fractur des Tuberculum majus anbelangt, so wird uns heute die Röntgenphotographie volle Auf-

Digitized by Google

klärung über die Art und Ausdehnung der Verletzung geben, besonders wenn wir die gesunde Schulter ebenfalls photographiren und vergleichen. Die klinischen Erscheinungen sind zwar unter Umständen characteristisch genug, um darauf allein eine sichere Diagnose aufbauen zu können, jedoch nur bei isolirter Fractur des Tuberculum.

Handelt es sich um eine solche, wie sie in seltenen Fällen bei ausserordentlicher Anstrengung der 3 Muskeln Supra-, Infraspinatus und Teres major angeblich auftreten kann z. B. beim Heben mit gestrecktem Arm, beim Schneeballwerfen (Pitha), beim Peitschenknallen, so sind die Symptome unverkennbar. Der Arm ist schlaff, kann nur mit grossen Schmerzen gehoben werden, der Kopf sitzt in der Pfanne und ist dort deutlich zu fühlen, doch ist das Aussehen der Schulter auf den ersten Blick das einer Luxation — der Deltoideus ist abgeflacht, das Acromion springt hervor, die Schulter ist von vorn nach hinten verbreitert. Dagegen sind die Mm. supra- und infraspinatus nicht wie bei der Luxation angespannt, sondern schlaff, und wenn man nun genau palpirt, fühlt man neben dem Kopf etwas nach hinten und oben einen kleineren Tumor, das abgerissene Tuberculum majus — zwischen Beiden eine tiefe Rinne, in welcher die Sehne des Biceps läuft. Drückt man diesen Tumor nun gegen den Oberarmkopf an und macht mit dem Arm rotirende Bewegungen, so fühlt man auch fast immer Crepitation mit Ausnahme von den Fällen, wo sich die Sehne des Biceps interponirt hat. Die Funktion des Oberarmes ist natürlich schwer geschädigt, vor Allem ist die Aussenrotation, weil die Ansatzpunkte der Muskeln abgetrennt sind, vollkommen aufgehoben.

Ist das Abreissen des Tuberculum majus, wie es meist der Fall ist, mit einer Luxatio axillaris oder subcoracoidea complicirt, so ist die Diagnose schon erheblich schwieriger, aus den klinischen Erscheinungen allein fast unmöglich, wenn die Reposition noch nicht gemacht worden ist.

Auffällig ist nur, während bei einer uncomplicirten Luxation der Oberarmkopf am Thorax gewöhnlich recht fest steht, eine ungewöhnliche Beweglichkeit des luxirten Humerus. Der Grund hierfür ist einmal die durch das Abbrechen des Tuberculum majus aufgehobene sonst äusserste Spannung der an diesem inserirenden Muskeln und ferner der Umstand, dass das Lig. coraco-humerale,

Digitized by Google

welches vom lateralen Rande des Proc. coracoideus zur hinteren oberen Wand der Kapsel ausstrahlt und das bei Luxatio axillaris besonders erhalten und sehr gespannt wird und dadurch nach v. Thaden vorzugsweise den Arm vom Stamm entfernt zu halten pflegt, nach Absprengung des Tuberculum majus seine Spannkraft verloren hat.

Nach gelungener Reposition, die meist glatt von Statten zu gehen pflegt, wenn das Tuberculum majus noch in irgend einem Zusammenhang mit dem Oberarmknochen steht, kann man aus der noch nicht vollkommen abgerundeten Schulter, der eventuellen Aufhebung der Aussenrotation, Crepitation bei Rotiren des Oberarms und von vorn nach hinten festgehaltenen Oberarmkopf auf eine Abreissung des Tuberculum majus schliessen. Ist dagegen das Tuberculum vollkommen von jeder Verbindung mit dem Humerus getrennt, so kann es sich an die Stelle des luxirten Oberarmkopfes setzen und die Reposition sehr erschweren, ja unmöglich machen.

Ich möchte mit einigen Worten auf die Frage eingehen, was bei Luxation mit Abbrechen des Tuberculum majus das Primäre ist, ob erst die Fractur oder erst die Luxation stattfindet, oder ob beide Verletzungen gleichzeitig durch dieselbe Gewalt entstehen: Die Ansichten hierüber sind nicht allein bei den verschiedenen Autoren, sondern sogar bei ein und demselben recht verschieden.

G. Reuss (Langenbeck's Archiv Bd. 7) scheint im Anfang seiner Beobachtung der Ansicht zu sein, dass die Luxation dem Abbrechen des Tuberculum vorangeht. Er sagt (Seite 160): „Ich glaube, dass meistens Muskelzug die Ursache des Bruches ist. Sobald nämlich der Gelenkkopf mit seinem anatomischen Halse auf dem costalen Pfannenrande ruht (also luxirt ist), sind die Mm. supraspinatus, infraspinatus und in geringem Grade auch der Teres minor aufs Aeusserste angespannt. Eine weitere Verschiebung des Humeruskopfes in die Achselhöhle wird nur nach Ueberwindung dieses Widerstandes möglich und so kommt es, zumal die Zerrung durch die Rotation des Schaftes um seine Längsachse nach aussen noch verstärkt wird, dass die genannten Muskeln das Tuberculum majus entweder in einzelnen kleinen Fragmenten oder als ganzes Stück mitfortreissen.“ Wenn Reuss allerdings auf derselben Seite sagt: „Der Bruch wird in den meisten Fällen gleichzeitig mit der Luxation auftreten“ und noch etwas weiter unten zugiebt, dass die

Digitized by Google

Möglichkeit besteht, dass die Luxation die sekundäre Verletzung ist, so ist dieser Wiederspruch der Ansichten nicht gut zu verstehen: „Durch die Fractur des Tuberculum majus," sagt er, „sind die Muskeln, welche an seinen drei Facetten ihre Insertionspunkte haben, ihrer Wirkung auf den Kopf und Schaft des Humerus beraubt, ihre Antagonisten, der Subscapularis und Pectoralis major gewinnen das Uebergewicht und drängen das Caput humeri einwärts gegen das Kapselband, wodurch letzteres bei hochgradiger Einwirkung der genannten Muskeln durchbrochen werden kann." So will Reuss jedenfalls einen Fall von Smith enstanden wissen, wo eine langsame Luxatio subcoracoidea ohne Kapselriss entstanden ist. Doch ist es nicht zu verstehen, wie durch die Action des M. subscapularis, dessen Zugrichtung nach hinten geht, eine Luxatio subcoracoidea begünstigt werden kann.

S. W. Smith selber (on fractures in the vicinity of joints Dublin 1850) nimmt erst Fractur, dann Luxation an, v. Thaden (Langenbeck's Archiv Bd. 6, S. 74) will beide Verletzungen gleichzeitig entstanden wissen.

Joessel in seinem Lehrbuch der topographisch-chirurgischen Anatomie sagt: „Die drei Supinatoren des Humerus — Mm. supraspinatus, infraspinatus und teres minor — die, fast von der ganzen hinteren Oberfläche der Scapula entspringend, in eine dicke, runde Fleischmasse convergiren, um sich dann vereinigt und mit der Kapsel verschmelzend, mit kurzen, straffen, sehr starken Sehnen am Tuberculum majus zu inseriren, beschränken die Excursionen des Gelenkkopfes auf die Grenzen der seichten und schmalen Pfanne, sodass jener den Limbus der letzteren nicht überschreiten kann. Wenn auch die Kapsel schon zerreisst, so gestatten sie noch immer nicht den Austritt des Gelenkkopfes aus der Pfanne, sondern halten ihn am Rande derselben fest, bis die luxirende Gewalt endlich ihren Zusammenhang mit dem Humerus trennt." Also erst Fractur des Tuberculum und dann Luxation. Hiernach müsste aber bei jeder Luxation des Humerus nach vorn ein Einreissen der Muskeln oder ihrer Sehnen oder eine Fractur des Tuberculum majus und gerade dieses letztere um so häufiger statthaben, weil es ja verständlich ist, um wieviel eher diese dicken und kräftigen Sehnen, die das Tuberculum vollkommen bedecken, dieses abzureissen im Stande sind, als sie selbst einreissen.

Digitized by Google

Dem widerspricht aber die klinische Beobachtung und die Ansicht König's, der die Luxation der Fractur des Tuberculum majus voraufgehen lässt und der ich nach meinen Beobachtungen beipflichten muss. Die luxirende direkte Gewalt, Stoss von hinten nach vorn oder die indirekt durch Hebelwirkung am Vorderarm angreifende zur Luxation nach vorn und unten durch extreme Abduction führende Kraft trifft ja gewöhnlich eine nicht angespannte schlaffe Muskulatur. Erst wenn nach vollendeter completer Luxation der Kopf sich vor oder unter den Pfannenrand, bei Subluxation sich auf den vorderen Pfannenrand aufstemmt und nun die Gewalt im umgekehrten Sinne nach vorn weiterwirkt, sodass die sich jetzt aufs Aeusserste anspannenden Schultermuskeln ein Hypomochlion bilden für den sehr kurzen Hebelarm des Oberarmkopfes und den sehr langen der Humerusdiaphyse oder gar des ganzen Armes, kommt es, wie leicht verständlich, zur Abreissung des Tuberculum majus, eventuell, und das will ich gleich vorwegnehmen, zur Fractur im Halse. Damit will ich gleich betonen, dass nach meiner Annahme auch die mit Fractur im Humerushalse complicirte Luxation der Fractur voraufgeht. Ich möchte diese Theorie durch die Beobachtung verificiren, dass in meinen Fällen eine in den Röntgenbildern undeutlich zu sehende aber durch die klinischen Erscheinungen deutlich nachgewiesene Fractur des Proc. coracoidens scapulae das Bild complicirte. Diese Neben- oder Nachverletzung ist sofort verständlich, wenn wir annehmen, dass der Kopf unter dem Proc. coracoidens durch den Zug der Supinatoren fest angepresst gehalten wird und nun dieselbe weiterwirkende Gewalt, die auch das Tuberculum majus indirekt abreisst, direkt den Process fracturirt, während es nicht leicht einzusehen ist, warum der vom Tuberculum majus und dem starken Muskelzuge befreite Humerus, der dadurch aussergewöhnlich beweglich geworden ist, oder gar der vom Humerus abgesprengte Kopf bei der Luxation noch den Proc. coracoidens fracturiren sollte, wo er doch nach vorn und unten einen Locus minoris resistentiae findet und vor Allem auch dahin durch die Muskeln gezogen wird. — Es könnte hiermit scheinbar in Widerspruch stehen, dass isolirte Abreissungen des Tuberculum majus, ohne Luxation, allein durch die überaus starke Contraction der Supinatoren vorkommen, wie es beim Werfen eines Schneeballes von Pitha beobachtet worden ist. Auch vereinzelte

Digitized by Google

Fälle von Humerusfracturen durch blosse Muskelaction, so z. B. beim Herabschlagen von Obst vom Baume, sind beobachtet worden und zwar bei jungen, kräftigen Individuen. Bei dem Pitha'schen Falle ist es nach Gurlt nicht sicher, ob nicht auch eine alsbald reponirte Luxation vorgelegen hat. Für die übrigen wenigen Fälle nehmen die Autoren an, dass die Fractur im Momente des Wurfes oder Schlages durch die aufs Höchste gespannten Auswärtsroller stattfindet. Den Beobachtungen fehlt allen ein wichtiges Moment, ob der Wurf oder der Schlag mit aller Kraft auch wirklich ausgeführt worden ist oder ob der Arm, wie ich annehme, kraftlos mitten im Wurf heruntergesunken ist. Wenn man sich nämlich vergegenwärtigt, dass nur beim Ausholen zum Wurf oder Schlag, wenn der Arm nach hinten, der Ansatzpunkt der Supinatoren also nach vorn geht, wie man sich experimentell an der Leiche bequem überzeugen kann, die Supinatoren stark angespannt sind, dagegen beim Nachvornwerfen des Armes erschlaffen, weil ihr Ansatzpunkt nach hinten gerückt ist, so ist einem die Fractur nicht recht verständlich. Ich bin daher der Meinung, dass es sich in allen diesen Fällen nicht um einen blossen Muskelzug, sondern um eine beim Ausholen zum Wurf oder Schlag durch die extreme Abduktion und Aussenrotation entstandene Subluxation des Kopfes auf den vorderen Pfannenrand handelt, wo nun der Kopf durch die stark angespannten Muskeln fest fixirt wird, und dass dann beim Versuch, den Wurf auszuführen, der durch den Willen nicht mehr zurückgehalten werden kann, durch den nun als Hypomochlion wirkenden Muskelzug zu gleicher Zeit mit dem Abreissen des Tuberculum majus resp. der Halsfractur die spontane Reposition der Subluxation stattfindet, wenn wir nicht eine aussergewöhnliche Osteoporose bei sonst kräftigen Individuen annehmen wollen.. Ich habe vor kurzer Zeit Gelegenheit gehabt, eine Fractur im chirurgischen Halse des rechten Oberarms zu beobachten, die beim Schwimmen und zwar beim ersten Schwimmstoss nach dem Kopfsprung ins Wasser entstanden ist bei einem kräftigen Manne im Anfang der vierziger Jahre. — Das Röntgenbild zeigte eine typische Querfractur, im Knochen war kein Tumor, keine Gummigeschwulst nachzuweisen, eine besondere Brüchigkeit des Humerus war bei dem sonst so kräftigen Manne nicht anzunehmen. Der Bruch schien einfach durch Muskelzug erfolgt zu sein. Hier kann man denselben mechanischen Vorgang,

Digitized by Google

wie er beim Werfen stattfindet, nicht gut annehmen, da der Vorstoss des Armes nicht mit derselben Gewalt erfolgt wie beim Werfen, die Fractur ist aber ohne Weiteres verständlich, wenn man beim Spreitzen der Arme eine Subluxation nach vorne und beim darauffolgenden kräftigen Vorstoss die Reposition zugleich mit der Fractur annimmt. Auch die beiden sehr seltenen Fälle von Blumhardt (Prager Vierteljahrsschrift 1844, Bd. II), wo bei Luxatio subscapularis und von Maisonneuve (Gazette des Hôpit. 1852), wo bei einer Luxatio retroglenoidalis bei der Section das Tuberculum majus abgerissen gefunden wurde, sprechen dafür, dass nicht der durch die enorme Einwärtsrotation bedingte Muskelzug allein, sonder die damit verbundene Hebelwirkung der luxirenden Gewalt die Fractur herbeigeführt hat.

Die partielle oder totale Abreissung des Tuberculum majus bei gleichzeitiger Luxatio humeri, welche bei gewöhnlichen unter anderen Umständen eine einfache Oberarmverrenkung herbeiführenden Gewalten zustande kommt, scheint nach den Beobachtungen fast ausnahmlos Individuen mittleren Lebensalters zu treffen, „wahrscheinlich deswegen," meint Gurlt, „weil bei fortschreitender Rarefaction des Knochengewebes die Widerstandsfähigkeit desselben relativ geringer wird, als diejenige der sich an dem Fortsatz inserirenden Muskeln, welche die Abreissung desselben bewirken.

Hervorzuheben ist, dass bei der mit Fractur des Tuberculum majus complicirten Luxation eine ausserordentlich starke Neigung zum Recidiviren desselben vorhanden ist.

Von Brüchen des Oberarmhalses mit gleichzeitiger Luxation des Kopfes und Abbrechen eines oder beider Tubercula von der Diaphyse hat Gurlt 4 Fälle aufgeführt, von denen in einem Falle das Tuberculum majus im Zusammenhang mit dem luxirten Kopf geblieben, in den übrigen aber von Kopf und Schaft vollkommen isolirt war. Die Luxation des Kopfes erfolgte in allen Fällen nach unten oder vorn, er hatte meist nicht unbeträchtliche Drehungen gemacht. Unter diesen Fällen ist ein von Gurlt selbst beobachteter und durch die Section gewonnener Fall von Fractur im Collum chirurgicum mit Einkeilung des Schaftes in den Kopf und Absprengung des Tuberculum majus.

Die Brüche im Collum anatomicum mit Einkeilung des ab-

Digitized by Google

gebrochenen ganzen oder selbst zerbrochenen Kopfes in die Diaplupe können durch Auseinandrängen der Tubercula natürlich ebenfalls zu Brüchen des Tuberculum majus oder beider Tubercula führen. Gurlt hat eine Reihe solcher Fälle aus Sammlungspräparaten zusammengestellt.

Von dem nach Gurlt seltenen Vorkommniss, dass sich die Fractur des Tuberculum majus in die Diaphyse mit einem mehr oder minder langen Knochensplitter fortsetzt, hat er zwei Fälle nach Präparaten aus einer englischen und aus der Göttinger Sammlung beschrieben. Ihnen reiht sich mein Fall an, der insofern eine Besonderheit hat, als hier das Tuberculum majus mit dem langen Knochensplitter in Verbindung mit dem Kopf geblieben ist und im Gegensatz zu den Gurlt'schen Fällen, bei denen nach der Art der Heilung eine Verbindung des distalen Endes des fracturirten Stückes mit dem Periost der Diaphyse wenigstens angenommen werden musste, vollkommen von der Diaphyse gelöst ist.

Was nun Verlauf und Ausgang beim Abbrechen des Tuberculum majus betrifft, so wird die Prognose der functionellen Heilung naturgemäss in erster Linie von der Art, Schwere und Einrichtung der Hauptverletzung, Luxation oder Fractur, im Speciellen aber von der Art der partiellen oder totalen Abreissung des Tuberculum, insbesondere von der Grösse der Dislocation von der normalen Stelle abhängig sein. Die isolirte Luxation des Tuberculum majus heilt nach Gurlt mit fast vollständiger Brauchbarkeit des Armes aus, nur anfänglich sind die Hinterwärtsbewegungen erheblich erschwert. Von den angeführten 4 Fällen finden wir bei 2 über ein gutes Resultat berichtet. Ist dagegen die Abreissung des Tuberculum majus mit einer Luxation nach vorn, unten oder vielleicht gar nach hinten complicirt, so ist an eine Anheilung des Tuberculum natürlich nicht zu denken, wenn auch die Luxation reponirt ist. Die äusserst kräftigen Supinatoren, die das Tuberculum mit starkem Zuge nach hinten und oben ziehen, gestatten eine Annäherung des fracturirten Knochenstückes nicht. Das vollkommen abgerissene, von jeder Verbindung mit dem Humerus gelöste Tuberculum wird sich in die Pfanne hineinlegen und der Oberarm wird, von dem starken Muskelzuge nach hinten und oben befreit, in dem neuen Gelenk, welches er sich an der seitlichen Thorexwand bildet, nach vielen Monaten eine vielleicht ganz brauchbare Function erhalten. Schlimmer ist

Digitized by Google

es schon, wenn das Tuberculum noch mit einer Knochenspange am Humerus festsitzt und nur bei nicht reponirter Luxation mit seinem unteren Ende, der abgerissenen Crista wieder knöchern anheilt, während das eigentliche Tuberculum durch den Muskelzug nach hinten gehalten wird. Hier wird der gleichsam gabelig gespaltene Humerus auf dem Rande der Cavitas glenoidea reiten und die Functionsstörung die denkbar schwerste sein. G. Reuss hat (Langenbecks Archiv Bd. 7. 1865 Seite 156) einen solchen Fall beschrieben, wo die Entfernung des Tuberculum majus vom Kopf 28 mm und vom Tuberculum minus 40 mm betrug.

Ist das vollständig abgerissene Tuberculum majus in die Pfanne hineingezogen, einen solchen Fall hat Gurlt nach einem Sectionsbericht von John Hilton (Guy's Hosp. Reports 1847. 2. Bd. Vol. V. p. 93) mitgetheilt, so wird die Reposition oft nicht gelingen, oder wenn es geglückt ist, auch den Kopf in die Pfanne hineinzubringen, so werden wir nach Abnahme des ersten Verbandes die unangenehme Enttäuschung erleben, das eine Reluxation eingetreten ist. Entweder haben sich Theile der Kapsel oder die Bicepssehne interponirt, oder wenn das selbst nicht der Fall ist, so haben beide Theile, Tuberculum und Kopf, doch natürlich nicht Platz in der flachen und kleinen Pfanne, und eine habituelle Luxation, die sofort bei einer nur wenig ausgiebigen Bewegung im Schultergelenk auftritt, ist die Folge. Gelingt es uns aber, durch geeignete Verbände, den Kopf neben dem Tuberculum in der Pfanne festzuhalten, so entstehen zum mindesten durch die Reibung Durchlöcherungen der Kapsel, Usur des Knorpels, theilweise Resorption des Tuberculum, welches schliesslich durch concave Abschleifung einen Theil der Gelenkhöhle selbst bilden kann. In jedem Falle ist die Prognose quoad functionem ausserordentlich ungünstig.

„In welcher Weise nun", sagt Gurlt, „nach vollständiger Reposition des luxirten Oberarmkopfes die Wiederanheilung des abgebrochenen Tuberculum majus zu erfolgen pflegt, sind wir ausser Stande anzugeben, weil es an den einschlägigen Beobachtungen gänzlich fehlt, indem bei dem einzigen der vorliegenden Fälle, in welchem die Luxation während des Lebens reponirt worden war, der Tod zu einer Zeit erfolgte, in welcher man den Heilungsprozess noch nicht als ganz abgeschlossen betrachten kann". König sagt, dass die Anheilung des Tuberculum majus fast stets in Dislocation

Digitized by Google

nach oben und aussen erfolgt, und wenn man sich vergegenwärtigt, dass normalerweise das Tuberculum majus erst bei horizontaler Abduction am Acromion anstösst, so ist es einfach einzusehen, dass die Schwere der Functionsbeeinträchtigung im graden Verhältnisse zu der Grösse der Dislocation des Tuberculum steht. Nun, die Beobachtungen werden sich inzwischen wohl vermehrt haben, wenngleich sie nicht veröffentlicht sind, und ich kann auch aus den beiden Fällen, die ich genau beobachtet habe, constatiren, dass ganz besonders die Abduction dauernd behindert blieb, sie ist nicht über 60° hinausgegangen. Was nun die Rotation um die Längsachse anlangt (Supination und Pronation) so ist die Supination gleich nach der Verletzung entweder ganz oder fast vollkommen aufgehoben, jedoch stellt sie sich mit der fortschreitenden Heilung einigermassen wieder her, in allen Fällen aber bleibt die Rückwärtsbewegung des Armes, die Function, mit welcher man sich die Hosenträger anknöpft, oder in die hintere Rocktasche greift, dauernd geschädigt. Wenn das Tuberculum majus trotz gelungener Reposition nur fibrös oder garnicht am Humerus mehr anheilt, kann natürlich von einer Supination nicht mehr die Rede sein, wenn nicht die hintern Fasern des Deltoideus in geringfügiger Weise diese Function übernehmen.

Zuweilen soll es auch vorkommen, dass das vollständig abgerissene Tuberculum majus nicht wie gewöhnlich nach hinten oben, sondern nach hinten unten gezogen wird. Gurlt theilt den Befund eines solchen Präparates aus der Sammlung des pathologischen Instituts zu Göttingen mit. Der Fall ist von Reuss in Langenbeck's Archiv. Bd. 7. 1865. S. 151 beschrieben. Hier war das Tuberculum majus 20 mm zu tief wieder angewachsen und durch eine 20 mm breite Furche von dem nach oben gelegenen normalen Tuberculum minus getrennt. Dieser Fall ist aber sicher eine nicht reponirte Luxation gewesen, wie daraus hervorgeht, dass Reuss in der Beschreibung desselben sagt: „An einer rechten Scapula befindet sich am Collum scap. unter dem Proc. coracoideus und den unteren inneren Theil der Cavitas glenoid. einnehmend, eine neugebildete, theilweise polirte Gelenkfläche. Der Oberarm erscheint in zwei Theile getheilt, von denen der eine, die Gelenkfläche umfassend, fast normal beschaffen und mit der neugebildeten Gelenkfläche am Schulterblatt articulirt, während der andere widernatürlich dem inneren oberen Rande auf-

Digitized by Google

liegende Theil des Gelenkkopfes das von seiner normalen Ansatzstelle abgerissene, nach unten gezogene und 20 mm zu tief angewachsene Tub. majus ist.“ Es lag hier also eine veraltete Luxation vor und es ist falsch ausgedrückt, dass das Tuberculum, welches, wie er selbst sagt, dem inneren oberen Rande aufliegt, nach unten gezogen ist, vielmehr ist der Schaft noch mehr nach oben gezogen, als das Tuberculum. Denn kommt überhaupt bei nicht reponirter Luxation eine Anheilung des vollkommen abgesprengten Tuberculums zu Stande, so muss dieses natürlich tiefer als normal am Schaft anheilen.

Demnach mussten die klinischen Erscheinungen auch andere sein. Hebung und Senkung, Vor- und Rückwärtsbewegung waren ziemlich ausgiebig, Rotation um die Längsachse jedoch garnicht möglich, weil das Tub. am hinteren Pfannenrande anstiess. — Natürlich kann eine unvollkommene Anheilung des Tuberculums, eine oben beschriebene gabelige Spaltung des Humerus auch trotz gelungener Reposition stattfinden und, wie begreiflich, jede Function schwer beeinträchtigen.

Aus den bisherigen Ausführungen ist klar ersichtlich, dass die vollständige Abreissung des Tuberculum majus eine sehr häufige Nebenverletzung bei Luxation oder Fractur des Oberarmes sein kann, und da ich mit König der Meinung bin, dass diese Verletzung viel häufiger vorkommt, als man bisher anzunehmen geneigt war, so müssen wir auch in der Behandlung dieser Verletzungen — und das ist der Zweck dieses Vortrages — unser Augenmerk auf diese kleine Nebenverletzung richten, die die schwersten Functionsstörungen hinterlässt, was besonders in Rücksicht auf unsere Invaliditäts- und Unfallgesetzgebung sehr ins Gewicht fällt. Es ist ja ohne Weiteres zuzugeben, dass Jemand, der sich den Oberarm gebrochen oder ausgerenkt hat, es auch begreiflich findet, dass eine dauernde Functionsstörung zurückbleibt. Lähmung durch Druck oder Zerrung der Nerven, Verwachsungen, Knochenauflagerungen, das sind Dinge, die auch dem Laien verständlich sind, und deren Vorkommniss er einmal merkwürdigerweise ohne an eine Schuld des Arztes zu glauben, begreift. Da wir aber heute in der glücklichen Lage sind, unsere klinische Diagnose durch die Röntgographie zu unterstützen resp. aus ihr allein in vielen Fällen uns eine exacte Diagnose machen

Digitized by Google

zu können, so halte ich es für's Erste für erforderlich, dass alle Fälle von Schulterverletzung mit erheblicher Functionsstörung, alle Luxationen und Fracturen im oberen Theil überhaupt photographirt werden. Haben wir dann die Diagnose einer Abreissung des Tuberculum majus gestellt, so werden wir sofort unsere therapeutischen Maassnahmen treffen. Diese ergeben sich aus dem anatomischen Bilde von selbst und sind von König u. A. schon in einem in erhobener, abducirter Stellung des Armes anzulegendem Verbande angerathen worden.

Die Abduction begegnet verständlicherweise nur dem nach oben abgewichenen Tuberculum. Da aber das abgerissene Tuberculum majus nach oben und hinten gezogen wird, so möchte ich der Abduction eine Aussenrotation hinzufügen, denn nur so können die Bruchstellen zur möglichsten Deckung gebracht werden. Hierzu dürfte sich am besten ein Middeldorpf'sches Triangel eignen, dessen untere Wand, in gestrecktem Winkel nach oben fortgesetzt, zur Anlagerung des supinirten Vorderarmes dient.

Natürlich kann man auch das frisch abgerissene Tuberculum majus annähen, doch glaube ich nicht, dass man im Stande ist, eine gute Function zu gewährleisten, da die Operation an sich schon grosse Störungen mitzubringen geeignet ist.

Ich möchte zum Schluss noch auf die Therapie der alten dislocirt geheilten Abreissungen des Tuberculum majus mit einigen Worten eingehen. Hier wird die Röntgenaufnahme bei adducirtem und extrem abducirtem Arm erkennen lassen, ob die unvollkommene Abduction auf dem Anstossen des zu weit nach oben angeheilten Tub. majus an das Acromion beruht, und vielleicht könnte man, wenn die Abduction sehr stark beeinträchtigt ist, durch subperiostale Abmeisselung des Knochenvorsprungs bessere Function erzielen. Ob aber bei der Abmeisselung bei minder beeinträchtigter Function viel Gutes herauskommt, ist noch zu bezweifeln. Herr Prof. Schüller hat, wie er mir mittheilte, zwei solcher Fälle mit gutem Resultat operirt. Bei veralteter Luxation mit unvollkommen angeheiltem Tuberculum bei fast vollkommen aufgehobener Function ist natürlich nur von einer Resection etwas zu erwarten.

Digitized by Google

XL.

(Aus der chirurg. Universitäts-Klinik des Herrn Geheimrath von Bergmann.)

Zur Technik ausgedehnter Oberkieferresectionen.[1]

Von

Dr. Fritz König,

Assistenzarzt der Klinik und Privatdocent für Chirurgie.

(Mit 3 Abbildungen.)

M. H.! Die totale Resection des Oberkiefers ist, wie Sie wissen, ihrer Hauptgefahren beraubt durch die Verfahren zur Verhütung des Hinablaufens von dem reichlich fliessenden Blut in die Luftwege und durch die nachherige Tamponade der grossen Wundhöhle. Wir haben uns vorwiegend der Trachealtamponade mit Hahn's Tamponcanüle bedient und keine ernsten Nachtheile davon gesehen. Aber wenn auch die Aspiration von Blut auf diese Art nicht mehr ihre schwere Wirkung entfaltet, so ist doch oft schon die Blutung an sich kein gleichgültiges Moment. Haben wir es doch oft mit älteren, durch die Geschwulst, vielleicht durch Jauchung heruntergebrachten Individuen zu thun. Um die oft so schwere Blutung zu umgehen ist nach Art der Lingualisunterbindung bei der Zungenresection empfohlen worden: die temporäre Umschnürung der A. carotis comm. (1), die temporäre (2) und die bleibende (3) Unterbindung der A. carotis externa. Keins dieser Verfahren scheint zur vollen Anerkennung gekommen zu sein. Temporäre Unterbindungen machen nachgewiesenermaassen Throm-

[1] Vortrag, gehalten in der Freien Vereinigung von Chirurgen Berlins am 11. Juni 1900.

Digitized by Google

ben, welche nach Oeffnung der Ligirung von dem wieder durchschiessenden Blutstrom fortgerissen werden und bei der Carotis communis zumal verderbliche Embolieen machen können. Bei der Carot. ext. sind solche weniger ernst zu nehmen. Allein ein Verfahren, welches die Thrombenbildung bei sicherer Asepsis vermeidet, ist die in ihren Folgen unbedenkliche Unterbindung des Carotis ext., ev. Durchschneidung zwischen zwei Ligaturen. Die Arterie ist in Zungenbeinhöhe in der Regel leicht zu finden, die Unterbindung hat zwischen dem Abgang der Thyreoidea superior und der Lingualis zu geschehen, da die obere Schilddrüsenarterie durch ihre reichlichen Anastomosen rückwärts rasch den Kreislauf wiederherstellen könnte. Die Ligatur ist in wenigen Minuten vorzunehmen und erspart dem Patienten eine Menge Blut. Ich habe an zwei, durch sehr weit vorgeschrittenes Carcinom stark herabgekommenen anämischen Frauen nach dieser Voroperation die sehr ausgedehnte Resection des Oberkiefers unter äusserst geringer Blutung vorgenommen. Während ich im ersten Falle noch die Tracheotomie hinzufügte, habe ich im zweiten im völlig gerechtfertigten Vertrauen auf die „Blutleere" davon abgesehen. Man kann in voller Ruhe operiren, die Grenzen von Gesunden und Kranken vorzüglich übersehen, und erspart den oft erschöpfenden Blutverlust. Die guten Erfahrungen scheinen mir eine erneute Empfehlung der kleinen Voroperation in geeigneten Fällen zu rechtfertigen.

Die weitere Behandlung der Resecirten hat nun ein wichtiges Ziel in der Beschränkung der Verunstaltung, welche die Schrumpfung des Gesichts bei Ausheilung der grossen Wundhöhle nach sich zieht. Nach dem v. Bergmann-Sauerschen (4) Verfahren werden nach etwa zwei Wochen, während bereits die Wundhöhle ein wenig verkleinert ist, Prothesen eingelegt, bestehend in einer Gaumenplatte mit einem mehr oder minder hohen Keil, der in die Wundhöhle hineinragt. Die Gründe für die Verwerfung derjenigen Prothesen, welche sofort eingeführt als direkter Ersatz des ganzen soeben entfernten Oberkiefers dienen sollen, die Schrumpfung womöglich ganz vermeidend, sind des öfteren dargelegt worden. Das kosmetische Resultat durch die Sauerschen Apparate ist in vielen Fällen ein sehr vollkommenes.

Aber sowohl die, lange Zeit fortgesetzte, Tamponade, wie die besonders gearbeiteten Prothesen lassen in vielen Fällen da im

Digitized by Google

Stich, wo ausgedehnte Geschwülste die Entfernung auch der Infraorbitalplatte erheischen, zumal wenn auch der periostale Ueberzug mit zum Opfer fallen musste. Am schlimmsten ist es dann, wenn ausser dem Augenhöhlenboden auch noch die seitliche Umgrenzung der Orbita, zumal wenn das Jochbein mit entfernt wurde. Dann folgt das jeden Halts beraubte Auge der Schwere und der schrumpfenden Gewalt der Vernarbung; es steht tiefer, zuweilen um die ganze Höhe des anderen Auges, und wird zurückgezogen; der Bulbus steht ganz fest, in seiner Axe mit der Pupille nach abwärts gedreht. Ausser der abscheulichen Entstellung ist das unvermeidliche Doppelsehen in allen Blickrichtungen die Folge. Aber die Narbenschrumpfung, die Torsion kann Schlimmeres nach sich ziehen, Atrophie des Opticus und allmälig zunehmende Amaurose.

Ein guter Typus dieser schlimmen Kategorie von Fällen ist in einer Arbeit von Martens[1]) (5) reproducirt. Ich habe aber noch in lebhaftestem Gedächtniss einen Kranken dieser Art, bei welchem die neuralgischen Beschwerden, welche zu all diesen Vorgängen am Bulbus hinzutraten, die nachträgliche Exstirpatio bulbi erforderten. In dem neuesten chirurgischen Handbuch (6) wird die Hoffnung ausgesprochen, dass die immer mehr verbesserten Prothesen auch diesen schlimmen Fällen aufhelfen möchten.

Man darf es wohl als ein höheres Ziel bezeichnen, ohne Apparate diese Folgen ausgedehnter Oberkieferresectionen zu verhüten. Seit ich den kaum erwähnten Fall erlebte, habe ich immer den Wunsch nach einem Operationsverfahren wach erhalten, welches dem Auge eine bleibende organische Stütze darböte. Zweierlei muss man davon verlangen: das Verfahren muss zugleich mit der Resection verbunden werden und darf keine wesentliche Verlängerung der so schon langen Operation bedingen.

Wenn man durch eine Geschwulst von grosser Ausdehnung genöthigt war, die Durchsägung der Oberkieferverbindungen nach aussen oben vom For. infraorbitale nach der Schläfengrube zu machen zu müssen und, nach Ablösung des Masseteransatzes vom Jochbein, seitlich im Proc. zygomaticus, sodass das ganze Jochbein mit fortfällt, so sieht man, zumal nach Fortnahme des Fettpfropfen der Wange den M. temporalis in grosser Ausdehnung entblösst am

---

[1]) s. Abbildung No. 61.

Digitized by Google

Aussenrande der grossen Wundhöhle gerade abwärts ziehen zum Unterkiefer. An der, nach einem anatomischen Präparat angefertigten, Zeichnung sehen Sie, wie seine vorderen Fasern den Proc.

Fig. 1.

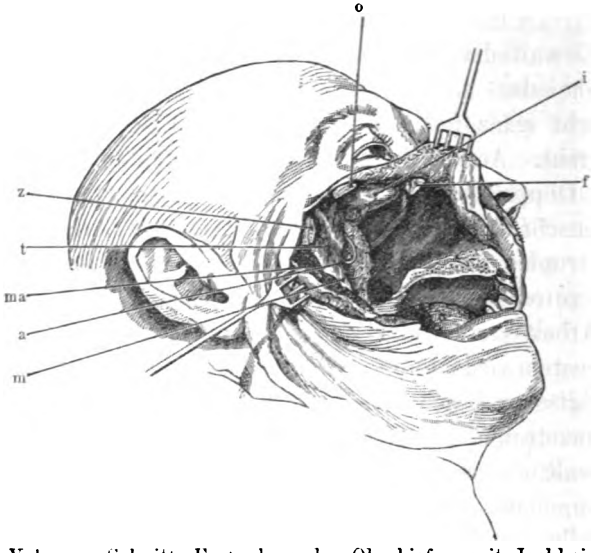

Velpeaus Schnitt, Fortnahme des Oberkiefers mit Jochbein.
z = Resectionsfläche im proc. zygomaticus, o = im äusseren Augenrand, f = im proc. frontalis i = infraorbitales, Fettgewebe, m = mandibula, t = m. temporalis, ma = m. masseter, a = maxill. int.

coronoideus mandibulae umgreifen und wie seine Insertion hier weit — sehnig — herabreicht am vorderen Rand des absteigenden Unterkieferastes bis fast zum Uebergang in den horizontalen. Man kann leicht ermessen, dass der Muskel, von dieser Endstelle aus mit seinen Insertionen abgelöst und bis in die Fossa temporalis beweglich gemacht, ausreichen würde, um ihn quer durch die Wundhöhle nach der nasalen Wand herüberzuschlagen, und dass er, hier fixirt, ein kräftiges Lager für den Bulbus oculi abgeben würde.

Allein man braucht, um diesen Zweck zu erreichen, den schon durch Ablösung des Masseter geschädigten Kauapparat garnicht so weit zu vernichten. Der in der Schläfengrube sehr breit entspringende Temporalmuskel setzt sich auch recht breit noch an der Aussenfläche des Unterkiefers an, und mit einer dicken Fleischmasse auf seiner Innenfläche. Diese innere Partie bedarf man

Digitized by Google

zum Lappen nicht und auch von der äusseren kann noch ein Stück stehen bleiben. Spaltet man einen in Höhe des Kronenfortsatzes etwa vom vorderen Rand aus $1^1/_2$ Finger breiten Lappen der äusseren Partie des Muskels der Länge nach ab, aufwärts bis über den oberen Rand des Proc. zygomaticus, so bleibt die volle Lösung dieses Lappens nach abwärts noch dadurch zu vollenden, dass man mit den Muskelinsertionen den Proc. coronoideus sammt einer schmalen Leiste des vorderen Unterkieferrandes bis fast an den horizontalen Theil abmeisselt. Diese Knochentheile müssen deshalb mit fortgenommen werden, weil der Lappen fest sein muss und weil ohne dies Vorgehen der Lappen vielleicht zu kurz wird, um ihn bis zur Nase hinüberzuschlagen. Diese Abmeisselung hat mit geradem scharfem Meissel und mit aller Vorsicht zu geschehen, damit, was bei der Leiche leicht eintritt, nicht grössere Splitterungen des Unterkiefers erfolgen.

Fig. 2.

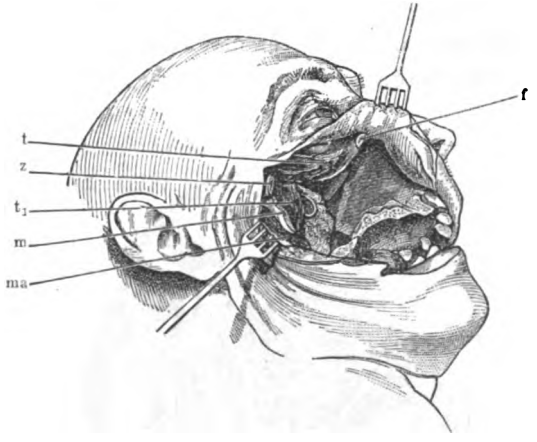

Der Lappen herübergeschlagen nach der Nase.

z = Resectionsfläche im proc. zygomaticus, t = Temporalislappen samt proc. coronoideus und Unterkieferleiste, m = Meisselfläche des Unterkiefers, t_1 = m. temporalis, innere Parthie, ma = m. masseter.

Nebenverletzungen sind nicht zu befürchten. Die A. maxillaris interna verläuft erst hinter dem inneren Theil des Temporalmuskels, welchen wir ja schonen, zwischen ihm und dem Pteryg. extern. Auch ein Ast vom Ram. II. trigemini und n. buccinatorius wird durch dieses Verhältniss geschont.

Digitized by Google

Der so gewonnene Lappen wird nun quer durch die Wundhöhle, dicht unter dem Augapfel, herübergeschlagen, so dass er diesen in richtiger Höhe trägt, und sein Ende am Periost des Restes vom Proc. frontalis des Oberkiefers mit einigen Catgut- und Seidennähten fixirt. Er ist in der Mitte gut kleinfingerdick und also eine gute Stütze. Sollte, was nach Möglichkeit zu vermeiden ist, auch der Proc. frontalis ganz mit fortgenommen sein, so muss der Unterkieferknochenlappen um so länger gemeisselt werden, was jedesmal vor Anlegung desselben abzumessen ist. Mit Vorsicht ist auch zu beachten, dass das Periost sich nicht von der Unterkieferleiste ablöst.

Erlaubt die topographische Ausbreitung einer z. B. nach dem Auge mehr einwärts entwickelten Geschwulst, die Resection mit Erhaltung der Jochbeinplatte zu machen, so ist das für das kosmetische Resultat von grossem Werth. Sollte aber auch hier der Bulbus jeder Stütze beraubt sein, so können wir nicht ohne Weiteres an den vom Jochbein und Masseter gedeckten Temporalis herankommen. Dann lässt sich, wie ich Ihnen hier an einem Präparat zeige, welches durch Zeichnung festgehalten ist, sehr gut, auch nach Dieffenbach'scher Schnittführung, das Jochbein tem-

Fig. 3.

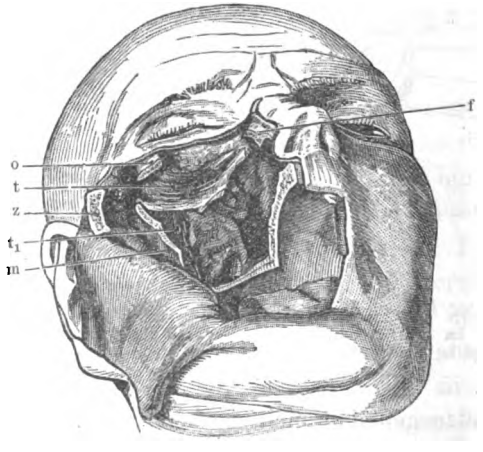

Dieffenbach'sche Schnittführung, temporäre Jochbeinresection, der Temporalislappen unter dem Bulbus nach dem Stirnfortsatze herübergeschlagen.

f = proc. frontalis, o = Resectionsfläche im äusseren Orbitalrand, z = Resectionsfläche am Jochbein, m = mandibula. t = m. temporalislappen sammt proc. coronoideus und Unterkieferleiste. t_1 = m. temporalis, innere Parthie.

Digitized by Google

porär resecciren und im Proc. zygomaticus nach aussen mit dem Hautlappen umbiegen. Sofort liegt jetzt, sogar ohne Ablösung des Masseter, der Temporalmuskel frei zu Tage. Nach der Muskelplastik wird das Jochbein wieder an seine Stelle gebracht.

Auf alle Fälle ist eine breite Masse des Muskelfleisches zu benutzen, welche an der Basis $1^1/_2$—2 Finger stark ist. Dass in dieser Weise abgelöste und verpflanzte Muskellappen sogar functionell brauchbar sich erhalten, ist auch durch experimentelle Untersuchungen festgestellt (7). Uns aber kommt es garnicht darauf an, ob der Muskel Muskel bleibt. Es soll ein starkes Sustentaculum bulbi geschaffen werden, und wenn dieses nur bindegewebig ist, so dürfte das genügen. Indessen lassen Erfahrungen mit Knochenplastik an anderen Orten die Hoffnung nicht als übertrieben erscheinen, dass das mitverpflanzte Knochenstück im Lauf der Zeit noch stärker wird.

Von dem angeführten Verfahren habe ich bei zwei Patientinnen Gebrauch gemacht. Die erste, eine 49 Jahre alte Frau, welche bereits Wochen lang wegen Empyem der linken Kieferhöhle behandelt war, habe ich am 23. April d. J. operirt. Die Schwellung ging vom Gaumen über die — an der Schleimhaut eröffnete — Facies anterior in die Orbita, nach aussen bis über den Masseterrand und über das Jochbein bis in die Schläfengrube hinauf. Hier habe ich wegen der schweren Anämie die Carotis ext. unterbunden und ausserdem Tracheotomie gemacht. Ich nahm den Velpeauschen Schnitt bis über das Jochbein nach aufwärts, wo wegen Ausdehnung des Carcinoms der Augenfacialis mitgetroffen wurde. Ein grosser Theil des Masseter und der Ohrspeicheldrüse fiel mit fort, von der Knochenumrandung des Auges der äussere und untere Theil, das Jochbein, der ganze untere, ein grosser Theil des inneren unteren; die Siebbeinzellen, die Keilbeinhöhle waren eröffnet, von der Ala magna musste ein Theil weggenommen werden, sodass die Dura bloslag. Die Gaumenplatte fiel natürlich mit fort.

Die Herstellung des Temporalislappens gelang ohne Mühe. Die Nachbehandlung war gestört durch eine Eiterung am oberen Theil des Schnittes, welcher wohl von einer partiellen Nekrose einzelner Theile des Lappens herrühren kann, wie durch Speichelfluss aus der durchschnittenen Parotis. Die Augenlider waren längere Zeit ödematös.

Digitized by Google

Trotz dieser Störungen steht jetzt 6 Wochen nach der Operation, auch ohne Prothese der Lidspalt der erkrankten Seite nicht tiefer als der der gesunden. Der Wulst von dem herübergeschlagenen Muskellappen hat sich erhalten und giebt sogar trotz Wegnahme des ganzen Knochengerüstes dem Gesicht gewisse Contouren. Das Auge ruht auf der Stütze, ist in gewissem Grade beweglich und bei geradeaus gerichtetem Blicke sind Doppelbilder nicht vorhanden.

Ein noch ausgedehnteres an der rechten Infraorbitalfläche ulcerirtes Carcinom mit Verjauchung und Drüsen gab den Anlass zur Operation der 2. Patientin. Bei der 63 Jahre alten sehr herabgekommenen Frau begnügte ich mich mit der Unterbindung der Carot. ext. — ohne Tracheotomie. Ich habe fast die ganze Resection in halbsitzender Stellung gemacht und nur für kurze Zeit zur Rose'schen Kopflage gegriffen, als die Schnitte im Gaumen und Rachen auf die andere Seite übergingen. Der Schnitt musste entsprechend der offenen Fistel vorn über die Wange verlaufen und quer am Infraorbitalrand. Die Begrenzung der Orbita wurde womöglich in noch grösserem Umfange als vorhin weggenommen, insofern auch vom Stirnfortsatz des Oberkiefers mehr fortfiel. Der Boden der Augenhöhle incl. Periost fehlte also in weitester Ausdehnung.

Die Formirung und Fixation des Muskelknochenlappens war auch hier sehr einfach und gab sofort dem Auge Halt. Leider hat hier die Jauchung und septische Allgemeininfection den Tod der Patientin herbeigeführt und das Resultat vereitelt.

Es ist mir nicht bekannt geworden, dass gleiche Versuche gemacht wurden, um den in Rede stehenden Verunstaltungen nach so ausgedehnter Oberkieferresectionen auf dem Wege des plastischen Verfahrens vorzubeugen. Die Nachbehandlung ist die gleiche wie sonst, indess würde ich rathen, den Tampon nicht allzu energisch nach dem Auge zu vorzuschieben; es ist das auch nach Unterbindung der Carotis externa nicht so nothwendig. Eine Gaumenprothese wird natürlich immer noch nothwendig und es würde vielleicht noch besser sein, wenn sie zugleich die vordere Wand der Wundhöhle doch etwas mehr stützte.

Die Zeichnungen sind nach anatomischen Präparaten von Herrn Max Queisser angefertigt.

Digitized by Google

Literatur.

1. Riese, Ueber die temporäre Ligatur der grossen Gefässstämme mit besonderer Berücksichtigung der Constriction der Carotis als Voroperation zur Oberkieferresection. Deutsche med. Wochenschr. 1896. No. 5.

2. Senger, Ueber den Versuch einer blutlosen Oberkieferresection durch temporäre Constriction der isolirten Carotis etc. Deutsche med. Wochenschrift. 1895. No. 22.

3. Knapper, Die Schnittführung bei Oberkieferresection etc. Inaug.-Diss. Freiburg 1895.

4. Hahl, Die Prothese nach Kieferresectionen. Arbeiten aus der chirurgischen Klinik zu Berlin. XII. 1897.

5. Martens, Zur Kenntniss der bösartigen Oberkiefergeschwülste und ihrer operativen Behandlung. Deutsche Zeitschr. f. Chirurgie. Bd. 44. S. 483.

6. v. Bergmann, Bruns und Mikulicz, Handbuch der practischen Chirurgie. Lieferung 10, Bd. I. S. 889.

7. Ueber den Werth der Plastik mittels quergestreiften Muskelgewebes von Mariano Capurro. v. Langenbeck's Arch. Bd. 61, H. 1. S. 26.

Digitized by Google

XLI.

Kleinere Mittheilungen.

Entgegnung an Herrn Professor Dr. Hans Kehr in Halberstadt.

Von

Dr. R. v. Hippel

in Dresden.

In seiner neuesten Arbeit im 2. Heft des 61. Bandes dieses Archivs beschäftigt sich Kehr mit meinem in dem „Centralblatt für die Grenzgebiete der Medicin und Chirurgie“ 1900, No. 3 erstatteten Referat über seinen Aufsatz „Bericht über 197 Gallensteinoperationen u. s. w.“ und richtet darin Vorwürfe gegen meine Person, die mich zu folgender Erwiderung veranlassen.

Wenn Kehr sich über eine „unvollständige“ und „entstellte“ Wiedergabe seiner Ansichten meinerseits beklagen wollte, so hatte er zunächst die Pflicht, seinerseits vollständig zu citiren. Dies unterlässt er und infolgedessen bleibt meine Kritik allerdings theilweise unverständlich. In extenso lautet der betreffende Passus aus seiner Arbeit, Seite 590, folgendermassen: „Es frägt sich, ob wir Chirurgen das Recht haben, bei anderweitigen Operationen in abdomine eine Gallenblase operativ in Angriff zu nehmen, wenn, wie die Anamnese ergiebt, die Patientin durch die vorgefundenen Steine keine Beschwerden gehabt hat. Ich stehe hier auf folgendem Standpunkt: Sind die Kräfte der Patientin gut, hat die Operation nicht allzu lange gedauert, beherrscht der Arzt die Gallensteinchirurgie, so soll er die Steine entfernen. Ebenso verhalte ich mich dem Wurmfortsatz gegenüber. Ich schneide ihn fort, wenn ich die Bauchhöhle eröffnet habe, vorausgesetzt, dass ich keine besonderen Bauchdeckenschnitte zu machen brauche und die ursprüngliche Operation leicht und gut von statten ging. Mit Gallenblase und Appendix sollte man wirklich nicht so zimperlich verfahren: Diese beiden Gebilde sind nur da zum Aerger der Menschen, und wenn man das unsägliche Unheil, welches diese beiden Anhängsel in die Welt täglich bringen, überblickt, so soll man mit ihrer Eliminirung aus dem Organismus und ihrer Unterbringung in denatu-

Digitized by Google

rirtem Spiritus nicht allzu lange warten. Absoluten Alkohol verdienen sie noch nicht einmal“ [1]).

Dazu bemerkte ich in meinem Referat folgendes: „Die Resultate Kehr's sind sicher ausgezeichnete und seine Arbeit stellt wieder eine wesentliche Bereicherung unserer Kenntnisse anf diesem Gebiete dar. Noch eindrucksvoller aber würde dieselbe sein, wenn Kehr sich hinsichtlich der Indikationsstellung zu operativen Eingriffen in der Bauchhöhle etwas mehr Reserve auferlegen würde. Wenn er bei jeder, aus irgend welchem Grunde unternommenen Laparotomie den Wurmfortsatz wegschneidet und die Gallenblase, sobald sie Steine enthält, einnäht oder exstirpirt, da „diese Gebilde nur zum Aerger der Menschen da sind, mit deren Unterbringung in denaturirtem Spiritus man nicht allzu lange warten soll und die absoluten Alkohol noch nicht einmal verdienen“, so werden ihm, glaube ich, auf diesem Wege nicht viele Chirurgen folgen, viele dagegen werden die citirten Worte, als dem Ernst der Sachlage wenig entsprechend, bedauern“ [1]).

An dieser Kritik muss ich auch heute unbedingt festhalten. Wenn ich den Passus der Kehr'schen Arbeit in meinem Referat nicht in extenso angeführt habe, so geschah es nicht, um den Sinn desselben zu entstellen, — ich wüsste wirklich nicht, was mich dazu hätte veranlassen sollen — sondern um das ohnehin lange Referat nicht über Gebühr zu verlängern, da ich den 4 Kehr'schen Prämissen, „dass der Arzt die Gallensteinchirurgie beherrscht, dass keine besonderen Bauchschnitte nöthig sind, die ursprüngliche Operation nicht allzu lange dauerte und die Kräfte der Patientin gut sind“ nicht die gleiche Bedeutung beimessen kann, wie Kehr es thut. Auch wenn diese Prämissen erfüllt sind, stellt die Amputation des Wurmfortsatzes oder die Entfernung der Gallensteine in jedem Fall auch in den Händen des geübtesten Operateurs eine wesentliche Complikation der betreffenden Laparotomie dar, einen Eingriff, zu dem eine Indikation unter allen Umständen gegeben sein muss. Eine solche Indikation kann ich aber weder in dem Vorhandensein eines Wurmfortsatzes noch in der symptomlosen Anwesenheit von Steinen in der Gallenblase erblicken; denn wir wissen, dass Gallensteine ein ausserordentlich häufiger Nebenbefund bei Sektionen sind, ohne dass sie ihrem Träger intra vitam die geringsten Beschwerden gemacht haben, wir wissen auch, dass es trotz der Häufigkeit der Epityphlitis glücklicherweise noch genug Menschen giebt, die mit gesundem Appendix ihr Leben beschliessen. Daher sind wir m. E. auch nicht berechtigt, eine aus anderen Gründen unternommene Laparotomie durch die Entfernung der genannten Organe zu compliciren, solange dieselben ihrem Träger keine Beschwerden bereiten, bez. solange der Appendix nicht nachweisbar erkrankt befunden wird.

An dieser Ansicht halte ich trotz Kehr fest und weiss, dass dieselbe von zahlreichen Chirurgen getheilt wird. Entschieden verwahren aber muss ich mich gegen den Versuch Kehr's, meine Kritik dahin umzudeuten, dass ich ihm hinsichtlich seiner Indikationsstellung zu Operationen am Gallensystem

[1]) Im Original nicht gesperrt gedruckt.

Digitized by Google

überhaupt Vorhaltungen machen wollte. Keiner, der mein Referat mit unbefangenen Augen liest, kann darüber im Zweifel sein, dass sich meine Bemerkungen nur auf Kehr's Verhalten gegenüber symptomlos getragenen Gallensteinen und gesunden Wurmfortsätzen bei aus anderen Gründen eröffneter Bauchhöhle beziehen. Es bedurfte daher auch nicht der Versicherung Kehr's dass es auch für ihn bei der Cholelithiasis Contraindikationen für die Operation gäbe und dass er jährlich zahlreiche Patienten nach Karlsbad schicke; ich habe daran niemals gezweifelt.

Auch hinsichtlich des am Schlusse meines Referates erwähnten Falles von Probelaparotomie kann ich zu meinem Bedauern meine Ansicht nicht ändern. Die Daten der betreffenden Krankengeschichte lauten folgendermaassen: „Pat. befindet sich in halb bewusstlosem Zustand, wirr gehen ihre Augen im Kopf herum. Eine Anamnese kann man von ihr nicht aufnehmen. Von ihrem Mann erfährt man nur, dass sie vor ca. 8 Tagen abortirt hat. Bald darauf hatte sich heftiges Erbrechen, Schmerzen in der Lebergegend eingestellt. Der behandelnde Arzt stellte die Diagnose Gallensteinleiden.

Status praesens: Mittelgrosse, ziemlich gut genährte Frau mit leicht icterischer Farbe. Die Haut ist von zahlreichen Kratzwunden, die Nase mit eingetrocknetem Blut bedeckt. Am Herzen und an den Lungen ist nichts Abnormes nachzuweisen. Pat. ist halb bewusstlos. Der Leib ist mässig aufgetrieben, weich, nicht druckempfindlich. Die Leber ist nicht vergrössert, hier besteht geringer Druckschmerz. Rechts vom Nabel ist ein Tumor von glatter Oberfläche zu tasten; derselbe ist von länglicher Gestalt, ca. 12 cm lang, 5 cm breit und verschiebt sich bei der Athmung. Er scheint aber nicht im Zusammenhang mit der Leber zu stehen. Beim Aufblasen des Colon mit Luft verschwindet er, sodass er der Niere anzugehören scheint. Urin wird nicht von selbst entleert. Bei der Katheterisation findet man 100 ccm chokoladefarbigen Urin. Die chemische Untersuchung ergiebt geringen Eiweiss- und Blutgehalt. Mikroskopisch zeigen sich rothe Blutkörperchen, Eiterkörperchen und Plattenepithelien. Die Reaktion des Urins ist neutral. Innerhalb 24 Stunden werden etwa 500 ccm mittelst Katheters entleert. Die erbrochenen Massen bieten nichts Besonderes. Fieber besteht nicht. Der Puls ist verlangsamt, aber kräftig und regelmässig, 60 Schläge in der Minute.

Diagnose: Auf Befragen theilt der Mann mit, dass seine Frau schon früher an Magenbeschwerden gelitten habe. Mit Bestimmtheit lässt sich keine Diagnose stellen. Es wurde schwere acute Cholecystitis angenommen, vielleicht — und dafür sprach sehr der Urinbefund — liegt ein eitriger Process in der rechten Niere vor. Die Anamnese ist unklar und daher soll eine Probeincision Klarheit schaffen, da ohne Operation der Zustand hoffnungslos erscheint."

Ich habe diese Krankengeschichte in extenso vorgeführt, damit mir Kehr nicht wieder den Vorwurf unvollständigen Citirens macht. Ich kann aus derselben nur die eine Diagnose stellen: acute haemorrhagische Nephritis mit Anschwellung der rechten Niere und urämischen Symptomen, vielleicht Hämoglobinurie. Die Consequenz aus dieser Diagnose wäre m. E. die gewesen,

Digitized by Google

weitere Erkundigungen nach dem möglichen Grund dieser Affektion einzuziehen, wobei die Thatsache der Kali-chloricum-Vergiftung wahrscheinlich nicht erst nach dem Exitus der Patientin, sondern vor der Operation herausgekommen wäre. Auf Grund eines solchen Befundes aber den Bauch auf- und die Niere anzuschneiden, halte ich nach wie vor für durchaus unberechtigt. Und ob eine solche unberechtigte Operation unter 200 Fällen einmal oder zehnmal unternommen wird, ändert m. E. garnichts an der Thatsache, dass sie indicationslos ausgeführt wurde. Wenn Kehr an dem Ausdruck „ausgiebiger" Gebrauch der Probeincision in meinem Referat Anstoss nimmt, so kann ich ihm die gewiss beruhigende Versicherung geben, dass ich diesen Ausdruck nur als den milderen, allerdings, das gebe ich gern zu, weniger präcisen, für „indicationslosen" Gebrauch angewandt habe.

Auch hier handelt es sich übrigens meinerseits nicht, wie Kehr glauben machen möchte, um eine generelle Verurtheilung seiner Probeincisionen bei Erkrankungen des Gallensystems — Kehr braucht mich daher auch nicht auf seine Ausführungen über die Probeincision bei der Cholelithiasis in seiner lange nach Einsendung meines Referates an die Redaktion erschienenen „Diagnostik" zu verweisen, denen ich übrigens vollkommen zustimme —, sondern um die Kritik seines Vorgehens in einem konkreten Fall. Ich bin mir auch ohne Kehr's Belehrung vollkommen klar darüber, dass die Probelaparotomie ein Eingriff ist, der manchmal zur Sicherung der Diagnose unvermeidlich ist. Die Diagnose muss aber zuvor wenigstens mit einiger Wahrscheinlichkeit auf ein Leiden gestellt worden sein, welches durch eine Operation überhaupt günstig zu beeinflussen ist. Wenn wir als Indikation zur Probeincision die Erwägung genügen lassen, dass „ohne Operation der Zustand hoffnungslos erscheint", dann müssten wir vielen moribunden Patienten den Bauch aufschneiden!

Den Vorwurfs Kehr's, dass ich durch mein Referat „das gute Einvernehmen zwischen praktischem Arzt und Chirurgen, welches nöthig ist, um die Gallensteinchirurgie zu fördern, störe", kann ich unmöglich ernst nehmen. Nicht dadurch kann das Vertrauen des praktischen Arztes in den Chirurgen erschüttert werden, wenn er sieht, dass das Vorgehen des letzteren einer streng sachlichen Kritik unterworfen wird, sondern nur dadurch, dass er befürchten muss, der betreffende Chirurg, dem er seine Patienten überweist, lässt es in dem Bewusstsein seiner technischen Fertigkeit an der strengen Indikationsstellung zum chirurgischen Eingriff fehlen. Was endlich den Vorwurf betrifft, dass ich die Arbeiten Kehr's nicht genau genug gelesen und infolgedessen seine Ansichten „entstellt" und „unrichtig" wiedergegeben habe, so kann ich das Urtheil darüber jedem unbefangenen Leser meines ausführlichen Referates getrost überlassen. Der Umstand, dass ich obige Punkte in der Arbeit zu bemängeln und die eine Krankengeschichte unter 197 zu beanstanden fand, spricht wohl auch nicht gerade für flüchtige Lektüre, wenn eine solche auch ausgereicht hätte, um die nachgerade als typische Figuren in Kehr's Arbeiten wiederkehrenden von ihm operirten vier Dresdner Collegen als alte Bekannte zu begrüssen.

Digitized by Google

Mit vorstehenden Ausführungen glaube ich den Rath, den mir Kehr durch den klassischen Mund Geibel's ertheilen lässt, hinreichend beherzigt zu haben, indem ich meine Kritik da, wo ich sie nach bestem Gewissen üben musste, auch hinreichend begründet habe. Von meiner Pflicht, als Referent ohne Ansehen der Person da sachliche Kritik zu üben, wo sie mir im Interesse der Sache am Platz erscheint, wird mich auch in Zukunft weder die Furcht vor Kehr's Missfallen noch die Verweigerung eines Recensionsexemplars seiner Arbeiten, wie sie mir kürzlich zu theil wurde, abhalten.

Druck von L. Schumacher in Berlin.

Digitized by Google

XLII.

(Aus dem städtischen Krankenhause am Urban zu Berlin — Abtheilung von Herrn Prof. Dr. W. Körte.)

Ueber Pankreas-Nekrose.[1]

Von

Oberarzt Dr. A. Brentano.

Seitdem Körte (14) im Jahre 1894, zuerst in Deutschland darauf hingewiesen hat, dass die entzündlichen Affectionen des Pankreas einer klinischen Diagnose und chirurgischen Behandlung zugängig sind, haben sich die Mittheilungen über operative Eingriffe bei diesen Erkrankungen erheblich vermehrt. Die durch die Operation erzielten Resultate sind aber hinter den gehegten Erwartungen weit zurückgeblieben. Die Gründe dafür sind in erster Linie darin zu suchen, dass wir mit unseren gegenwärtigen diagnostischen Hülfsmitteln mit Sicherheit die Erkrankung nicht früh genug erkennen können und erst operativ einzugreifen pflegen, wenn sie nicht mehr auf das Drüsengewebe beschränkt ist, sondern entweder schon das Peritoneum oder das retroperitoneale Bindegewebe, nicht ganz selten auch beide zugleich in Mitleidenschaft gezogen hat. Das Uebergreifen der Erkrankung auf die Nachbarschaft, und besonders das Peritoneum, vollzieht sich meist urplötzlich unter dem Bilde schwersten Shocks und Erscheinungen, wie sie in gleicher Intensität nur bei dem Durchbruche eines Magengeschwüres, der Perforation des Wurmfortsatzes oder einer acuten inneren Darmeinklemmung beobachtet

[1] Auszugsweise vorgetragen am 2. Sitzungstage des XXIX. Congresses der Deutschen Gesellschaft für Chirurgie zu Berlin, 19. April 1900.

Digitized by Google

werden. Meist ist denn auch die Operation auf eine solche Diagnose hin unternommen worden.

Es ergiebt sich aus diesem Verhalten des Pankreas bei Entzündungen eine gewisse Analogie mit der Appendicitis.

Die Beziehungen, in welchen das Pankreas zu dem Bauchfelle steht, sind vielleicht nicht so innige, wie die des Appendix, weil ersteres nur an seiner Vorderfläche von Peritoneum überzogen ist, dafür ist es aber breiter und länger, als der Appendix zu sein pflegt und die räumliche Ausdehnung der Berührungsfläche deshalb sicher nicht geringer. Es kann daher nicht Wunder nehmen, dass eitrige Processe und vor Allem Nekrosen des Organes das Bauchfell in ähnlicher Weise afficiren, wie der kranke Wurmfortsatz. Während also die Pancreatitis, genau so wie die Appendicitis simplex, mehr weniger harmlose und meist verkannte oder fälschlich als Gallensteinkoliken oder Magenkrämpfe gedeutete Schmerzanfälle hervorruft, solange sich die Entzündung innerhalb der Drüsensubstanz abspielt, ändert sich das Krankheitsbild wie mit einem Schlage, wenn die Entzündungserreger und ihre Producte in die Bauchhöhle oder den retroperitonealen Raum eindringen. Jetzt beherrschen die Symptome einer Perforationsperitonitis oder eines acuten Ileus die Scene und drücken dem Chirurgen das Messer in die Hand, das aber das Leben des Kranken ebenso selten zu retten vermag, wie bei einer peritonealen Sepsis oder diffusen eitrigen Peritonitis aus anderen Ursachen.

Bisher sind fast alle Kranken, die in diesem acuten Stadium operirt worden sind, gestorben. Aus diesem Grunde muss eindringlich vor der Frühoperation der Pancreatitis, nach erfolgtem Durchbruche in die freie Bauchhöhle gewarnt werden.

Nur in einer Minderzahl der Fälle, jedenfalls viel seltener, als bei der Appendicitis, kommt es zu Abkapselungen nach dem Durchbruche in den Peritonealraum. Relativ häufig nimmt die Bursa omentalis das infectiöse Material auf, und hält es, nach Verklebung des Foramen Winslowi, von der freien Bauchhöhle zurück. Die Anfangs so bedrohlichen Erscheinungen verschwinden dann allmälig, es kommt zur Bildung eines Bursaempyems, oder, wenn der Durchbruch nicht wie gewöhnlich nach dem Netzbeutel hin erfolgte, zu einem intraperitonealen Abscesse in der Ober-

Digitized by Google

bauchgegend, unter Umständen zu einer retroperitonealen Phlegmone und damit erst zur Möglichkeit, mit Aussicht auf Erfolg operativ einzugreifen.

Alle Kranken, die bisher die Operation überstanden, hatten das acute Stadium hinter sich und boten die Symptome circumscripter Eiterung der geschilderten Localisation.

Es sind im Ganzen, soweit ich die Literatur übersehen kann, 14 Fälle, die auf operativem Wege geheilt worden sind. Sechs davon finden sich in Körte's bekannter Monographie „die chirurgischen Krankheiten und Verletzungen des Pancreas", der Rest ist in der Literatur der beiden letzten Jahre zerstreut. Es sind so ziemlich alle Formen der Entzündung des Pankreas unter diesen 14 Fällen vertreten, am häufigsten allerdings die rein eitrige, nämlich 8 mal (4 von Körte's Fällen: Péarce Gould (1), Walsh (2), Finney-Hastedt (3), Richardson (4), ferner je ein Fall von Mikulicz (5), Guinard (6), Gallandet (7), und Elliot (8) am seltensten die Apoplexia pancreatis und die hämorrhagische Pancreatitis durch je einen Fall von Rasumowsky (9) resp. Halsted (10), der nach Körte nicht ganz zweifellos ist.

Die übrigen 4 Fälle (Hahn (11), Faure (12), Langton (13), Körte (14) betreffen Pankreasnekrosen, von denen es nicht mit Sicherheit zu entscheiden ist, ob sie im Anschlusse an eine eitrige oder hämorrhagische Pancreatitis zu Stande gekommen sind.

Zu letzteren möchte ich einen Fall zählen, den ich im September vorigen Jahres als Vertreter von Herrn Professor Körte im Krankenhaus am Urban operirte.

Die Patientin, um die es sich handelt, ist 24 Jahre alt und stammt aus gesunder Familie. Zwar sollen 2 Geschwister von ihr in frühem Alter an Hirnhautentzündung gestorben sein, die möglicher Weise auf tuberkulöser Basis beruhte, aber sie ist sonst nicht nachweisbar belastet und von verschiedenen Kinderkrankheiten abgesehen, auch nicht ernstlich krank gewesen. Im October 1898 erkrankte sie ohne nachweisbare Ursache an Magenschmerzen, die der behandelnde College Herr Dr. Freyhan, dem ich diese Mittheilungen verdanke, nach der Art ihres Auftretens — nach jeder Aufnahme von Speisen — sowie im Hinblick auf die damals bestehende Chlorose und eine ganz circumscripte Druckempfindlichkeit in der Magengegend, als auf einem Ulcus ventriculi beruhend deutete. Durch grosse Bismuthdosen und entsprechende

Digitized by Google

Diät wurde dann auch sehr rasch eine Besserung der wochenlang bestehenden Schmerzen erzielt.

Patientin befand sich dann längere Zeit ganz wohl. Im August 1899 erkrankte sie plötzlich bei einem Besuche auf dem Lande mit heftigen Schmerzen und Fieber. Nach 8 tägigem Krankenlager wurde sie nach Berlin transportirt, wo von Herrn Collegen Freyhan die Zeichen einer Peritonitis constatirt werden konnten, nämlich enormer Meteorismus, excessive Druckempfindlichkeit des Abdomens, Aufstossen und Erbrechen, dabei hohes Fieber und frequenter kleiner Puls. Da eine Perforation eines Magengeschwüres vorzuliegen schien, wurde die Patientin in das Krankenhaus geschickt und hier am 15. September 1899 aufgenommen.

Status bei der Aufnahme: Sehr blasses, stark abgemagertes, für ihr Alter auffallend kleines, gracil gebautes Mädchen, Puls 130, Temp. 39°. Brustorgane gesund. Zunge belegt. Leib mässig aufgetrieben, nirgends besonders schmerzhaft. Es besteht eine Dämpfung, die das ganze linke Hypochondrium einnimmt, nach hinten bis nahezu an die Wirbelsäule reicht, nach vorn die Mittellinie, nach unten noch etwas die horizontale Nabellinie überragt. Die Dämpfungsfigur hat grosse Aehnlichkeit mit der einer stark vergrösserten Milz. An den der Palpation zugänglichen Theilen der Dämpfung fühlt man eigenthümliche Resistenzen, welche den Eindruck verwachsener Darmschlingen machen. Die Dämpfung selbst wird an einzelnen Stellen durch Darmschall unterbrochen, und ändert weder bei der Athmung noch bei Lagewechsel ihre Form und Grösse. Nirgends Fluctuation. Freies Exsudat in der Bauchhöhle nicht nachweisbar.

Diagnose: Eiterung in der Bauchhöhle, vermuthlich subphrenischer Abscess, möglicher Weise von einem perforirten Magengeschwür ausgehend.

Operation 16. IX. 99. Aethernarkose.

Probepunction im IX. l. J.-R. zwischen vorderer und hinterer A.-L. ergiebt zunächst trüb-seröses Exsudat, augenscheinlich aus der Pleura stammend, und in grösserer Tiefe dicken, fade riechenden Eiter, in dem einzelne an Actinomycose erinnernde ganz kleine goldgelbe Partikelchen suspendirt waren. Ich entschloss mich, immer in der Annahme eines subphrenischen Abscesses, zur perpleuralen Eröffnung und Drainage des Herdes.

Resection eines 6 cm langen Stückes der linken IX. R. zwischen vorderer und hinter A.-L. Die vorliegende Pleura bleibt uneröffnet und wird durch fortlaufende Seidennaht mit dem Diaphragma vereinigt und beides incidirt. Es liegt eine ziemlich feste, wachsgelbe, höckrige Membran vor. Dieselbe wird stumpf durchbohrt und man gelangt nunmehr in einen grossen, anscheinend intraperitonealen Abscess, der die ganze linke Zwerchfellskuppe einnimmt und aus dem sich viel Eiter untermischt mit nekrotischen schwarzen Fetzen unbekannter Herkunft entleert. Ueber den Ausgangspunkt des Abscesses gewinnt man bei der Untersuchung mit dem Finger keinen Aufschluss und, da ein längeres Suchen nach demselben mit Rücksicht auf zahlreiche grosse starkpulsirende Gefässe, die in den Wandungen des Abscesses verlaufen, wenig räthlich erscheint, wird die Höhle mit Jodoformgazestreifen und dazwischen gelegtem Drain drainirt.

Digitized by Google

Das Allgemeinbefinden besserte sich nach der Operation und Patientin war 8 Tage nach derselben völlig fieberfrei.

Am 22. IX. also 6 Tage nach der Operation wurde beim Entfernen der Gazetampons ein ca. 12 cm langes, 4 cm breites und $1^1/_2$ dickes Organstück herausgezogen, das schon makroskopisch durchaus den Eindruck von nekrotischem Pancreas machte und sich auch bei der mikroskopischen Untersuchung als solches erwies, denn es liess noch an einzelnen Stellen acinöse Drüsenstruktur erkennen. Wenn noch Zweifel an der Herkunft des nekrotischen Organstückes und der Natur der vorliegenden Erkrankung möglich waren, so wurden dieselben dadurch beseitigt, dass die Eiterung allmälig bis zum 14. X. versiegte, und sich eine Fistel entwickelte, die ein Anfangs durch beigemengtes But fleischwasserfarbenes, später wasserklares fadenziehendes, leichtklebriges Sekret lieferte, das sich bei der chemisch-physiologischen Untersuchung durch Herrn Apotheker Dr. Kuntze als Pankreassaft erwies, denn es enthielt die 3 Verdauungsfermente des normalen Bauchspeichels, nämlich:

1. ein Ferment, das aus Stärkekleister Traubenzucker abspaltet.
2. ein solches, das Hühnereiweiss verdaut, unter Bildung von Tyrosin, dessen Nachweis in dem mit dem Safte angesetzten Eiweisse gelingt.
3. ein Ferment, das Fett emulgirt und Fettsäuren abspaltet.

Das Fistelsekret wurde mittelst einer Drainageleitung in einer Flasche aufgefangen und betrug ad maximum 160 ccm pro die am 17. X. Das specifische Gewicht desselben hielt sich ziemlich constant auf 1013. Die Sekretion war einige Stunden nach der Hauptmahlzeit am stärksten, des Nachts am schwächsten.

Ich konnte die Patientin mit secernirender Fistel in ganz leidlichem Ernährungszustande (Körpergewicht ca. 84 Pfund) in der Novembersitzung der freien chirurgischen Vereinigung Berlins im vorigen Jahre demonstriren.

Sie hatte kurz vorher gegen unseren ausdrücklichen Rath das Krankenhaus verlassen. Draussen entzog sie sich sehr bald der ärztlichen Behandlung. Die Fistel schloss sich zwar, aber Patientin begann aufs Neue zu fiebern, bekam anfallsweise sehr quälende Koliken und litt an chronischer Obstipation.

Am 10. März dieses Jahres wurde sie in äusserst desolatem Zustande, zum Skelette abgemagert, wieder in das Krankenhaus aufgenommen. Es bestand seit 12 Tagen Verstopfung, Pat. erbrach fast alles, was sie zu sich nahm und wurde von so heftigen Koliken gequält, dass sie sich vor Schmerzen wand und laut aufschrie. Es schien ein Ileus vorzuliegen und Jeder, der die Vorgeschichte der Kranken nicht kannte, würde ohne Zögern zur Laparotomie geschritten sein. Allerdings fehlte stärkerer Meteorismus und eine vermehrte Peristaltik der Darmschlingen, die bei der hochgradigen Macies der Patientin sicher fühl- und sichtbar gewesen wäre. Es stellte sich denn auch am Tage nach der Aufnahme (11. III.) auf Ricinus und Eingiessungen reichlich Stuhlgang ein. Der bisher bestehende fäculente Geruch ex ore verschwand, die schmerzhaften Koliken liessen nach und Patientin erholte sich etwas.

Am 16. März zeigte sich die Operationsnarbe in ihrem oberen Theile blasig vorgewölbt. Es wurde dieselbe zum Theil wieder eröffnet

Digitized by Google

(Dr. Borchert), wobei sich anfangs fast klare Flüssigkeit, dann etwas jauchig riechender Eiter entleerten — im Ganzen ca. 300 ccm.

Die fast klare Flüssigkeit enthielt keinerlei Fermente.

Im Eiter wurden Reinculturen von Staphylococcus albus nachgewiesen.

Die Abscesshöhle wurde in der nächsten Zeit drainirt gehalten, es kam aber nicht zu der Bildung einer neuen Bauchspeichelfistel wie nach der ersten Operation.

Am 10. April ist die Fistel geschlossen. Patientin fühlt sich dauernd wohl und wird mit einer Gewichtszunahme von 2 Pfund (Gesammtgewicht nur 72 Pfund) am 2. V. 1900 nach Hause entlassen.

Bei der Entlassung bestehen keinerlei Störungen der Magen- und Darmfunction. Der Magen ist etwas dilatirt; Magensaft enthält freie Salzsäure. Man fühlt im Epigastrium eine narbige Resistenz, die unter dem Rippenbogen hervortritt und schräg nach unten zum Nabel hin verläuft, und die ich für das geschrumpfte Lig. gastrocolicum anspreche.

Was den Urin angeht so wurde derselbe leider erst 10 Tage nach der ersten Operation auf Zucker untersucht und enthielt damals 5.95 pCt. davon. Auf strenge Diabetes-Diät ging der Zuckergehalt auf 0,95 pCt. zurück, stieg aber sofort wieder, wenn auch nur geringe Quantitäten Kohlehydrate in der Nahrung dem Körper zugeführt wurden. Es gelang also nicht, durch geeignete Diät die Zuckerausscheidung zu beseitigen. Bei gemischter Kost betrug der Zuckergehalt kurz vor ihrer Entlassung am 27. 10. 1900 4.45 pCt. Der Urin zeigte das stark erhöhte spec. Gewicht des Diabetes-Harnes, war aber bezüglich der Tagesmengen nicht sonderlich vermehrt, die höchste Tagesmenge betrug 2400 ccm.

Polydipsie war nicht vorhanden, ebenso fehlten Fettstühle.

Albumen in mässigen Mengen enthielt der Urin bei der Wiederaufnahme der Patientin am 10. März 1900. Doch schwand der Eiweissgehalt ziemlich rasch nach Entleerung des Eiters am 16. März.

Die Frage, ob Fettgewebsnekrose in meinem Falle vorgelegen hat, muss ich offen lassen.

Das Innere der Bauchhöhle kam bei der Operation nicht zu Gesicht und in den nekrotischen Massen, die im Laufe der Nachbehandlung zu Tage traten, fehlten jene ungemein charakteristischen, ranzig riechenden gelblichen Partikelchen von talgartiger Consistenz, welche ich in einem früheren Falle beobachtete, und die kaum übersehen oder verkannt werden können.

Der vorstehende Fall ist insofern ein Unicum, als es sich um die Abstossung fast des gesammten Organes im Zusammenhang handelt. Reste secernirenden Parenchyms müssen zurückgeblieben sein, denn es bestand ja für längere Zeit eine Bauchspeichelfistel. Wodurch die ausgedehnte Nekrose zu Stande gekommen ist, lässt sich in diesem Falle, wie in allen geheilten und der Mehrzahl der obducirten Fälle mit Sicherheit nicht entscheiden.

Wir wissen aus den Arbeiten Körte's (14, 15, 16), dass alle

Digitized by Google

Formen der Entzündung der Bauchspeicheldrüse zu einer Nekrose des Organes führen können. Am häufigsten sind nach Körte Blutungen in und um die Drüsensubstanz, die das brandige Absterben des Pankreas oder einzelner Theile desselben veranlassen, seltener eitrige Entzündungen. Bei dem Zustandekommen beider Formen von Pancreatitis spielt zweifellos die bakterielle Infection des Drüsenparenchyms eine grosse Rolle. Nach Devoto (17) kommen Bacterium coli, Streptococcus pyogenes, Bacillus tuberculosis und Sporozoen bei der Aetiologie in Betracht. Simmonds (18) beschuldigt hauptsächlich das Bacterium coli. Es wäre denkbar, ist aber bisher noch nicht bewiesen, dass der Charakter der Entzündung von der Species oder der Virulenz der inficirenden Bacillen abhängt, etwa in der Art, dass das Bacterium coli mehr hämorrhagische, Streptokokken häufiger eitrige Pankreatitiden hervorruft.

Machen wir die bacterielle Infection des Drüsenparenchyms für die Entstehung der acuten Pancreatitis verantwortlich, so entsteht die weitere Frage, unter welchen Umständen und auf welchem Wege erfolgte dieselbe. In einem grossen Theil der Fälle vermittelt zweifellos der Ausführungsgang der Drüse die Infection und der Umstand, dass dieser sich kurz vor seiner Mündung in den Darm mit dem Ductus choledochus vereinigt, bringt eine gewisse Abhängigkeit der Bauchspeicheldrüse von Erkrankungen der Gallenwege mit sich. Neuerdings hat Gessner (11) 26 Fälle von Pankreasnekrose zusammengestellt, die mit solchen complicirt waren. Am häufigsten sind es wohl Gallensteine, welche hierbei in Betracht kommen. Diese wirken als Fremdkörper und geben unter Umständen zur Ansiedlung von Bakterien und damit zur Entstehung einer Perialienitis purulenta (Riedel) Veranlassung. Sind erst einmal die Gallengänge inficirt, so kann ein Weiterwandern der Infectionserreger auf die Ausführungsgänge der Bauchspeicheldrüse mit Rücksicht auf ihre nahen topographisch-anatomischen Beziehungen nicht Wunder nehmen.

Auch Pankreassteine können die Rolle der Infectionsvermittler spielen. Nach Simmonds (18) führt Steinbildung allerdings nur selten zu Eiterungen im Pankreas. „Gewöhnlich sind nur die Gänge erweitert und mit klarem Sekret erfüllt, oder eng und leer, während das Organ selbst indurirt aber atrophisch ist. Die Steinbildung kommt durch Sekretstauung allein nicht zu Stande, son-

Digitized by Google

dern setzt katarrhalische Veränderungen voraus. Eiterige Katarrhe werden erst durch Einwanderung des Bacterium coli veranlasst". Jolasse (19) fand bei der Section eines in schwerem Coma diabeticum (4 pCt. Zucker) aufgenommenen und bald nach der Aufnahme verstorbenen Kranken ein Pankreas, dessen Ductus bedeutend erweitert war; und in dem sich Eiter mit zahlreichen Concrementen vorfand. Im Eiter wurde Bacterium coli in grossen Mengen nachgewiesen, das Parenchym des Pankreas war stark indurirt, das peripankreatische Gewebe schwielig verdickt. Gallandet (7) führt in seinem Falle die Eiterung in der Drüse gleichfalls auf das Vorhandensein eines Steines zurück. Einen etwas zweifelhaften Fall von Pankreassteinen veröffentlicht ferner Gould (20).

Seltener scheinen Gastroduodenalkatarrhe die Infection zu vermitteln. Beispiele hierfür finden sich in der Literatur der letzten beiden Jahre allerdings mehrfach [Wagner (21), Gessner (11)]. Es scheint mir aber nicht ganz ausgeschlossen, dass die bei der Section zuweilen gefundenen Schleimhautveränderungen im Magen und Duodenum nicht Ursache, sondern Folge der Pankreasentzündung sind.

Abgesehen von dem Eindringen der Infectionserreger in den Ausführungsgang kann die eitrige Pancreatitis zu Stande kommen auf metastatischem Wege als Theilerscheinung einer allgemeinen Infection und durch Uebergreifen benachbarter Eiterungen auf die Drüse.

Was den diesen Punkt angeht, so hat Klippel (22) nachgewiesen, dass bei Allgemeininfectionen das Pankreas ebenso in Mitleidenschaft gezogen wird, wie andere parenchymatöse Organe. Die Drüsenzellen sollen namentlich bei Infectionen von acutem Charakter alterirt werden und alle Veränderungen aufweisen von der trüben Schwellung bis zu völliger Nekrose, während bei chronischen Affectionen mehr das interstitielle Bindegewebe leidet. Dass bei pyämischen Processen zuweilen metastatische Abscesse im Pankreas gefunden werden, ist begreiflich. Doch hat diese Form der eitrigen Pancreatitis practisch wenig Bedeutung, insofern, als sie einer erfolgreichen Therapie mit Rücksicht auf die bestehende Allgemeininfection kaum zugängig sein dürfte.

In Anbetracht der Häufigkeit des Vorkommens geschwüriger Processe im Magen und Duodenum sollte man annehmen, dass

Digitized by Google

ein directes Einwandern der Entzündungserreger bei diesen Erkrankungen nicht ganz selten zu einer Abscessbildung in der Bauchspeicheldrüse führe. In Wirklichkeit kommt dieses ätiologische Moment bei der Entstehung der Pankreasentzündung und -Nekrose aber nur ganz vereinzelt in Frage. Ausser einem etwas zweifelhaften Falle von Chiari (15) nimmt neuerdings Mikulicz (5) in einem geheilten Falle von suppurativer Pancreatitis diesen Entstehungsmodus als wahrscheinlich an, sonst sind keine sicheren derartigen Fälle bekannt geworden. Ich war anfangs geneigt, verführt durch die Anamnese, auch in meinem Falle ein Magengeschwür für die Entstehung der Nekrose anzuschuldigen, glaubte, dass die Magenkrämpfe im October 1898 durch ein solches bedingt und die Symptome von Peritonitis, die im August 1899 auftraten, durch Perforation des Magens hervorgerufen seien. Eine hierdurch veranlasste Peripancreatitis schien mir die Sequestrirung und Nekrose des Organs veranlasst zu haben. Je länger ich mich aber mit dem Studium der bisher veröffentlichten, einschlägigen Krankengeschichten beschäftigt habe, um so fraglicher wurde mir das Vorhandensein eines Magengeschwürs bei meiner Kranken. Die für Ulcus ventriculi scheinbar so charakteristische Anamnese, ebenso wie eine Reihe von Symptomen zu Beginn und im Verlaufe der Krankheit wiederholen sich in der Mehrzahl der bisher beschriebenen, sowohl geheilten wie gestorbenen Fälle, obschon weder bei der Operation noch bei der Autopsie das vermuthete Magengeschwür gefunden wird. Es hätte die irrige Zugrundelegung eines Magengeschwürs bei den entzündlichen Affectionen des Pankreas keine weitere Bedeutung, wenn sie nicht dazu geführt hätte, dass in manchen Fällen und so auch in meinem, die Untersuchung des Magens durch Sondirung, Aufblähung und Ausspülung unterlassen wurde. Dadurch begeben wir uns aber eines wichtigen Hülfsmittel, um den Sitz der Eiteransammlung zu diagnosticiren.

Es fragt sich nun, ob in meinem Falle eine hämorrhagische Entzündung vorgelegen und zur Necrose des Organes geführt hat.

Wie schon erwähnt, nehme ich bei einem Theil der hämorrhagischen, ebenso wie bei den eitrigen Entzündungen eine bacterielle Infection des Drüsenparenchyms an, die Frage offen lassend, ob etwa eine besondere Species oder Virulenz der Infectionserreger für den hämorrhagischen Charakter der vorliegenden Entzündung verantwortlich

Digitized by Google

zu machen ist. Blutungen in und um die Drüse resultiren dann aus dem Absterben und dem Zerfall des Drüsengewebes und der dadurch bewirkten Arrosion der Gefässe, die genau so zu Stande kommt, wie eine Haemoptoë bei Lungentuberculose oder eine Haematemesis bei Magengeschwüren.

In einem anderen Theil der Fälle liegen Gefässveränderungen in und ausserhalb der Drüse, Herzleiden, Stauungen im Pfortaderkreislauf, constitutionelle Krankheiten u. dgl. dem Leiden zu Grunde, und es kommt zunächst zu einer Infarcirung eines Drüsenabschnittes — einem hämorrhagischen Infarkte. Dieser wird von den Ausführungsgängen aus oder auf anderem Wege inficirt und nun durch eine demarkirende Entzündung sequestirt. Die Sequesterbildung vollzieht sich unter Eiterung, kann aber auch zu einer neuen Blutung führen, wenn Gefässthromben unter dem Einflusse der Eiterung zerfallen oder durch die arrodirende Wirkung des Pankreassecretes zerstört werden.

Ich glaube, dass in meinem Falle der Nekrose eine hämorrhagische Infarcirung eines Drüsenabschnittes zu Grunde gelegen hat, und zwar nehme ich dies deshalb an, weil das ausgestossene Stück, das dem peripheren Ende der Drüse angehörte, noch deutlich die Residuen einer solchen erkennen lässt und sich in einer scharfen Demarkationslinie von den zwar nekrotischen, aber nicht infarcirten Partien der Drüse absetzt, die in einer Breite von $1^1/_2$—2 cm centralwärts dem schiefrig verfärbten nekrotischen Theile noch anhaften. Auf die Frage, wodurch der Infarct hervorgerufen wurde, muss ich allerdings die Antwort schuldig bleiben.

Blutung in die Drüse, Nekrose, Sequestirung unter Eiterung scheinen mir die verschiedenen Etappen in dem Verlaufe der Krankheit gewesen zu sein.

Dieser Annahme entsprechen auch am besten die Symptome. Im Oktober 1898 erfolgte die Infarcirung unter Ercheinungen, die an ein Magengeschwür denken liessen. Allmälig im Laufe der nächsten 10 Monate ging dann das Absterben des infarcirten Drüsenabschnittes und die Sequesterbildung unter Eiterung vor sich, ohne dass besondere Symptome auftraten, bis plötzlich im August 1899 der Eiterdurchbruch in die Bursa omentalis erfolgte und das Leben der Patientin auf das schwerste bedrohte.

Genau wie bei der Gangrän des Wurmfortsatzes sind es bei der Nekrose des Pankreas Erscheinungen von Perforationsperitonitis,

Digitized by Google

welche in dem Momente auftreten, in welchem die Infectionserreger den serösen Ueberzug erreicht und zerstört haben, ohne dass vorher Verklebungen in der Nachbarschaft erfolgt sind. Das Pankreas ist aber anatomisch so gelagert, dass es nicht direkt, sondern erst durch Vermittlung der Bursa omentalis mit der freien Bauchhöhle in Verbindung steht. In Folge dessen ereignet es sich nicht ganz selten, dass es nach dem Durchbruche zu einer Eiteransammlung in der Bursa omentalis kommt, während die freie Bauchhöhle durch Verklebung des Foramen Winslowi geschützt bleibt. Sekundär können dann diese Bursaempyeme noch in den anfangs verschont gebliebenen Peritonealraum durchbrechen und so doch noch den tödtlichen Ausgang herbeiführen, der vielleicht vermieden worden wäre, wenn der Bursaabscess rechtzeitig erkannt und eröffnet worden wäre. Gewöhnlich scheint es aber Verlauf der Dinge mit sich zu bringen, dass die Infection nicht auf den Netzbeutel beschränkt bleibt, sondern sich rasch über das ganze Peritoneum ausbreitetet. Wir finden dementsprechend dann auch, dass in weitaus der Mehrzahl der Fälle eine diffuse Peritonitis für das Ende verantwortlich zu machen ist.

Wie erklären sich nun aber die seltenen Todesfälle, bei welchen post mortem eine allgemeine Peritonitis nicht vorgefunden wurde? In einem Theile derselben haben ausgedehnte, retroperineale Eiterungen bestanden, die durch Pyaemie zum Tode führten, bei dem Reste fanden sich entweder multiple kleine Abscesse im Pankreas oder eine ausgedehnte Nekrose des Organes, und für diese nehme ich als Todesursache acute peritoneale Sepsis an, die so rasch verlief, dass es zu keiner Exsudatbildung gekommen ist. Es bedarf wohl kaum einer besonderen Ausführung, dass bei dem Eintritt einer partiellen und erst recht einer totalen Nekrose des Pankreas der Bauchfellüberzug desselben in Mitleidenschaft gezogen werden muss und seine vitalen Eigenschaften verliert. Der nunmehr frei mit der Bauchhöhle in Verbindung stehende Gangrän- und Jaucheherd liefert dann aber auch eine unerschöpfliche Quelle für die peritoneale Infection, die je nach den vorliegenden Umständen und der Schnelligkeit, mit der sie einsetzt und verläuft, eine eiterige Peritonitis oder eine acute peritoneale Sepsis hervorruft. Der Hinweis auf die Gangrän des Wurmfortsatzes mag genügen, um die Verschiedenheiten des Verlaufes und

Digitized by Google

der eintretenden Complikationen zu erklären. Nach meiner Meinung hat weder die Reizung des Ganglion semilunare noch der Funktionsausfall der Drüse mit dem Einsetzen der schweren peritonealen oder ileusartigen Symptome und dem Tode etwas zu thun, sondern dieselben erklären sich viel einfacher auf die geschilderte Weise, nämlich durch Infection des Peritoneums oder des retroperitonealen Raumes.

Wie schon erwähnt, ist es in meinem Falle zu einem Empyem der Bursa omentalis gekommen, und die Patientin verdankt jedenfalls dem Umstande, dass der übrige Theil der Bauchhöhle von der Infection verschont blieb, die Erhaltung ihres Lebens.

Die Ergüsse in die Bursa omentalis spielen in der Chirurgie der Pankreaserkrankungeu eine grosse Rolle, auf die schon Lloyd (23), Körte (15), Oser (24), Rasumowsky (9) hingewiesen haben, die aber in ihrer grossen Bedeutung für die Diagnose und Operation der genannten Krankheiten bisher doch noch nicht genügend gewürdigt zu sein scheint.

Ihre Entstehungsweise bedarf kaum einer Erörterung. Die engen Beziehungen zwischen Pankreas und der hinteren Wand der Bursa, zwischen denen sich nach Lloyd selbst bei den stärksten Personen niemals eine Lage Fett befindet, bringen es mit sich, dass bei entzündlichen Prozessen in der Bauchspeicheldrüse schon frühzeitig der Netzbeutel in Mitleidenschaft gezogen wird. Mitunter kommt es innerhalb desselben zu Verklebungen, und er wird deshalb nicht in toto, sondern nur partiell durch entzündliche Exsudate ausgedehnt. Nach Lloyd wird der Grund der Bursa durch drei verschiedene Gruben gebildet, eine rechts von dem Lobus Spigeli der Leber, eine zweite durch den Lobus Spigeli selbst und eine dritte tief rückwärts reichende links von der Wirbelsäule den unteren vier Rippen gegenüber. „Injectionen der Bursa mit Gips haben ergeben, dass der grösste Theil der Injektionsmasse in die tiefste Aushöhlung links von der Wirbelsäule sinkt und durch Palpation vom Abdomen aus nicht festgestellt werden kann. Das Foramen Winslowi ist theils offen, theils verschlossen“ (Lloyd). Wird die Bursa im Ganzen ausgedehnt, so entsteht ein Tumor von ziemlich characteristischer Gestalt, welcher vorwiegend das linke Hypochondrium einnimmt und sich von da verschieden weit nach dem Epi-

Digitized by Google

gastrium und der Regio umbilicalis erstreckt (Lloyd). In meinem Falle hatte die Dämpfungsfigur, die man treffend mit der einer stark vergrösserten Milz vergleichen kann, genau diese Form und Ausdehnung, und ich gehe deshalb in der Annahme wohl nicht fehl, dass es sich hier um ein totales Empyem der Bursa gehandelt hat.

Wenn der Ausgangspunkt der Entzündung näher dem Kopfe des Pankreas zu gelegen ist, so ist es sehr wohl denkbar, dass mehr die rechte Hälfte der Bursa ausgedehnt wird, und es entstehen Tumoren, die an eine vergrösserte Gallenblase erinnern oder den Eindruck eines pericholecystitischen Abscesses hervorrufen. Characteristisch für die Bursaexsudate ist ihr Verhalten zu dem Magen und dem Colon transversum. Während ersterer vor resp. auf dem Tumor liegt, verläuft das Colon immer unter dem Tumor und niemals auf oder über ihm (Lloyd). Die Aufblähungen des Magens und Darms geben deshalb für die Diagnose wichtige Fingerzeige und sollten bei dem Verdachte eines Bursaexsudates niemals unterlassen werden. Die Beschaffenheit des Exsudates wechselt. Bald sind es mehr trüb seröse oder eitrige Ansammlungen, welche den Netzbeutel ausdehnen, bald mehr blutig jauchige. Erstere scheinen mehr Neigung zur Abkapselung zu haben, wie letztere, welche gewöhnlich nicht auf den Netzbeutel beschränkt bleiben, sondern sich rasch über das ganze Bauchfell ausbreiten und durch Sepsis zum Tode führen. Dem entspricht es, dass bisher kein jauchiges Bursaempyem in Folge von Pankreasaffektion erfolgreich operirt worden ist.

Die Symptome der Bursaergüsse sind im Wesentlichen: Schmerz, Erbrechen, Stuhlverstopfung und Meteorismus in der Oberbauchgegend.

Den Schmerz hält Lloyd für ein unsicheres Symptom. Er hat gewöhnlich paroxysmalen Character, kommt in unregelmässigen Zwischenräumen und bleibt verschieden lange bestehen. Er wird ins Epigastrium verlegt, strahlt nach dem Rücken und den Schultern aus und nimmt zuweilen zu nach der Nahrungsaufnahme (Lloyd). Es sind dies alles Eigenschaften, die auch dem Schmerze bei anderen Erkrankungen, namentlich Gallensteinen und Magengeschwüren zukommen, jedenfalls für die Differentialdiagnose mit Bursaexsudaten nicht zu verwerthen sind.

Was das Erbrechen angeht, so muss dasselbe bei Ergüssen in

Digitized by Google

die Bursa Theils auf die Reizung des Peritoneums, Theils auf Compression des Magens bezogen werden. Dass es aus letzterem Grunde besonders nach der Nahrungsaufnahme auftritt, ist begreiflich und führt dazu, dass es meist als auf einem Magenschwür beruhend gedeutet wird.

Aehnlich verhält es sich mit der Obstipation, die nicht nur durch Druck auf das Colon transversum, sondern auch durch die lokale Peritonitis zu erklären ist. Die durch Bursaexsudate bedingte Stuhlverstopfung veranlasst zweifellos häufig die falsche Annahme eines Ileus.

Der Meteorismus in der Oberbauchgend, der bei Ergüssen in die Bursa niemals zu fehlen pflegt, trägt dazu bei, über den wahren Sachverhalt zu täuschen, und so kommt es, dass das Exsudat in dem Netzbeutel vor der Operation meist übersehen und selbst bei der Operation nicht erkannt oder falsch gedeutet wird, umsomehr, als kleinere Exsudate weder eine Dämpfung hervorrufen, weil sie von Magen und Darm überlagert sind, noch der Palpation zugängig sind.

Der von mir Eingangs beschriebene Fall liefert ein lehrreiches Beispiel für die Symptomatologie der Bursaempyeme. Als Patientin zum zweiten Male in das Krankenhaus eingeliefert wurde, bestanden bei ihr so drohende Symptome eines Ileus, dass die Frage eines operativen Eingriffes ernstlich erwogen werden musste: 12tägige Stuhlverstopfung, Erbrechen fast der gesammten Nahrungsaufnahme und ganz ausserordentlich heftige, anfallsweise auftretende Koliken bei mässigem Meteorismus und dem Fehlen jeglicher Dämpfung. Die Entleerung des Empyems durch Wiedereröffnung der alten Narbe beseitigte alle Erscheinungen wie mit einem Schlage.

Wie man die Ergüsse in die Bursa omentalis am zweckmässigsten entleert, hängt von den Besonderheiten des einzelnen Falles ab. Je nachdem mehr die rechte oder die linke Hälfte des Netzbeutels durch das Exsudat ausgedehnt wird, kann man rechts oder links von der Mittellinie die Bauchhöhle eröffnen, und muss dann entweder das Lig. gastrocolicum, resp. hepatico-duodenale einnähen oder die freie Bauchhöhle durch sorgfältige Umstopfung mit Jodoformgaze schützen, ehe man die Eröffnung des Abscesses vornimmt. Grössere Ergüsse sind am leichtesten von der Mittellinie aus zugängig und werden Theils durch das Omentum minus, Theils

Digitized by Google

durch das Lig. gastrocolicum zu eröffnen sein. Solche, die sich mehr nach der linken Seite hin entwickelt haben, machen eine Dämpfung über den unteren linken Rippen und können von hier aus durch Rippenresection eröffnet werden. Dieses Vorgehen hat den Vortheil, dass dabei für den Abfluss des Exsudates bessere Verhältnisse geschaffen werden, als bei der Eröffnung von vorn, bei welchen zuweilen noch Gegenincisionen in der Lumbalgegend nöthig werden. In meinem Falle resecirte ich die neunte linke Rippe zwischen vorderer und hinterer A.-L. und kam dann zunächst auf die nicht verklebte Pleura, die ich in der von Israel zuerst angegebenen Weise durch Naht vor der Incision mit dem Zwerchfell vereinigen musste. Es verlangt diese Naht einige Sorgfalt, damit die Infection der Pleura vermieden wird. Transpleural ist ausser mir nur noch Guinard (6) in einem Falle von eitriger Pankreatitis und Nekrose vorgegangen.

Was die Fettnecrose angeht, so bin ich der Ansicht, dass diese nicht Ursache, sondern Folge der Pancreasentzündung und -necrose ist und dadurch zu Stande kommt, dass das Pancreassecret seine Fermentwirkung auf die lebenden Fettzellen entfaltet. Doch muss zu dieser ein bisher noch unbekannter Factor hinzukommen, um die typischen Necrosen zu bewirken. Die Versuche, die ich mit dem Secrete der bei meiner Patientin eine Zeit lang bestehenden Pancreasfistel anstellte, ergaben Folgendes: Setzt man demselben Theile von menschlichem, aus Leichen gewonnenen Unterhautfettgewebe zu und stellt beides in einem Erlenmeyerschen Kölbchen in den Brutschrank, so tritt nur die emulgirende Wirkung des Drüsensecretes hervor. Das Fett wird ausgelaugt und schwimmt in grossen Tropfen auf der Oberfläche der Flüssigkeit; das Fettgewebe selbst stellt ein leeres Maschenwerk von Bindegewebe dar. Auf das emulgirte Fett wirkt wahrscheinlich das noch unbekannte Agens, um dasselbe in die typischen Fettnecrosen mit ihrer eigenthümlichen talgartigen Consistenz zu verwandeln. Ob dabei Bakterien und speciell das Bacterium coli eine Rolle spielen, muss dahingestellt bleiben. Versuche, die ich nach dieser Richtung hin machen wollte, musste ich aufgeben, weil die Sekretion der Fistel versiegte und mir kein menschlicher Pancreassaft weiter zur Verfügung stand.

Bezüglich des Diabetes huldige ich der Ansicht, dass derselbe

Digitized by Google

zu Stande kommt, sobald kein Drüsensecret mehr in die Verdauungswege gelangt. Bei partiellen Necrosen ist daher eine Schrumpfung des Drüsenrestes oder ein Verschluss des Ausführungsganges durch Vernarbung pp. erforderlich. In meinem Falle nehme ich an, dass der Hauptausführungsgang der Drüse verschlossen war und dass deshalb das Secret, welches der kleine Drüsenrest unter dem Einflusse der bestehenden Entzündung in vermehrtem Maasse lieferte, nicht in den Darm gelangte, sondern durch die Fistel nach aussen abfloss. In dem Maasse, als das restirende Drüsengewebe schrumpfte, nahm die Sekretion ab und hörte schliesslich ganz auf, bis der letzte Rest der Drüse seine Function eingestellt hatte.

Meine Ansichten über die acuten entzündlichen Pancreaserkrankungen fasse ich wie folgt zusammen:

1. Die Ursache der acuten Pancreasentzündung ist in einer bacteriellen Infection des Drüsenparenchyms zu suchen.

2. Solange die Entzündung auf die Drüse beschränkt bleibt, sind die Krankheitssymptome nicht characteristisch genug, um eine Unterscheidung von anderen Erkrankungen (Gallensteine, Magengeschwüre) und somit eine sichere Diagnose zu ermöglichen.

3. Ausgesprochene Erscheinungen treten gewöhnlich erst auf, wenn die Entzündung auf das Peritoneum oder das retroperitoneale Gewebe übergreift, aber auch dann bleiben dieselben gewöhnlich, ihrer Aetiologie nach, unklar.

4. Necrosen des Pancreas werden am häufigsten durch die Infection der in der Drüse nicht selten vorkommenden hämorrhagischen Infarkte bewirkt.

5. Die Blutungen um die Drüse, wie sie bei der Apoplexia pancreatis vorkommen, entstehen am häufigsten durch Gefässarrosion bei der Sequestrirung necrotischer Drüsenabschnitte, sind also ein secundärer Vorgang. Daraus erklärt sich ihre grosse Neigung zur Verjauchung.

6. Die im Verlaufe der acuten Pancreatitis sehr häufigen Collapse und schweren Shockerscheinungen werden hervorgerufen durch die Infection des Peritoneums, die gewöhnlich bedingt wird durch den Durchbruch eines Jaucheheerdes in die Bauchhöhle.

7. Zuweilen führt die Necrose des Pancreas zu einer septischen

Digitized by Google

Peritonitis ohne Exsudat, die rasch tödtlich verläuft, ebenso wie die Necrose des Wurmfortsatzes.

8. Relativ häufig bleibt die Infection der Bauchhöhle auf die Bursa omentalis beschränkt, und es entstehen Abscesse innerhalb oder in der nächsten Nachbarschaft derselben, die einer Diagnose und erfolgreichen operativen Behandlung zugängig sind.

9. Die bei der acuten Pancreatitis mitunter auftretenden Ileussymptome werden meist durch Ergüsse in den Netzbeutel und peritonitische Reizung hervorgerufen.

10. Vor der Operation im acuten Stadium, d. h. zu einer Zeit, wo die Erscheinungen einer diffusen Peritonitis im Vordergrunde stehen, muss gewarnt werden.

11. Die Fettgewebsnecrose ist Folge, nicht Ursache der Pancreaserkrankung und wird durch die Einwirkung des Bauchspeichels auf die Fettzellen unter Mitwirkung eines bisher noch unbekannten Agens hervorgerufen.

12. Diabetes entsteht, wenn das Pancreas entweder ganz oder theilweise zerstört ist und etwa noch übrig gebliebene Reste functionsunfähig (durch Schrumpfung pp.) geworden sind.

Nachtrag.

Während ich noch mit der vorstehenden Arbeit beschäftigt war, kam ein neuer hierher gehöriger Fall in meine Behandlung, über den ich noch berichten möchte, weil er, trotzdem er letal verlief, nach verschiedenen Richtungen hin interessant ist.

43 jähriger Buchdrucker, starker Biertrinker. Vater an Asthma und Pericarditis gestorben, Mutter lebt, leidet an Kopfkoliken. Patient hat früher Pneumonie, Pleuritis, Typhus, Gesichts- und Kopfrose durchgemacht. Im Jahre 1893 hatte er zum ersten Male kolikartige Schmerzanfälle im rechten Hypochondrium und in der Gegend der Gallenblase, Erbrechen und Icterus. Nach 14 tägiger Dauer gingen die Anfälle zurück. Patient gebrauchte dann eine Karlsbader Kur. Seit diesem ersten Anfall wiederholten sich ähnliche, jedesmal mit Icterus und Erbrechen verbunden, alle $1^1/_2$ Jahre. Der Urin soll dabei bierbraun gewesen sein, der Stuhl etwas entfärbt.

In diesem Jahre (1900) bekam Pat. am 18. April wieder einen sehr heftigen Kolikanfall mit anfänglichem Erbrechen, diesmal aber ohne Icterus. Keine Obstipation. Seit 14 Tagen ist der Leib im Epigastrium tumorartig vorgewölbt

Am 7. 5. 1900. Aufnahme in das städtische Krankenhaus am Urban.

Status. Ueber mittelgrosser Mann, mit leidlich kräftiger Muskulatur und enormem Embonpoint. Scleren leicht ikterisch. Temperatur 38,5. Puls

Digitized by Google

ruhig, kräftig. Arterie mit Andeutung von Acteriosclerose. Abdomen halbkugelig vorgewölbt, in den unteren und seitlichen Partien weich und mit normalem Schall. Im Epigastrium bis ca. 3 Querfinger abwärts vom Nabel, den Rectus nach beiden Seiten hin gleichmässig überragend, eine deutlich abgrenzbare Resistenz, die überaus druckempfindlich ist. Die Haut über ihr leicht geröthet, in der Mitte etwas ödematös und hier am druckempfindlichsten. Oberhalb des Nabels besteht Fluctuation. Ueber der Fluctuation ist der Schall gedämpft, nur in der unteren rechten Hälfte schiebt sich etwas Darmschall ein. Die Leber erscheint etwas vergrössert und nach oben gedrängt. Die Geschwulst scheint mit der unteren Leberfläche in Verbindung zu stehen. Es ist unmöglich, den Tumor zu umgreifen, weil er zu breitbasig der hinteren Thoraxwand aufsitzt. Weder bei der Athmung, noch bei Lagewechsel werden percutorische oder palpatorische Aenderungen der Form und Grösse der Geschwulst nachweisbar. Brustorgane ohne Besonderheiten. Urin ohne Eiweiss und Zucker.

Diagnose: Pericholecystitis oder Pancreatitis suppurativa.

Operation 8. 5. 1900.

Chloroformnarkose.

Schnitt in der Mittellinie von der Mitte zwischen Processus ensiformis beginnend bis zum Nabel. Mehrere cm starkes Fettpolster.

In der Tiefe des Panniculus werden eigenthümliche, talgartige, gelbe, zerdrückbare, hanfkorngrosse Partikelchen ohne specifischen Geruch sichtbar, im Fettgewebe eingestreut, die als Fettnecrosen angesprochen werden und eine Betheiligung des Pancreas an der Erkrankung höchst wahrscheinlich machen. Nach Eröffnung der Bauchhöhle zeigt es sich, dass der Tumor mit der Bauchwand verwachsen ist, doch lässt sich leicht soviel von seiner Vorderfläche frei machen, als zur Incision desselben nöthig ist. Der freigelegte Theil der Geschwulst stellt eine von senkrecht verlaufenden Gefässen durchzogene etwas verdickte seröse Membran dar. (Lig. gastro-colicum.) Die Probepunction durch dieselbe ergiebt eine nicht riechende syrupdicke, an Erbsenbrei in der Farbe erinnernde Flüssigkeit, in welcher zahlreiche kleine, etwa stecknadelkopfgrosse hellgelbe Partikelchen suspendirt sind. Bei der Incision entleeren sich grosse Massen dieser Flüssigkeit (ca. 2 L.); mit ihr, abgesehen von den kleinen Partikelchen, grössere schwarze, necrotische Fetzen, die Fettgewebsnecrosen enthalten, in denen sich aber kein Drüsengewebe nachweisen lässt.

Agarröhrchen, mit dem Eiter beschickt, bleiben steril.

Mit dem Finger kommt man in eine unregelmässig tiefe Höhle, deren Wand von verklebten Darmschlingen gebildet zu werden scheint, und fühlt auf dem Boden derselben nahe der Wirbelsäule zerfallene Gewebsmassen, von welchen die beschriebenen necrotischen Fetzen herzustammen scheinen. Ausspülung der Höhle mit sterilem Wasser. Drainage mittelst Jodoformgaze und einem zwischen dieselbe eingeführten Drain. Der untere Theil der Wunde wird durch Zwirnsnähte geschlossen. Aseptischer Verband. Die als Fettgewebsnecrosen angesprochenen Körper erweisen sich unter dem Mikroscop als Zelldetritus und enthalten zahlreiche zierliche Fettsäurenadeln. Reste von Pancreasgewebe sind nicht aufzufinden.

Digitized by Google

Das Befinden des Patienten war in den nächsten Tagen nach der Operation so zufriedenstellend, dass an Heilung gedacht werden konnte. Die Secretion aus der Wunde war anfänglich sehr stark, nahm dann aber allmälig ab und fing an, eine jauchige Beschaffenheit anzunehmen. Es wurden bei jedem Verbandwechsel necrotische Gewebsfetzen der geschilderten Art aus der Wunde entfernt. Das Wundsecret ätzte die Wundränder an, sodass diese durch Paste geschützt werden mussten.

Der Urin war stets frei von Zucker und Eiweiss.

5 Tage nach der Operation acquirirte der bis dahin fieberfreie Patient ein von der Nase ausgehendes Erysipel, das aber mit nur mässigem Fieber verbunden war (höchste Temperatur 39°) und das Allgemeinbefinden wenig beeinträchtigte. Bedenklicher erschien das Auftreten von Singultus am 16. Mai (8 Tage p. o.). der ohne Unterbrechung bis zu dem Tode am 18. Mai (10 Tage p. o.) fortbestand, ohne dass sonstige Zeichen von Peritonitis bestanden hätten. Am 17. Mai zeigte das Wundsecret eine leicht blutige Beschaffenheit — die Drains waren schon seit mehreren Tagen durch tief eingeführte Jodoformgazestreifen ersetzt worden — und in der Nacht vom 18. bis 19. Mai erfolgte plötzlich eine foudroyante Blutung aus der Wunde, der Patient erlag.

Die Section (Prosector Prof. Benda) ergab Folgendes:

Sehr fettreiche anämische Leiche.

Im Epigastrium in der Mittellinie eine ca. 13 cm lange Operationswunde. Wundränder ziemlich trocken. Im unteren Ende der Wunde geht in das Fettgewebe ein kleinfingerstarker Abscessgang. Am oberen Wundende, am Eingang in die Bauchhöhle sind die Wundränder schmutzig-grau oder grauroth, stellenweise von kleinen Blutgerinnseln durchsetzt.

Beim Eröffnen der Bauchhöhle liegt zunächst das stark fetthaltige Netz vor. Dasselbe zeigt an seiner Oberfläche zahllose, mohnkorn- bis hanfkorngrosse, trockene derbe, scharf abgegrenzte nekrotische Herde von weisser Farbe und brüchiger Consistenz. An die Operationswunde schliesst sich eine mit Blut durchsetzte, zum Theil scharfrandige, vernarbende Oeffnung im Lig. gastrocolicum von etwa 3 Finger Durchmesser an. Die Därme im unteren Abschnitte der Bauchhöhle sind durch feinfaserige Bindegewebsmembranen und Stränge (Residuen einer älteren Peritonitis) mit einander verklebt. Beim Ablösen findet sich an der Radix mesenterii vor derselben ein mit Blutungen gefüllter apfelgrosser Herd, der durch das Mesocolon transversum in die Bursa omentalis führt. Beim Ablösen des Magens von der Leber gelangt man in eine sich schräg zwischen Leber und Zwerchfell er-

Digitized by Google

streckende, mit Eiter gefüllte Höhle. Zwischen Milz und Colon descendens beginnt eine mit schmutzig-schwärzlichen Zerfallsmassen gefüllte Jauchehöhle, die neben dem Colon descendens, hauptsächlich nach aussen bis zum Eingange ins kleine Becken verläuft.

Beim Ablösen des Colon transversum und ascendens von der Leber findet sich innerhalb von Verwachsungen ein Jaucheherd an der rechten Seite des Duodenum, sich gegen das Lig. hepatoduodenale nach oben erstreckend. Aus dieser Höhle entleert sich gallig gefärbter Darminhalt, der aus einem bleifederstarken Loch des Duodenums hervorquillt.

Beim Verfolgen der Operationswunde in die Bursa omentalis findet sich diese mit sehr übelriechenden, graugrünen Jauchemassen gefüllt. Dieselben sind namentlich nach links hin mit zahlreichen frischeren schwärzlichen Blutgerinnseln untermischt. Ausserdem enthält die Höhle Körner, die den nekrotischen Fettpartikeln entsprechen. In der Tiefe dieser Höhle fühlt man den ganzen Verlauf des Pankreas in guter Consistenz. Die Höhle steht mit der erst erwähnten an der Radix mesenterii und der am Colon descendens und Duodenum in Zusammenhang. Die Leber überragt um 3 Querfinger den Rippenrand, ist mit dem Zwerchfell verklebt.

Die Brusthöhle zeigt geringe Adhäsionen beider Lungen. Im Herzbeutel etwas vermehrte, kaum getrübte Flüssigkeit.

Lungen und Herz ohne besondere Veränderungen. Milz am unteren Pol fest mit dem Pankreas verwachsen. Kapsel zum Theil durch die Jaucheherde arrodirt, theils fibrös. Organ kaum vergrössert, Pulpa zerfliessend. Follikel etwas geschwollen.

Linke Niere mit mächtiger Fettkapsel, an deren Vorderfläche zahlreiche Nekrosen eingebettet sind. Kapsel leicht abziehbar. Parenchym ohne besondere Veränderungen.

Rechte Niere etwas stärker getrübt. Das Nierenbecken enthält Eiter. Nierenbeckenschleimhaut ohne erhebliche Veränderungen.

Magen mit gewulsteter grauer Schleimhaut ohne Substanzverluste.

Duodenum mit galligem Inhalt. Papille leicht durchgängig. 3 cm unterhalb derselben befindet sich ein fingerkuppenstarkes Loch, welches von der scharf durchbohrten Schleimhaut umgeben ist, sich nach aussen mit Unterminirung der Musculatur in breiten Arrosionen der Serosa öffnet.

Digitized by Google

Ductus choledochus und Gallenblase ohne Veränderungen.

Im Lig. hepato-duodenale verlaufen Eitergänge, Pfortader und Art. hepatica frei.

Der Ductus pancreaticus ist von der Papille aus leicht sondirbar. Die Pankreaskapsel ist missfarbig, aufgelockert, mit Blutungen durchsetzt. Auf allen Durchschnitten ist das Pankreas selbst von einer schmutzig-grauen Beschaffenheit und guter Consistenz der Läppchen, nur vereinzelte Nekrosen des interstitiellen Fettgewebes enthaltend.

Art. und Vena lienalis lassen in ihrem ganzen Verlaufe keine Gerinnsel und keine Wandarrosionen erkennen. Die Vena portarum ist ohne Veränderung. Die Verzweigungen der Art. mesararica sup. und der gleichen Vene verlaufen neben dem Pankreas durch die Jauchehöhle frei macerirt, so dass Strecken von 7 bis 8 cm frei liegen. Die Lumina zeigen indess keine deutlichen Thrombosen. Die Leber ist stark vergrössert, von glatter Oberfläche, graugelb opaker Färbung und ziemlich gut ausgeprägter Zeichnung der Läppchen. Keine Abscesse.

Sämmtliche Theile des Mesenteriums zeigen zahlreiche Fettgewebsnekrosen.

Die Aorta thoracica und abdominalis, sowie die grossen Baucharterien zeigen keine Veränderungen. Das Fettgewebe des parietalen Peritoneums enthält reichlich Nekrosen, nirgends finden sich dagegen solche im subcutanen Fett.

Pankreas 18 cm lang, Dicke am Schwanz 3 cm, am Kopfe etwa $3^1/_2$ cm.

Anatomische Diagnose:

Abscess und Blutungen in die Bursa omentalis. Verjauchung des Abscesses. Arrosion und Perforation des Duodenums. Fettgewebsnekrose des Mesenterium. Allgemeine adhäsive Peritonitis. Peritoneale und retroperitoneale Jaucheherde beider Bauchseiten.

Die mikroskopische Untersuchung des Pankreas (Prosector Prof. Benda) ergab Folgendes:

„Auf den durch das gehärtete Organ angelegten Durchschnitten erscheint die Drüsenläppchenzeichnung makroskopisch durchaus normal. Keine Erweichungen, keine Blutungen sind erkennbar. Bei Behandlung mit Kupferacetat, welches nach meinen neuerlichen Beobachtungen die Fettsäuren durch Grünblaufärbung

Digitized by Google

hervortreten lässt, erkennt man makroskopisch in den interstitiellen Bindegewebszügen kleinste, nicht einmal mohnkorngrosse nekrotische Inseln; in den Pankreasläppchen sind blaue Pünktchen an den Grenzen der Sichtbarkeit wahrnehmbar.

Mikroskopisch sind in dem interstitiellen Gewebe kleinste Herdchen nekrotischen Fettgewebes sichtbar, in denen an Stelle der Fettbläschen Gruppen von Fettsäurenadeln oder scholliges Fett liegt. Stellenweise erscheint eine einzelne Fettzelle in ganz normaler Umgebung von Fettsäurekrystallen erfüllt und mit coagulirtem scholligem Rand. Die Umgebung einzelner nekrotischer Herde ist mit Gruppen von Rundzellen infiltrirt, die mit Fetttropfen beladen sind.

Gegen die Kapsel hin enthält das interstitielle Gewebe grössere Infiltrationen von Leukocyten ohne besondere Anhäufungen von Nekrosen.

Innerhalb der Läppchen liegen mehrfach, ihrer Grösse nach einzelnen Fettzellen entsprechende Inseln von Fettsäuredrusen mit einer Kapsel umgeben. Die Pankreaszellen lassen keine besonderen Zerfallserscheinungen, keine Kernveränderungen erkennen. Doch sind mit geeigneten Methoden in vielen neben dem Kerne feinste Fetttröpfchen erkennbar."

Wir haben es also in dem vorstehenden Falle mit einem Bursaabscesse zu thun, der sowohl nach der Bauchhöhle, wie nach dem retroperitonealen Raum hin durchgebrochen war und hier eine Phlegmone, dort mehrere abgekapselte intraperitoneale Abscesse erzeugte. Es fragt sich nun zunächst, wie ist der Abscess entstanden? Mit ziemlicher Sicherheit können wir annehmen, dass bei der Genese desselben die bei der Section gefundenen Perforationen des Duodenums die entscheidende Rolle gespielt haben, während das Pankreas erst secundär in Mitleidenschaft gezogen wurde.

Für die Entstehung der Duodenalperforation giebt es zwei Möglichkeiten: entweder dieselben erfolgten von innen nach aussen als Ulcera duodeni oder von aussen nach innen dadurch, dass ein in der Nachbarschaft des Duodenum gebildeter Abscess sich allmälig einen Weg durch die Darmwand bahnte. Für die Bildung dieses Abscesses können sehr wohl Gallensteine verantwortlich gemacht werden, die, der ziemlich charakteristischen Anamnese nach, bei dem Patienten vorhanden gewesen sein können, auch

Digitized by Google

wenn sie bei der Section nicht nachgewiesen wurden. Letzterer Ansicht huldigt der Obducent Herr Prof. Benda auf Grund der pathologischen Beschaffenheit der Darmwand in der Umgebung der Perforationsstellen. Die Entstehung eines Bursaabscesses infolge einer Läsion der Duodenalwand wäre an sich nichts besonders Auffallendes und der Fall gewinnt deshalb erst dadurch höheres Interesse, weil ausgebreitete Fettnekrosen bestanden, ohne dass sich eine eitrige Entzündung oder Nekrose des Pankreas bei der Section und der mikroskopischen Untersuchung nachweisen liess. Die Drüse zeigte vielmehr eine intacte Kapsel und ein kaum krankhaft verändertes Parenchym, nur in dem interstitiellen Gewebe fanden sich vereinzelte Fettnekrosen, während in dem Fettgewebe des Netzes und der Mesenterien zahlreiche Nekrosen gefunden wurden. Wenn wir daran festhalten, dass diese durch die Einwirkung des Pankreassecretes auf die Fettzellen zu Stande kommen, so giebt es für die Entstehung der Fettnekrosen in unserem Falle kaum eine andere Erklärung als die, welche Körte (16) in einem ähnlichen Falle heranzog, nämlich dass der stark mit Pankreassecret gemischte Duodenalinhalt dieselbe Wirkung zu entfalten vermag, wie der Bauchspeichel selbst. Immerhin bleibt es auffallend, dass bei den nicht ganz seltenen Perforationen von Duodenalgeschwüren bisher, meines Wissens, sonst niemals etwas ähnliches beobachtet worden ist, und man müsste annehmen, dass dann eine längere Einwirkung zur Erzielung dieses Resultates nöthig ist, wie sie nur ermöglicht wird bei abgekapselten Ergüssen in die Bursa omentalis.

Interessant ist auch der Umstand, dass eine foudroyante Blutung das Ende des Kranken herbeiführte. Wenn auch bei der Section das blutende Gefäss nicht aufgefunden wurde, so zeigten sich doch Art. wie Vena mesaraica sup. auf weite Strecken hin isolirt und frei in der Jauchehöhle verlaufend. Dabei scheint mir das Pankreassecret insofern eine Rolle zu spielen, als es infolge seiner specifischen Wirkung auf das Fettgewebe die in den fettreichen Mesenterien verlaufenden Gefässe ihrer Stütze beraubt und so mechanischen Läsionen leichter zugängig macht, wenn wir von der Annahme einer arrodirenden Wirkung des Drüsensecretes auf die Gefässwände selbst absehen wollen.

Digitized by Google

Anhang. (Geheilte Fälle und neuere Literatur.)

Geheilte Fälle.

A. Eitrige Pankreatitis.

1. Pearce Gould. Lancet. 1891. 8. August.
2. Walsh. Med. News. 1893. p. 737.
3. Thayer. Americain journ. of med. sciences. 1895. October.
4. Richardson. Boston med. journal. 1895. 11. April.

cf. Körte (15), die chirurgischen Krankheiten und Verletzungen des Pankreas.

5. Takayasu, Beitrag zur Chirurgie des Pankreas. Mittheilungen aus den Grenzgebieten der Medicin und Chirurgie. Bd. III. 157.

23jähriger Mann, früher gesund, beginnt an Appetitlosigkeit und Mattigkeit zu leiden; plötzlich treten dazu heftige Schmerzen, später Fieber und Frost. Es stellt sich Icterus ein, die Farbe der Stühle ändert sich.

Die Schmerzen, die in unregelmässigen Zeiträumen auftreten, sind nach der Nahrungsaufnahme meist stärker, bei leerem Magen fast gar nicht vorhanden.

Abgang von Steinen mit dem Stuhl wurde nicht festgestellt.

Status. Citronengelbe Färbung der Haut und Scleren. Starkes Hautjucken. Zunge mässig weiss belegt. Temperatur normal. Puls 84. Leib in den unteren Partien etwas aufgetrieben. Nabelgegend druckempfindlich. Schall überall tympanitisch. Weder Leber noch Gallenblase fühlbar. Milz percutorisch erheblich vergrössert, nicht fühlbar. Urin ohne Eiweiss und Zucker. Stuhl thonfarbig.

Operation 15 Tage nach der Aufnahme. Bauchschnitt vom Sternum bis zum Nabel. Frauenfaustgrosser Tumor hinter dem Pylorus, vom Omentum minus bedeckt und mit der hinteren Magenwand zusammenhängend. Die palpatorische Untersuchung der Magenwand ergiebt an der Hinterwand eine Stelle, die einem Ulcus zu entsprechen scheint.

Incision durch das Lig. hepatico-gastricum. Entleerung einer trüben, weisslich-gelben Flüssigkeit, die stecknadelkopfgrosse weisse Körnchen (Leukocytendetritus), keine Speisenreste enthält, ohne charakteristischen Geruch und von alkalischer Reaction ist. Darnach verschwindet der Icterus allmälig und es entwickelt sich eine Fistel, die Pankreassaft mit den typischen Fermenten liefert.

Urin frei von Eiweiss und Zucker.

Heilung nach Spontanverschluss der Fistel.

6. Guinard, Pancréatite suppurée et gangreneuse. Bull. et mém. de la Soc. de chir. de Paris. Tome XXIV. No. 13.

51jährige Frau, seit längerer Zeit an rechtsseitigen Nierenkoliken leidend, erkrankt plötzlich mit heftigen Schmerzen im linken Epigastrium. Unter Fieber von remittirendem Charakter kommt es fünf Tage später zu Eiterung aus der Scheide, die 10 Tage anhält. Es entwickeln sich nun unter heftigen

Digitized by Google

Schmerzen Erscheinungen einer linksseitigen Pleuritis mit Dämpfung über der 8., 9. und 10. Rippe in der linken Axillargegend. Patientin kam mehr und mehr herunter. G. sah nach 3 Monate langem Krankenlager die Pat. zum ersten Mal, diagnosticirte nach erfolgreicher Probepunction einen subphrenischen Abscess, möglicher Weise durch eine eitrige Pancreatitis hervorgerufen, und machte die transpleurale Eröffnung nach Resection der IX. Rippe. Als er das Zwerchfell durchtrennt hatte, kam er auf eine mehrere Centimeter starke Gewebsschicht, nach deren Durchbohrung sich Eiter, untermischt mit nekrotischen Fetzen, entleerte. Die Höhle zeigte 2 Fortsätze, und zwar einen nach unten und einen nach der Wirbelsäule gerichteten. Es folgte Heilung unter Drainage der Wunde. In den Gewebstrümmern konnten mikroskopisch keine Pankreasreste nachgewiesen werden. Da ferner keine Pankreasfistel entstand und keine Fettgewebsnekrose vorgefunden wurde, so wird die Diagnose G.'s, die auf eitrige Pankreasentzündung lautete, mit Recht bezweifelt werden können.

7. Gallandet, Abscess of Pancreas. New York surg. Society. Annals of surgery. August 1899.

37jährig. Mann. 2 Monate lang an starken ununterbrochenen Schmerzen im Epigastrium mit plötzlichem Beginn leidend, verbunden mit Verstopfung, Appetitmangel, Abmagerung. Kein Erbrechen.

Temp. 100° F. Puls 90. Kein Zucker im Urin. Im Epigastrium ein Tumor von der Grösse eines kleinen Apfels, hart und gespannt, unbeweglich, anscheinend mit der vorderen Bauchwand adhärent. Eröffnung der Bauchhöhle durch eine verticale Incision über die Höhe der Geschwulst. Der Tumor geht von der Hinterwand der Bauchhöhle aus und entleerte bei der Incision dicken, grünlichen Eiter, der aus verschiedenen kleinen Abscessen kam. Das dazwischen liegende Gewebe war weich und konnte mit dem Finger zerrissen werden. Aus der Tiefe konnte man zerfallenes Gewebe entfernen und fühlte schliesslich die Pulsationen der Aorta. Die Wunde wurde drainirt und vernarbte in ca. 6 Wochen völlig.

Ungefähr 3 Wochen nach der Incision wurde ein rauher, rundlicher, etwa $^1/_4$ Zoll langer Stein aus dem Grunde der Wunde entfernt, von dem G. annimmt, dass er im Pankreas gesessen habe. (Auch dieser Fall ist mir aus dem bei Fall 6 erörterten Grunde bezüglich der Richtigkeit der Diagnose sehr fraglich.)

8. Elliot, acute Pancreatitis. Boston med. and surg. journal. 1898. Band 2. p. 389.

Ein Mann (Alter?) erkrankt 4 Wochen vor seiner Aufnahme plötzlich mit Magenschmerzen, Temperatursteigerung und Erbrechen. Eine Vorwölbung unter und hinter dem Magen macht eine acute Gallenblasenentzündung oder acute Pancreatitis wahrscheinlich. Es schien ein Abscess in der Bursa omentalis vorzuliegen. Incision rechts von der Mittellinie. Gallenblase normal. In der Nähe derselben Verwachsungen zwischen Magen, Darm und Mesenterium. Der in die Bursa omentalis eingeführte Finger entleert eine grosse Menge schmutziger, fettiger Flüssigkeit. Drainage. Entwickelung einer Fistel,

Digitized by Google

welche eine strohfarbene Flüssigkeit entleerte. Es ist nicht sicher, aber wahrscheinlich, dass eine Pankreasfistel vorlag. (Untersuchung auf Fermentwirkung fehlt.) Dem Anfalle gingen acute, schiessende Schmerzen entlang des linken Rippenbogens voraus.

B. Apoplexia pancreatis (acute hämorrhagische Pancreatitis).

9. Rasumowsky, Apoplexia pancreatis. Langenbeck's Archiv. Bd. 59.

29jähriger Arzt, seit längerer Zeit an gastrischen Störungen leidend, erkrankte plötzlich mit dumpfem Schmerzen in der Magengrube, die allmälig zunehmen und sich bis zur Unerträglichkeit steigern. Epigastrium aufgetrieben, druckempfindlich. Dämpfung daselbst. Unterbauchgegend eher eingesunken. Collapserscheinungen: subnormale Temperatur, Blässe der Haut, Frigor der Extremitäten, klebriger Schweiss. 4 Tage später Stuhlgang auf Calomel. Abendliche Temperatursteigerung — 38,3: 21 Tage nach diesem Anfalle unternimmt Pat. noch eine längere Reise.

Status 22 Tage nach demselben:

Abmagerung, Anämie. Im Epigastrium eine Auftreibung, die nach rechts und nach links bis unter die Hypochondrien reicht, deren höchster Punkt rechts von der Mittellinie liegt und deren untere Grenze sich bis nahe an die Nabellinie erstreckt. Die Geschwulst bewegt sich bei der Athmung nur wenig und wird undeutlicher bei horizontaler Rückenlage. Grenzen der Geschwulst unscharf. Percussionsschall gedämpft tympanitisch. Fluctuation vorhanden. Aufblähung des Magens und Darms zu diagnostischen Zwecken wird verweigert.

Diagnose: abgekapseltes Exsudat, wahrscheinlich von einem perforirten Magengeschwür ausgehend.

Operation 25 Tage nach dem acuten Anfalle. Chloroformnarkose. Zuerst Schnitt längs dem äusseren (rechten?) Rectusrande, dann in der Linea alba. Es liegt Leber vor, unter derselben fühlt man das gespannte und vorgebauchte kleine Netz. Perforation des linken Leberlappens mit dem Thermocauter.

Eröffnung einer hinter der Leber gelegenen Höhle, aus der sich eine dunkle, syrupartige Flüssigkeit, untermischt mit veränderten Blutgerinnseln und nekrotischen Gewebsfetzen entleert. Die Höhle ist kindskopfgross, hat unregelmässige Wandungen, reicht hinten bis zur Wirbelsäule, seitlich bis in die Hypochondrien und zwar weiter nach rechts als nach links. Ausspülung mit heissem Wasser. Drainage.

3 Wochen lang werden aus der Wunde Blutgerinnsel und nekrotische Pankreasstückchen ausgeschieden. Dann entwickelt sich ein fistulöser Gang, der 5 Monate bis zu seiner völligen Verheilung braucht. (Keine Bauchspeichelfistel.) Im Urin niemals Zucker oder Eiweiss.

10. Halsted (cf. Körte (15) p. 171).

C. Pankreasnekrose.

11. Gessner, Ueber Pankreasnekrose. Deutsche Ztschr. f. Chirurgie. Bd. 54.

30jährige Frau. Seit 8 Jahren an Gallensteinen leidend. Plötzliches

Digitized by Google

Auftreten von Schmerzen von ungewohnter Heftigkeit rechts und oberhalb des Nabels, verbunden mit galligem Erbrechen und unregelmässigem Stuhlgange. Unter Abmagerung und Kräfteverfall entwickelt sich ein epigastrischer Tumor und Icterus.

$1^1/_2$ Monate nach der acuten Verschlimmerung Laparotomie (Hahn). Eröffnung der Bauchhöhle am Rectusrande. Es findet sich ein sulziger, leicht zerreisslicher Tumor, in den Fettnekrosen eingestreut sind und der sich in die Bursa omentalis fortsetzt. Letztere enthält ähnliche Massen und eine schleimige Flüssigkeit. Jodoformgazetamponade. Im weiteren Verlaufe zerfällt der Tumor unter profuser Eiterung und Abstossung grösserer, nekrotischer Gewebsfetzen und es kommt zur Bildung einer Fistel, die aber kein typisches Pankreassecret liefert.

In den nekrotischen Massen konnte Pankreasgewebe nicht nachgewiesen werden.

Heilung der Fistel nach mehreren Monaten. Auftreten von pseudotabischen Erscheinungen im Verlaufe der Heilung.

12. Faure, Pancreatite suppurée; laparotomie; Guérison avec une fistule pancréatique. (Rapport par Guinard.) Bull. et mém. de la Soc. de chir. de Paris. 1899.

22jährige Kranke. Anamnese? Erkrankt mit heftigen Schmerzen in der Regio epigastrica, wenig Fieber, starke Abgeschlagenheit. Leib empfindlich, aufgetrieben. 9 Tage später acute Verschlimmerung. Heftiges Erbrechen, starke Schmerzen. Alle Erscheinungen einer peritonealen Infection liegen vor. Laparotomie. Medianschnitt im Epigastrium. Untere Leberfläche leicht mit der Vorderwand des Magens adhärent. Beim Lüften des Leberrandes zerreissen ein Paar Adhäsionen und man kommt nach Durchtrennung des Lig. gastrohepaticum in eine weite Tasche, welche bräunlichen Eiter, untermischt mit nekrotischen Trümmern, enthält und hinter dem Magen in der Bursa omentalis gelegen ist.

Auf dem Boden der Höhle sieht man ein quergelagertes, graues, stellenweise nekrotisches Organ, welches nichts anderes sein konnte als das Pankreas. Drainage. Es entsteht eine Fistel, die typisches Pankreassecret liefert.

Entlassung mit noch secernirender Fistel. Urin und Fettgewebsnekrose?

13. Langton. Lancet. 1898 Vol. II. 1633.

50jähriger Mann. Anamnese? Beginn der Erkrankung mit Erbrechen und Schmerzen in der Nabelgegend. Es entsteht ein pulsirender Tumor im Epipastrium und ein hämorrhagischer Ascites, von dem 11 Pints durch Punction entleert werden. 3 Wochen später Laparotomie, bei der ein hinter dem Colon transversum gelegener Tumor gefunden wird, der eine hämorrhagische Flüssigkeit enthält. Punction und Entleerung von 7 Pints derselben.

Heilung. Tod 2 Jahre später plötzlich unter den Symptomen innerer Blutung. Bei der Section findet sich das Pankreas zerstört: die Blutung war entstanden durch Compression der Vena portae in Folge von Narben.

Urin und Fettnekrosen?

14. Körte, Chirurgische Behandlung der Pankreaseiterung und Nekrose.

Digitized by Google

Verhandl. des Congresses der deutschen Gesellschaft für Chirurgie. 1894. S. 398.

Patientin lebt jetzt noch, d. h. bald 7 Jahre nach der Operation und geht ihrem Berufe nach. Sie ist aber in Folge des bei ihr ca. $1^1/_2$ Jahre nach der Operation aufgetretenen und jetzt noch fortbestehenden Diabetes stark abgemagert und in ihrer Leistungsfähigkeit wesentlich beeinträchtigt.

---

15. Körte, Die chirurgischen Krankheiten und die Verletzungen des Pankreas. Deutsche Chirurgie. Lief. 45. 1898.

16. Körte, Berliner Klinik. Heft 102.

17. Devoto, Die acuten Infectionen des Pankreas. Bericht über den X. Congress des italienischen Vereins für innere Medicin. Münchener med. Wochenschr. 1899. No. 21.

18. Simmonds, Sitzungsprotokoll des ärztlichen Vereins Hamburg vom 20. December 1898. Münch. med. Wochenschr. 1899. Jan. 31.

19. Jolasse, ebenda.

20. Gould, Pankreassteine, die zum Choledochusverschluss führen. Clinical society of London. 1898. Dec. 9. Med. News. 1899. Jan. 21.

21. Wagner, Zur Casuistik der Pankreas- und abdominellen Fettgewebsnekrose. Beitrage zur klin. Chir. Bd. 26.

22. Klippel, Le pancreas infectieux. Arch. général de méd. Nov. 1897.

23. Lloyd, Injury of the pancreas: A cause of effusions into the lesser peritoneal carity. Brit. med. journ. Nov. 12. 1892.

24. Oser, Die Erkrankungen des Pancreas. Wien. 1898. Hölder.

25. Franke, Beiträge zur acuten Pankreaserkrankung. Deutsche Zeitschrift f. Chir. Bd. 54.

26. Ehrlich, Beitrag zur Kenntniss der Pankreasnekrose. Beiträge zur klinischen Chir. Bd. 20.

27. Dörfler, Casuistischer Beitrag zur Symptomatologie der Pancreatitis acuta. Münch. med. Wochenschr. 1900. No. 8.

28. Morian, Ein Fall von Pankreasnekrose. Münch. med. Wochenschr. 1899. März 4.

29. Grawitz, Demonstration eines Falles von Fettnekrose u. Pankreasnekrose. Med. Verein in Greifswald. Sitzung vom 6. März 1899. Deutsche med. Wochenschr. 1899.

30. Simmonds, Zur Aetiologie der Fettgewebsnekrose. Münch. med. Wochenschr. 1898. No. 6 und 8.

31. Brennecke, Zwei Fälle von gangränöser Pankreatitis mit disseminirter Fettnekrose. Journ. of the Americ. med. Assoc. 1898.

32. Firth, Hämorrhagic Pancreatitis. The Brit. med. journal. 1899. April 8.

33. Van der Laan, Traumatic pancreatic cyst. Peritonitis after dapping. Journ. Americ. med. assoc. 1899. July 8.

34. Ferrand, Berl. klin. Wochenschr. 1899. L. B. S. 18.

35. Scudder, Acute hämorrhagic gangrenous pancreatitis operation on the 28ten day. Boston med. and surg. journ. 1899. No. 16.

Digitized by Google

36. Page, A., Traitement chirurg. des pancréatites suppurées et gangréneuses. Thèse de Paris. 1898. Steinheil.

37. Stern, Isolirte Pankreasverletzungen. Vierteljahrsschr. f. gerichtl. Med. Bd. 28. S. 275.

38. Deansly, A case of acute hemorrhagic pancreatitis simulating intestinal obstruction. Necropsy. The Lancet. 1899.

39. Etienne, Des pancréatites suppurées. Archiv. de méd. experim. et d'anat. patholog. 1898. p. 177.

40. Hutchinson, A case of suppurative pancreatitis. The Philadelphia med. journ. 1898.

41. Tripp and Bryant, Haemorrhagic Pancreatitis. Med. News. 1899.

42. Scott, Acute gangraenöse Pancreatitis. Americ. Journ. of the med. science. 1899. Sept.

43. Schmidt, Ueber das Verhältniss der Fettnekrosen zu Pankreasnekrosen. Unterelsässischer Aerzteverein. Sitz. 3. 11. 1900. cf. Münch. med. Wochenschr. 1900. No. 10.

44. Cushing, Traumating rupture of the pancreas; formation of hemorrhagic cyst. operation, followed by a pancreatic fistula and recovery. Boston med. and surg. journal. 1898. I. p. 429.

45. Fischer, Ueber einen Fall von acuter Pankreashämorrhagie. Med. Correspondenzbl. des württemb. ärztl. Landesvereins. 1899. No. 16.

Vergl. im Uebrigen bezügl. der neueren Literatur Gessner (11).

Digitized by Google

XLIII.

(Aus der orthopäd. Heilanstalt des Dr. med. A. Schanz in Dresden.)

Das Redressement schwerer Skoliosen.

Von

Dr. A. Schanz.

(Mit 7 Abbildungen.)

Mit dem Namen Scoliose bezeichnen wir 2 verschiedene Krankheitsbegriffe. Die Scoliose als werdende Deformität oder als deformirender Prozess ist ein anderer Krankheitsbegriff als die Scoliose als fertige Deformität. Beide haben miteinander nichts weiter gemein, als dass der eine die Folge des andern ist und dass beide in einer gewissen Zahl von Fällen zu gleicher Zeit am gleichen Object beobachtet werden können. Das ist der Fall, wenn eine Scoliose einen gewissen Grad erreicht hat und somit fertige Deformität ist, wenn sie sich dabei aber in einem Stadium der Verschlimmerung befindet und insofern werdende Deformität ist.

Als werdende Deformität definiren wir heute die Scoliose als den Ausdruck eines chronischen Missverhältnisses zwischen statischer Inanspruchnahme und Leistungsfähigkeit der Wirbelsäule; als fertige Deformität ist die Scoliose eine bestimmte, wohl characterisirte Verbildung der Wirbelsäule bez. des Rumpfskelettes.

Dieser Eintheilung entsprechend haben wir in der Scoliosenbehandlung 2 grosse Indicationen, die von einander principiell verschieden sind, und von denen die eine von der Scoliose als werdende Deformität, die andere von der Scoliose als fertige Deformität ausgeht. Als werdende Deformität stellt die Scoliose die Indication des Ausgleiches jenes ursächlichen Missverhältnisses

Digitized by Google

zwischen statischer Inanspruchnahme und Leistungsfähigkeit der Wirbelsäule; als fertige Deformität stellt sie die Indication der Redression der Deformität.

Unsere hergebrachte Scoliosentherapie hat, ohne sich dieser grundlegenden Zweitheilung recht bewusst zu werden, versucht, beide Indicationen im gegebenen Fall zu gleicher Zeit zu erfüllen. Wenn man sich diese Situation klar macht, so begreift man ohne Weiteres, dass ein solches Combinationsverfahren ein sehr schwieriges Unternehmen darstellt. Denn jene beiden Indicationen sind in ihrem Princip ohne jede Verwandtschaft, und es ist zu erwarten, dass Maassnahmen, welche zur Erfüllung der einen dienen, mit solchen zur Erfüllung der anderen collidiren, dass sich dieselben sogar direct entgegenarbeiten und sich gegenseitig unwirksam machen, ja es ist sehr wahrscheinlich, dass therapeutische Mittel in der einen Richtung günstig, in der andern schädigend wirken können. Es würde keine Mühe kosten, thatsächliche Belege für alle diese Möglichkeiten anzuführen.

Die Resultate der Scoliosentherapie sind denn unter diesen Verhältnissen auch nicht recht gediehen. Sie halten keinen Vergleich aus mit den Erfolgen, welche die orthopädische Therapie auf anderem Gebiet, z. B. dem Klumpfuss gegenüber erreicht hat. Ich will zum Beleg dafür anführen, was Hoffa in seinem Lehrbuch der orthopädischen Chirurgie über Scoliosenbehandlungsresultate schreibt. Niemand wird bezweifeln, dass dieses Autors Urtheil als maassgebend gelten kann, und Niemand wird behaupten, dass derselbe in der Beurtheilung von Behandlungserfolgen zu pessimistisch sei. Hoffa sagt dort: „Die beginnenden Scoliosen ersten Grades sind vollkommen heilbar. Bei Scoliosen zweiten Grades lässt sich die normale Configuration der Rumpfcontouren und eine Verringerung der seitlichen Verkrümmungen erreichen; der Rippenbuckel lässt sich etwas abflachen. Bei Scoliosen dritten Grades lässt sich eine Besserung der Rumpfkontur erzwingen und das Fortschreiten der Verkrümmung bis zum Aeussersten verhüten."

Das sind Resultate, welche nie befriedigt haben, und welche vor allen Dingen den modernen Orthopäden nicht befriedigen können, der durch seine sonstigen Erfolge so anspruchsvoll geworden ist. Es ist darum ganz natürlich, dass sich jetzt eben wieder von allen Seiten ein erneutes Streben zeigt, auf dem

Digitized by Google

Gebiet der Scoliosenbehandlung weiter zu kommen. Aber wo führt der Weg weiter? Wenn man in der Geschichte der Scoliose sieht, welche Summe von Arbeit auf diesem Gebiete gethan ist, wenn man sieht, mit welchem Scharfsinn hervorragende Männer der Wissenschaft und der Technik auf diesem Felde thätig gewesen sind, wenn man sieht, wie seit langer, langer Zeit ein grosser, deutlicher Fortschritt nicht zu erkennen ist, wenn man weiter sieht, wie man sich immer und immer wieder im Kreise gedreht hat, wie jede neue Erfindung schon ein- und mehrmal dagewesen ist — so muss man zu der Ueberzeugung kommen, dass der gegangene Weg zu einem unüberwindlichen Hinderniss geführt hat. Der Ausbau der alten Methoden kann und wird uns nicht weiter helfen, und wenn wir die Künstelei noch so weit treiben. Denn Künstelei ist es, was uns in den letzten Jahren als Neuheiten in der Scoliosenbehandlung gebracht worden ist, und Künstelei ist stets das sicherste Zeichen des Stillstandes.

Nicht im unvollkommenen Ausbau der Methoden kann es liegen, dass wir ungenügende Resultate erzielen, wenn diese Methoden ein paar Jahrhunderte schon geübt sind; hier kann der Fehler nur im Wesen der Methode, in der falschen theoretischen Grundlage, in der Unmöglichkeit ihrer Durchführung oder in der unzweckmässigen Anwendung beruhen.

Mir scheint das grosse Hemmniss für den Fortschritt in der Skoliosenbehandlung in der oben bezeichneten Schwierigkeit zu liegen, zwei principiell verschiedene Indicationen in einer Combination zu gleicher Zeit zu erfüllen. Die unvermeidlichen Collisionen, welche dabei vorkommen müssen, sind es, welche die Resultate in so schwerer Weise beeinflussen und welche uns nicht weiter kommen lassen. Diese Collisionen können nur einzig vermieden werden, wenn wir jene beiden Indicationen einzeln jede für sich in Angriff nehmen. Es ist zu erwarten, dass wir unter diesen Umständen klarere Ziele und schärfer gezeichnete, feste Wege finden werden. Es fragt sich nur, ob, unter welchen Umständen und wie es möglich ist, jene zwei Indicationen getrennt in Angriff zu nehmen.

Nehmen wir zuerst die Indication der werdenden Deformität, so ist es keine Frage, dass und wie wir dieselbe losgelöst von der Indication der fertigen Deformität erfüllen können. Wir sind nach dem Zeugniss von Hoffa in der Lage, eine Skoliose im ersten

Digitized by Google

Beginn — id est deformirender Prozess vor Erzeugung einer fertigen Deformität — zu heilen und dem Fortschritt einer Skoliose Einhalt zu gebieten, d. h. den deformirenden Prozess auszutilgen.

Die Indication der fertigen Deformität, die Redression derselben, können wir uns allein nur temporär als Ziel der Behandlung aufstellen. Wir können die werdende Deformität ausser Acht lassen, wenn es uns gelingt, die Redression in so kurzer Zeit zu erreichen, dass die in dieser Zeit mögliche Verschlimmerung = 0 gesetzt werden kann. Das heisst, wenn es gelingt, in derartig kurzer Zeit den Körper des Patienten umzumodeln, so brauchen wir bei unseren dahin gerichteten Maassnahmen nicht darauf Rücksicht zu nehmen, ob diese Maassnahmen in Rücksicht auf den deformirenden Prozess der Skoliose zweckmässig erscheinen oder nicht. Nachdem diese Ummodelung vollzogen wäre, würde die Indication der werdenden Deformität eintreten; d. h. für unsere Behandlung stellte sich dann die Aufgabe, den deformirenden Prozess auszutilgen.

Ein derartiges Behandlungsprogramm würde demnach aus zwei Abschnitten bestehen: der erste wäre die Redression der Deformität, der zweite die Bekämpfung des deformirenden Prozesses. Zum zweiten Abschnitt würde die Verhütung des Recidivs gehören; denn das Recidiv stellt einen deformirenden Prozess dar, der seiner Natur nach identisch ist mit dem primären, der die Skoliose erzeugt.

Ich habe versucht, dieses Behandlungsprogramm in die Praxis zu übersetzen und will hier berichten, wie ich dabei vorgegangen bin und was ich erreicht habe.

Die erste Sorge betraf die Auswahl der Fälle. Ich ging dabei von dem Grundsatz aus, dass das Bedürfniss für eine andere Behandlung nur in den Fällen vorliegt, in denen die alte Skoliosenbehandlung ein einigermaassen genügendes Resultat nicht erreichen lässt. Es kamen darum nur die schweren Deformitäten in Frage und von diesen auch wiederum nur diejenigen, welche nach Lebensalter und Allgemeinkonstitution erwarten liessen, dass die Behandlung durchzuführen sei und dass das erreichte Resultat den nöthigen Aufwand an Arbeit, Zeit und Geld decken würde. Ich habe darum zuerst nur Kinder im Alter von 6—11 Jahren mit schweren Verkrümmungen aber mit intaktem Herz und Lungen auf diese Weise behandelt. Als ich hier über Erwarten günstige Resultate erhielt, versuchte ich meine Kraft auch an ungünstiger

Digitized by Google

gelegenen Fällen, zumal an älteren Patienten. So sind unter den ca. 30 Patienten, an welchen ich bis jetzt eine derartige Behandlung durchgeführt habe, die Lebensjahre 4—17 vertreten. Mit dem 17. Lebensjahre ist, um dies vorauszunehmen, die oberste Altersgrenze gewiss nicht erreicht; denn es ist mir gerade bei deren ältesten Patientin gelungen, ein ganz vorzügliches Resultat zu erreichen. Meine Erfahrungen haben mich gelehrt, dass das Lebensalter kein sicherer Maassstab für die Eignung der Fälle ist. Es giebt Skoliosen, bei denen im 10.—12. Lebensjahre die Wirbelkörper schon so mit einander verhakt und verwachsen sind, dass daran jeder Korrektionsversuch scheitern muss, und es giebt von aussen ebenso aussehende Fälle, bei denen im 20. Lebensjahre die Wirbelkörper noch gut gegen einander bewegt werden können.

Die Behandlung beginnt mit der Mobilisation der Wirbelsäule. Die Art und Weise, wie ich dieselbe erreiche und die Hülfsmittel, welche ich verwende, sind im Allgemeinen die auch sonst gebräuchlichen, wie sie vor Allem Hoffa in seinem Lehrbuch beschreibt. Besonderen Nachdruck lege ich dabei auf direkte Manipulationen, und ich habe diese bei besonders kontrakten Wirbelsäulen mehrfach in Narkose ausgeübt. In neuerer Zeit bringe ich währenddessen die Patienten regelmässig in einen Apparat, welcher zur forcirten Extension der Wirbelsäule dient und welchen ich mir für diese Fälle besonders konstruirt habe.

Der Apparat (Fig. 1) besteht aus einem kräftigen Beely'schen Rahmen, in welchem der Patient frei suspendirt wird. Um die Fussgelenksgegend werden Fesseln geschnallt, die durch Seitenriemen und Bügel mit der Leine a verbunden werden. Diese Leine läuft von einem Fuss, nachdem sie zuerst zwei Rollen auf dem Fussbrett, sodann die Rolle c und darnach weitere zwei Rollen auf dem Fussbrett passiert hat, zum anderen Fuss. An der Rolle c ist eine zweite Leine b befestigt, welche nach der Welle d läuft. Diese Welle ist mit einer Kurbel und dazu gehöriger Sperrvorrichtung armirt.

Durch Aufleiern der Leine b auf die Kurbel wird eine beliebige Extension der Wirbelsäule des Patienten erzeugt. Der Zug vertheilt sich auf beide Beine mit gleicher Stärke, da Differenzen durch die Rolle c ausbalancirt werden.

Durch Einschaltuug von kräftigen Federn lässt sich der Zug

Digitized by Google

Fig. 1.

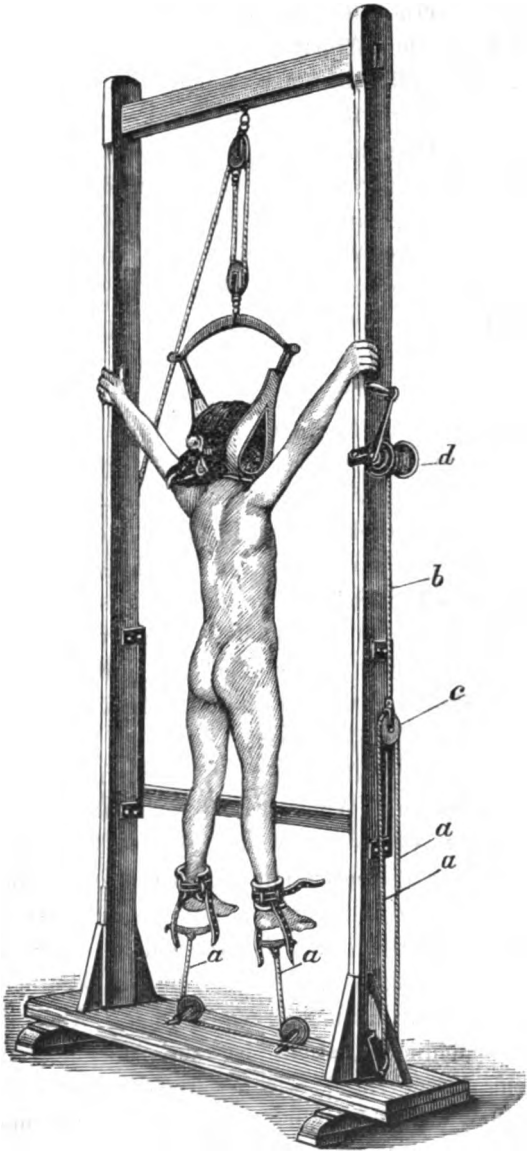

elastisch machen; durch eingeschaltete Dynamometer lässt er sich messen.

Ich nehme die Patienten in der ersten Zeit der Behand-

Digitized by Google

lung in diesen Apparat, um durch die Distraktion die Mobilisation der Wirbelsäule zu erhöhen und um die Patienten für die Verbandanlegung, welche in dem Apparat ausgeführt wird, an den Apparat zu gewöhnen. So gefährlich der Apparat auf den ersten Blick aussieht, so schnell gewöhnen sich die Patienten an seine Anwendung. Es dauert bei den Einzelnen gar nicht lange, bis sie darin 10 Minuten unter kräftiger Wirkung der Extension aushalten können.

Ist man soweit gelangt, und ist die Mobilisation soweit gediehen, dass unter der Wirkung des Apparates eine völlige oder doch nahezu völlige Streckung der Wirbelsäule erreicht wird, so fixire ich den Rumpf in dieser Form im Gypsverband. Forcirte Extension ist von allen in Frage kommenden Mitteln das einzige und zugleich das einfachste, welches die complicirte Deformität der schweren Skoliose ziemlich nahe an die völlige Korrektion bringt. Man wird von vornherein geneigt sein, die Korrektion, welche so erzeugt wird, durch Verwendung von Seitenzügen zu erhöhen und womöglich zur Ueberkorrektion zu machen. Ich habe das auch zuerst gethan. Ich bin davon aber im Allgemeinen wieder zurückgekommen. Denn solche Seitenzüge wirken, falls Gegenkrümmungen vorhanden sind, immer im Sinne der Vermehrung derselben. Sie sind deshalb nur in jenen äusserst seltenen Fällen angebracht, in denen schwere Skoliosen einfache geblieben sind und also Gegenkrümmungen nicht producirt haben.

Ich bewirkte die Extension zur Verbandanlegung, ehe ich meinen eben beschriebenen Apparat konstruirt hatte, zuerst dadurch, dass ich durch einen Assistenten an den Füssen des im Beely'schen Rahmen suspendirten Patienten mit aller Kraft ziehen liess. Später verwendete ich eine Zeit lang den Heussner'schen Extensionsapparat, nachdem ich bei Hoffa die Anwendung des Schede'schen zur Anlegung von Gypskorsetts hatte. Diese Apparate ermöglichen ebensolche grosse Kraftleistungen wie meiner. Aber der in horizontaler Lage befindliche Patient ist zur Anlegung des Rumpfverbandes nicht so zur Hand, wie bei freier Suspension.

Die Anlegung des Verbandes geschieht folgendermaassen: der Patient wird in dem Extensionsapparat suspendirt und extendirt. Nun umwickle ich den Rumpf mit einer dünnen Watteschicht, die ebenso wie ein dünner Filzstreifen zum Schutz des Darmbeinkammes durch eine Mullbinde festgelegt wird. Darüber kommt

Digitized by Google

ein kräftiger, festsitzender Gypsverband. Die 10—15 cm breiten Gypsbinden werden um das Becken fest angezogen, sodass die Beckenkonturen heraustreten. Um das Abdomen werden die Binden eben glatt herumgeführt. Wenn man sie hier zu straff anzieht, nimmt man Magen und Zwerchfell den nöthigen Spielraum. Um den Thorax werden die Binden wieder fester gelegt. Mit einiger Uebung bekommt man es in das Gefühl, wie weit man gehen darf. Dabei muss man sich aber vergegenwärtigen, dass der Verband umsomehr leistet, je fester er sitzt.

Von grosser Wichtigkeit ist es nun, dass man sich nicht mit der Anlegung eines Gypskorsettes begnügt, sondern dass man einen vollständigen Rumpfgypsverband herstellt, dass man also den Verband auch auf den Hals heraufführt und erst etwa zwei Finger breit unter dem Warzenfortsatz enden lässt. Erst ein solcher Verband bezieht in den Bereich seiner Wirksamkeit das ganze Rumpfskelett. Das Gypskorsett hingegen thut dies nicht. Seine Wirksamkeit reicht im günstigsten Falle bis etwas über die Mitte der Brustwirbelsäule herauf. Man kann das stets beobachten, wenn man nach Anlegung eines Gypskorsetts den Patienten aus der Suspension bringt. Es steht dann der Rückentheil des Korsetts oberhalb des Krümmungsscheitels der Brustkyphose vom Rücken ab. So versagt das Gypskorsett gerade da, wo wir seine Wirkung in unserem Falle am nothwendigsten brauchen. An dieser Thatsache ändert keine Verbandtechnik etwas, es wird daran auch nichts geändert, wenn man das Gypskorsett unter forcirter Extension anlegt.

Als ich zuerst an diese Verbände ging, war ich im Zweifel, ob man dieselben soweit führen soll, dass sie sich am Kopf anstemmen und somit auch eine völlige Entlastung der Wirbelsäule bewirken. Ich glaube dies aus zwei Gründen nicht thun zu sollen: erstens würde durch einen solchen Verband der Kopf fast völlig fixirt und dadurch dem Patienten das Tragen des Verbandes noch wesentlich unangenehmer gemacht; zweitens würde durch die Ausschaltung der Last des Kopfes die Wirkung desselben im Sinne des Transformationsgesetzes verhindert. Die Last des Kopfes drückt uns aber, wenn sie auch nicht gross ist, in jedem Moment ihrer Wirksamkeit den Rumpf in die Form, die wir um denselben gegossen haben, ebenso wie ihn jeder Athemzug hineinpresst.

Der Gypsverband wird durch eingelegte Holzspähne und Alu-

Digitized by Google

miniumschienen verstärkt. Dabei thut man gut, keine Verstärkungsschiene gerade über die Höhe des Rippenbuckels zu legen, da dieselbe gerade dort leicht durchdrückt und Decubitus erzeugt.

Ist der Verband soweit erstarrt, dass er eben noch durch kräftigen Druck geformt werden kann, so übe ich einen solchen in der Diagonale auf die Rippenbuckel und erhalte denselben bis zur völligen Erstarrung des Gypses. Auf diese Weise flachen sich die Rippenbuckel noch wesentlich ab.

Nun wird der Patient, nachdem zuletzt schon die Extension vermindert worden oder eventuell der Patient auf die Fussspitzen gestellt war, aus dem Apparat genommen. Der Verband wird soweit ausgeschnitten, dass der Patient sitzen kann und die Arme frei bewegt werden können. Bei alledem gilt als Grundsatz, dass nur das allernöthigste von dem Verband entfernt wird. Ein gut geheizter Ofen sorgt sodann für rasches Austrocknen des Verbandes.

Ich liess den ersten Verband anfangs 3—4 Wochen liegen. Beim Verbandwechsel führte ich an dem Patienten, den ich auf einen hartgepolsterten Tisch legte, unter Benutzung von Rollen und Kissen kräftige redressirende und mobilisirende Manipulationen aus. Nach weiteren 4 Wochen wurde dieselbe Prozedur wiederholt. Dabei erreichte ich jedesmal eine weitere Redression. Als ich ein paar Mal den ersten Verband, der nicht recht geglückt war, schon in den nächsten Tagen abnehmen musste, bemerkte ich, dass man schon nach 3—4 Tagen nach der ersten Verbandanlegung müheloser eine weitere Correction erreichen kann. Ich wechsle daher jetzt nach je 4 Tagen 2 mal den Verband zu jedesmaliger Vervollständigung des Redressionsresultates. Die Verbesserung der Correction zeigt sich jedesmal an durch eine weitere Vermehrung der Körperlänge. Mit dem dritten Verband erreicht man durchschnittlich den höchstmöglichen Grad von Redression.

Die Figur, welche der Patient im Verband zeigt (s. Fig. 2), ist von seiner früheren Gestalt ganz ausserordentlich verschieden. Am Auffälligsten ist die Längenzunahme des Rumpfes; sie beträgt bei meinen bis jetzt dergestalt behandelten Patienten 4—14 cm. Besonders auffällig macht sich die Formveränderung des Rumpfes sodann geltend durch Ausgleichung der Hüftdifferenz. Dabei beobachtet man, wenn sich die Brustkrümmung besser ausgeglichen

Digitized by Google

hat als die Lendenkrümmung, dass sich die Hüftdifferenz umkehrt natürlich unter wesentlicher Verminderung ihrer Grösse.

Nicht ganz so weit wie die Correction der Wirbelsäulenverkrümmungen gelingt die Abflachung der Rippenbuckel. Wohl flachen dieselben sich weit ab, aber sie hinterlassen doch deutliche

Fig. 2.

Reste. Darum geben Fälle mit geringerer Torsion immer ein günstigeres Resultat als solche mit schwerer Torsion.

Ich hatte natürlich, als ich an diese Verbände ging, Bedenken für Herz und Lunge. Wenn auch die Erfahrungen, die wir bei der Calot'schen Gibbusredression gewonnen hatten, ernste Gefahren

Digitized by Google

von dieser Seite nicht erwarten liessen, so war ich doch erstaunt zu sehen, wie günstig gerade Herz und Lunge auf diesen sie so stark mitbetreffenden Eingriff reagiren. Die meisten Patienten zeigen weder subjectiv noch objectiv die geringsten Beschwerden in dieser Beziehung. Einige klagen eine oder mehrere Stunden nach der Redression über Stechen in der Brust, welches sie in der Gegend der Rippenbuckel lokalisiren. Dazu kommt noch zuweilen die Angabe, dass schwer Luft zu bekommen sei. In diesen Fällen ist der Druck auf die Rippenbuckel zu stark gewesen, vielleicht sind auch die Binden um den Thorax zu fest angezogen worden. Macht man eine Längsincision durch den Verband über die schmerzenden Stellen, so sind die Beschwerden sofort beseitigt. Nur in einem Fall, bei einem 14jährigen Mädchen, welches an einem chronischen Bronchialkatarrh wahrscheinlich tuberculöser Natur leidet und welche ausserdem ein nicht intactes Herz hat, musste ich wegen Verschlimmerung des Katarrhes nach 10 Tagen den Verband wieder abnehmen. Die Verschlimmerung des Katarrhes verschwand wieder prompt. Bei anderen Fällen habe ich die gegentheilige Erfahrung gemacht. Eine kleine 11 jährige Patientin, von der ich unten ausführlicher berichten werde, wurde im Gypsverband einen chronischen Bronchialkatarrh los. Es ist das keine unbegreifliche Sache. Wir müssen nur daran denken, dass schwere Skoliosen bekanntermaassen durch die Raumverengerung des Thorax, welche sie erzeugen, die Lunge und das Herz schwer schädigen, dass dieselben auf diese Weise vor allem chronischen Bronchialkatarrh erzeugen. Wird nun der Thorax bei der Redression der Skoliose auseinandergezogen, so erhalten die Lungen trotz des festen eng sitzenden Verbandes einen grösseren Raum. Den Beweis dafür kann man bei der Abnahme der Verbände sehen.

Eine der auffälligsten Erscheinung am Thorax sind dann die gegen früher stark verbreiteten Zwischenrippenräume. Würde der Verband den Thorax zusammendrücken und den Thoraxraum vermindern, so müssten die Zwischenrippenräume verengert werden. Der Einfluss der Vermehrung des Thoraxraumes auf Katarrhe, welche von der Skoliose erzeugt sind, ist darnach leicht begreiflich. Der grössere Raum schafft eine grössere Ventilationsmöglichkeit der Lungen und diese giebt günstigere Verhältnisse für die Heilung des Katarrhes.

Digitized by Google

Erwiesen sich so Herz und Lunge günstiger als ich erwartete, so wurde ich entgegengesetzt überrascht vom Magen. Ich hatte zuerst die Verbände um das Abdomen zu straff gelegt, es wurde dadurch dem Magen der nöthige Spielraum genommen. Die Patienten erbrachen nach jeder grösseren Nahrungsaufnahme. Dem war schnell abgeholfen dadurch, dass ich die Binde um das Abdomen ohne Spannung herumführte. Man verliert auf diese Weise nichts von dem festen Halt des Verbandes; denn der Bauch wird nach der Redression wieder beträchtlich stärker. Bei der Redression werden die Baucheingeweide in den sich vergrössernden Thoraxraume angesogen. Sobald dann die Brusteingeweide sich dem grösseren Raum angepasst haben, weichen die Baucheingeweide wieder zurück. Hat man den Verband um das Abdomen zu eng gelegt, so fehlt ihnen dann der Raum, es fehlt auch der Platz für die Ausschläge des Zwerchfells.

Eine nicht seltene unangenehme Folge der Verbände ist das Auftreten von Druckstellen. Bevorzugte Plätze derselben liegen unterhalb der Spina ossis ilii, wenn der Verband dort nicht genügend weit ausgeschnitten war. Sodann kommt es leicht zu Druck auf der Höhe des Rippenbuckels, wenn der Verband zu locker ist. Jemehr nämlich der Körper im Verband Spielraum hat, umsomehr conzentrirt sich der Druck des Verbandes auf jene Stelle. Je fester der Verband sitzt umso gleichmässiger vertheilt sich sein Druck.

Um das Ganze controliren zu können, vor allem um mich vom Zustand der Haut zu überzeugen, um eine Reinigung zu ermöglichen, einen eventuellen Decubitus versorgen zu können, wechsle ich den Verband zwei Mal nach je 4 Wochen. Beim zweiten Verbandwechsel nehme ich das Modell für das Corsett und fertige das Gypsbett. Auf beides komme ich unten ausführlicher.

Nach im Ganzen 12 Wochen nehme ich den Patienten aus dem Verband. Ich habe einer Reihe von Patienten schon früher den Verband abgenommen (8.—10. Woche), es scheint mir aber doch sicherer zu sein, den Verband ein volles Vierteljahr liegen zu lassen. Darüber hinaus bin ich in keinem Fall gegangen. Ein Vierteljahr ist genügend, aber auch die äusserste Zeit, welche man einen Skoliotischen in einem festen Rumpfverband stecken lassen darf. Geht man über diese Zeit hinaus, so tritt die Indication

Digitized by Google

der werdenden Deformität in Concurrenz ja in den Vordergrund der Erscheinung, und dieser gegenüber ist der Rumpfverband nicht zweckentsprechend. In der Verkennung dieser Verhältnisse liegt die Ursache, weshalb die Corsetts, ganz besonders die starren und unabnehmbaren, nicht die Resultate gezeitigt haben, welche man von ihnen erwartete.

Hätte Sayre seinerzeit die Bedeutung der Unterscheidung der werdenden und der fertigen Deformität in der Skoliose erkannt, so hätten sich ihm für das Gypskorsett sichere und feste Indicationen ergeben. Ich bin überzeugt, dass alsdann das Gypskorsett nicht derartig in Misscredit gekommen wäre, wie es so geschehen.

Wenn der Patient aus dem Verband kommt, so ist der Anblick, den sein Rumpf bietet, geradezu überraschend: er hat die Formen angenommen, welche der Verband zeigte und die ihm dieser aufgezwungen hat. Der Grad von Correction, den wir einstellen und im Verband erhalten konnten, ist das Resultat, welches erreicht worden ist. Damit ist gesagt, dass das Resultat in denverschiedenen Fällen verschieden sein muss, entsprechend den verschiedenen Redressionsgraden, welche wir einstellen konnten. Diese wiederum werden bestimmt durch die verschiedene Eignung der Fälle. In dieser Beziehung sind, wie schon oben gesagt, bestimmend der Grad der Mobilisationsfähigkeit oder, wenn ich so sagen darf, das relative Alter des Patienten, der Grad der Torsion und die Biegsamkeit der Rippen. Mit dem eben Gesagten ist aber auch die Grenze gezeichnet, bis wie weit unter den geschilderten Maassnahmen das Correctionsresultat gehen kann. Wir wissen, dass wir zur völligen Umformung eines deformirten Skelettabschnittes einer Uebercorrection der Deformität bedürfen. Da wenigstens bis jetzt für die Skoliose eine Uebercorrection unmöglich ist, da wir gemeiniglich nur bis nahe an eine völlige Correction kommen können, so können wir mit der geschilderten Methode auch vollständige Heilungen nicht erzielen. Dass wir nahe daran kommen können, werde ich durch 2 Fälle, welche unten angeführt werden sollen, beweisen. Jedenfalls können wir in rechtzeitig zur Behandlung kommenden Fällen ein Behandlungsresultat erzielen, welches soweit geht, dass die Kleider ohne jede Hülfe den Rest der Deformität verdecken; und was die Hauptsache ist, wir können die Deformität aus dem für Herz und Lunge

Digitized by Google

gefährlichen Grad herausheben. Die Skoliose verliert dadurch ihre bekannte Gefährlichkeit für die Lebensdauer des Patienten.

Es ist nun selbstverständlich, dass dieses Resultat, wenn man die Behandlung jetzt abbrechen und den Körper sich selbst überlassen würde, leicht und rasch wieder verloren gehen könnte. Wir haben aber auch bis hierher erst einen Theil der Gesammtbehandlung erledigt; unsere bisherigen Maassnahmen haben nur der fertigen Deformität gegolten, sie haben den skoliosirenden Process nicht tangirt. Es erübrigt uns noch der zweite Abschnitt der Behandlung. Seine Nothwendigkeit und seine Schwierigkeit zeigt uns noch besonders die Ueberlegung, dass wir nach der Verbandabnahme nicht mit einem derartig günstigen Factor zu rechnen haben, wie einen solchen beim redressirten Klumpfuss unter gleichen Umständen die Körperschwere darstellt. Während dieselbe hier in jedem Moment ihrer Wirksamkeit im Sinne der Correction und der Vorbeugung des Recidivs wirkt, wirkt sie dort im gegentheiligen Sinne in der Richtung des Recidivs. Dazu werden bei der redressirten Skoliose dieselben Factoren, die beim redressirten Klumpfuss zum Recidiv führen können, im selben Sinne thätig sein.

Diese Ueberlegungen geben die Nothwendigkeit intensiver und extensiver Maassnahmen zur Verhütung des Recidives. Sie geben uns aber auch an, in welcher Richtung sich diese Maassnahmen zu bewegen haben. Das Recidiv stellt einen ebensolchen scoliosirenden Process dar, wie der primäre es ist. Die Maassnahmen zu seiner Bekämpfung decken sich darum mit den Maassnahmen, welche wir zu treffen haben, um den primären scoliosirenden Process auszutilgen. So decken sich die Maassnahmen zur Verhütung des Recidivs mit den nach unserem Programm mit denselben auch zeitlich zusammenfallenden zur Bekämpfung der werdenden Deformität, des scoliosirenden Processes.

Das Ziel aller dieser Maassnahmen muss sein, wie schon oben gesagt, das Missverhältniss zwischen statischer Inanspruchnahme und Leistungsfähigkeit der Wirbelsäule auszugleichen. Wenn dieses Missverhältniss so gross ist, wie nach der Abnahme des Verbandes, wo zu dem sehr schweren primären Process das drohende Recidiv kommt, so ist das nothwendigste und wichtigste therapeutische Mittel ein geeigneter Stützapparat, welcher den Ueberschuss der auf der Wirbelsäule ruhenden Last auf sich nimmt. Ich bevorzuge

Digitized by Google

in diesen Fällen ein Lederdrellcorsett, für welches das Modell 4 Wochen vor definitiver Abnahme des Verbandes genommen wird. Zu diesem Corsett gebe ich in allen Fällen, bei welchen die Verkrümmung nicht sehr tief gesessen hat, eine Kopfstütze (s. Fig. 3 u. 4).

Fig. 3.

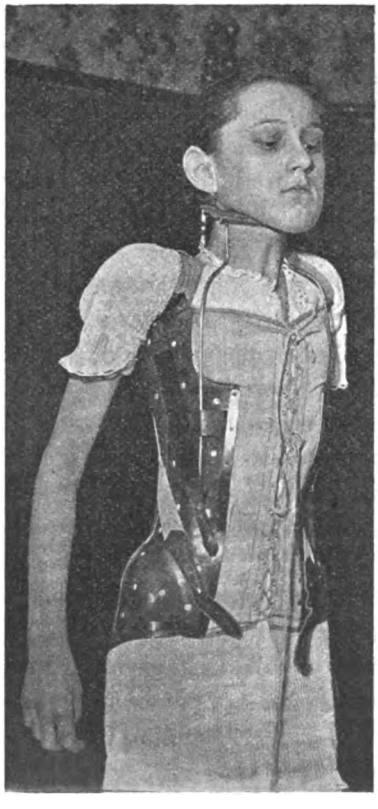

Fig. 4.

Ausserdem kommen jetzt alle Hülfsmittel in Anwendung, welche sich uns sonst in der Behandlung der Scoliose bewährt haben, und ich verbinde dabei mit der Absicht, dem scoliosirenden Process Einhalt zu gebieten, die Absicht, eine etwa mögliche weitere Besserung zu erreichen. Das letztere ist auch möglich; denn die nach der Redression bleibenden Reste können wir als Scoliose 1.—2. Grades betrachten, und dass man dieser gegenüber noch

Digitized by Google

corrective Resultate erreichen kann, sagt das im Eingang dieser Arbeit angeführte Zeugniss Hoffa's.

Von den Hülfsmitteln, welche ich ausser dem Corsett zur Anwendung bringe, will ich etwas ausführlicher nur das Gypsbett erwähnen. Wie schon oben gesagt, fertige ich dasselbe bei derselben Gelegenheit, bei welcher ich das Corsettmodell nehme.

Zur Herstellung des Gypsbettes lagere ich den Patienten auf den Nebel'schen Schrägschwebelagerungsapparat. Durch Bindenzügel wird die Wirbelsäule in möglichster Uebercorrectur eingestellt. Dem Rippenbuckel gegenüber wird eine dessen Grösse und Form entsprechende Filzauflage angebracht und durch einen der Bindenzügel oder eine Bindentour festgehalten. Nun überdecke ich den Patienten mit einer doppelten Mullschicht und darüber wird nun aus Gypsbinden gebildet und durch eingestreutes Gypspulver verstärkt in der bekannten Weise das Gypsbett hergestellt. Dasselbe reicht vom Hals bis über das Gesäss herunter und fasst an der Seite des Rumpfes soweit herum, dass es sich eben noch abheben lässt, ohne verbogen werden zu müssen. In das abgenommene Gypsbett wird in der Höhe der Schulterblätter ein kräftiger eiserner Querstab eingefügt, welcher die dauernde Rückenlage des Patienten im Gypsbett sichert. 2 breite Quergurte mit Schnallvorrichtung, welche in der Mitte der Brust- und des Beckentheils eingegypst werden, verhindern den Patienten, im Schlaf unbewusst den Apparat zu verlassen. Die Ränder des Gypsbettes werden geglättet und mit Flanell eingefasst. Das dem Rippenbuckel gegenüber eingelegte Filzstück wird entfernt und dafür ein solches auf die Stelle des Rippenbuckels befestigt; eventuell werden mehrere solche eingelegt, wenn an mehreren Stellen ein Druck auf den Körper ausgeübt werden soll.

Die Wirkung dieses Apparates ist folgende: er garantirt ein Verweilen des Patienten in überkorrigirter Lage für die Zeit seines Gebrauches (die Nacht), er übt ausserdem einen Druck auf die Höhe des Rippenbuckels. Dieser Druck hat die Möglichkeit, eine Leistung zu vollbringen, da ihm in seiner Richtung ein leerer Raum gegenüber steht, der durch das erst eingelegte und dann entfernte Filzstück gebildet wurde. Eine weitere Erhöhung des Druckes dieses Apparates auf die Convexität wird erzeugt, wenn man den Patienten im Gipsbett extendirt.

Digitized by Google

Den Apparat zeigt Fig. 5.

Zur Anwendung des Corsettes und des Gypsbettes kommt noch eine sich an die Verbandabnahme anschliessende mehrmonatliche Kur mit all den andern bewährten Hülfsmitteln der Scoliosentherapie. Ich lasse die Patienten Gymnastik treiben, lasse ihnen die Rückenmusculatur massiren und bringe sie in die stationären Scolioseredressionsapparate, von denen ich den sogenannten Flaschenzugapparat von Hoffa und den elastischen Spiralzug von Lorenz bevorzuge.

Fig. 5.

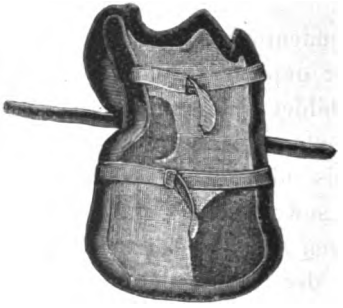

Selbstverständlich richte ich mein Augenmerk dabei auch auf die Gesammtconstitution der Patienten und suche diese zu heben; ich suche weiter alle Schädlichkeiten auszuschalten, denen eine ursächliche Wirkung auf die Scoliose zukommen kann.

Ich will nicht ins detail gehen und nicht die Einzelheiten des 2. Theiles der Behandlung beschreiben. Das Princip, welches dabei verfolgt werden muss und die Wege, welche zu dem gesteckten Ziele führen, sind bekannt.

Um nun zu zeigen, was man mit der geschilderten Methode erreichen kann, und vor allem um zu beweisen, dass die durch die Redression erzielten Resultate zu Dauerresultaten zu machen sind, will ich noch über 2 Fälle kurz berichten.

Im ersten handelt es sich um ein jetzt 11 jähriges Mädchen, welches im Herbst 98 in meine Behandlung kam. Das Kind hatte eine ganz kolossale rechtsconvexe Scoliose. In die Hauptbiegung war der grösste Theil der Brust- und Lendenwirbelsäule einbezogen, ober- und unterhalb derselben waren kurze Gegenkrümmungen vorhanden. Die Torsion war dabei relativ mässig.

Digitized by Google

Das Kind hat in einer Gesammtbehandlungszeit von 5 Monaten 18 cm an Körperlänge gewonnen. Nehme ich an, das Kind habe in dieser Zeit 4—5 cm normales Wachsthum gehabt, so bleibt immer noch als Ausdruck der Correction seiner Scoliose eine Längenzunahmn von 13—14 cm. Dabei ist die Annahme

Fig. 6.

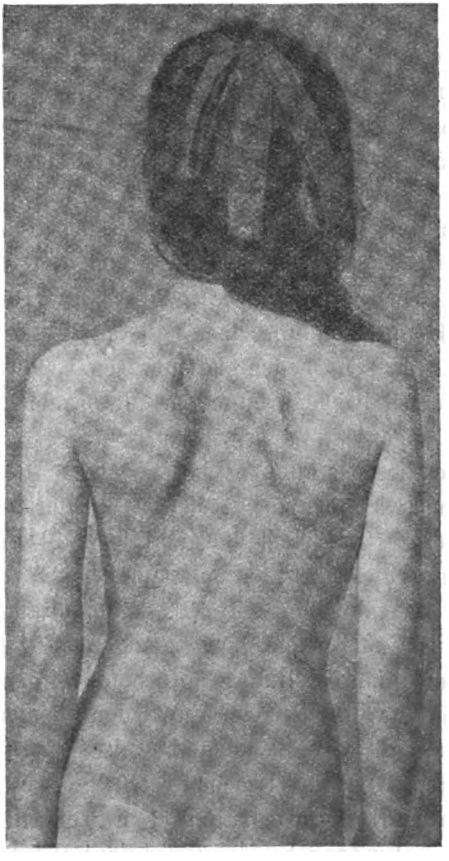

eines normalen Körperwachsthums von dieser Grösse in jener Zeit ganz gewiss zu hoch.

Das Kind ist nach der Entlassung aus meiner Behandlung in normaler Weise weiter gewachsen, d. h. das Behandlungsresultat ist bestehen geblieben. Das Aussehen des Kindes ein Jahr nach Abnahme des Verbandes zeigt Fig. 6. Man sieht an dem Rücken

Digitized by Google

des Kindes noch Spuren der Deformität, aber dieselben sind so gering, dass sie durch die Kleidung ohne jedes Hülfsmittel verdeckt werden. Es ist dies auch die Patientin, von der ich oben angegeben habe, dass sie im Gypsverband einen alten chronischen Bronchialkatarrh los wurde.

Der zweite Patient ist ein 7 jähriger Knabe, der von mir um dieselbe Zeit redressirt wurde. Auch er hatte eine hochgradige Scoliose. Die rechtsconvexe Hauptkrümmung umfasste die obere Lendenwirbelsäule und die Brustwirbelsäule bis zu deren oberstem Abschnitt. Eine Gegenkrümmung war im untersten Lendentheil vorhanden, oben eine dorsocervicale. Die Torsion war auch in diesem Fall mässig. Im Ganzen war die Deformität nicht ganz so schwer wie im vorigen Fall.

Das Behandlungsresultat fand hier Ausdruck in einer Längenzunahme von 9 cm. Wie die 1 Jahr nach der Verbandabnahme aufgenommene Photographie zeigt, ist bei diesem Knaben die rechtsconvexe Hauptkrümmung fast vollständig korrigirt. Dass sie vorhanden war und sehr bedeutend gewesen ist, verräth der Rest der dorsocervicalen Gegenkrümmung, der auch noch auf dem Bild Fig. 7 zu sehen ist.

Ich könnte diesen Fällen noch eine grosse Reihe anderer anfügen; ich habe wie oben gesagt circa 30 Patienten nach dieser Methode behandelt. Ein Theil dieser Fälle stellt Proben der Kraft der Methode an schwierigen Fällen, ein Theil Versuche mit noch nicht genügend ausgebildeten Mitteln und unvollkommener Technik dar. Andere sind noch nicht lange genug ausser Behandlung, als dass von einem Dauerresultat gesprochen werden könnte. Die übrigen anzuführen, welche sich mit den beiden geschilderten decken, ist unnöthig. Jene beiden beweisen genügend, was auf dem geschilderten Weg zu erreichen ist. Sie beweisen, dass es in geeigneten Fällen möglich ist, nahe an die vollständige Heilung schwerer Scoliosen heranzukommen.

Ich vermeide ausdrücklich, diese Resultate auch im günstigsten Fall Heilung zu nennen, wenn man das vielleicht auch bei einigem Optimismus mit eben soviel Recht thun könnte, wie wir bei manchen reponirten Hüftluxationen von Heilung sprechen. Aber das wäre nach meiner Ueberzeugung ein schwerer Fehler; die Methode würde durch Erweckung unerfüllbarer Hoffnungen sich

Digitized by Google

rasch in Misscredit bringen. Vor Allem aber würde es, wenn man von Heilung spräche, eine Verkennung des Weges bedeuten, auf dem der weitere Fortschritt möglich ist.

Die Erfolge, welche ich erzielt habe und über die ich hier berichten konnte, beweisen, dass das Rumpfskelett sich genau wie jeder andere derartige Skelettabschnitt z. B. das Fussskelett nach

Fig. 7.

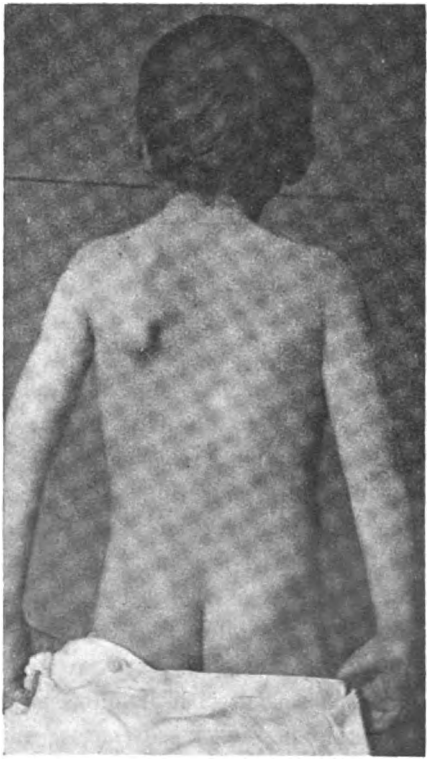

denselben Methoden und Gesetzen modeln lässt. So gut wie das Fussskelett bei der Redression eines Klumpfusses passt sich das Rumpfskelett bei der Redression der Scoliose einer ihm aufgezwungenen Form an, wenn wir diese Form lange genug erhalten können. Dass wir bisher bei der Scoliosenredression keine derartige Resultate erreichen können, wie bei der Redression des Klumpfusses, d. h. keine vollständige Heilung, liegt einzig daran,

Digitized by Google

dass wir eine Scoliose nicht soweit in Ueberkorrektion einstellen können wie einen Klumpfuss. Sobald uns das möglich wird, könnten wir die Scoliose ebenso vollkommen und sicher heilen wie den Klumpfuss.

In dieser Erkenntniss liegt der Wegweiser für den Fortschritt. Wir müssen nach Mitteln und Wegen suchen, die Scoliose in Ueberkorrektur im Verband einzustellen. Ob sich Mittel finden lassen werden, die Schwierigkeiten, welche uns hier entgegenstehen, zu überwinden, ist schwer zu sagen. Die Zukunft wird es lehren. Die Hauptsache ist, dass wir die Richtung des möglichen Fortschrittes kennen.

Digitized by Google

XLIV.

Thrombophlebitis der Sinus durae matris selteneren Ursprungs.[1]

Von

Dr. H. Riese

in Britz-Berlin.

M. H.! Seit dem Erscheinen der Monographie Lebert's[2] über die Phlebitis des Sinus transversus, namentlich aber seit der Aufforderung Zaufal's[3], bei dieser Erkrankung operativ einzugreifen, und seit der ersten glücklich verlaufenen Operation Lane's[4] im Jahre 1889 hat sich das Interesse der Chirurgen vornehmlich der otogenen Thrombophlebitis der Sinus zugewandt. Zur Heilung derselben sind im letzten Jahrzehnt zahlreiche Operationen ausgeführt werden, zahlreiche, vortreffliche Arbeiten — ich nenne nur diejenigen von Körner, Jansen, Hessler, Forselles und Mac Ewen — haben unsere Kenntnisse auf diesem Gebiete beträchtlich erweitert. 1898 konnte Blau[5] bereits über 104 Operationen wegen otogener Thrombose der Sinus transversus berichten, während Körner[6] 1895 erst 79 Operationen der Art aus der Casuistik gesammelt hat, und sicherlich hat die Zahl der operativen Eingriffe wegen dieser Erkrankung in den letzten Jahren

[1] Vorgetragen am 4. Sitzungstage des XXIX. Congresses der Deutschen Gesellschaft f. Chirurgie zu Berlin, 21. April 1900.

[2] Lebert, Ueber die Entzündung des Hirnsinus. Virchow's Archiv, Bd. IX. S. 381.

[3] Zaufal, Prager medic. Wochenschrift 1880, S. 516, und 1884, S. 474.

[4] Lane, British med. Journ. May 1889.

[5] Blau, Bericht über die Leistungen in der Ohrenheilkunde während 1895 und 1896. Leipzig bei Wigand 1898. S. 142.

[6] Körner, Die otitischen Erkrankungen des Hirns u. s. w. 2. Auflage, 1895. S. 78.

Digitized by Google

noch beträchtlich zugenommen, jeder beschäftigte Chirurg hat wohl Operationen wegen otogener Sinusphlebitis ausgeführt.

Demgegenüber hat die aus anderen Ursachen entstehende infectiöse Thrombophlebitis der Sinus kaum zu operativen Eingriffen Veranlassung gegeben, erstens wohl weil dieselbe in der Mehrzahl der Fälle den sehr schwer zugänglichen Sinus cavernosus betrifft, zweitens weil die infectiösen Sinusphlebitiden nicht otitischen Ursprungs an Zahl ganz zurücktreten. Das Verhältniss der infectiösen Sinusthrombose otitischen Ursprungs zu derjenigen anderer Herkunft geht am besten hervor aus der Statistik Pitt's[1]) die auf der Durchsicht von 9000 in den Jahren 1869—1888 an Guy's Hospital ausgeführten Sectionen beruht. Er fand 36 infectiöse Sinusphlebitiden, von denen 22 otogene waren, 14 andere Ursachen hatten. 7 davon waren Folge von Traumen, und zwar 6 von Schädelfracturen, 1 von Schädelknochenentzündung; 4 entwickelten sich im Anschluss an Carbunkel, und zwar 3 nach Gesichts-, 1 nach Nackencarbunkel; 1 entstand bei Retention infolge Drucks durch Geschwulst, 2 bei Meningitis. Berücksichtigt man die ganze Litteratur, so findet die von Pitt angegebene Verhältnisszahl der otitischen Sinusphlebitis zu derjenigen anderen Ursprungs 2 : 1, volle Bestätigung.

Die anderen Ursachen der infectiösen Sinusthrombosen sind nun aber nicht nur die von Pitt genannten, wie inficirte Traumen, welche die Schädelknochen betreffen, Carbunkel namentlich des Gesichts, aber auch des Nackens, sondern weiterhin[2]): Erysipele des Kopfes oder Gesichts, Parotitis, Eiterungen der Stirnhöhle[3]) und der Nasenschleimhaut sowie der übrigen Nebenhöhlen der Nase[4]), entzündliche Affectionen der Mundschleimhaut und des Pharynx, z. B. Mandelabscesse[5]), Orbitalphlegmonen[6]), schliesslich

[1]) Pitt, British medic. journal, April 5. 1890, Bd. I. p. 774, 775.

[2]) Vergl. Monakow, Gehirnpathologie in Nothnagel's spec. Pathologie und Therapie. Bd. IX, I. S. 879—81. Heineke i. Pitha Billroth. Bd. III, I. Abth. S. 97. Trendelenburg, Deutsche Chirurgie. Lfg. 33, I. S. 64, 69.

[3]) Kuhnt, Die entzündlichen Krankheiten der Stirnhöhlen 1885. S. 109, 155, 175.

[4]) Dreyfuss, Krankheiten des Gehirns im Gefolge von Naseneiterungen. Jena 1896.

[5]) Panas, Phlébite de la veine etc. consecutive à une amygdalite gangreneuse. Semaine médic. 29 juill. 1885. p. 255.

[6]) Lapersonne, Arch. f. Ophthalmologie 1885 und Coupland, Ophthalmolog. Society's transact. 1887.

Digitized by Google

Erkrankungen des Kiefers und der Zähne. Obgleich, wie v. Bergmann[1]) sagt, die chirurgische Casuistik von zahlreichen Fällen weiss, „wo eine Zahncaries Thrombophlebitis der Orbitalvenen oder Orbitalaphlegmone durch Verbreitung der Infection nach sich zog und so Gehirnabscesse entstanden," obgleich ferner auch Fälle von Meningitis im Anschluss an Zahnkrankheiten bekannt sind, so sind die Fälle von uncomplicirter Thrombophlebitis im Anschluss daran äusserst selten. Zwei derartige Krankheitsfälle, die ich zufällig innerhalb einer Woche in meine Behandlung bekam, veranlassen mich, Ihr Interesse auf dieses Thema zu lenken.

Der 1. Fall betrifft einen 52jährigen Arbeiter C. Sch., der am 25. 11. 1899 in das von mir geleitete Krankenhaus in benommenem Zustande aufgenommen wurde. Seine Frau gab an, er habe am 20. 11. starke Zahnschmerzen bekommen und sich am 21. einen unteren Backzahn ausziehen lassen. Darnach sei der Hals auf der rechten Seite angeschwollen, er habe sehr heftige Schmerzen bekommen, Schlucken und Sprechen sei ihm schwer geworden und vor kurzem, ca. 24 Stunden vor seiner Aufnahme, seien die Augenlider stark angeschwollen, und er habe Athembeschwerden bekommen. Der Befund war folgender: Athmung angestrengt und schnarchend, namentlich das Inspirium behindert, Sprache lallend und unverständlich. Temperatur 40°, Puls 124, klein, weich, zuweilen aussetzend, Augenlider beiderseits stark geschwollen, beträchtliche Chemosis, hochgradige Protrusio bulbi, rechts in der Umgebung der Orbita starke entzündliche Röthung, Pupillen ungleich, die rechte weiter als die linke, nicht gleichmässig rund. Augenhintergrund zeigt beiderseits Trübung der Papille, Gefässe nicht erweitert. Zur Seite der Macula beiderseits Atrophie der Chlorioidea, links bestehen zahlreiche Trübungen in der Netzhaut, an mehreren Stellen Ablatio retinae mit deutlichem Zittern der Netzhaut. Pupillen reagiren auf Licht, auch soll Patient deutlich haben sehen können. Die Augenbewegungen liessen sich bei dem stark benommenen Patienten nicht prüfen. Der Kopf scheint bei Bewegungen nirgends schmerzhaft zu sein. Am inneren Augenwinkel an der Nasenwurzel Röthung und Druckschmerz. In der Fossa retromandibularis und der Regio inframaxillaris rechts deutlich vergrösserte Lymphdrüsen und Weichtheilschwellung bis zur Mitte des Unterkiefers. Im Munde beträchtliche Schwellung des Mundbodens rechts, die Alveole des fehlenden rechten hinteren, oberen Molarzahns schmierig belegt, das Periost daselbst geschwollen. Von hier aus zieht sich entsprechend dem Arcus palatoglossus eine Geschwulst gegen den weichen Gaumen hin, die eine Vorwölbung bedingt und deutliche Fluctuation zeigt. Bei der Betastung derselben entleert sich mit Blut untermischter, stinkender Eiter, worauf Athmung und

[1]) v. Bergmann, Die chirurgische Behandlung von Hirnkrankheiten. III. Auflage, 1899. S. 483.

Digitized by Google

Sprache freier werden. Hintere Pharynxwand bis zur Schädelbasis, ebenso linke untere Gesichtshälfte und der untere Theil des Halses sind frei von Veränderungen. Ueber den Lungen Rasselgeräusche, keine Dämpfung, Herztöne rein, Milz nicht fühlbar. Im Urin Eiweiss, hyaline Cylinder. Die Durchleuchtung des Sinus maxillaris ergab nichts Positives.

Ich musste die Diagnose auf Thrombose des Sinus cavernosus stellen und nahm an, dass diese durch Vermittelung einer Orbitalphlegmone rechts entstanden sei, die ihrerseits entweder durch Erkrankung der rechten Kiefer- oder Stirnhöhle, oder durch directe Fortleitung der Infection auf dem Blutwege von der Periostitis des letzten Mahlzahnes aus sich entwickelt habe. Demgemäss trepanirte ich zuerst den Sinus frontalis rechts, ohne auf Eiter zu kommen: ebensowenig förderte eine Incision am unteren äusseren Orbitalrand Eiter aus der Orbita zu Tage. Die Trepanation der rechten Oberkieferhöhle von der Alveole des extrahirten Zahnes aus entleerte ebenfalls keine Flüssigkeit. Nach Erweiterung der Fistelöffnung am weichen Gaumen entleerte sich noch Eiter, und ich gelangte in eine umfangreiche Abscesshöhle an der Seitenwand des Pharynx, die nach oben bis in die Höhe des Querfortsatzes des Atlas reichte. Eine Incision in der Regio submaxillaris legte nur vergrösserte Lymphdrüsen frei. Unter zunehmender Benommenheit erfolgte eine Stunde nach der ohne Narkose und rasch ausgeführten Operation der Tod des Patienten.

Die 14 Stunden nach dem Tode ausgeführte Section ergab folgendes (unter Fortlassung der Beschreibung der Operationswunden):

Bei Eröffnung des Schädels zeigen sich die Gefässe der Pia an der Convexität stark gefüllt, Flüssigkeit in den Arachnoidealräumen nicht vermehrt. Dura an der Oberfläche frei von Veränderungen. Sinus transversus und Bulbus venae jugularis superior enthalten beiderseits Leichengerinnsel, Sinus cavernosus und Sinus Ridleyi sind mit in eitriger Schmelzung begriffenen Thromben gefüllt. Nach Entfernung der oberen Orbitalwand mit dem Meissel erscheint der Knochen gesund, Orbitalfett oedematös, aber ohne Eiterung, die Venae ophthalmicae beiderseits thrombosirt, rechts ausgedehnter wie links. Nach Herausnahme des völlig unveränderten rechten Felsenbeins sieht man, dass die Muskeln der Flügelgaumengrube eitrig infiltrirt sind; die Venen des Plexus

Digitized by Google

pterygoideus sind von Eiter umspült und mit Eiter gefüllt, lateral vom Pharynx findet sich eine kleine Abscesshöhle, die nach unten durch den Operationsschnitt am Arcus palatoglossus mit der Mundhöhle communicirt und nach oben gegen die Basis der Pterygoid und gegen das Foramen ovale hinzieht. Das Periost der Knochen der Schädelbasis, sowie diese selbst sind intact. Der Retropharyngealraum ist frei. Die Sinus frontales, ethmoidales und sphenoidales zeigen normale Schleimhaut, ebenso die Highmorshöhlen. Das Periost an der inneren Fläche der Alveole des hinteren rechten Backzahnes sowie das Periost des Os palationum rechts ist eitrig infiltrirt. Das Gehirn bietet ausser starker Gefässinjection und stärkerer Füllung der Venen nichts Besonderes. Kehlkopf, Trachea, Oesophagus und Mediastinum sind ohne Veränderungen bis auf eine Schwellung der Schleimhaut des rechten Sinus Morgagni. In den Lungen keine Abscesse, Herzmuskeln verfettet. Milz mässig vergrössert, weich, auf der Schnittfläche stark hervorquellendes Pulpagewebe, Follikel treten zurück. An den Nieren ist die Zeichnung der Rinde stark verwaschen. Das Parenchym der Leber ist weich, morsch, Zeichnung ebenfalls verwaschen. Darmtractus ohne Besonderheiten.

Aus diesem Sectionsbefunde geht hervor, dass sich die Infection von dem Periost der Alveole des hinteren oberen Backzahns rechts auf das angrenzende Gewebe in der Fossa pterygoidea fortgepflanzt und die Venen des Plexus pterygoideus ergriffen hat. Da in den Venen der Orbita sich nur einfache, aber keine eitrigen Thromben fanden, halte ich es für das Wahrscheinlichste, dass sich der Process von den Venen des Plexus pterygoideus durch die Venen des Formen ovale, oder die Venae meningeae mediae direct in den Sinus cavernosus fortgesetzt hat, der mit eitrigen Thromben erfüllt war. Durch welche dieser beiden genannten den Plexus pterygoideus mit den Sinus cavernosus verbindenden Venen sich die Thrombophlebitis fortpflanzte, liess sich bei der Zerreisslichkeit und Morschheit dieser Gebilde nicht mit absoluter Sicherheit feststellen. Jedenfalls ist die Fortpflanzung der Infection per continuitatem durch die Venen erfolgt. Eine fortschreitende Periostitis oder eine Orbitalphlegmose bestand sicher nicht. Die Thrombose der Orbitalvenen war secundär nach der Verstopfung des Sinus cavernosus entstanden.

Digitized by Google

Wie in den meisten mir bekannten Fällen von Thrombophlebitis der Hirnblutleiter nach Erkrankungen der Zähne der Sinus cavernosus der zuerst ergriffene gewesen ist, so auch in diesem Falle. Ganz anders gestaltete sich der Verlauf in dem anderen von mir beobachteten Falle.

Der 28 jährige Arbeiter W. P. kam am 13. 2. mit einer kleinen von einer Wurzelperiostitis des cariösen I. unteren Backenzahns links ausgehenden Parulis zu seinem Arzte, der dieselbe vom Munde aus incidirte und etwas stinkenden Eiter entleerte. Zwei Tage darauf extrahirte derselbe Arzt eine Wurzel des cariösen Zahns, die andere blieb zurück. Es trat nun eine Schwellung in der Regio submaxillaris auf und am 17. erfolgten Schüttelfröste; Patient bekam Kopfschmerzen und Schwindel. Mit diesen Angaben schickte ihn der behandelnde Arzt, Dr. Rosenau, am 18. Abends in das Krankenhaus.

Der Befund war folgender: Patient, völlig klar, klagt über Kopfschmerzen im Hinterkopf hinter dem linken Warzenfortsatz. Daselbst keine Oedeme bei Percussion keine Schmerzen, Trommelfell ebenso wie rechts völlig normal, ebenso das Gehör. Im Augenhintergrund links Venen stärker gefüllt als rechts.

Am linken horizontalen Kieferast, entsprechend der Gegend des I. molaris, von dem noch eine cariöse Wurzel in der Alveole steckt, leichte, aber kaum noch schmerzhafte Schwellung des Periosts und der Schleimhaut. In der Regio inframandibularis einige geschwollene Lymphdrüsen, linke Halsseite entlang dem sternocleidomastoideus schmerzhaft. Die Temperatur betrug 40°, der Puls schwankte zwischen 76—92 Schlägen per Minute. Die Milz war vergrössert, innere Organe erschienen sonst gesund. Beim Aufrichten klagte Patient über Schwindelgefühl. Zuerst wurden Einreibungen mit Credé'scher Salbe und ein Priessnitz'scher Umschlag um den Hals angewendet. Trotz Darreichung einiger Gaben von Phenacetin und dann von Chinin hielt sich die Temperatur zwischen 38,5° und 39,8°; die Kopfschmerzen bestanden fort, besonders in der linken Kopfhälfte, dann traten Druckschmerzen am Emissarium mastoideum auf, die auch nach localer Blutentziehung durch Blutegel anhielten. Im Urin bildete sich ein mässiger Eiweissgehalt aus, es bestand Diazoreaction. Im Augenhintergrund fand sich am 21. 11. beiderseits leichte Trübung der Papille, nachdem sie zuerst am 19. 11. links beobachtet worden war. Der Puls blieb gleichmässig zwischen 70 und 90 per Minute. Am 21.11. fiel mir eine stärkere Füllung der Vena jugularis interna rechts auf, während die linke zurücktrat. Dagegen bemerkte ich links eine strangförmige, schmerzhafte Schwellung am Rande des Kopfnickers, der Gefässfurche entsprechend. Ich kam daher zu der Ueberzeugung, dass es sich um ein Thrombophlebitis der Vena jugularis interna links handle, die sich entgegen dem Blutstrom in der Sinus transversus fortgesetzt habe. Ich schritt daher am 22.11. früh, also 9 Tage nach Incision der Periostitis, zur Operation mit der Absicht, erst die Vena jugularis freizulegen und dann den Sinus transversus zu eröffnen. Durch Schnitt am vorderen Rande des Kopfnickers vom Proc. mastoideus bis zur

Digitized by Google

Clavicula legte ich die Scheide der grossen Gefässe frei, nachdem ich die prallgefüllte Vena jugularis externa unterbunden hatte. Ich fand die Vena jugularis interna in einen derben Strang verwandelt, der mit der Gefässscheide sehr fest verwachsen war und dementsprechend schwer zu isoliren war. Dabei riss die direct in die Vena jugularis interna einmündende Vena facialis anterior an ihrer Mündungsstelle ein, und zeigte sich mit gänzlich vereitertem Thrombus gefüllt, der sich in die Vena jugularis interna fortsetzte. Ich resecirte dann die letztere vom Bulbus superior bis zum Bulbus inferior nach doppelter Unterbindung. Unterhalb der unteren Unterbindung an der Clavicula schien die Vene frei. Im übrigen resecirten Theil war sie mit eitrigen Thromben gefüllt. Ich isolirte dann die Vena facialis anterior, die sich erst über den horizontalen Kieferast frei von eitrigen Thromben zeigte, band sie oberhalb ab und resecirte den kranken Theil. Nach Tamponade der grossen Wunde am Halse und Fixation der Hautränder durch eine Naht, legte ich den Sinus transversus links durch Bildung eines Wagner'schen, die Schuppe des Felsenbeines enthaltenden, Hautperiostknochenlappens frei, nach der von v. Bergmann[1]) zur Eröffnung der mittleren Schädelgrube von der Seitenfläche des Schädels aus vorgeschlagenen Methode. Einige Stücke der unter dem umgebrochenen Knochenlappen stehen gebliebenen Knochenleiste wurden zur besseren Freilegung der Sinus und zur Herausleitung der Drains abgekniffen oder abgemeisselt. Der nicht pulsirende Sinus wurde incidirt und zeigte sich, wie erwartet, mit eitrigen Thrombusmassen gefüllt. Nach Schlitzung des Sinus transversus in weiter Ausdehnung entfernte ich die bis zum Foramen jugulare, zum Confluens sinuum und in den Sinus petrosus superior sich fortsetzende Thrombusmasse mit kleinem Löffel, bis an den genannten Stellen reines Blut hervorquoll. Dann Tamponade des Sinus mit Jodoformgaze, Herausleitung derselben durch die ausgesparte Knochenlücke an der Basis des Lappens, Zurückklappen und Fixation desselben durch Hautnähte.

Am Tage nach der Operation, die gut überstanden worden war, Abfall der Temperatur auf 37,5°, Abends jedoch Wiederanstieg auf 39°. Am 2. Tage ist die Temperatur normal, Kopfschmerzen verschwunden. 6 Tage nach der Operation entfernte ich die tamponirende Jodoformgaze und ersetzte sie durch einen feinen, drainirenden Streifen. Danach stieg die Temperatur noch einmal bis 40,5°, hielt sich dann aber wieder in mässiger Höhe, um nach jedesmaligem Verbandwechsel noch etwas anzusteigen. Vom 2. 12. an blieb sie normal. Nachdem Patient beim Aufrichten immer noch etwas Schwindel bekommen hatte, konnte er am 16. 12. ohne jede Beschwerden aufstehen. Am 23. 12. wurde Patient in vollem Wohlbefinden aus dem Krankenhause entlassen. Er hatte gar keine Beschwerden mehr, Kopfschmerzen und Schwindel waren verschwunden, im Augenhintergrund erschien die Papille beiderseits noch etwas getrübt, die Füllung der Gefässe war normal. Die Wunde am Halse war verheilt. Am Schädel bestand noch eine feine, kaum secernirende Fistel an Stelle der Drainageöffnung. im übrigen hatte sich der Knochenlappen

[1]) l. c. Seite 554 bis 559.

Digitized by Google

gut angelegt. Die cariöse Wurzel des I. molaris hatte ich natürlich noch extrahirt. In den im Strichpräparat und in Kulturen untersuchten Eitermassen der Thromben aus der Jugularis und den Sinus hatten sich Streptococcen in Reincultur gefunden. Nach der Angabe seines Arztes hat sich einige Wochen nach der Entlassung des Patienten noch ein kleiner Sequester aus der Fistel entleert, dann hat sich dieselbe definitiv geschlossen, und jetzt arbeitet der Ihnen hier vorgestellte Patient seit mehreren Monaten, ohne je Beschwerden gehabt zu haben, bis auf diejenigen, die ihm eine folliculäre Angina verursachte.

Es dürfte, soweit ich die Literatur kenne, dies der einzige Fall sein, in dem eine auf eine Alveole beschränkte Zahnwurzel-Periostitis ganz direct auf dem Blutwege eine infectiöse Thrombose des Sinus transversus verursacht hat. Ist es doch ganz zweifellos, dass hier die Infection von dem Venengeflecht des Kieferperiosts auf die Vena facialis anterior, von hier auf die Vena jugularis interna und nach Thrombosirung derselben entgegen dem Blutstrom auf den Sinus transversus übergegangen ist, von dem sie sich noch in den Sinus petrosus superior weit hinein erstreckte.

Den beiden von mir beobachteten Fällen gemeinsam ist die Entstehung einer infectiösen Thrombose der Sinus nach einer Alveolarperiostitis auf dem Wege der Venen, ohne Einschaltung einer Periostitis der Knochen des Hirnschädels oder einer Orbitalphlegmone. Dass dieser von mir beobachtete Modus der Infection der Blutleiter des Gehirns nach Alveolarperiostitis überhaupt vorkommt, dürfte wenig bekannt sein; nähere Angaben darüber fand ich in der vortrefflichen These von Lancial[1]) vom Jahre 1888, nach der auch Mac Ewen[2]) in seinem bekannten Werke citirt. Lancial, der die bis 1888 vorhandene Literatur[3]) in ausgedehntem Maasse benutzt hat, berichtet über 8 Fälle, in denen eine Alveolarperiostitis zur Sinusthrombose geführt hat.

Bei der Mehrzahl derselben entstand die Thrombose in der Weise, dass sich die Eiterung vom Periost des Kiefers auf benachbarte Weichtheile und Knochen fortpflanzte, bis zur Schädelbasis

[1]) Louis Lancial, De la Thrombose des sinus de la Dure-Mère. Steinheil 1888.

[2]) Mac Ewen, Die infectiös eitrigen Erkrankungen des Gehirns und Rückenmarks. Uebersetzt von Rudloff. Wiesbaden 1898. p. 231.

[3]) Für das hier behandelte Thema kommt besonders noch in Betracht: Demons, Périostite phlegmoneuse diffuse du maxillaire et phlébite suppurée des sinus. 1879. Cfr. Progrès medical 1879. p. 906 oder Gazette hebdomadaire 1879. p. 736.

Digitized by Google

fortschritt und nach Entstehung einer eiterigen Periostitis der Schädelbasisknochen den Innenraum des Hirnschädels ergriff. In den von Lancial angeführten Fällen von Richet, Boiteux, Abblart und Zawadzki[1]) handelte es sich nicht um uncomplicirte Sinusthrombose, sondern es fanden sich noch ferner eitrige Meningitis oder Hirnabscesse. Es ist wahrscheinlich, dass die Meningitis das primäre, die Thrombose das secundäre war. Nur in der Beobachtung Zawadzki's scheint die Infection von Caries des unteren linken Weisheitszahns auf dem Blutwege, durch die Vena submaxillaris, Vena sublingualis, pharyngea und den Plexus pterygoideus fortgeschritten zu sein. In einem andern, in der Literatur vielfach erwähnten Falle, dem von Vigla 1839 veröffentlichten, entstand die Sinusthrombose in nicht ungewöhnlicher Weise durch Fortpflanzung der Infection auf die Highmorshöhle und die Orbita. In einem weiteren Falle von Demons kam es infolge Caries des unteren hinteren Molarzahns erst zur Periostitis des ganzen Unterkiefers und von hier aus zur Phlebitis der Jugularis interna, die sich auf alle Sinus der Dura fortpflanzte. Dass sich in einer Beobachtung von Colombe wirklich eine uncomplicirte Sinusthrombose direct auf dem Blutwege entwickelt habe, will Lancial nicht zugestehen, weil eine Section nicht ausgeführt werden konnte. Colombe sah ein Kind von 10 Jahren mit einem infolge Caries der Zähne des Oberkiefers entstandenen Abscess am weichen Gaumen, von dem aus eine Thrombophlebitis der Venen der Wange, der Vena angularis und der Venae ophthalmicae entstand und Zeichen von Thrombose des Sinus cavernosus auftraten, der das Kind erlegen sein soll. Ausserordentlich interessant ist eine Beobachtung von Lancial selbst, die ich deshalb etwas ausführlicher wiedergebe.

Ein 54jähriger Mann bekam eine Parulis in der Gegend der cariösen oberen Schneidezähne rechts, die sich von selbst öffnete, dann aber wieder schloss. Am Tage nach der spontanen Eröffnung bekam er unter hohem Fieber, Stirnkopfschmerzen, Oedem der Oberlippe und rechten Wange, und Schwellung bis zum rechten Auge. Deshalb wurde der Abscess durch Incision entleert. Zwei Tage danach entstand starker Exophthalmus, so dass eine Orbital-

[1]) cfr. Centralblatt f. Chirurgie 1886. S. 894.

Digitized by Google

phlegmone vermuthet und am darauf folgenden Tage eine Incision in die Orbita ausgeführt wurde, ohne dass sich Eiter fand. Der Patient wurde soporös und wurde schon in diesem Zustande, fünf Tage nach Eröffnung der Parulis, noch von Duret als Paradigma einer Thrombophlebitis beider Sinus cavernosi klinisch vorgestellt. Am Tage darauf erfogte der Tod. Die Section ergab Eiter in der Vena facialis rechts von der Gegend der Parulis bis zur Vena angularis, weiterhin Eiter in der Vena orbitalis superior bis in den Sinus cavernosus. Im rechten Sinus cavernosus, Sinus petrosus superior und transversus seropurulente Massen, im linken Sinus cavernosus ebenfalls Eiter übergehend in Thromben, die bis zum linken Transversus fortgingen.

Lancial schloss aus seinen Literaturstudien, dass seine Beobachtung die einzige sei, in der infolge Zahnwurzelperiostitis eine Thrombose der Sinus direct auf dem Wege durch die Venen entstanden sei, genau in der Art, in der ein Oberlippenkarbunkel diese Erkrankung verursacht.

Da ich auch in der nach der Arbeit Lancial's entstandenen Literatur ausser den von Lancial, Colombe und mir beobachteten keine weiteren Fälle directer Fortleitung der in der Umgebung einer Zahnalveole entstandenen Phlebitis auf die Sinus finden konnte, so ist an der Seltenheit dieser Entstehungsart der Sinusthrombose nicht zu zweifeln. Mögen auch noch einige derartige Fälle beobachtet worden sein, die in der Literatur nicht niedergelegt sind, so werden schon wegen rein anatomischer Verhältnisse derartige Sinusthrombosen stets ein recht seltenes Vorkommniss bleiben, seltener noch als auf dem Blutwege entstehende Sinusthrombosen nach entzündlichen Erkrankungen der Gesichtshaut und der Schleimhäute des Gesichtsschädels.

Nach den Untersuchungen von Chabbert[1]) sind im Gebiete der Alveolen und des Zahnfleisches die Venennetze so spärlich, dass Phlebitiden daselbst überhaupt sehr selten sind; weiter im Innern des Mundes aber nach dem Nasenrachenraum hin werden die Verbindungen mit den Facialisvenen immer seltener, um schliesslich ganz aufzuhören. Die Venen der hinteren Zahnalveolen, des weichen Gaumens und ihrer Umgebung können entzündliche Pro-

[1]) Chabbert, Veines de la face et du cou. Toulouse 1876.

Digitized by Google

ducte nur durch Vermittelung mehrerer Venennetze in die Nähe der Gehirnvenen gelangen lassen, nämlich durch den Plexus pharyngeus und pterygoideus.

Geht nun eine Infection trotz dieser Hindernisse doch auf die Gesichtsvenen oder den Plexus pterygoideus über, so muss eine Thrombose entgegen dem Blutstrome fortschreiten. Dass dies überhaupt möglich ist, haben ja vielfache Untersuchungen namentlich von Virchow, Recklinghausen und J. Arnold längst erwiesen, gerade aber in den hier in Betracht kommenden Venen treten dieser retrograden Entstehung von Thromben noch zahlreiche Klappen entgegen; was namentlich Merkel[1]) und Festal[2]) auf Grund zahlreicher Injectionen an Leichen betont haben, durch die sie auch feststellten, dass diese Klappen erst im höheren Alter verschwinden. Daraus erklärt es sich wohl, dass es sich in den meisten Fällen von auf dem Blutwege entstandenen Sinusthrombosen infolge entzündlicher Affectionen im Gebiet des Gesichtsschädels um ältere Personen handelt. Dass aber die Venenklappen auch im ganz jugendlichen Alter fehlen können oder nur ein durch die Infection schliesslich doch zu überwindendes Hinderniss darbieten, geht schon aus der citirten Beobachtung von Colombe hervor.

Geht nun aber trotz aller Hindernisse eine Thrombophlebitis der Gesichtsvenen oder der Venen des weichen Gaumens gegen den Hirnschädel hin weiter, so kann dies auf den verschiedensten Wegen erfolgen, da zwischen den Venen dieser beiden Gebiete eine grosse Zahl von Anastomosen besteht[3]). So kann sich eine Thrombophlebitis im Bereiche der Lippen durch die Vena facialis, die Vena angularis und die Vena ophthalmica zum Sinus cavernosus fortpflanzen, wie es in dem berichteten Falle von Lancial geschah und gewöhnlich in den Fällen von Karbunkeln der Lippe z. B. in den von Reverdin, Verneuil und Trude beobachteten der Fall war. Oder sie geht durch die Vena angularis zur Vena frontalis und zum Sinus longitudinalis wie in einem Falle von Demons nach Periostitis des Oberkiefers infolge Zahncaries.

---

[1]) Merkel, Topogr. Anatomie, Bd. I. S. 28.

[2]) Festal, Veines de l'orbite et leurs anastomoses avec les veines des rég. voisines. Thèse de Paris. 1887.

[3]) cfr. Festal l. c. und M.-Gurwitsch, Ueber die Anastomosen zwischen den Gesichts- und Orbitalvenen. Gräfe's Archiv, Bd. 29, Abth. 4. S. 31—38. Ein sehr gutes Schema findet sich bei Mac Ewen l. c. S. 32.

Digitized by Google

Andererseits geht die Thrombose, wie in dem einen meiner Fälle, durch die Vena facialis anterior erst zur Jugularis interna und dann zum Sinus transversus. Dieses Aufsteigen einer Thrombophlebitis von den mittleren Partien der Vena jugularis interna zum Sinus transversus ist jedenfalls recht selten. Grenet[1]) veröffentlichte eine Beobachtung Verneuil's, in der dieses Ereigniss nach Resection des Unterkiefers wegen Epithelialcarcinom eintrat (bei Pferden soll eine solche zum Sinus aufsteigende Thrombose in der Vena jugularis häufiger sein).

Die sich zum Plexus pharyngeus sammelnden Venen des weichen Gaumens und der Tonsillen, die Venae palatinae und tonsillares stehen durch den genannten Plexus mit dem wichtigen Plexus pterygoideus in Verbindung, der dem Stamme der Arteria maxillaris interna entspricht und um den Musc. pterygoid. externus herumzieht. Dieser Plexus hat dann wieder Verbindungen nach den verschiedensten Seiten hin: durch die Vena pharyngea zur Jugularis interna; durch die Vena sphenomaxillaris zu den Venae orbitales und so zum Sinus cavernosus, durch die Venae meningeae, durch die im Foramen ovale verlaufenden Venen und durch die Venen des Foramen lacerum anticum zum Sinus sphenoparietalis oder direct zum Sinus cavernosus. Gerade der Plexus pterygoideus spielt eine grosse Rolle bei der Entstehung der entzündlichen Hirnkrankheiten nach Erkrankungen des Kiefergerüstes oder der Rachenweichtheile, wie z. B. in dem bekannten Falle von infectiöser Thrombose des Sinus cavernosus, den Westermayer[2]) beobachtete, bei dem eine Eiterung der Highmorshöhle nach hinten in die Fossa pterygopalatina durchbrach und zum Gehirn aufstieg.

Dies sind die Verhältnisse, die das Zustandekommen einer infectiösen Sinusthrombose infolge entzündlicher Erkrankungen im Gebiete des Gesichtsschädels direct auf dem Blutwege zwar möglich machen, aber doch so erschweren, dass derartige Beobachtungen immer zu den Seltenheiten zählen werden. In der Mehrzahl der Fälle werden Sinusthrombosen wie andere entzündliche Erkrankungen des Gehirns und seiner Hüllen, die sich an eine Erkrankung des Kieferperiosts anschliessen, durch Fortleitung der Entzündung auf

[1]) Grenet: Des oblitérations de la jugul. intern. et des sinus de la dure mère. Thèse de Paris. 1873.

[2]) Westermayer, Münchener med. Wochenschrift 1895, S. 766.

Digitized by Google

die Lymphbahnen oder durch immer weiter um sich greifende und schliesslich bis zu den Knochen der Schädelbasis fortrückende Periostitis und Ostitis entstehen. Bald schreitet die zur Sinusthrombose führende Periostitis vom Unterkiefer auf das Kiefergelenk und das Planum infratemporale, bald vom Oberkiefer auf die Highmorshöhle und von da auf die Orbita fort, hier eine Orbitalphlegmone verursachend. Letzteres ist jedenfalls der häufigste Weg. Zuweilen entstehen infolge Zahnwurzelperiostitis auch Eiterungen in anderen Nebenhöhlen der Nase, von denen aus dann die Infection auf die Sinus fortschreitet. Solche Fälle schildert Müller[1]) infolge von Empyem der Siebbeinzellen. Denkbar wäre auch, dass sich eine entzündliche Erkrankung des Alveolarperiosts durch die Tube nach dem Mittelohr fortpflanzt und dann scheinbar otogene Hirnkrankheiten, unter andern auch Sinusthrombosen entständen.

Die Therapie der Sinusthrombose dentalen Ursprungs wird leider in den meisten Fällen erfolglos sein, nur unter so günstigen Umständen, wie sie bei dem einen meiner Patienten vorhanden waren, wird ein operatives Eingreifen Aussicht auf Erfolg bieten. Sind doch bisher erfolgreiche Operationen wegen Thrombophlebitis des zumeist ergriffenen Sinus cavernosus noch nicht gemacht worden. Mag es auch gelingen, an den Sinus cavernosus heranzukommen, sei es nach Resection der Felsenbeinpyramide, wie sie zuerst von Gluck ausgeführt worden ist, sei es auf dem von Krause zur Freilegung des Ganglion Gasseri angegebenen Wege, so wird es doch ausserordentlich schwer sein, ihn gründlich auszuräumen, zumal sehr schnell beide Sinus cavernosi ergriffen werden. Schliesslich bleiben dann doch noch die entzündlichen Herde in den Gebieten bestehen, die zwischen dem Periost der Alveole und dem Sinus cavernosus liegen, und die auch nur schwer zugänglich zu sein pflegen. Ausserdem breitet sich gerade die Entzündung des Sinus cavernosus sehr rasch auf die Meningen aus. In den seltenen Fällen aber, in denen es sich um Thrombose des Sinus transversus oder longitudinalis handelt, wird ein operatives Eingreifen geboten sein.

Unsere bisherigen Kenntnisse berechtigen uns zur Aufstellung folgender Schlusssätze:

---

[1]) Müller, Wiener klin. Wochenschrift 1895, No. 11, 12, 13. Empyem des Sin. frontalis u. ethmoidalis.

Digitized by Google

Wie reine Caries der Zähne unendlich oft anhaltende Kopfschmerzen auf dem Wege der Trigeminusbahnen auslöst, so führen durch Zahncaries bedingte Eiterungen des Kieferperiosts und der benachbarten Schleimhaut in einer grösseren Reihe von Fällen zu entzündlichen Erkrankungen des Gehirns, zu Hirnabscess und Meningitis, seltener bedingen sie eine uncomplicirte infectiöse Thrombose der Sinus. Die letztere entsteht entweder auf dem Wege der Lymphbahnen und durch fortschreitende Periostitis und Ostitis oder ausnahmsweise direct auf dem Blutwege durch retrograden Transport in den Venen. Gewöhnlich wird der Sinus cavernosus betroffen, selten der Sinus transversus oder longitudinalis. Das Vorkommen dieser schweren, meist tödtlich verlaufenden Complication muss eine weitere Mahnung sein zur ausgiebigsten Prophylaxe bei Erkrankungen der Zähne.

Digitized by Google

XLV.

Ueber die Form der Knochenbrüche durch directe Gewalt.[1]

Von

Dr. Fr. Rubinstein

in Berlin.

(Mit 6 Figuren.)

In Folge eines Traumas können directe oder indirecte Fracturen entstehen;[2] je nachdem der Knochen an derselben Stelle bricht, an welcher die Gewalt einwirkt (direct), oder an einer entfernteren (indirect). Wenn z. B. ein Schlag den Humerus in der Mitte trifft und ihn dort bricht, so liegt ein directer Bruch vor; ist derselbe aber Folge eines Falles auf die Hand bei gestrecktem Arme, so liegt ein indirecter Bruch vor.

Es hat sich nun herausgestellt, dass eine gewisse Zahl von indirecten Brüchen (wobei der Ausdruck „indirect" mit einer gewissen Licenz gebraucht wird), eine ganz bestimmte, mit wenig Variationen sich gleichbleibende, typische Art des Zustandekommens und auch der Bruchform hat. Ich denke hier besonders an die sogenannten Rissbrüche des unteren Radiusendes, die Fractura typica radii und an die ebenso bezeichneten Brüche der Malleolen, je nachdem zuerst der innere oder äussere Malleolus um- und abgeknickt und der andere alsdann durch die Gewalt des gleichsam luxirten Fusses und die Vermittelung der seitlichen Verstärkungsbänder des Sprunggelenks abgerissen wird.

[1] Vorgetragen am 4. Sitzungstage des XXIX. Congresses der Deutschen Gesellschaft für Chirurgie zu Berlin, 21. April 1900.

[2] Stetter, Compendium der Lehre von den frischen subcutanen Fracturen. Berlin. v. Georg Reimer. 1888. S. 5.

Digitized by Google

Am unteren Radiusende ist es die mächtige dreigetheilte Bandmasse des Lig. carpi volare profundum (Henle), welche bei Fall auf die dorsalflectirte und ausgestreckte Hand heftig angespannt wird und nun den Processus styloideus radii sammt dem Gebiet der unteren Epiphyse abreisst. Hierdurch und durch eine bestimmte anatomische Configuration des Handgelenks entsteht eine zwiefach typische Dislocation der Bruchenden, welche das wesentlichste diagnostische Kennzeichen liefert (doppelte Bajonettstellung). Ebenso typisch in Bezug auf die Art des Zustandekommens und die Form sind die Malleolenfracturen. Der äussere Malleolus kann brechen [nach Dupuytren und Maisonneuve][1]) primär durch forcirte Supination, wobei die Ligg. talofibularia und das Lig. calcaneofibulare entweder abreissen oder den Knöchel über dem Hypomochlion der Taluskante brechen, sodann durch forcirte Abduction, wobei der Fuss als Hebel wirkt und durch directen Druck gegen die Innenfläche des Knöchels diesen abbricht, endlich (secundär) durch forcirte Pronation, nachdem das Lig. deltoides auf der Innenseite abgerissen oder der Malleolus internus abgebrochen ist. Der typische Bruch des Malleolus internus entsteht durch directen Druck des Talus auf die Innenfläche des Knöchels und bei forcirter Pronation durch Zerren des Lig. deltoides als echter Rissbruch.

Nach Kocher[2]) ist die Riss- und Knickungsfractur meist gleichzeitig Compressionsfractur. Weitere typische indirecte Rissfracturen sind: Die Fractura tuberculi majoris humeri und die Abrissfractur des Epicondylus internus humeri[3]). Beim eingehenden Studium der verschiedenen Bruchformen und des Verlaufs der Bruchlinien in den einzelnen Knochen gewahren wir mehr und mehr eine Gesetzmässigkeit der Bruchformen je nach der Art ihres Zustandekommens und der Stellung der Knochen im Augenblicke der Verletzung. So giebt auch Kocher[4]) den Rath, sich bei den Fracturen am untersten Humerusende über die Art des Zustandekommens dieser Fracturen genau zu orientiren, weil die Genese

[1]) Stetter, Compendium der Lehre von den frischen, traumatischen Luxationen. S. 101.

[2]) Beiträge zur Kenntniss einiger praktisch wichtiger Fracturformen. Basel und Leipzig 1896 bei Carl Sallmann. S. 8.

[3]) Kocher, l. c. S. 89 und 90.

[4]) l. c. S. 115.

Digitized by Google

für die Diagnose einen sehr grossen Werth hat. „Man kann oft aus der Art und Weise, wie die Fractur entstanden ist, die eine Fractur von vornherein ausschliessen, eine andere für wahrscheinlich halten“. Freilich gilt dies nur für den Arzt, der an eine gewisse Gegenständlichkeit des Denkens gewöhnt ist und eine Art plastischer Phantasie, plastischen Vorstellungsvermögens besitzt. Wer z. B. die beiden Abbildungen bei Kocher[1]) „Fractura supracondylica humeri in Form der Extensionsfractur“ und die zweite correspondirende „in Form der Flexionsfractur“ betrachtet, von denen die eine das genaue Gegenstück und Spiegelbild der anderen ist, der wird auf die Gesetzmässigkeit der Knochenbruchformen geradezu gestossen. Erwägt man, dass der Knochen eine reguläre Structur nach dynamischen Gesetzen besitzt, dass ferner die Gewalteinwirkung gleichfalls nach den Regeln der Mechanik analysirt werden kann, so liegt in der Regelmässigkeit der Bruchformen durchaus nichts Wunderbares. Vielmehr wissen wir ja aus der Mineralogie, dass eine verwandte Regelmässigkeit auch bei dem Bruch der Mineralien, Erze und Gesteine zu beobachten ist und dass man hier z. B. einen faserigen, muscheligen, körnigen etc. Bruch unterscheidet, der sicherlich mit der inneren Structur des betreffenden Minerals zusammenhängt. Etwas ähnliches war also für den Bruch der Knochensubstanz von vornherein zu erwarten.

Meine Beobachtung geht nun dahin, dass die Knochenbrüche durch directe Gewalt meistens in dreieckiger Form auftreten, sofern der betreffende Knochen eine breite oder platte Gestalt hat oder überhaupt einige Flächenausdehnung besitzt. Wie sich aus den einzelnen Krankengeschichten ergiebt, erfolgten die Brüche meistens so, dass der fracturirte Knochen auf einer festen Unterlage lag, als ihn die einwirkende Gewalt traf, also etwa so gebrochen wurde, wie wenn man ein Stück beliebiges Material mit der linken Hand festhält und mit der rechten Stücke davon abbricht. Von meinen zahlreichen Fällen, in denen ich die Verletzungen dieser Art im Röntgenbilde fixirte, habe ich sechs der eclatantesten ausgewählt. Fast jeder von ihnen bietet bemerkenswerthe Einzelheiten dar.

1. Adam, Arbeiter, 41 Jahre, Bruch des Metatarsus I des rechten Fusses durch Auffallen eines angeblich 30 Centner schweren Eisenstückes (Träger).

[1]) l. c. S. 117 und S. 124. Abbildung No. 73 und 74.

Digitized by Google

Tag der Verletzung 20. October 1899. Tag der Röntgen-Photographie 4. Nov. 1899. Patient setzte bis zum 25. Oct. 1899 die Arbeit aus, arbeitete dann bis zum 30. Oct., hatte „furchtbare" Schmerzen.

Fig. 1.

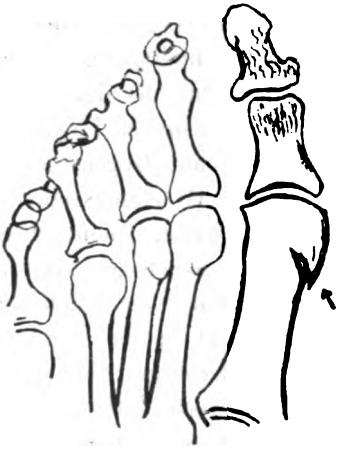

30. Oct. Schwellung des rechten Dorsum pedis, keine Fractur wahrzunehmen. Diagnose: Anscheinend Synovitis traumatica im Metatarsophalangealgelenk der rechten grossen Zehe. — 4. Nov. Röntgen-Photographie ergiebt Fractur des Metatarsalkopfes der rechten grossen Zehe mit Dislocation ad latus geheilt. Am 13. November geheilt entlassen.

Auf der Originalphotographie sieht man auch besonders schön den Aufbau der spongiösen Substanz der Basalphalanx der grossen Zehe, in dem Theil des Knochens, der nach dem Interphalangealgelenk zu belegen ist. Die Bälkchen verlaufen alle parallel, senkrecht auf den Gelenkrand des Knochens zu.

Brüche des Metatarsus I sind immer Brüche durch directe Gewalt. Muskat[1]) führt aus, dass die sogenannte Fussgeschwulst, die man neuerdings mit Hilfe der Röntgenstrahlen als auf Fracturen der Mittelfussknochen beruhend erkannt[2]) hat, auf die mittleren Mittelfussknochen (Metatarsus II und III) beschränkt ist, denn in den Köpfen dieser beiden Metatarsalknochen und dem Calcaneus erblickt Muskat nach Beobachtungen an Kranken und Röntgenbildern die drei Stützpunkte des Fusses, die vom Körper belastet werden.

[1]) Die Brüche der Mittelfussknochen in ihrer Bedeutung für die Lehre von der Statistik des Fusses. Volkm. Samml. klin. Vorträge. No. 258. 1899.

[2]) Literatur über die Fussgeschwulst ebendort.

Digitized by Google

Hier wurde also der Bruch durch blosse klinische Untersuchung nicht erkannt. Ich besitze aber auch eine Röntgenphotographie eines Fusses, bei welchem in einem ersten chirurgischen Institut die klinische Diagnose gestellt wurde: Ankylose nach Fractur des IV. Metatarsalköpfchens, während auf dem Röntgenbilde alle Metatarsalknochen völlig unverletzt gefunden wurden. Es ist leicht, sich hier sowohl nach der positiven wie nach der negativen Seite zu irren. Ohne Röntgen-Photographie resp. Durchleuchtung giebt es auf diesem Gebiet keine diagnostische Sicherheit. Wer mit kleineren Röntgen-Apparaten arbeitet, sollte stets die Photographie der blossen Durchleuchtung vorziehen! Für ein genaues Studium aller etwa vorhandenen Brüche (ein weiter unten beschriebenes Fussbild weist deren fünf resp. sechs auf!) und Nebenverletzungen ist die Photographie unerlässlich.

2. Franz Busch, 31 Jahre, Schlosser.

28. Oct. 1899. Dem Patienten ist heute ein Eisenstück von $2^1/_2$ Centner Gewicht auf den rechten Handrücken gefallen. Knacken im rechten

Fig. 2.

Handgelenk bei Bewegungen, taubeneigrosse Schwellung zwischen der Basis des Metacarpus des Daumens und des Mittelfingers, Schienenverband.

31. Oct. Erheblich gebessert, Handbäder, Massage. — 3. Nov. Klagt noch über Schmerzen beim Massiren, Schwellung besteht noch, Bäder fortgesetzt. — 9. Nov. Gesund geschrieben. — 10. Nov. Angeblich ist beim Arbeiten wieder Schwellung eingetreten. — 23. Nov. wieder zur Arbeit entlassen. — 24. Nov. Patient konnte nicht arbeiten, Verdickung etwas unter-

Digitized by Google

halb des Mitte des Radius, an der Dorsalseite, in der Gegend des Abd. pollic. longus und Extensor poll. brevis. — 22. Dec. Röntgen-Photographie, Fractur des unteren Radiusendes constatirt.

Während der typische Querbruch des Radius sich meistens im Bereich der unteren Epiphyse befindet, geht hier die schräge Bruchlinie am radialen Rande des Knochens etwas über die frühere Epiphysenlinie hinaus, sie dringt bis mehr über die Hälfte Weges zum Gelenkspalt vor, hat ihn offenbar aber nicht erreicht, so dass hier nur ein Spalt, eine Knochenfissur zu Stande gekommen ist, kein completer Bruch. Dieser Umstand hat die klinische Diagnose erschwert. Es fehlten ausser Schmerz und Schwellung alle typischen Fracturzeichen. Die Schwellung befand sich ausserdem noch ziemlich entfernt vom Orte der Fissur. Man ersieht aus diesem Fall wiederum, wie weise der vor der Zeit der Röntgenstrahlen gegebene Rath war, lediglich bei Verdacht auf Knochenbruch so zu handeln (am Hand- und Fussgelenk insbesondere), als läge wirklich ein solcher vor.

Weiter ist dann hier noch ein viereckiges Knochenstück vom unteren Radiusende losgesprengt, das mehr ulnarwärts gelegen ist. Der Spalt steigt senkrecht vom queren Handgelenkspalt auf, beginnt genau gegenüber dem Gelenkspalt zwischen Os naviculare und lunatum und hat eine Länge von etwa 2 cm. Dieses Bruchstück scheint völlig herausgesprengt gewesen und seitlich gegen das Spatium interosseum wie distalwärts gegen den Handgelenkspalt verschoben worden zu sein, doch ist eine obere quere Bruchlinie nicht mehr erkennbar, nur angedeutet durch eine stärkere Periostwucherung am ulnaren Rande des Radius. Vom Gelenkspalt an bis herauf zur Stelle dieser eben bezeichneten stärkeren Wucherung ist das Periost zackig und unregelmässig geformt. Zweifelhaft bleibt auch nach dem Bilde, ob nicht das erwähnte viereckige Bruchstück noch einmal in seinem unteren Bereiche quergetheilt war. Eine entsprechende Linie ist nur leicht angedeutet. Sehr deutlich ist hier auf dem Bilde auch das, von der typischen Radiusfractur her bekannte Hinüberfallen der Hand nach radialwärts angedeutet durch die Breite des Spalts zwischen Gelenkrand der Ulna und Os triquetrum. Vom Os lunatum fällt hier nur ein kleiner Theil in den Bereich der Ulna, wenn man sich von deren, am

Digitized by Google

weitesten nach radialwärts vorspringendem Punkt eine Linie parallel zum Radius gezogen denkt.

Die genaue Aehnlichkeit der Fracturformen in Fall 1 und 2 hat mich zuerst auf den Gedanken gebracht, dass in dieser Fracturform bei den Knochenbrüchen durch directe Gewalt etwas Typisches zu suchen sei.

3. Hillbrich, Zimmermann, 44 Jahre. Dieser Fall wurde mir nur von Herrn Dr. Kunz, Berlin, zur Begutachtung zugeführt. Photographie vom 30. Januar 1900. Vor etwa acht Tagen Verletzung des linken Handgelenks durch ein darauf gefallenes Brett, Synovitis des linken Kniegelenks, ebenfalls traumatischen Ursprungs, besteht gleichzeitig.

Fig. 3.

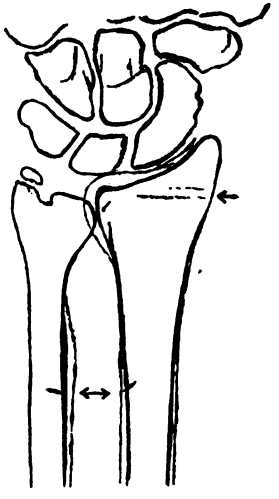

Dieser Fall zeichnet sich aus durch eine Fülle von Nebenverletzungen. Um die Hauptverletzung gleich zu erledigen, so besteht sie in einem Doppelbruch des unteren Radiusendes im Bereich der Epiphyse; beide Bruchstücke weisen die typische dreieckige Gestalt auf, beide Bruchlinien, die längere fast horizontal, die kürzere schräg zum Spatium interosseum verlaufend, treffen sich am Gelenkspalt, an einem Punkt, der wiederum wie vorher fast genau dem Spalt zwischen Os naviculare und Os lunatum gegenüberliegt. Das kleinere Bruchstück wird vom Callus wie von einer Kappe umgeben; der Callus erstreckt sich ins

Digitized by Google

Handgelenk bis zur oberen Reihe der Handwurzelknochen, erfüllt die Articulatio radio-ulnaris inferior und erstreckt sich noch eine Strecke bis ins Spatium interosseum hinein. Dass hier nach erfolgter Consolidation bedeutende Störungen der Beweglichkeit zurückbleiben werden, ist aus dieser Anordnung der Callusbildung ohne Weiteres klar.

Von den Nebenverletzungen fällt zuerst auf die Absprengung des Proc. styloid. ulnae. Auf die Häufigkeit dieser Nebenverletzung hat zuerst Herr Geh. Rath v. Bergmann aufmerksam gemacht. Ferner ist sie erwähnt bei Gocht[1]) nach der Arbeit von Kahleyss-Halle, „Zur Kenntniss der Fracturen am unteren Ende des Radius“[2]). Kahleyss bezeichnet sie als die wichtigste und häufigste Complication, die er unter 60 Fällen von typischer Radiusfractur in 78 pCt. der Fälle constatirte.

Ferner fällt an dem Bilde eine sich weit an der scharfen Kante der Ulna hinauf erstreckende, etwa 4 cm über dem Gelenk beginnende Periostschwellung auf, die bei Knochenverletzungen am Radius und Gelenkentzündungen (von mir z. B. an Photographien gonorrhoischer Handgelenkentzündung beobachtet) eine häufige Begleiterscheinung ist. Ich möchte sie als sympathische Periostschwellung der Ulna bezeichnen. Sie leitet häufig auf eine Fissur der Ulna hin, die sich gewöhnlich an der Stelle der stärksten Periostschwellung vorfindet. So auch hier. Der lineare Spalt durchsetzt hier die Ulna schräg von oben innen nach unten aussen. Die isolirten Fracturen der Ulnadiaphyse haben häufig diese lineare Form. Ein correspondirender linearer Spalt durchsetzt den Radiusschaft in gleicher Höhe mit der Ulnafractur und mit gleichem Verlauf. Auch zu beiden Seiten des Radiusschaftes zeigt sich das Periost geschwollen, soweit man es verfolgen kann. Die Hand ist hier nicht so weit nach radialwärts verschoben, wie im Fall 2.

4. Auch den Patienten Böhr, Arbeiter, 42 Jahr, sah ich zuerst vor etwa drei Jahren nur einmal auf Veranlassung des Herrn Dr. Max Hirschfeld in Schöneberg[3]). Das Bild ist am 7. März 1900 aufgenommen. Der

---

[1]) Lehrbuch der Röntgen-Untersuchung. Stuttgart bei F. Enke 1898. S. 147.

[2]) Deutsche Zeitschrift für Chirurgie XLV. p. 53.

[3]) Seine Notizen lauten: Arbeitsunfall 25. 6. 97. Radius an der Grenze des unteren und mittleren Drittels gebrochen, Ulna oberhalb des Proc. styloideus. Starker Bluterguss. Sensibilitätsstörungen im Gebiet des N. ulnaris.

Digitized by Google

Bruch erfolgte durch Auffallen eines Balkens auf den rechten Unterarm, als dieser auf einer festen Unterlage auflag. Auch hier ist die Dreiecksform des Bruchstücks gewahrt, der Bruch hat die meistens nur an der Tibia beobachtete Flötenschnabelform. Entgegen der Angabe von Stetter[1]) wonach eine Verschiebung der Fragmente bei Diaphysenbrüchen des Radius so gut wie ganz fehlen wird, ist hier eine deutliche Verkürzung des Radius um ca. 1 cm nachzuweisen. Auch die Flötenschnabelbrüche der Tibia heilen ja meistens mit Verkürzung. In einem weiteren Falle von Radiusfractur (der

Fig. 4.

hier nicht illustrirt ist), findet sich die gleiche Verkürzung des Radius, im unteren Radiusende zugleich eine kreisrunde helle Stelle, die auf Atrophie des Knochens zu beziehen ist. Dass auch der Proc. styloideus ulnae gebrochen gewesen ist, würde man schon nach dem oben Gesagten aus der sympathischen Periostschwellung der Ulna, die auch hier vorhanden ist, schliessen können. Die Umrisse des unteren Ulnaendes treten auf dem Bilde, verstärkt durch die Schatten der Handwurzelknochen, besonders scharf hervor.

Dieser Fall unterlag der Begutachtung des Schiedsgerichts einer Berufsgenossenschaft. Der Gutachter entschied, dass wegen

Notverband am 25. 6., Schienenverband am 26. 6., Gipsverband am 28. 6. Abnahme am 13. 7. Ende Juli tritt er in die Bahandlung der Berufsgenossenschaft über.

[1]) l. c. S. 77.

Digitized by Google

der Geringfügigkeit der Callusbildung und der auf dieser Seite vorhandenen guten Ausbildung der Unterarmmusculatur, die eher stärker zu nennen war als die der anderen Seite, keine Beeinträchtigung der Arbeitsfähigkeit zu constatiren sei. Kläger wurde daraufhin abgewiesen. Meines Erachtens mit Unrecht. Die Verkürzung des Radius, die ungünstigere Configuration der Articulatio radio-ulnaris inferior und des Handgelenks sind geeignet, Flexion, Extension, Pro- und Supination im Handgelenk zu beeinträchtigen. Die Hypertrophie der Musculatur, des verletzten Unterarms ist eher geeignet, diese ungünstigeren Verhältnisse der Gelenkconfiguration zu beweisen, als die ungestörte Gebrauchsfähigkeit. Diese Hypertrophie ist eine pathologische, etwa wie die Verdickung der linken Herzwand bei Stauung im Ventrikel oder im arteriellen Stromgebiet. Auch sie wirkt compensatorisch für die Störung in den diversen Gelenkverbindungen, aber sie beweist auch die Störung und eingetretene dauernde Schädigung. Ein hypertrophischer Herzmuskel leistet zur Zeit der Compensation auch die erforderliche Arbeit, dennoch wird jeder Arzt den Patienten als geschädigt ansehen, wenn man die Gesammtverhältnisse des Individuums ins Auge fasst.

5. Paul Anders. 30 Jahr, wurde am 25. 9. 1899 von einem Kohlenwagen am r. Fuss überfahren. Erster Verband im Elisabethkrankenhause, wo Amputation angerathen wurde, die er verweigerte. Trat am 2. 10. in die Behandlung des Herrn Dr. Bergemann in Schöneberg, dem ich die Gelegenheit zur Aufnahme der Röntgenphotographie, sowie diese Notizen verdanke. Er constatirte zwei querverlaufende Wunden an der Plantarfläche, die eine von der Wurzel der grossen Zehe, die andere von der Wurzel der zweiten bis zu der der fünften Zehe verlaufend, beide schmutzig belegt. Der Fuss war sehr stark geschwollen und bei der geringsten Bewegung und Berührung schmerzhaft. Am Grosszehenballen sehr schmerzhafte Schwellung, anscheinend fluctuirend. Am 3. 10. Aufnahme in das katholische Krankenhaus. Daselbst soll aus der Wunde an der grossen Zehe ein Knochensplitter entfernt worden sein. Am 30. 10. trat er wieder in die Behandlung von Dr. B. Die Schmerzhaftigkeit, namentlich am Ballen, bestand weiter, die Wunden waren noch ziemlich tief und secernirten noch ziemlich stark. Täglich resp. alle 2 Tage Verband mit Jodoformgaze oder mit steriler Gaze, von Mitte December ab mit Borvaselinebinden. Die Wunden verkleinerten sich nur sehr langsam. Am r. Unterschenkel entwickelten sich seit November mehrere ziemlich grosse Psoriasisefflorescenzen. Am 12. Januar 1900 auf Rath von Dr. B. seitens der 9. Berufsgenossenschaft zur Beobachtung wieder einem Krankenhause überwiesen. Die Wunde an der grossen Zehe war inzwischen ganz vernarbt, auch

Digitized by Google

die grössere Wunde bis auf einen geringen Rest ebenfalls geschlossen. Er klagte noch über Schmerzen, namentlich am Ballen, die Beweglichkeit im Sprunggelenk war beschränkt, in den Zehengelenken fast aufgehoben.

Es hat sich also um eine complicirte Fractur der schwersten Art gehandelt, die erfahrenen Chirurgen den Rath einer Amputation des Unterschenkels nahe legte.

Fig. 5.

Die Röntgenphotographie (v. 5. 1. 1900, also genau 100 Tage nach der Verletzung) weist nun sicher folgende 5 Fracturen auf:

1. Fractur (in typischer Dreiecksform) der Basalphalanx der grossen Zehe.

2 u. 3. Fractur des Kopfes des Metatarsus I. Von diesem Bruchstück ist an der inneren Gelenkecke des Metatarsusköpfchens noch ein zweites Stück in Form eines Käppchens abgesprengt.

4 u. 5 sind ohne Weiteres erkennbare Schaftbrüche des II. und V. Metatarsus mit Dislocation geheilt. Höchstwahrscheinlich war auch der Schaft des Metatarsus III an einer correspondirenden Stelle gebrochen.

Fast alle Gelenke der Fusswurzel, sowie die Metatarsophalangealgelenke klaffen weiter als normal, wodurch sich ihre grosse Gebrauchsunfähigkeit erklärt.

Digitized by Google

Am typischesten tritt wieder die Dreiecksform des directen Knochenbruches an den mehr platten Knochen resp. Knochenenden, Metatarsus I und Basalphalanx der grossen Zehe hervor.

6. Dieser Fall betrifft den Strassenbahnschaffner Drygas, 36 Jahr alt. Ich verdanke ihn Herrn Dr. Kunz. Verletzt zuerst am 15. 1. 1899. Er versuchte mittelst einer Brechstange einen festgefahrenen Strassenbahnwagen aus den Schienen zu heben. Dabei wurde dessen Last plötzlich vermittelst der Brechstange auf seine r. grosse Zehe übertragen. Zweite Verletzung in ganz ähnlicher Weise am 10. 5. 1899. Sie betraf den l. Mittelfuss. Zuerst von Dr. K. vierzehn Tage lang mit Gypsverbänden behandelt, dann vier Wochen in einer berufsgenossenschaftlichen Anstalt. Nachher einfache Verbände,

Fig 6.

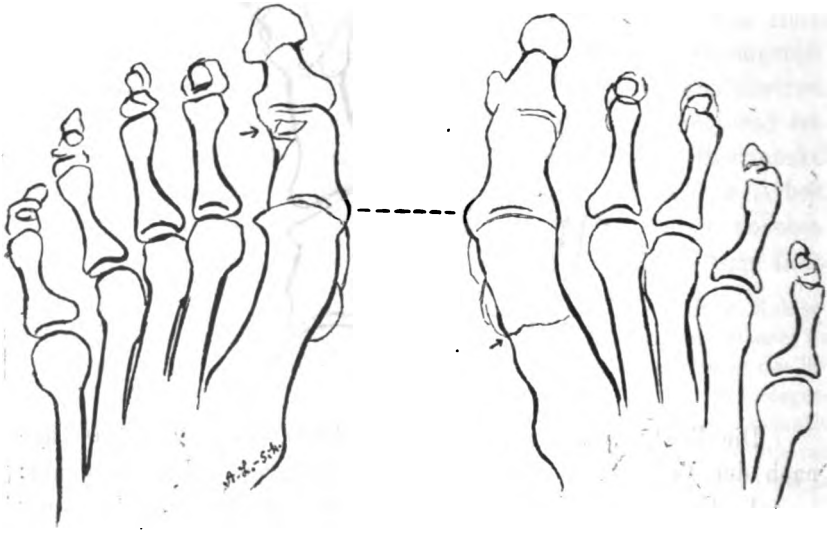

Bäder, Massage. Er kann rechts nicht auf die grosse Zehe auftreten, Gefühl von Kälte und Abgestorbensein, sowie Schmerzen beim Auftreten. P. geht beiderseits auf dem äusseren Fussrande. Links Schmerzen an den Knöcheln und im Mittelfuss, er kann keine gewöhnlichen Stiefeln tragen.

Links (also auf dem Bilde rechts) ist auf dem Röntgenbilde ein Querbruch des Metatarsus I, etwas unterhalb der Mitte zu constatiren, der uns aber hier nicht weiter interessirt.

Rechts findet sich an der Basalphalanx der grossen Zehe, an deren Aussenrand ein dreieckiges Stück aus der Spongiosa herausgebrochen. Es entspricht die Stelle der Verletzung genau dem Beginn der Structurlinien der Spongiosabälkchen, die im Fall 1 so schön auf dem Bilde zu erkennen waren. Hier ist ein sogenannter Verstärkungsschirm benutzt und dadurch das Struc-

Digitized by Google

bild der Knochen beeinträchtigt worden. Die Spitze des herausgesprengten Dreiecks sieht nach dem Innenrand der Phalanx, die Basis entspricht dem Aussenrand. Das Bruchstück ist an Ort und Stelle wieder eingeheilt.

An diesem Fall lässt sich erweisen, dass die Kenntniss dieser typischen Bruchform auch eine praktische Bedeutung besitzt. Es handelt sich hier um eine Klage wegen einer entzogenen Unfallrente. Wären blos subjective Symptome (Schmerz, Taub-, Kaltsein etc.) vorhanden von der Fractur des anderen Fusses sehen wir einstweilen ab, so würde ein objectives und gerechtes Urtheil, ob diese Beschwerden auf die Verletzung zurückzuführen sind und ob sie für die Erwerbsfähigkeit ins Gewicht fallen, schwer möglich sein. Werden aber die Schmerzen und Beschwerden vom Patienten an einer Stelle localisirt, die im Bilde die geschilderte typische Bruchform aufweist, so wird der Zusammenhang zwischen Unfall und Erwerbsstörung weit sicherer zu erweisen sein. Der gewissenhafte Arzt wird durch die Kenntniss dieser Bruchform gelegentlich weit besser in der Lage sein, nach beiden Seiten gerecht zu urtheilen.

Namentlich die Fälle 1, 2, 5 (Adam, Busch, Anders) müssen meines Dafürhaltens überzeugend dahin wirken, dass der Gleichartigkeit in der Form der Gewalteinwirkung bei diesen Brüchen auch eine Gleichartigkeit, eine Regel- und Gesetzmässigkeit der Bruchform entspricht.

Digitized by Google

XLVI.

(Aus dem St. Hedwigs-Krankenhaus zu Berlin.)

Ueber entzündliche Stricturen des Colon sigmoideum und pelvinum.[1]

Von

Professor Dr. J. Rotter.

(Mit 3 Abbildungen.)

Wenn wir von den durch Neubildungen, bezw. durch Krebs bedingten Stricturen absehen und nur die durch Entzündung verursachten ins Auge fassen, so wissen wir, dass letztere am unteren Ende des Dickdarms im Ganzen nicht häufig vorkommen.

Hier beschränkt sich ihr Vorkommen ganz vorwiegend auf den unteren Theil des Rectum, während das obere Ende desselben und das S. Romanum sehr selten betroffen sind.

Wir thun gut, wenn wir bei dieser Besprechung die von Waldeyer benutzten Bezeichnungen gebrauchen und den oberen vom Peritoneum bedeckten Theil des Mastdarmes als Colon pelvinum bezeichnen, da derselbe in allen Richtungen, anatomisch und physiologisch und auch bezüglich der Pathologie und Therapie gemeinsam mit der Flexur, dem Colon sigmoideum, besprochen zu werden verdient.

Von den seltenen Stricturen des Colon pelvin. und sigmoid. sind die meisten wieder Theilerscheinung von Stricturen des Rectum. Die gonorrhoischen resp. syphilitischen Veränderungen des unteren Rectum breiten sich im Verlauf der Krankheit bis in die Flexur hinauf fort.

[1] Vorgetragen in der Freien Vereinigung Berliner Chirurgen am 12. II. 1900.

Digitized by Google

Primär enstehen im Colon sigmoideum und pelvinum entzündliche Stricturen nur äusserst selten durch Syphilis; — durch Gonorrhoe naturgemäss niemals. In ganz seltenen Fällen ist eine tuberculöse Strictur des Colon pelv. resp. der Flexur beobachtet worden, häufiger dagegen soll die Dysenterie in diesem Darmabschnitt zu Verengungen führen.

Die dysenterischen Stricturen unterscheiden sich anatomisch — wenigstens in den vorgeschrittenen Stadien, in welchen sie meist zu unserer Beobachtung kommen — kaum von den syphilitischen. Die Schleimhaut geht auf grössere Strecken verloren, hier und da bleiben Inseln derselben stehen, welche die bekannte Veränderung des chronischen Catarrhs aufweisen. Das Darmrohr ist in eine narbige Masse verwandelt. Die dysenterischen Stricturen üben im Allgemeinen keinen Einfluss auf die Lage und den Verlauf des Darmrohres aus.

Ich habe vor einigen Jahren einen Fall von einer Strictur des S.-R. operirt, welchen ich anatomisch nicht anders als bei den dysenterischen Stricturen unterbringen kann und der so complicirte Verhältnisse darbot, dass ich ihn der Mittheilung für werth halte. Ich will Ihnen zunächst die Krankengeschichte unterbreiten:

Fuchs, Caroline, 70 Jahr. Rec. 21. 10. 1895.

Anamnese: Die sonst gesunde Patientin giebt an, vor 20 und 5 Jahren an Ruhr erkrankt gewesen zu sein. Seit 2 Jahren leidet sie an schweren Anfällen derart, dass sie unter Fieber und grossen Schmerzen in der linken Beckenseite ausser Stande ist, während mehrerer Tage den Stuhl zu entleeren, bis plötzlich per Rectum eine Menge Eiter abgeht, dem dünnbreiiger Koth folgt. Stühle sind nur durch starke Abführmittel zu erzielen und erfolgen jedesmal unter ausserordentlich starken Darmkoliken und Schmerzen in der linken Beckenseite.

Status: In der linken Beckenseite ist ein etwa hühnereigrosser Tumor zu fühlen, welcher der Beckenwand in Höhe der Linea innominata fest ansitzt. Die undeutlich zu fühlenden Adnexe und die linke Seite des Uterus scheinen mit dem Tumor verwachsen zu sein. Per Rectum vermag der Finger nichts Abnormes zu fühlen.

Operation 24. 10. Linker Flankenschnitt von der Mitte des Ligam. Poupart. bis in die Lendengegend hinauf. Nach Eröffnung des Bauchfelles wird festgestellt, dass das Colon descendes ziemlich unvermittelt ohne eine Flexur zur Bildung in den Tumor an der Beckenwand übergeht, welcher vom Peritoneum bedeckt eine extraperitoneale Lage einnimmt. Verwachsungen mit Netz und den linksseitigen Genitalien werden festgestellt. Wegen der Befürchtung, bei der Auslösung des Tumors einen Abscess zu eröffnen, wird das Peritoneum wieder durch die Naht geschlossen und die Ablösung auf der

Digitized by Google

Aussenseite des Tumors, also an der Beckenwand begonnen und zwar aus fester Narbenmasse unter grossen Schwierigkeiten, wobei die Arteria und Vena iliaca freigelegt und das Darmrohr mehrfach angerissen wird. Ein Abscess ist nicht vorhanden. Bei der Auslösung im kleinen Becken wird das Peritoneum wieder eröffnet, die Genital-Adnexe abgelöst und schliesslich der ganze Darmabschnitt vom Colon descendens bis zum oberen Rectum entfaltet.

Dieser Darmabschnitt hatte in den Narbenmassen folgende Lage: Das auf Fingerdicke verengte Darmrohr, dessen Wand aus derbem unnachgiebigem Narbengewebe bestand und keinerlei Mesenterien mehr besass — auch grössere zum Darm gehende Gefässe wurden vermisst — bildet unterhalb des Colon descendens erst eine kleine und darunter eine grössere scharfgeknickte Schlinge.

Fig. 1.

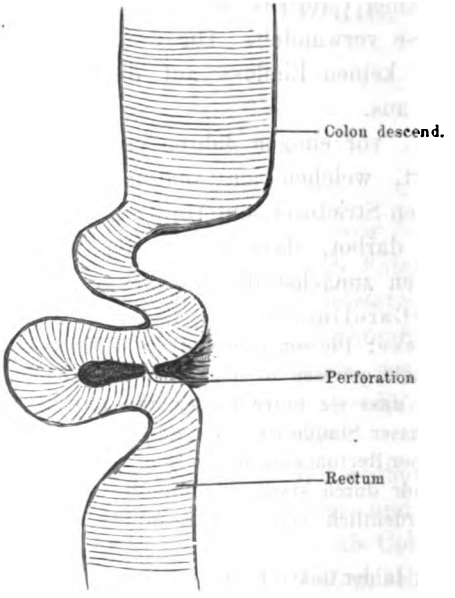

Die Schenkel der letzteren zeigten an einer Berührungsstelle eine Perforation. Diese dem S. Romanum und oberen Rectum entsprechende Darmschlinge wurde nach ihrer Entfaltung und nach Jodoformgazetamponade nach aussen gelagert.

Der Verlauf war im Allgemeinen ein guter, aber die ausgelöste, des Mesenteriums entbehrende Darmschlinge wurde fast in der ganzen Ausdehnung gangränös. Ein zweimal unternommener Versuch, das Ende des Colon descendens mit dem oberen Rectum durch Naht und Invagination zu vereinigen, missglückte, weil die Spannung zu gross, eine weitere Mobilisirung des zuführenden Darmes aber nicht möglich war. — Hätte ich jetzt den Fall zu operiren, so würde ich das Colon transversum in das Rectum implantiren.

Digitized by Google

Die Patientin wurde am 21. 3. mit Anus praeternaturalis iliacus entlassen, befindet sich seitdem ohne Schmerzen in vortrefflichem Gesundheitszustande und hat recht bedeutend an Körpergewicht zugenommen. Durch den widernatürlichen After wird sie wenig genirt. Alle zwei Tage führt sie durch ein Klystier eine reichliche und in einer halben Stunde sich abwickelnde Stuhlentleerung herbei. In der Zwischenzeit wird sie nur ganz selten einmal durch Abgang eines Kothbröckels oder eines Windes gestört. Sie macht grosse Reisen und nimmt am gesellschaftlichen Leben Theil.

Das Ungewöhnliche dieses Falles liegt darin, dass einmal das Mesenterium des Colon pelvin. und sigmoid. vollkommen verloren gegangen war, einschliesslich der grösseren Gefässe desselben und dass zweitens das hochgradig verengte Darmrohr schlingenförmig und zu einer Narbenmasse zusammengewachsen war. Es ist verwunderlich, dass unter solchen Verhältnissen die Stuhlentleerung überhaupt noch möglich gewesen ist. An der Verwachsungsstelle der Schlinge bereitete die Natur eine Art Ausheilung vor, indem sich eine Perforation gebildet hat, welche einen geradlinigen Verlauf des Darmes anbahnte.

Wie sollen wir uns den Verlauf der anatomischen Veränderungen vorstellen. Ich bin leider nicht in der Lage gewesen, das Präparat untersuchen zu können, weil dasselbe in der Wunde zurückblieb und gangränös wurde. Ich konnte während der Operation wahrnehmen, dass die innere Oberfläche des stricturirten Darmtheiles keine Faltungen der Schleimhaut zeigte, vielmehr derselben fast ganz beraubt schien. Das würde demnach uns in der Annahme bestärken, dass die von der Patientin angegebene Aetiologie, nämlich Ruhr vorgelegen hat. Danach würden wir uns vorstellen müssen, dass von den durch die Dysenterie an der Schleimhaut und dem übrigen Darmrand durch Gangränescenz erzeugten Defecten Ulcerationen, Entzündung und Eiterung auch in das Mesenterium fortgeleitet worden ist, dass die Secrete ihren Abfluss in den Darm gefunden haben und schliesslich das ganze Mesenterium sammt zugehörigem Darm in eine derbe Narbenmasse verwandelt worden ist.

Die bisher besprochenen Arten der zur Stenose führenden Erkrankung des Colon pelvin. und sigmoid., die gonorrh., syphilit., tuberculösen und dysenterischen haben alle das eine gemein, dass die primären und wesentlichsten Veränderungen sich im Bereich der Schleimhaut abspielen. Ich weiss wohl, dass die syphilitischen

Digitized by Google

und tuberculösen Processe im ersten Beginn vorwiegend in der Submucosa localisirt sind. Aber die Schleimhaut ist doch so früh in Mitleidenschaft gezogen, dass das Leiden in der Praxis in der Hauptsache als eine Erkrankung der Schleimhaut imponirt.

Noch viel seltener als diese von Erkrankungen der Schleimhaut ausgehenden Stenosen des untersten Colon sind solche, welche durch entzündliche Processe innerhalb der Darmwand erzeugt werden, und wo die Schleimhaut in der Hauptsache gesund bleibt, weder erhebliche Ulcerationen noch Defecte zeigt. Ueber derartige Stricturen ist in der Litteratur fast gar nichts berichtet, nur Graser[1]) hat 1898 einen Fall mitgetheilt und wichtige Studien daran geknüpft. Und doch besitzen dieselben eine nicht unerhebliche practische Bedeutung. Ich habe in den letzten Jahren 3 in die bezeichnete Categorie gehörige Fälle beobachtet und will zunächst wieder die Krankengeschichten mittheilen.

Fall II. Gottschalk, Otto, 42 Jahr. Rec. 18. 3. 98.

Der sehr fettleibige Herr hat in den letzten 2 Monaten an Beschwerden beim Stuhl gelitten. Vor 3 Wochen stellten sich Erscheinungen von Ileus ein, welcher gleich mit Erbrechen einsetzte, das anfangs grünlich war, seit gestern kothig geworden ist. In diesen drei Wochen gingen weder Flatus noch Stühle ab. Der Leib war bald aufgetrieben. Der Puls blieb um 100, bis gestern ein Collaps erfolgte.

Bei der Aufnahme zeigte der Patient grosse Schwäche, ein verfallenes Gesicht, halonirte Augen, cyanotische Hautfärbung, kühle Nasenspitze und Extremitäten, einen kaum fühl- und zählbaren Puls von 140—160, häufiges kothiges Erbrechen, starke Auftreibung und Spannung des Leibes, keine Spur von Peristaltik.

Diagnose: Darmparalyse entweder durch Ileus oder Peritonitis.

Operation 18. 3. ohne Narkose: Mittelschnitt. Auch Coecum noch stark aufgetrieben. Daher wird — da eine genaue Orientirung nach dem Hinderniss unmöglich ist, ein Anus praeternaturalis im Ende des Ileum angelegt. — Sofortige Eröffnung des Darmes. Enorme Mengen dünnen Kothes werden entleert.

Verlauf: Patient vermag sich nicht mehr zu erholen und stirbt am 21. 3.

Die Section ergab, dass keine Peritonitis vorhanden war, dass ein Ileus vorgelegen und das Hinderniss am Uebergang vom Becken in das S. romanum lag. Diese Stelle war als eine klein-faustgrosse harte Masse hinten im kleinen Becken in der Gegend der Linea innominata fixirt und vorn mit der Blase verwachsen. Anfangs glaubten wir, dass es sich um ein Carcinom handle.

---

[1]) Münchener med. Wochenschrift. 1899, No. 22 und Langenbeck's Archiv für klin. Chirurgie. Bd. 59, Heft 3.

Digitized by Google

Die genauere Untersuchung ergab aber, dass ein entzündlicher Process vorlag. In der Ausdehnung von etwa 6—7 cm war das Darmrohr von einer 1—2 Querfinger dicken Bindegewebsschwarte, welche in das anliegende Beckenbindegewebe übergriff, in welcher ein vielfach verzweigtes System von Fistelgängen sass, die durch eine von glatten Rändern umgebene Fistel mit dem Lumen des S.-R. communicirten. In den Gängen fand sich kothig riechender Eiter.

Das Darmlumen war hochgradig verengt, bis auf einen Durchmesser von 5—6 mm, im übrigen aber von Schleimhaut ausgekleidet, in welcher nur die schon erwähnte Fistel lag. Oberhalb der Strictur war der Darm sehr erweitert und seine Wand verdickt.

Bei der mikroscopischen Untersuchung (Prof. Orth) konnte Tuberculose und Lues ausgeschlossen werden. Es wird daher die Natur des Processes als eine einfach entzündliche bezeichnet und angenommen, dass durch eine Infection von der Mucosa aus eine periintestinale Entzündung mit Eiterung bestanden hat, welche zwar in das Darmlumen durchbrach, aber so schlechte Abflussbedingungen hatte, dass sie nicht ausheilte und durch den chronisch entzündlichen Reiz sich eine so gewaltige Narbenschwarte bildete, dass eine hochgradige Strictur entstand. Auffallend ist, dass die Anamnese für die früheren Stadien des Processes so wenig Anhaltspunkte gewährt.

Fall III. Geistert, Josef, 53 Jahr, Schneider. Rev. 26. 3. 1897.

Patient wurde gestern auf die innere Station aufgenommen. Er giebt an, niemals an Stuhlbeschwerden gelitten, alle Tage 2—3 mal breiige, eher dünne als feste Entleerungen gehabt zu haben. Der Leib soll nie aufgetrieben, sondern immer weich gewesen sein, — aber seit $^1/_2$ Jahren bemerkte er, dass 1—2 mal, später 3—4 mal am Tage Anfälle von Poltern und Gurren im Leibe auftraten, die nach Abgang eines Flatus nachliessen. Vor 8 Tagen, am 19. 7., stellte sich plötzlich Stuhldrang, — starke Diarrhoe und Erbrechen von dunkelbraunen bis schwarzen Massen — ein. Dann wurde der Leib in der Blasengegend schmerzhaft. Die Diarrhoen dauerten die ganze Nacht fort. Erbrechen erfolgte noch einmal.

Vom 20. 7. ab kein Stuhl mehr und keine Flatus. 21. 7. Ricinus. Andauernde Schmerzen in der Blasengegend. Uriniren erschwert. Der Leib wird aufgetrieben. 23. 7. reiste der Patient nach Berlin und konnte noch vom Bahnhof in die Wohnung gehen. Opium-Clystir steigert die Schmerzen, vermehrt die Auftreibung, erzielt keinen Stuhl.

Status: Aussehen nicht schwer verfallen. Nase und Extremitäten kühl. Zunge trocken. Temp. 38,4. Puls 120. Abdomen stark aufgetrieben und schmerzhaft. Peristaltik nicht vernehmbar. Nirgends Dämpfung.

Diagnose: Ileus.

Operation 26. 7.: Perityphlit. Schnitt. Bei Eröffnung der Bauchhöhle entleert sich ein Viertel Liter röthlich gelben serösen Exsudates. Darmschlingen und auch Colon ascend. stark gebläht. Das Hinderniss muss also noch weiter abwärts im Dickdarm liegen. Daher wird das Ende des Ileum als Anus praeternatural. eingenäht und sofort eröffnet. — Es entleeren sich enorme Mengen

Digitized by Google

dünnflüssiger Kothmassen auch in den folgenden Tagen. Der Bauch fällt etwas ein. Patient aber verfällt weiter und stirbt am 30. 7.

Bei der Section fand ich im obersten peritonealbedeckten Theil des

Fig. 2.

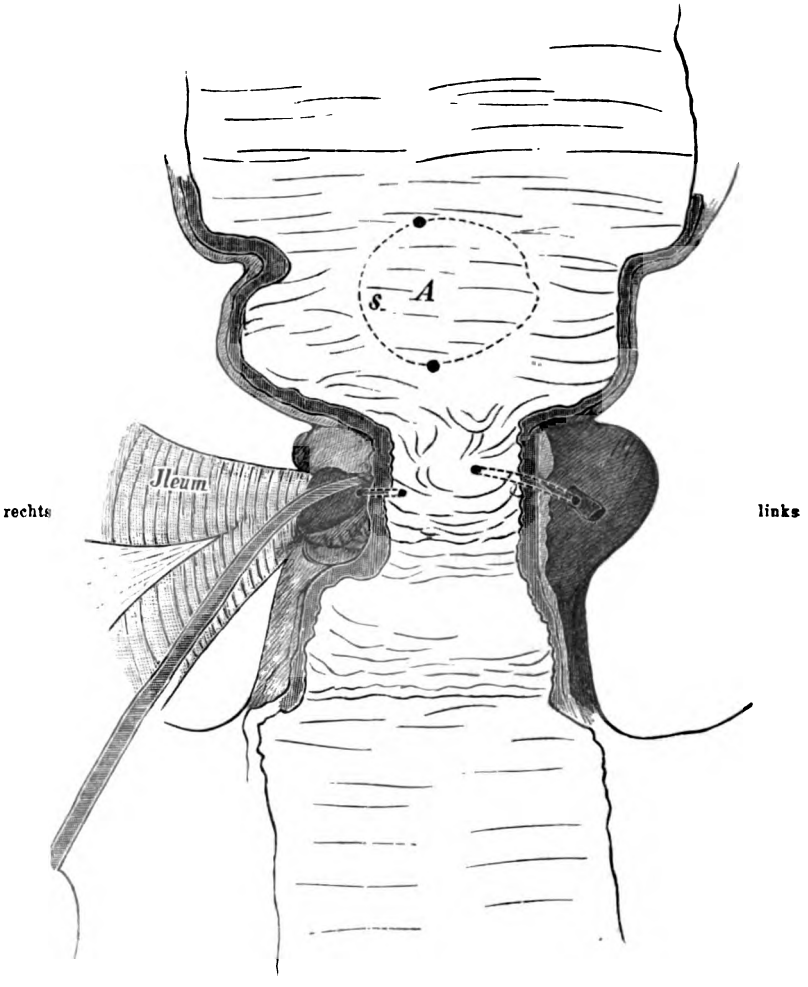

Mann Geistert. † 30. VII. 97. — Rechts unten aufgeschnitten.

Rectum, 6 cm über der Prostata beginnend, eine 4 cm lange circuläre Strictur des Mastdarms, welche eben für einen Bleistift durchgängig war. Die Schleimhaut war erhalten und nicht ulcerirt, bildete höhere dicht aneinander liegende

Digitized by Google

Querfalten, zwischen welchen mehrere feine schwer auffindbare Fistelöffnungen mit der Sonde gefunden werden konnten. Die übrige Wand des Mastdarms war im Bereich der Stenose in eine nahezu 2 Querfinger (3 cm) dicke Narbenschwarte verwandelt, welche also zwischen Peritoneum und Mucosa lag. In derselben liessen sich mehrere Fistelgänge, die sowohl durch die Mucosa mit dem Darmlumen, als auch mit einer kleinen kaum haselnussgrossen Abscesshöhle auf der vorderen seitlichen Circumferenz communicirten, nachweisen. Diese Abscesshöhle lag innerhalb der Narbenschwarte und war nach aussen durch die Adhaerenz des Proc. vermiform. und einer Dünndarmschlinge geschlossen. Mit letzterer stand sie durch einen Fistelgang in freier Communication.

Dicht oberhalb der Strictur fand sich noch eine thalergrosse flache submucöse Eiterhöhle (Figur 2 s. A), die durch zwei feine Fisteln mit dem Darmlumen communicirt. — Noch einige cm weiter hinauf war die Schleimhaut des stark dilatirten Colon noch ohne besondere Veränderungen, dann aber bis zur rechten Flexur mit unzähligen Kothgeschwüren, die zum Theil der Perforation nahe waren, bedeckt.

Das Präparat ist leicht zu deuten. Bei einer vor Jahren abgelaufenen Perityphlitis hatte sich zwischen dem perforirten Proc. vermif., einer Dünndarmschlinge und dem Rectum ein Abscess gebildet, welcher einmal in den Dünndarm und dann in die Wand des Mastdarms durchgebrochen war. In letzterer bildeten sich intramurale subseröse und submucöse Abscesschen und Fisteln, um welche herum im Lauf der Jahre sich eine dicke Narbenschwarte bildete, welche mit der ihr eigenen Neigung zur Schrumpfung die Strictur herbeiführte. Die Ausheilung konnte nicht erfolgen, weil durch die Communication mit Dünn- und Dickdarm immer von neuem Infectionserreger und Koththeilchen eintraten — wie bei einer Fistula ani completa.

Fall IV. Herr Sommerfeld, 58 Jahre alt, Rec. 1. 5. 99, gestorben 3. 5. 99, litt schon seit einiger Zeit an Schmerzen im Leib und Kreuz, an Kollern und Gurren im Leibe, abwechselnd an Diarrhoe und Verstopfung. In den letzten Tagen stellten sich äusserst heftige krampfartige Schmerzen im Bauch in der Coecalgegend ein, verbunden mit lautem Gurren. Bis vor 9 Tagen bestand Durchfall. Seitdem gingen weder Stuhl noch Winde ab. Erbrechen war nicht vorhanden.

Status: Auf der rechten Beckenschaufel, in der Ileocoecalgegend ist durch die Bauchdecken des sehr fettleibigen Patienten ein etwa kindskopfgrosser Tumor zu fühlen, welcher nach innen bis an die Mittellinie reicht und nach oben die Nabelhorizontale übersteigt. Der Tumor ist von der Unterlage nicht verschieblich, von derber Consistenz wie eine solide Masse, und besitzt eine exquisit höckerige Oberfläche.

Die Diagnose wurde auf ein stenosirendes Carcinom des Coecum gestellt, welches zu chronischem Ileus geführt hatte.

Operation: Bauchschnitt links von der Mittellinie. Der Tumor besteht in der Hauptsache aus einer Dickdarmschlinge und zwar des S. R., welches auf der rechten Beckenschaufel fortgewachsen ist, und einen Tumor von über

Digitized by Google

Faustgrösse bildet. Mit demselben sind oben mehrere Dünndarmschlingen, rechts das Coecum verwachsen. Ungemein schwierig war es, sich über den Verlauf des Colon zu orientiren. Das Quercolon lag nämlich in einem grossen linksseitigen scrotalen Bruchsack und konnte, weil angewachsen, nicht ganz aus demselben herausgezogen werden. Hinter demselben zogen die beiden Schenkel des S. romanum zum Tumor, in welchem sie nicht genau verfolgt werden konnten.

Da eine Lösung des Tumors, eine Exstirpation des vermeintlichen Carcinoms unmöglich erschien, wurde eine Enteroanastomose zwischen Ileum und S. romanum mittelst Murphy-Knopfes angelegt und der Bauch geschlossen.

Verlauf: Der Patient verfiel rasch und starb am 3. 5., also 2 Tage post operationem unter den Erscheinungen des fortschreitenden Ileus.

Das Präparat, welches bei der Operation gewonnen wurde, zeigte folgenden interessanten Befund: Die Darmschlinge, welche an der Bildung des Tumors auf der rechten Beckenschaufel den wichtigsten Antheil hatte, war das S. romanum mit seinem Mesenterium. Nach Ablösung der verklebten Dünndärme und des Colon ascendens zeigte es sich, dass der von links herüberziehende Schenkel des S. R. auf der rechten Beckenschaufel im Halbkreis den Tumor umging und sich als abführender Schenkel handbreit unterhalb von ersterem nach dem kleinen Becken zog. Das zwischen den beiden Schenkeln der S. R.-Schlinge ausgespannte Mesenterium von etwa Handbreite bildet die Hauptmasse des Tumors. Dasselbe bestand aus einer dicken knolligen Fettmasse und verlieh so der Oberfläche die höckerige Beschaffenheit.

Auf der Vorderfläche hatte die Geschwulst keine Verwachsungen mit den Bauchorganen — dagegen war die Hinterfläche mit der unteren Partie des Dünndarmmesenteriums, welches etwas nach rechts verschoben war, und dem Beckenschaufel-Peritoneum verwachsen. Bei Lösung dieser Verwachsungen gelangte man in eine Abscesshöhle innerhalb des S. Romanum-Mesenterium. Diese Höhle wurde begrenzt vorn und hinten von den beiden Blättern des Mesenteriums und nach rechts von der halbkreisförmig verlaufenden Flexur und nach links von der Mesenterialwurzel.

Die Darmschlinge war in der ganzen Ausdehnung von etwa 20 cm, in welcher sie den Mesenterialabscess umkreiste (in der Figur zwischen den beiden punctirten Linien), so weit die Circumferenz zwischen den Mesenterialblättern lag, von Eiter umspült.

Die Darmwand ist in diesem Bereich, soweit sie die Abscesshöhle des Mesenterium begrenzen hilft, in allen Schichten stark verdickt, in den oberen Partien zu einer bis fingerdicken Schwarte. In dem ausserhalb der Mesenterialblätter gelegenen Theil der Circumferenz (etwa $^1/_3$ der ganzen Circumferenz) ist die Darmwand nun auf etwa 4—5 mm verdickt. Durch die Verdickung der Wand ist das Darmrohr sehr starrwandig, gleichzeitig nicht unerheblich verengt worden. Die Mucosa-Circumferenz misst nur 4—7 cm, während der nach oben angrenzende Darmtheil gedehnt und erweitert ist, eine Circumferenz von über 12 cm besitzt.

Die Schleimhaut zeigt im Bereich der stenosirten Darmtheile eine

Digitized by Google

ungemein starke Wulstung und Faltung in transversaler Richtung. Die Querfalten sind wesentlich höher, $^3/_4$—$1^1/_2$ cm, und sehr viel näher aneinandergerückt als unter normalen Verhältnissen. Auch in longitudinaler Richtung sind Wülste zu Stande gekommen, aber in wenig auffallender Weise. Bei

Fig. 3.

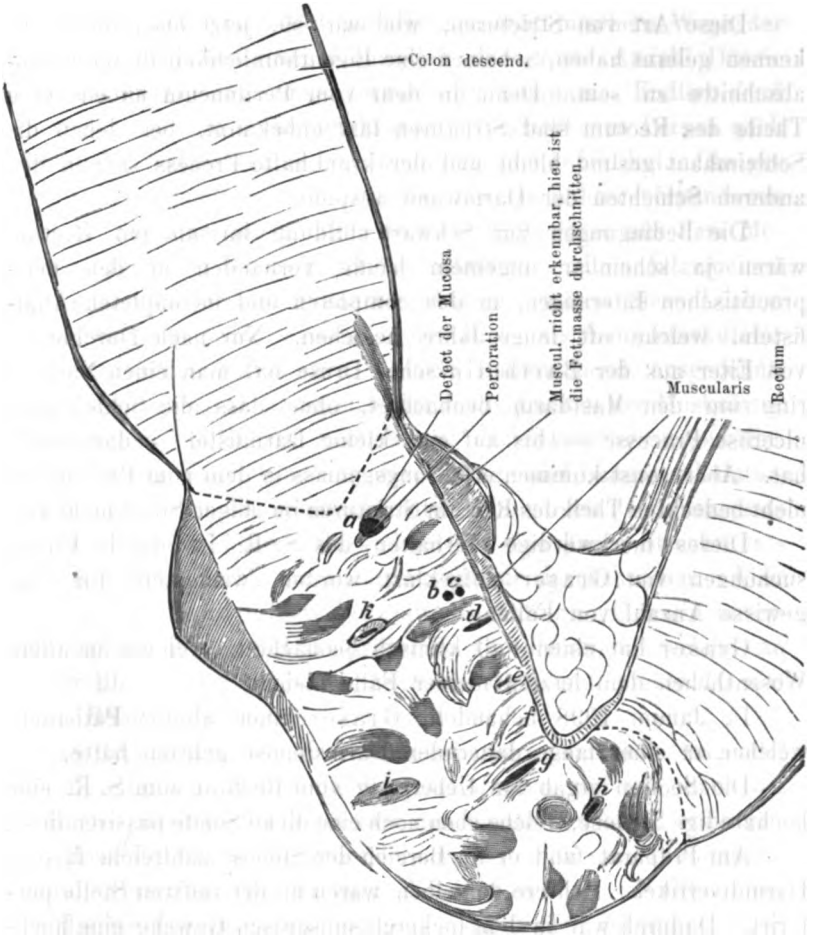

genauerem Zusehen erkennt man mittelst der Sonde im Thal zwischen den Schleimhautfalten trichterförmige Einsenkungen der Mucosa in die Darmwand, und zwar von $^3/_4$ bis $1^1/_2$ cm Tiefe. Im Ganzen konnte ich deren 16 finden. Sechs derselben, a, b, c, f, h, k, lassen die Sonde durch die Darmwand in die Abscesshöhle eindringen. Im Grunde von 2 derartigen Trichtern liessen sich etwa erbsengrosse Schleimhautdefecte nachweisen, welche von einer Granulationsfläche eingenommen waren.

Digitized by Google

Vier von den trichterförmigen Einstülpungen endigten blind und schienen durch die Muscularis hindurch in das schwartenartige Fettbindegewebe der Wand einzudringen. Die Anordnung der Divertikel ist derart, dass sie in dem dem Mesenterium zugekehrten Theil sitzen, während nur einer in der freien Darmseite localisirt ist. —

Diese Art von Stricturen, wie wir sie jetzt eben am S. R. kennen gelernt haben, scheinen eine Eigenthümlichkeit dieser Darmabschnitte zu sein. Denn in dem vom Peritoneum unbedeckten Theile des Rectum sind Stricturen fast unbekannt, bei denen die Schleimhaut gesund bleibt und der krankhafte Process sich in den anderen Schichten der Darmwand abspielt.

Die Bedingungen zur Schwartenbildung im unteren Rectum wären ja scheinbar ungemein häufig vorhanden in den periproctitischen Eiterungen, in den completen und incompleten Analfisteln, welche oft lange Jahre bestehen. Nur nach Durchbruch von Eiter aus der Bartholin'schen Drüse hat man einen Narbenring um den Mastdarm beobachtet, ohne dass die Schleimhaut ulceröse Processe — bis auf eine kleine Darmfistel — dargeboten hat. Aber sonst kommen erfahrungsgemäss in dem vom Peritoneum nicht bedeckten Theil des Rectum Stricturen im obigen Sinne nicht vor.

Dieses merkwürdige Verhalten des S. R. ist durch Untersuchungen von Graser aufgeklärt worden, wenigstens für eine gewisse Anzahl von Fällen.

Graser hat einen Fall klinisch beobachtet, welcher in allem Wesentlichen dem letzten meiner Fälle gleicht.

Im Januar 1898 behandelte Graser einen älteren Patienten, welcher an einer lange dauernden Darmstenose gelitten hatte.

Die Section ergab am Uebergang vom Rectum zum S. R. eine hochgradige Stenose, welche eben noch eine dicke Sonde passiren liess.

Am Präparat fand er im Bereich der Stenose zahlreiche falsche Darmdivertikel. Mehrere derselben waren an der tiefsten Stelle perforirt. Dadurch war in dem lockeren subserösen Gewebe eine hochgradige Entzündung entstanden, welche durch schwielige Induration und Narbenschrumpfung allmälig die Verengerung herbeiführte.

Graser ist nun weiterhin der Frage nach der Entstehung dieser Divertikel näher getreten.

Bisher hat man das Hauptgewicht auf eine Drucksteigerung im Darminnern durch Kothstauung, Stuhlverhaltung u. dgl. gelegt.

Digitized by Google

Hansemann[1]) war es gelungen, experimentell durch den Druck der Wasserleitung, den er auf das Darminnere wirken liess, Ausstülpungen der Schleimhaut in der Nähe des Mesenterialansatzes hervorzurufen, welche entlang den die Darmwand durchsetzenden Gefässen zu Stande kamen.

Graser ging nun auf pathologisch-anatomischem Wege der Frage nach und untersuchte zunächst eine grosse Anzahl Därme von beliebigen Leichen, ohne vorwärts zu kommen. Endlich fand er im S. R. einer an einer Herzkrankheit verstorbenen Person nach Injection der Gefässe zahlreiche kleine falsche Divertikel. Die genauere Untersuchung ergab Folgendes: Die normaliter vorhandenen Lücken in der Darmmuskulatur, welche die Gefässe aus dem Mesenterium durch die Darmwand hindurchlassen, sind im Allgemeinen relativ eng. An seinem Präparate dagegen waren diese Lücken verhältnissmässig weit, sowohl in der Ring- als Längsmuskulatur und die in ihnen enthaltenen Gefässe entsprechend ausgedehnt. Neben diesen Gefässen hatte sich durch die Lücken der Muskulatur an zahlreichen Stellen die Schleimhaut divertikelartig vorgewölbt. Bald führte der Kanal gradlinig durch Ring- und Längsmuskulatur, — bald erst durch die Ringmuskulatur, dann den Gefässen entlang zwischen den beiden Muskellamellen eine kurze Strecke entlang, um endlich durch die Längsmuskulatur durchzutreten. Aber immer folgten die Divertikel den Gefässen entlang. Graser untersuchte später noch 28 Darmpräparate von Personen, welche an schwerer Blutstauung im Bauch gelitten hatten und konnte 10 mal positive Befunde feststellen.

Die Reihenfolge der Erscheinungen wäre demnach folgende. Durch Blutstauung werden die Mesenterialvenen und mit ihnen die von ihnen passirten Muskellücken der Darmwand stark erweitert. Durch diese Lücken kann, besonders zu Zeiten, wo die Blutstauung temporär verschwunden ist und die Lücken nur unvollkommen durch die Gefässe ausgefüllt sind, — durch den intraintestinalen Druck die Schleimhaut divertikelartig durchgepresst werden. Diese Divertikel besitzen anfangs nur eine geringe Länge von wenigen Millimetern, können sich aber später bis zu 2 cm erweitern. Meist sind sie trichterförmig, manchmal zeigen sie an der Spitze jenseits

[1]) S. Graser l. c.

Digitized by Google

der durch die Muscularis gebildeten Zwinge eine knopfförmige Auftreibung. Entsprechend der anatomischen Vertheilung der Gefässe, welche bekanntlich an der von den Mesenterialblättern umfassten Stelle in die Darmwand eintreten, sind die Divertikel fast ganz ausschliesslich auf die Mesenterialseite des Darmes vertheilt, wie es auch an seinen Präparaten auf den ersten Blick auffällt.

Diese Divertikel fanden sich nach den bisherigen Erfahrungen fast nur im Bereich der Flexura sigmoidea. Da bisher nur von Graser und mir bezügliche Beobachtungen gemacht worden sind, so kann die Richtigkeit dieser anatomischen Thatsache nicht genauer geprüft werden.

Haben sich derartige Divertikel an der Flexur gebildet, so können dieselben zu verhängnissvollen Folgen führen. Bei der Häufigkeit, mit welcher diese Bildungen am S. R. nach Graser vorkommen sollen, ist es auffallend, dass derartige Complikationen, wie sie von Graser und mir beobachtet worden sind, uns im Allgemeinen nur sehr selten begegnen.

Sie entstehen dann in der Weise, dass vom Darm her Koththeilchen in das Divertikel gelangen, die — wie in den Lacunae Morgagni bei periproctitischer Entzündung oder im Proc. vermiformis — weil sie schwer in den Darm zurückbefördert werden können, zu Ulcerationen, Perforationen, zu periintestinalen Entzündungen und Eiterungen führen können, welche sich naturgemäss vorwiegend innerhalb des Mesenteriums abspielen werden. Merkwürdig ist es, dass in Graser's und meinem Fall eine ganze Anzahl von Divertikeln — bei mir von 10 Divertikeln 6 — mit der Abscesshöhle communicirte. Man muss wohl annehmen, dass von einem Divertikel aus sich zunächst eine Eiterhöhle gebildet hat, dass secundär die Abscesschen der anderen Divertikel in die grösste Höhle perforirten und mit ihr in Verbindung traten. Der Eiter kann nur ungenügend in den Darm entleert werden. So bilden sich Unterminirungen und ein Maschenwerk von Fistelgängen, welche sowohl im subserösen Gewebe als auch submucös verlaufen können. Um diese Fisteln und Höhlen bildet sich mit der Zeit ein schwartiges, entzündliches Gewebe von grosser Dicke bis zu 2 Querfingern, welches den Darm theilweise oder ganz umfassen kann. Diese undehnbaren Schwarten sind schon allein im Stande, die Kothpassage im Darm zu erschweren. Sie besitzen aber ausser-

Digitized by Google

dem noch die Eigenschaft, stark zu schrumpfen, wodurch starke Verengerung des Darmes erzeugt werden muss. Dieselbe gab sich in meinem Falle anatomisch durch die starke Faltung der Schleimhaut in querer und longitudinaler Richtung zu erkennen. Die Stenose wurde schliesslich so stark, dass sie zu einem tödtlichen Ileus führte. Die Eiterungen im Mesenterium und der Darmwand können weiterhin zu Verwachsungen mit den benachbaren intraabdominellen Organen führen und eventuell Durchbrüche etc. erzeugen.

Nach diesen Auseinandersetzungen ist mein Fall 4 nach allen Richtungen aufgeklärt und verständlich. Was den Fall 2 Gottschalk anlangt, so halte ich es für sehr wahrscheinlich, dass der Krankheit ebenfalls eine Divertikelbildung zu Grunde gelegen hat, weil die Verhältnisse im Allgemeinen genau so lagen, wie in Graser's und meinem 4. Fall, doch kann ich es nicht beweisen, weil das Präparat nicht mehr vorhanden ist und s. Z. auf das Vorhandensein von Divertikeln nicht geachtet worden ist.

Der Fall 3 Geistert endlich schien mir durch die Antheilnahme des Proc. vermiform. und einer Dünndarmschlinge an der Wand eines Mesenterialabscesses des S. R. bisher als geklärt mit der Annahme, dass ein vom Processus vermiform. ausgehender Abscess zu den weiteren Folgezuständen den Anlass gegeben habe. Ich muss nun sagen, dass ich diese Auffassung auch jetzt noch für die richtige halte, indessen kann nicht absolut ausgeschlossen werden, dass auch hier eine Divertikelbildung vorgelegen habe, dass dadurch ein Mesenterialabscess secundär eine Verwachsung mit Dünndarm und Proc. vermif. und weiterhin eine Perforation in die angewachsene Dünndarmschlinge verursacht habe. Da ich auch dieses Präparat nicht mehr besitze, so kann die Entscheidung nicht geführt werden.

Noch will ich bemerken, dass mir nicht bekannt ist, ob bei Fall 2 Gottschalk und 4 Sommerfeld ein Herzleiden vorhanden gewesen ist. Indessen erfreuten sich beide einer sehr starken Fettleibigkeit. Fall 4 mit den Divertikeln war Restaurateur und hat die letzten 10 Jahre seines Lebens wegen ausgedehnter Ulcera cruris und Varicositäten des Beines fast ganz in sitzender Stellung zugebracht. Unter diesen Verhältnissen kann gewiss eine stärkere Stauung im Pfortadergebiet vorhanden gewesen sein.

Digitized by Google

Es handelt sich in den drei von mir besprochenen Fällen und in dem Falle von Graser um eigenartige Stenosen des Darmes, welche sich in der Hauptsache dadurch charaterisiren, dass im Gegensatz zu den gonorrhoischen, syphilitischen, tuberculösen, dysenterischen und den an Proctitis chronica oder Stercoral-Geschwüren sich anschliessenden Stricturen, bei welchen die Erkrankung der Schleimhaut das Wesentliche darstellt, hier die Schleimhaut in der Hauptsache gesund bleibt und durch Entzündung und Eiterung in der Darmwand und dem periintestinalen Gewebe Narbenschwarten erzeugt werden, welche in Folge Schrumpfung die schwersten, zum Tode führenden Stenosen der Darmröhren erzeugen können.

Wichtig ist, dass diese Stricturen nur im Colon pelvin. und sigmoid. vorkommen.

Diese Localisation ist für 2 Fälle durch die von Graser entdeckte Neigung dieser Darmabschnitte zu Divertikelbildungen bestimmt, für einen dritten wahrscheinlich erklärt.

Dagegen kann im 4. Fall die Ursuche der Strictur sehr wohl durch einen periappendiculären Abscess gegeben worden sein.

Digitized by Google

XLVII.

(Aus dem St. Hedwigs-Krankenhaus zu Berlin.)

Ein Fall von Polyposis recti et intestini crassi.

Nachträgliche Bemerkungen zu dem von mir in Langenbeck's Archiv für klin. Chirurgie, Bd. 58 Heft 2 besprochenen Fall[1]).

Von

Professor Dr. J. Rotter.

(Mit 2 Abbildungen.)

Das Praeparat von der Polyposis recti et intestini crassi stammt von der Patientin Rittel, über welche ich Ihnen vor $1^1/_2$ Jahren berichtete[2]). Es betrifft jenen Fall, bei dem ich zwei Jahre vor jener Vorstellung (3 Jahre vor ihrem Tode) ein malignes Adenom des Rectum exstirpirt hatte. Bald danach traten locale Recidive auf, mit welchen sie als unheilbar aus dem Krankenhaus entlassen wurde.

Ein Vierteljahr nach ihrer Entlassung stellte sich die Patientin mit einer Spontanheilung des Recidivs vor. Sie ist 3 Jahr nach der Operation an einer Metastase in der rechten Beckenschaufel gestorben und hat uns dieses Präparat geliefert.

Zunächst, m. H., zeige ich Ihnen das untere Mastdarmende, wo s. Z. die Spontanheilung des malignen Adenoms eintrat. Sie sehen, die Geschwulst ist nicht wiedergekehrt und die wunderbare Spontanheilung hat also bis zum Tode bestanden.

Der übrige Dickdarm zeigt uns ein schönes Bild der Polyposis intestini crassi.

Dieselbe war zu Lebzeiten der Patientin bei Gelegenheit von 2 Laparotomien diagnosticirt worden. Man fühlte, wenn man

---

[1]) Vorgetragen in der Freien Vereinigung Berliner Chirurgen am 12. II. 1900.

[2]) Langenbeck's Archiv f. klin. Chirurgie. Bd. 58, Heft 2.

Digitized by Google

die Wände des Dickdarmes zwischen den Fingern hin und her gleiten liess, die Unebenheiten der Schleimhaut. Gleichzeitig wurden damals zwei grössere Polypen von Haselnussgrösse festgestellt und durch eine kleine Incision des S. R. und des Colon transversum exstirpirt. — Dieselben erwiesen sich mikroskopisch als einfache

Fig. 1.

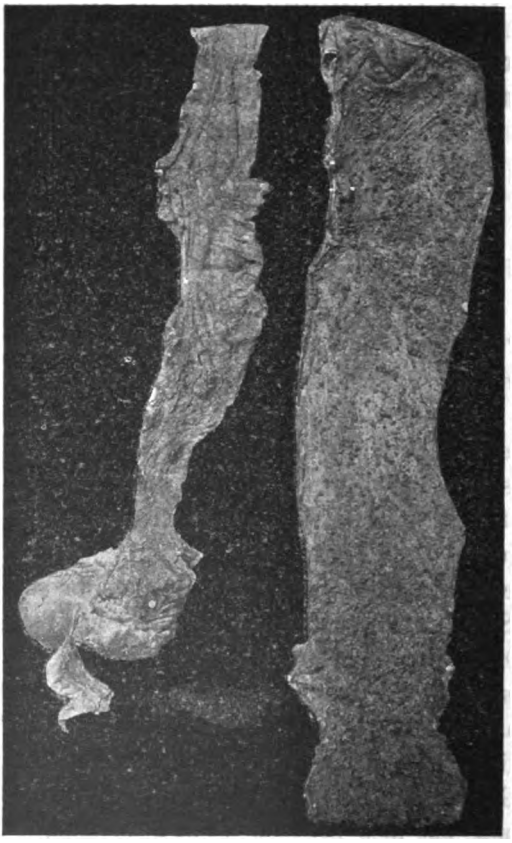

gutartige Schleimpolypen. Am Präparat kann man nun das Alles sehen, was damals gefühlt wurde. Der grösste Theil des Dickdarmes ist mit hanfkorn- bis erbsen- bis bohnengrossen Polypchen wie besät (wie das Bild zeigt). Fast ganz verschont ist das Colon ascendens und der obere Theil des Rectum —, soweit derselbe s. Z. nicht exstirpirt wurde. Im S. Romanum finden sich von den

Digitized by Google

kleineren Excrescenzen nur ganz wenige und daneben in Abständen von 8 cm 3 haselnussgrosse langgestielte Polypen. Dagegen ist das Colon transversum und descendens und Coecum so ungemein dicht von den kleineren Polypchen besetzt, dass man kaum noch etwas von normaler Schleimhaut sieht. Von grösseren wallnuss-

Fig. 2.



grossen Polypen finden sich in diesem Bereich nur zwei, und zwar einer am linken und einer am rechten Ende des Colon transversum. Der Proc. vermiformis ist frei, ebenso der Dünndarm. Die mikroskopische Untersuchung (Prof. Orth) von drei verschiedenen Stellen hat überall das Gleiche ergeben: Wucherung des Zwischengewebes, und des Epithels in Form von Schläuchen, die meist weiter

Digitized by Google

sind als normale Krypten; das Epithel vielfach höher, etwas stärker färbbar, auf den meisten Stellen zahlreiche Becherzellen sichtbar; vor Allem scharfe Abgrenzung der Wucherung gegen die Submucosa durch die Muscularis mucosae. Es handelt sich also um einfache gutartige Schleimpolypen. — Die Untersuchung des Beckentumors ergab ein Adenocarcinom, in welchem die Epithelzapfen meist solide waren, zum Theil aber noch Lumina zeigten.

Nach diesem Befund möchte ich den Fall folgendermassen auffassen: Von den gutartigen Polypen des Dickdarmes kann die Metastase im Beckenknochen nicht ausgegangen sein. Sie muss vielmehr von dem durch die Operation entfernten malignen Adenom des Mastdarms oder den nachträglich spontan geheilten lokalen Recidiven abgegeben worden sein.

Wie seiner Zeit die mikroskopische Untersuchung und klinische Beobachtung, so hat nachträglich noch die Metastase bewiesen, dass es sich bei dem exstirpirten Tumor des Mastdarmes in der That um eine echte maligne Neubildung gehandelt hat. Um so wunderbarer erscheint es nunmehr, dass trotzdem die Spontanheilung erfolgt und bis zum Tode bestanden hat.

Digitized by Google

XLVIII.

Zur Diagnose und Behandlung der Darmocclusionen.

Von

Dr. A. von Bergmann

in Riga.

Ueber ein Jahrzehnt ist dahingegangen, seitdem Madelung auf dem Chirurgencongress 1889 die Ileusfrage zur Discussion gebracht und damit die Reihe von Mittheilungen eröffnet hat, welche seitdem wiederholentlich dem Chirurgencongress vorgelegen haben.

Von diesen Mittheilungen sind mehrere von allgemein anerkannter grundlegender Bedeutung für den Ausbau unserer heutigen Anschauung geworden.

Vielleicht angeregt durch die Arbeiten des Chirurgencongresses hat auch der VIII. Congress für innere Medicin mit der Ileusfrage sich beschäftigt. Seine Verhandlungen lassen als Votum der Majorität — wenn man so sagen darf — den Ausspruch erkennen, dass die Resultate der exspectativen Behandlung noch nicht schlecht genug, die der chirurgischen nicht gut genug sind, um eine ausschliesslich chirurgische Behandlung des Ileus zu verlangen.

Dieser Ausspruch ist bisher noch nicht revocirt worden. Zwar hat die chirurgische Literatur werthvolle statistische Zusammenstellungen gebracht, welche eine wesentlich höhere Heilungsziffer für die operativ behandelten Ileusfälle ergeben, als die 35 pCt. Heilung, welche Bülau, Curschmann[1]) und Goltdammer[2]) für die exspectativ behandelten Fälle herausgerechnet haben; allein

[1]) Verhandlungen des VIII. Congresses für innere Medicin.
[2]) Berliner klin. Wochenschrift 1889.

Digitized by Google

diesen Statistiken gegenüber lässt sich einwenden, dass sie Tumoren und Tuberculose in die Berechnung hineingebracht, welche durch ihre wesentlich günstigere Heilungsziffer die Prognose der Ileusoperation in freundlicherem Licht erscheinen lassen, als das von Naunyn[1]) z. B. zugegeben wird, welcher aus seinen eigenen Erfahrungen und dem Studium der einschlägigen Krankengeschichten „keinen Enthusiasmus" für die Frühoperation hat bekommen können.

Auch dieser Ausspruch steht noch unwiderrufen da, er sowohl, wie jedoch auch die vielen hervorragenden Arbeiten der Chirurgen, welche für die Frühoperation eintreten und die Indicationen für eine solche zu begründen suchen, werden nicht eher zu einer allgemeinen Verständigung führen, als bis der Vorschlag Nothnagel's, den er in seinem hervorragenden Lehrbuch der Darmkrankheiten gemacht hat, acceptirt wird, dass wir nämlich den Krankheitsbegriff „Ileus" völlig über Bord werfen, unsere Diagnose dagegen auf den anatomischen Befund gründen und sie dementsprechend benennen.

Thun wir das, so werden von vornherein alle Statistiken hinfällig, die, wie diejenige Goltdammer's — ich verweise auf die Kritik derselben durch Obalinski[2]) — unter 50 Fällen von Ileus allein 12 mit anatomisch nicht präcisirter Diagnose bringt und die 9 Heilungen, die diese Gruppe aufweist, einfach zu Gunsten der exspectativen Behandlung von Axendrehung, Strangulation, Incarceration innerer Hernien etc. überträgt.

Nothnagel's Vorschlag in seiner imponirenden Einfachheit enthebt uns aller Schwierigkeiten in Bezug auf die Beurtheilung, ob im gegebenen Fall ein dynamischer oder mechanischer oder gar adynamischer (Murphy) Ileus vorliegt; er macht es aber andererseits unmöglich, dass man in Passivität gehüllt, einen von vornherein für die Operation besimmten Fall exspectativ anschaut, weil sich das klassische Bild des Ileus noch nicht aufgerollt habe.

Es blieben dann zwei Hauptgruppen des Darmverschlusses übrig, die der Occlusion des Darmes durch ein von aussen her wirkendes Moment, das das Lumen des Darmes verlegt, sei es, dass dieses Moment in Form eines Stranges den Darm abschnürt,

---

[1]) Ueber Ileus. Grenzgebiete, Bd. I, pag. 98.

[2]) Ueber Laparatomie bei innerem Darmverschluss. Langenbeck-Archiv. Bd. 48, pag. 1.

Digitized by Google

ihn incarcerirt, sei es, dass es durch Drehung der Darmaxe oder durch Invagination nicht nur das Darmlumen sperrt, sondern in hervorragendem Maasse das Mesenterium der betroffenen Darmschlinge schädigt — und die Obturation (oder Obstruction nach Treves) des Darmes, welche auf einem Verschluss des Darmes beruht, der durch seinen Inhalt — Kothballen, Gallensteine, von der Darmschleimhaut augegangene Tumoren, zu Stande kommt oder dadurch, dass ein durch Adhäsionen ausgeübter Zug — also ein äusseres Moment — die Verlegung des Darmlumens besorgt.

Im Allgemeinen würden diese beiden Gruppen sich decken mit den von Zoege v. Manteuffel[1]) aufgestellten des Strangulations- und Obturationssileus, welche Bezeichnungen nach dem vorhin Angeführten, nur ihr Epitheton Ileus eliminiren müssten.

Zoege von Manteuffel hat selbst in seiner interessanten Arbeit über den Volvulus coeci[2]) den Unterschied dieser beiden Formen des Darmverschlusses fallen lassen, der darin bestand, dass bei Strangulationsileus sofort operirt werden sollte, während bei Obturationsileus abgewartet werden durfte, resp. die Palliativoperation der Enterostomie ihre Indication finden sollte.

Allein Zoege von Manteuffel sowohl wie Zeidler[3]), der den gleichen Standpunkt theilt, haben für ihre Obturationsfälle eine grössere Mortalitätsziffer als für die Strangulationen.

Dieses Ergebniss spricht bereits an und für sich gegen die theoretisch behauptete geringe Dringlichkeit der Operation bei der Darmobturation gegenüber der Occlusion.

Berücksichtigt man ferner, dass die Grenze zwischen beiden Verschlussformen (Occlusion und Obturation) keine scharfe ist, so muss für die Occlusion sowie für die Obturation in erster Linie die Operation vorgeschlagen werden, allerdings mit der Einschränkung, dass die einfachste Form der Obturation, die durch Kothmassen, nur in solchen Ausnahmefällen die Operation erfordert, wie sie von Kocher[4]) citirt worden sind. Oder mit andern Worten: dort, wo wir die Art der Obturation näher präcisiren, den betreffenden

---

[1]) Zur Diagnose und Therapie des Ileus. Langenbeck-Archiv, Bd. 41, pag. 565.

[2]) Volkmann's klinische Vorträge. N. F. 260.

[3]) Beiträge zur Pathologie und Therapie des Darmverschlusses. Grenzgebiete, Bd. V, pag. 569.

[4]) Ueber Ileus. Gebiete, Bd. IV, pag. 195.

Digitized by Google

Erkrankungsfall unter der Specialdiagnose: Koprostase, Carcinom, Tuberculose, Aktinomycose oder Lues von der Gesammtgruppe der Obturationen abgrenzen können, hat die dieser Specialgruppe entsprechende Behandlung Platz zu greifen, welche im ersteren Fall auf der Application der verschiedenen Formen der hohen Eingiessungen sich beschränken, in den übrigen Fällen aber zur provisorischen oder definitiven Enterostomie, der Darmresection oder Darmausschaltung schreiten wird.

Derjenigen Darmobturation gegenüber, welche sich klinisch nicht von der Occlusion abgrenzen lässt, giebt es ebenso wie bei der Occlusion nur die eine Therapie: die möglichst schleunige Laparotomie, die so zeitig kommen soll, dass die Wegsamkeit des Darmes wiederhergestellt werden kann, bevor noch eine nachhaltige Schädigung der Darmwand oder des Mesenteriums Platz gegriffen hat, die nun ihrerseits eine besondere, die Laparotomie schwer complicirende Operation — die Darmresection — erfordert.

Ist die Erfüllung dieser Forderung immer und unter allen Umständen zu realisiren?

Unbedingt nein! Es giebt eine Anzahl von Darmocclusionen — namentlich sind das die Dünndarmvolvuli und die mit Verknotung combinirten Axendrehungen — bei denen überaus rasch die ausgedehntesten Veränderungen der Schleimhaut und des Mesenteriums des Darmes Platz greifen, die in Oedem, venöser Stauung, blutiger Suffusion und Nekrose bestehen, dass auch die — wenig Stunden nach dem Eintritt der Katastrophe vorgenommene Laparotomie zu spät kommt.

Bei den anderen Fällen lässt aber leider oft genug — auch heute noch — eine übermässig lang ausgedehnte Opiumbehandlung die günstigste Zeit für die operative Hülfe vorübergehen. Zum Theil deswegen — weil der „Ileus“ nicht deutlich genug ausgesprochen ist oder weil der behandelnde Arzt schwankt, ob er es mit einem dynamischen oder mechanischen Ileus zu thun hat oder weil er entweder über den Sitz und die Art des Verschlusses sich nicht klar werden kann oder endlich die Deutung der vorhandenen Localsymptome ihm Schwierigkeiten bereitet. Und diese Schwierigkeiten werden nicht beseitigt, wenn er zur Literatur seine Zuflucht nimmt oder Gelegenheit gehabt hat, persönlich die Meinungsverschiedenheit der Autoren kennen zu lernen.

Digitized by Google

Auf der einen Seite wird als wichtiges Symptom für die eine rasche chirurgische Intervention fordernde Darmocclusion die local meteoristisch geblähte Schlinge hingestellt, während auf der anderen Seite die Aufblähung, die peristaltische Steifung einer bestimmten Schlinge als Indication für den Eingriff angesehen wird.

Von der einen Seite wird behauptet, dass die meteoristisch geblähte Schlinge die Tendenz zeige, nach vorn zu treten, somit sich der Palpation stelle, die andere betont, dass selbst maximal geblähte Schlingen nicht palpirt werden können, weil sie an der hinteren Bauchwand fixirt sind, ja, dass „fast ausnahmslos" die Strangulation einer Darmschlinge an der hinteren Bauchwand stattfinde [Schlange][1]).

Selbst in der Auffassung des Gesammtbildes der Erkrankung stehen sich die Ansichten gegenüber. Während Naunyn[2]) keinen Fall kennt, wo primäre Peritonitis diagnosticirt worden und eine richtige primäre Obstruction vorhanden gewesen wäre (das Umgekehrte kommt wohl vor), betont Kocher[3]), dass im Anfangsstadium bei einzelnen Fällen die Differentialdiagnose zwischen „Peritonitis und Ileus" nicht gemacht werden könne.

Sollte die Differenz dieser letzteren beiden Anschauungen nicht daraus zu erklären sein, dass der Chirurg frühestens gegen Ende des Anfangsstadiums den Kranken sieht, während der praktische Arzt dagegen nach Beginn der Erkrankung gerufen wird, daher eher in der Lage ist, bei der eben einsetzenden Peritonitis das Fehlen der für die Occlusion charakteristischen localen Veränderungen am Darm zu constatiren, als der Chirurg, dem der Kranke mit inzwischen stark ausgeprägtem Meteorismus gebracht wird, und der nun vor der schwer zu entscheidenden Frage steht, ob nicht hinter der Auftreibung und Spannung des Leibes eine versteckt liegende, occludirte Schlinge sich verberge.

Zur Beseitigung des Dilemma kann die Anamnese eine gute Handhabe geben, sie braucht es aber nicht zu thun, schliesslich muss die Narkose die Aufklärung bringen, ohne welche wir in schwierigen Fällen nicht auskommen können.

Die Entscheidung, ob eine local meteoristisch geblähte Darm-

---

[1]) Ueber den Ileus. Volkmann's klinische Vorträge. N. F. 101.
[2]) Ueber Ileus. Grenzgebiete, I. pag. 98.
[3]) A. a. O.

Digitized by Google

schlinge vorhanden ist, kann nur bei Dickdarmocclusionen durch einfache Inspection und Palpation festgestellt werden, jedoch auch da nicht immer. So berichtet Leichtenstern[1]) über einen Fall von Flexurvolvulus, wo die vorherrschend Blut, keine Gase, nur spärlich Kothbröckel enthaltende Flexur grösstentheils im kleinen Becken, also der Palpation unzulänglich, lag.

Von 15 Axendrehungen der Flexur meiner Beobachtungen habe ich einmal durch zu Hülfenahme der Narkose erst die colossal geblähte Schlinge von der allgemeinen mächtigen Auftreibung des Leibes abgrenzen können; zweimal gelang es überhaupt nicht, die stark geblähte Flexur als solche zu erkennen, da sie unter das Diaphragma nach links oben und das andere Mal nach links hinten (allerdings bei einem Kyphotischen) verlagert war.

Gilt das für den Dickdarm, so liegen für den Dünndarm noch mehr derartige Mittheilungen vor. So berichten Nothnagel[2]), Prutz[3]) u. a. über Fehlen des Meteorismus bei der Strangulation.

Auch aus meiner Erfahrung kann ich einen Fall (Tab. A. I. 3) hinzufügen, wo der strangulirte Darm vollständig collabirt gefunden wurde.

Derartige Ausnahmen können jedoch nicht die Bedeutung der Kader'schen Experimente herabsetzen, nur lässt sich das, was das Experiment festgestellt hat, nicht in schematischer Weise auf die Beobachtung am Menschen übertragen.

Der locale Meteorismus der strangulirten Schlinge tritt mit der Gesetzmässigkeit ein, wie es das Experiment zeigt, und bestätigen die Ausnahmen nur diese Regel, allein das Verhalten des übrigen Darmes modificirt das Bild, je nachdem er die Erscheinungen der Stauung, Dilatation und Lähmung oder der verstärkten Peristaltik erkennen lässt. Dass die strangulirte Schlinge allein meteoristisch gebläht bleibt, ist relativ selten.

Die Kader'schen Experimente beweisen, dass der locale Meteorismus in erster Linie auf die Strangulirung des Mesenteriums zurückzuführen ist. Allein eine derartig mit vorwiegend mesenterialer Betheiligung abgeschnürte Schlinge wirkt doch als denkbar stärkstes obturirendes Moment auf den oberhalb gelegenen Darm

---

[1]) Verhandlungen des VIII. Congresses für innere Medicin.
[2]) Lehrbuch der spec. Pathologie und Therapie.
[3]) Mittheilungen über Ileus. Langenbeck-Archiv. Bd. 60. pag. 323.

Digitized by Google

und muss durch Obturation seines Lumens die Erscheinungen hervorrufen, welche ebenfalls auf Grundlage der Experimente von Kader, Nothnagel u. A. characteristisch für die Obturation sind. So ist in den 15 Fällen von Flexurvolvulus meiner Zusammenstellung 10 mal der ganze Dickdarm und besonders das Coecum stark gebläht. Einmal ist durch eine derart intensive Blähung eine Gangrän des Quercolons und nicht der torquirten Flexur zu Stande gekommen.

An dieser oberhalb des Flexur-Volvulus stattfindenden meteoristischen Auftreibung betheiligt sich in meinen Fällen der Dünndarm nicht — mit einer Ausnahme. Er zeigt entweder keine Veränderung oder er ist sogar auffallend contrahiert. Eine peristaltische Steifung desselben ist auch in dem einen Ausnahmefall nicht beobachtet worden.

Das Bild ändert sich aber, sobald die Occlusion am Dünndarm Platz gegriffen hat. Bei den Fällen exquisit mesenterialer Betheiligung, wie beim Volvulus und der Invagination, herrscht der locale Meteorismus vor. Nur einmal ist von den in Betracht kommenden 14 Fällen (von den Fällen der Tab. A. V. kommen 2 als in extremis eingeliefert nicht in Betracht) peristaltische Steifung einer Darmschlinge notirt, gegenüber 4 Fällen in denen der locale Meteorismus von vornherein deutlich ausgesprochen war und 5 weiteren Fällen, in denen man sich erst mit zu Hülfenahme der Chloroformnarcose von seinem Vorhandensein überzeugen konnte.

Die inneren Incarcerationen liessen 3 mal deutliche peristaltische Steifung einer Schlinge erkennen und 2 mal localen Meteorismus, allerdings einmal erst nach Erschlaffung der Bauchdecken in der Chloroformnarcose.

In den 4 Fällen der Occlusion durch ein Meckel'sches Divertikel, bei denen der Verschluss doch ein ausschliesslich das Darmrohr betreffender, das Mesenterium unbetheiligt lassender ist, hat sich 2 mal die meteoristische Blähung des Darmes oberhalb der Occlusion fühlen lassen können, davon 2 mal mit Hülfe der Narcose, welche sogar im 4. Fall die Palpation des occludirenden Divertikels selbst ermöglichte.

Nur ein einziges Mal fehlt in diesen Fällen die peristaltische Steifung einer Schlinge.

Für die Strangulationen endlich, bei denen die abschnürende Wirkung auf das Mesenterium eine wechselnde ist, die trotz schein-

Digitized by Google

bar exquisit ausgesprochener Strangfurche die Mesenterialgefässe relativ intact lassen kann, wurde einmal peristaltische Steifung constatirt, während 6 mal der locale Meteorismus das Symptom gab auf welches hin die Diagnose der Darmocclusion und namentlich die Bestimmung des Sitzes derselben möglich wurde. —

Unter 54 Fällen von Darmocclusion wurde nur einmal operirt, wo in Narcose kein localer Meteorismus vorhanden war, sondern nur deutliches Plätschergeräusch auf die am stärksten geblähte und gelähmte Schlinge, mithin den Sitz der Occlusion hinwies.

3 mal wurde ausschliesslich allgemeiner Meteorismus und kein locales Symptom constatirt, alle diese 3 Fälle wurden in extremis eingebracht, eine Untersuchung in Narcose wurde bei ihnen daher auch nicht mehr vorgenommen.

In einem 4. Falle (Hernia diaphragmatica incarcerata) konnte der locale Meteorismus des incarcerirten Intestinalabschnittes durch Plätschergeräusch und tympanitischen Percussionsschall im Thoraxraum nachgewiesen werden, ein 5. endlich hatte die occludirte und torquirte Schlinge in seinem Scrotalbruch.

Die localen Erscheinungen sind es, die uns nicht nur die Diagnose ermöglichen, sondern namentlich den Ort, wo wir einzugreifen haben, weisen, am deutlichsten dann, wenn dieselben in einer meteoristischen Blähung der strangulirten Schlinge bestehen, dieselbe fällt, wenn sie auch klein ist, durch ihre Resistenz auf, welche bei gespannten Bauchdecken oft genug undeutlich, bei Erschlaffung derselben mitunter verblüffend deutlich wird. Natürlich darf man beim Dünndarm besonders nicht immer erwarten, die Schlingenform des occludirten Darmtheils so deutlich zu palpiren, wie das oft bei der Flexur auch ohne Narcose möglich ist, allein die resistente Partie — der Tumor — ist so unverkennbar, dass, wo wir ihn finden, ein Irren in Bezug auf den Sitz des Verschlusses ausgeschlossen ist.

Weniger deutlich ist der Befund, wo wir nur eine geblähte Schlinge fühlen, die nicht den Eindruck der festen Resistenz des Tumors macht; dürfen wir sie als die der Occlusion zunächst gelegene also in erster Linie durch Stauungsmeteorismus aufgetriebene Darmpartie auffassen, oder liegt sie weit ab von der Occlusionsstelle und stellt nur einen beliebigen Abschnitt des hoch hinauf meteoristisch geblähten Darmes dar?

Digitized by Google

Ganz dieselbe Frage tritt in den Vordergrund bei der peristaltisch sich blähenden Schlinge, auch diese steift sich, wie Nothnagel das betont, durchaus nicht immer direct über dem Hinderniss, sondern kann von demselben durch eine mehr oder weniger ausgedehnte geblähte, ruhig daliegende Darmpartie getrennt sein, diese letztere braucht nicht gerade sich in dem Zustande absoluter Lähmung zu befinden. Der Fall 9 der Tabelle A I illustrirt das. Hier hatte sich schon früh eine deutliche peristaltische Steifung einer Dünndarmschlinge im Epigastrium eingestellt. Weil die Lage dieser Schlinge constant die gleiche blieb, weil die Steifung in exquisit tetanische Starre überging, nahm ich an, die Schlinge befinde sich direct über dem Hinderniss.

Bei der, unter nicht besonders günstigen äussern Umständen (Villa am Strande, Beleuchtung durch ein paar Petroleumlampen) vorgenommenen Laparotomie hatte ich dann die Enttäuschung, dass diese Schlinge nur eine von den vielen geblähten Schlingen war, die wirr durcheinander fallend, die dem Hinderniss unmittelbar anliegende, stark geblähte aber kurze Darmpartie vollständig verdeckten, so dass ich den zusammengefallenen Dickdarm aufwärts verfolgend, erst nach Hinzufügen noch einer queren Incition endlich die Strangulation finden und beseitigen konnte.

Auf diese Enttäuschung musste ich gefasst sein, denn die durch Tage an derselben Stelle sich steifende Schlinge, die man auch sonst als stärker gelbliche Partie erkennen konnte, war in tiefer Narcose plötzlich verschwunden.

Die peristaltisch sich steifende oder die als meteoristisch gebläht, palpirbare Schlinge hat keine auf den Sitz der Occlusion hinweisende Bedeutung, wenn sie nicht in der Narcose an Resistenz gewinnt.

Das Plätschergeräusch in der gelähmten, weit dilatirten Darmpartie über der Occlusion ist nur mit Reserve für die Localisation des Verschlusses zu verwerthen, da dieses Geräusch auch in entfernteren, dilatirten Darmabschnitten zu Stande kommen kann.

Unsere Diagnose soll also — um kurz zu recapituliren, geleitet werden durch das v. Wahl'sche Symptom, das, gestützt auf die Kader'schen Untersuchungen, von Zoege von Manteuffel in einen klinischen Lehrsatz gefasst und von Schlange mit einem wichtigen Amendement versehen worden ist.

Digitized by Google

Wie sollen wir uns nun, auf diesem Standpunkt stehend, den Fällen der Gruppe VI Tab. A gegenüber verhalten?

Es handelt sich da um 4 Fälle, bei welchen die Erscheinungen der Darmocclusion plötzlich einsetzten, in kurzer Zeit das klassische Bild des Ileus aufrollten; — bis auf einen hatten alle Kothbrechen, das Aussehen war äusserst verfallen, der Puls klein und frequent.

Allein ausser starker Spannung und Auftreibung, sowie Druckempfindlichkeit des Leibes war der palpatorische Befund ein negativer. In zwei Fällen ermöglichte es die Narcose stärker gefüllte und geblähte Darmschlingen zu palpiren, denen jedoch die charakteristische Resistenz fehlte.

Die Operation ergab nur in einem der Fälle eine Axendrehung im untersten Theil des Ileum, die jedoch das Mesenterium so wenig alterirt hatte, dass bei der Section keine Strangulationsmarke zu finden war, in den übrigen Fällen fand man sich plötzlich dem Uebergang von geblähtem zu zusammengefallenem Darm gegenüber, ohne dass man sich recht vergewissern konnte, welches Moment hier occludirend gewirkt hatte.

Die Operation hat in 3 Fällen den letalen Exitus nicht aufhalten können. Die Section ergab dann stets Veränderungen der Schleimhaut in mehr oder minder grosser Ausdehnung, Dilatation des Dünndarms meist über der Ileocoecalklappe, die unvermittelt in normal breiten und normal beschaffenen Darm überging.

Einmal erstreckte sich die Dilatation bis zum Colon descendens, von wo ab der Dickdarm collabirt, resp. strangförmig contrahirt war.

In einem Fall erfolgte der Tod 24 Tage nach der Laparotomie infolge einer zu frühzeitig vorgenommenen Secundärnaht, welche die auseinandergesprengten Mm. recti zusammenbringen sollte; auch hier waren noch in der Schleimhaut des Ileum Faltenblutungen und nekrotische kleine Stippchen zu constatiren.

Was hat in diesen Fällen vorgelegen?

Der von Heidenhain[1]) einer eingehenden Besprechung unterzogene Enterospasmus könnte nur auf den Fall 41 Anwendung finden, während die übrigen unter die von Rokitanski, Heschel,

[1]) Beiträge zur Pathologie und Therapie des acuten Darmverschlusses.

Digitized by Google

Foerster bereits erwähnten arterio-mesenterialen Occlusionen fallen würden, welche in neuerer Zeit von Albrecht[1]) bearbeitet worden sind.

Diese Occlusionen betreffen mit Vorliebe das Duodenum, jedoch auch das untere Ende des Ileums. Die von Rokitanski[2]) behauptete rein mechanische Wirkung des in das kleine Becken herabhängenden Dünndarmconvoluts befriedigt eigentlich sehr wenig, es fehlen eben alle sichtbaren Zeichen der mechanischen Occlusion.

Wir müssen zunächst auf eine Deutung dieser Fälle verzichten und uns mit der Constatirung ihres Vorkommens begnügen.

Eine andere praktisch bedeutende Frage ist jedoch die, sollen diese Fälle operirt werden?

Stellen diese Fälle nicht etwa das Contingent, an dem die innerliche Verabfolgung des Mercurius vivus ihre Triumphe feiert? Immer wieder stösst man auf Berichte über eine erfolgreiche Kur durch Mercurius vivus. Dass dieser bei irgend einer anderen Gruppe der Darmocclusion anders als in deletärster Weise wirken könnte, ist sicherlich ausgeschlossen, hier jedoch muss die Möglichkeit zugegeben werden, dass die durch ihn mächtig angeregte Peristaltik den arterio-mesenterialen Verschluss zu heben im Stande wäre, da eben dieser Verschluss ein labiler, kein fixirter, durch ein sichtbares occludirendes Moment gegebener ist.

Ob sich ein Chirurg zu dieser Therapie entschliessen würde, ist natürlich eine andere Frage. Denn es bleibt, ungeachtet des negativen palpatorischen Befundes die Möglichkeit namentlich einer inneren Incarceration offen, bei der es am schwersten ist, die locale Blähung des durch die Incarceration betroffenen Darmabschnittes zu constatiren.

Das Rationellste bleibt der Eingriff angesichts des deletären Verlaufs der in wenig Tagen zum Ende führenden Erkrankung.

Die Heilungsziffer wird trotz solcher Unglücksfälle, wie sie der Fall 40 darstellt, voraussichtlich eine grössere sein, als bei der innerlichen Anwendung von Mercurius vivus.

Wenden wir uns nun zur Gruppe der Obturationen (Tab. B).

Ist klinisch ein Unterschied zwischen den Obturationen und

[1]) Virchow's Archiv 156, pag. 285.
[2]) Der arterio-mesenteriale Darmverschluss.

Digitized by Google

den Occlusionen zu constatiren? Auch bei den Obturationen ist die peristaltisch sich steifende Schlinge keineswegs die Regel, sie ist bei dieser insgesammt 8 Fälle umfassenden Gruppe nur zweimal exquisit vorhanden gewesen und fünfmal hat die vermehrte Resistenz des geblähten Darmes auf den Sitz der Obturation hingewiesen, allerdings dreimal erst nach Anwendung der Narkose.

Was den Unterschied der Obturationsfälle den Occlusionen gegenüber giebt, ist die Anamnese. Selbst da, wo die völlige Obturation plötzlich das Bild des Ileus aufrollt, hat sich die Katastrophe meist seit längerer Zeit angebahnt.

Wenn wir uns die Fälle der Tab. A und B auf das typische Bild des Ileus ansehen, so fehlt an demselben Manches.

Von den 66 Fällen war bei 11 gar kein Erbrechen aufgetreten (je 2 Dünndarmvolvuli und Strangulationen, 5 Flexurvolvuli, je 1 innere Incarceration und Obturation durch Adhäsionen).

Kothbrechen ist nur 15 mal vorgenommen (4 mal bei den Strangocclusionen, je 3 mal bei der Gruppe VI Tab. A und der Gruppe I der Tab. B; 2 mal bei Dünndarmvolvulus und je 1 mal bei der Occlusion durch das Meckel'sche Divertikel, bei innerer Incarceration und Invagination.

Wir sehen demnach, dass an den Cardinalerscheinungen des Ileus trotz schwerster Occlusion eine — das Erbrechen — in $^1/_6$ der Fälle gänzlich fehlt, das andere — Kotherbrechen — in nicht ganz 23 pCt. der Fälle vorhanden ist. Es darf also nicht auf die Entwickelung des typischen Ileus gewartet werden. Das meist rasch sich einstellende schlechte Aussehen der Kranken, der Halo um die Augen, der kleiner und frequenter werdende Puls sind Erscheinungen, die den Ileussymptomen vorauseilen und die dringend mahnen, dass höchste Gefahr im Verzuge ist und dass nicht gezögert werden darf mit der Feststellung des Localbefundes am Abdomen.

Zu den 66 Fällen der beiden Tabellen A und B kommen 15 Fälle der Tab. C, die exspectativ behandelt worden sind, so dass mein Material insgesammt auf 81 Fälle sich stellt.

Die Fälle dieser 3. Gruppe betreffen ebenfalls Obturationen, die mit spontan wieder wegsam gewordener Darmpassage entlassen worden sind; zweimal wurde vor der Entlassung der Ein-

Digitized by Google

griff proponirt, zu dem sich die eine Kranke (Tab. C 13) nachträglich entschlossen hat, es handelte sich bei ihr um Actinomycose. Die Darmerkrankung, welche die Ileussymptome hervorgerufen hatte, war spontan zur Ausheilung gekommen, jedenfalls wurde bei der Laparotomie der Darm weder der Bauchwand adhärent, noch sonstwie verändert gefunden. Der Bauchwand adhärirte nur noch das Netz und zeigte das Peritoneum parietale um die Anheftungsstelle des Netzes herum ein verändertes, durch alte Auflagerungen unebenes Aussehen.

Der 2. Fall ist nach Mittheilung von Verwandten in ein langwieriges Siechthum verfallen, hat jedoch noch etwa 2 Jahre seine Entlassung überlebt. Der behandelnde Arzt soll die Diagnose Darmkrebs gestellt haben.

Die Fälle der Tab. C sind theils direct mit der Diagnose Ileus, theils mit der Annahme der voraussichtlich nicht zu vermeidenden Operation der chirurgischen Abtheilung zugewiesen worden und in der That hat dann auch Tage hindurch bei der Mehrzahl von ihnen die Operation im Vordergrunde der Deliberationen gestanden.

Was unterscheidet denn nun diese Fälle von denen der beiden anderen operativ behandelten Gruppen?

Gemeinsam sind ihnen der acute Beginn, die heftigen Schmerzen im Leibe, die Verhaltung von Stuhl und Winden und das meist (unter 15 Fällen 10 mal) vorhandene Erbrechen, allein nur ein einziges Mal steigerte sich dieses bis zum wirklich fäculenten und einmal ist dasselbe blutig gewesen, eine Erscheinung, die bei den Occlusionen 2 mal beobachtet wurde. Ferner ist die Verhaltung von Stuhl und Winden nicht in allen Fällen von vornherein eine absolute, auch haben in nahezu der Hälfte der Fälle (6—7 mal) Lavements Winde und Kothbröckel zu Tage gefördert, ehe der absolute Verschluss eintrat, für dessen Vollständigkeit — das haben die Fälle dieser Kategorie mit den veritablen Occlusionen gemein — ein gründliches Abführmittel gewöhnlich den letzten Schlussstein bildet.

Lassen also die Fälle dieser Kategorie in Bezug auf die Anfangserscheinungen des Leidens eine gewisse Abschwächung gegenüber den Occlusionen erkennen, so tritt ein solcher Unterschied besonders deutlich zu Tage in Bezug auf die Schwere des All-

Digitized by Google

gemeinbefindens und Aussehens der Kranken, sowie endlich auch hinsichtlich des localen palpatorischen Befundes. Bis auf drei Kranke, von denen einer einen kaum fühlbaren, die beiden anderen einen schwachen, unregelmässigen Puls hatten, fällt bei den Uebrigen der gute, nur wenig beschleunigte Puls auf, es fehlt ferner — bis auf 2 Ausnahmen — das verfallene Aussehen, die Halonirung der Augen. Relativ häufig ist eine stärkere Temperaturerhöhung[1]) notirt, wohl ein Ausdruck der katarrhalischen Erkrankung der Darmschleimhaut, welcher in diesen Fällen, als dem verursachenden Moment, wahrscheinlicher Weise eine grössere Rolle zukommt, als das bisher gewöhnlich angenommen wird.

Und nun die Localerscheinungen.

Der Meteorismus, die Spannung des Leibes, seine gelegentliche Druckempfindlichkeit sind genau in derselben Weise vorhanden, wie wir sie bei den anderen beiden Gruppen notirt finden. Es fehlt aber der locale Meteorismus, wie wir ihn bei den enorm geblähten, occludirten Dickdarmschlingen finden.

In 10 Fällen palpirte man eine geblähte Darmschlinge, die sich nicht tetanisch steifte, ihren Ort nicht wechselte, mithin ein durchaus ähnliches Verhalten zeigte, wie die oberhalb einer Strangocclusion gelegenen Darmpartien.

Den Unterschied bildet das gelegentliche Undeutlichwerden, resp. zeitweilige gänzliche Verschwinden der Schlinge, was beweist, dass diese geblähte Schlinge nicht gelähmt ist. Also: einerseits das Fehlen jener mächtigen, peristaltischen Steifung, mit der die stricturirte Schlinge ihren Inhalt über das Hinderniss hinauszudrängen sucht, andererseits das Fehlen der in unveränderlicher Ausdehnung gelähmt daliegenden occludirenden Schlinge charakterisiren die Fälle dieser Kategorie.

Dass die Entscheidung über die Beschaffenheit der palpablen Darmschlinge sehr schwierig sein kann, ist von vornherein zuzugeben, sie kann schliesslich die Zuhülfenahme der Untersuchung in Chloroformnarkose erfordern (Fall 6 Tab. C).

Allein auch das Ergebniss der Untersuchung in der Narkose

---

[1]) Zu dem käme in Betracht, dass nach den Versuchen Bókai's und Tothmayer's (Lukjanow)*) der Fieberzustand als solcher die Darmbewegung hemmende Nervenapparate erregt.

*) Grundzüge einer allgemeinen Pathologie der Verdauung. Leipzig 1899.

Digitized by Google

ist nicht ganz eindeutig und verweise ich da auf die Erfahrungen, die in dem Fall I 9 der Tab. A gemacht worden sind.

Den Entschluss gegen die Operation wird in diesen Fällen die Berücksichtigung der Anamnese und namentlich das in der Regel gute Aussehen des Kranken geben.

Gelingt es, die Darmpassage wieder herzustellen, und ich habe dazu nur hohe Lavements, Oeleingiessungen, Priessnitz'sche Einpackung des Leibes, bei Erbrechen eventuell eine Magenspülung in Anwendung gebracht — (eine sehr günstige Wirkung glaube ich einer Magnesia usta-Schüttelmixtur [10:150] zugestehen zu müssen.) — dann wird man am zusammengefallenen Abdomen sich davon zu überzeugen im Stande sein, ob eine mechanische Ursache für die Obturation vorgelegen hat, die nun unter sehr viel günstigeren Bedingungen zu beseitigen ist, oder ob die ganze aufregende Scene nur auf einem functionellen Versagen des complicirten Mechanismus beruht, dem die Beförderung des Darminhalts obliegt.

Sobald der Ileus als Krankheitsbegriff eliminirt ist, wird es nicht vorkommen können, dass die eben abgehandelten Fälle in eine Kategorie mit den verschiedenen Gruppen der Tab. A zusammengefasst werden und nun gefolgert wird, da diese Fälle gesund geworden sind, so kommt es eben vor, dass sich die Strangulation spontan wieder lösen kann.

Das Einzige, was nach den gegenwärtigen Erfahrungen wohl festzustehen scheint, ist die Möglichkeit, dass halbe Axendrehungen der Flexura sigmoidea zurückgehen können, persönlich habe ich mich davon nicht überzeugen können. Dann sind zweifellos Invaginationen durch unblutige Manipulationen wieder rückgängig geworden. Dass die behauptete spontane Lösung einer Strangulation vorkommen solle, erscheint mir sehr zweifelhaft, nach dem Bilde zu urtheilen, das sich mir beim Freilegen einer solchen Strangulation geboten.

Es bliebe somit nur noch die Gruppe VI der Tab. A übrig, in die allerdings ein Theil dieser 15 Fälle hineinrubricirt werden könnte.

In der That liesse sich schwer etwas dagegen anführen, denn die Unterschiede, welche in dem acuten Einsetzen der Erscheinungen der Gruppe VI, in dem hochgradigen Verfall des Aussehens und der Herzkraft bestehen, sind nur graduelle.

Digitized by Google

Wenn wir die Gruppe der exspectativ behandelten Fälle specieller classificiren wollen, so könnten wir etwa drei Fälle der Gruppe VI zuzählen; zwei Fälle gehören zu den Obturationen, welche durch Erkrankung der Darmwand bedingt sind (Carcinom, Actinomykose), die übrigen halte ich für Erkrankungen, bei denen eine functionelle Störung, wahrscheinlich auf katarrhalischer Grundlage, vorliegt.

Dass sich diese Fälle von den gewöhnlichen Koprostasen durch das längere Anhalten der Ileussymptome und die anfängliche Erfolglosigkeit der Lavements unterscheiden, beruht aller Wahrscheinlichkeit nach wohl darauf, dass die Stagnation in der Beförderung des Darminhaltes bereits höher oben, etwa an der Ileo-coecalklappe Platz gegriffen hat.

Vergleicht man nach den Tabellen A. und B. die Geheilten und die Todesfälle, so versteht man, wie vom rein statistischen Standpunkte aus Naunyn „keinen Enthusiasmus für die Frühoperation hat gewinnen können".

Am frühesten werden zur Operation getrieben die durch die Intensität der Strangulation am Schwersten erkrankt sind, die sich vor den offenbar entsetzlichen Qualen nicht zu bergen wissen, das sind die Fälle von Verknotungen, bileptischem Verschluss (Nothnagel), bei denen trotz der Kürze der Erkrankung die Darmwand und ganz besonders die Darmschleimhaut hoch hinauf blutig suffundirt sind.

Die Frage, wie diese Fälle zu Grunde gehen, ist noch immer offen, ob man nun mit Nothnagel die Antwort in der nervösen Reflextheorie suchen oder mit Humbert, Bouchard, Buchanan, Albu u. A. die Todesursache in einer Intoxication sehen will, für die ja durch die ausgedehnten Schleimhautveränderungen eine genügende Erklärung vorhanden wäre.

Thatsache ist, dass diese Fälle nach den bisherigen Erfahrungen trotz frühesten Eingriffs rettungslos verloren sind. Wüsste man daher genau, wie beschaffen die Occlusion ist, so könnte man von der Operation sehr wohl abstehen, da sie das Leben des Erkrankten zu retten nicht im Stande ist, allein wir können unsere Diagnose nicht derart präcise stellen.

Namentlich wo es sich um Dünndarmocclusionen handelt, kann der thatsächliche Befund doch recht anders aussehen, als

Digitized by Google

wir ihn uns nach dem Ergebniss unserer Palpation vorgestellt haben. In dieser Beziehung ist namentlich der Fall 37 lehrreich.

Wir können daher nicht anders handeln, als den einmal constatirten mechanischen Verschluss aufzusuchen und zu beseitigen, wenn anders solches der Kräftezustand des Patienten noch zulässt, wobei noch zu bemerken wäre, dass mit der Beseitigung der Occlusion der schwache, elende Puls mitunter (bei Frühoperationen) wieder eine ganz gute Qualität zurückgewinnt.

Wenn wir bei den eben erwähnten Fällen ungeachtet der Beseitigung des Verschlusses bisher nicht im Stande gewesen sind, das Leben zu erhalten, so haben wir doch die einzige rationelle Hülfe dem Leidenden angedeihen lassen, die überhaupt möglich ist, und die insofern eine Erleichterung seiner Lage bringt, als sie die entsetzlichen Schmerzen entfernt, die selbst grossen Morphiumgaben gegenüber sich refractär erweisen können.

Nur der operative Weg kann uns schliesslich vielleicht doch noch dazu führen, einen Theil auch dieser Kranken dem Leben zu erhalten. Wie das geschehen soll, muss allerdings noch die Zukunft lehren.

Eine Entleerung der occludirten Darmpartie, nachdem man die Verknotung gelöst, gelingt nur sehr unvollkommen, denn der durch die intensive Strangulation des Mesenterium schon früh gelähmte Darm befördert seinen Inhalt nicht weiter, sondern es läuft nur soviel Darminhalt ab, als aus der angeschnittenen Schlinge rein mechanisch abfliesst, wir hätten dann die Wahl, ob wir nach Zeidler[1]) den Darm multipel punctiren und ihm wenigstens seine Gasspannung nehmen, oder ob wir zur Resection schreiten sollen.

Wie weit soll dieselbe ausgedehnt werden? Ich habe sie in der Länge von 3 m ausgeführt und doch keinen Erfolg erzielt. Man kann in solchen Fällen, wo die Veränderung der Schleimhaut bis ins Duodenum reicht, doch nur partiell reseciren in der Hoffnung, dass der zurückgelassene, weniger veränderte Darm sich rascher erholen und früher functionsfähig werden wird.

Und was soll man in den Fällen machen, wo neben der ausgedehnten Veränderung der Dünndarmwand an der Stelle des Dickdarms, welche an der Verknotung betheiligt war, ganz die gleichen Veränderungen vorliegen?

---

[1]) a. a. O.

Digitized by Google

Die Zukunft wird darüber zu entscheiden haben, ob durch ausgedehnteste Resection (die Grenzen des physiologisch Erlaubten sind stetig immer weiter gesteckt worden) doch noch etwas zu machen wäre, oder ob die von Senn[1]) und Obalinski[2]) vorgeschlagene Enteroanastomose durch Entlastung den gelähmten Darmstrecken Hülfe bringen könnte?

In Bezug auf die Dickdarmocclusionen stehen nicht nur der Diagnose bedeutend geringere Schwierigkeiteiten entgegen, es ist auch der Therapie der Weg präciser vorgezeichnet, und die Prognose ist daher eine viel bessere.

Ueberall wo die Veränderung der Darmwand eine hochgradige, ist der erkrankte Darm zu reseciren.

Nach Obalinski, Eiselsberg, Koch, Budberg u. A. ist aber auch die Flexura sigmoidea zu reseciren, wo ein Recidiv des Verschlusses — es handelt sich hierbei immer um Volvulus — zu erwarten steht. Dieses Recidiv ist überall da zu erwarten, wo mesenteriale Schrumpfungen Platz gegriffen haben, die durch eine immer intensivere Annäherung beider Flexurschenkel an ihren Fusspunkt einen Zustand herbeiführen, wie er von Riedel[3]) in drastischer Weise geschildert worden ist.

Ueberall, wo es zu einer schweren Erkrankung der Darmwand oder deutlicher Gangrän derselben gekommen ist, wird selbstverständlich als einziges Mittel die Resection anzuwenden sein, allein in den allermeisten Fällen wird der letale Ausgang nicht abzuwenden sein, wenigstens ist von meinen derartigen Kranken keiner mit dem Leben davongekommen.

Beim Volvulus der Flexur, der durch mesenteriale Schrumpfung zu Stande gekommen ist, liegt gewöhnlich auch noch eine beträchtliche Darmauftreibung oberhalb des Volvulus vor, die sich bis auf das Coecum hin erstreeken kann.

Wo sollen wir nun hier reseciren?

Die Entfernung der torquirten Flexur allein würde sicherlich nicht genügen, wir hätten den geblähten, mehr oder weniger gelähmten Dickdarm in seiner grössten Ausdehnung noch vor uns und befänden uns in der Verlegenheit, ob wir ihn trotz seines functions-

---

[1]) The surgical treatment of Volvulus. The medical News. Novembre 1889.
[2]) Ueber den Bauchschnitt bei innerem Darmverschluss. L. A. 38.
[3]) Verhandlungen des Chirurgen-Congresses 1898.

Digitized by Google

untüchtigen Zustandes mit dem Rectum vereinigen oder nur eine Enterostomie machen oder ob wir ihn in toto reseciren sollen.

Diesen letzteren radicalsten Eingriff würde aber nur der kleinste Theil der Erkrankten vertragen, die beiden anderen Wege würden gleichfalls nur dann zum Ziele führen, wenn der Kranke die Zeit zu überstehen im Stande wäre, die verstreichen muss, ehe der gelähmte Darm wieder functionsfähig wird.

Ich habe, wo ich mich in einem solchen Dilemma befand, den Flexurvolvulus retorquirt, die Flexur durch ein per anum eingeführtes Rohr, und da diese Manipulation allein sich als ungenügend erwies, auch noch durch directe Incision gründlich entleert und nun durch eine Anastomose mittelst Murphyknopfes das Coecum mit dem Rectalschenkel der Flexur möglichst tief vereinigt. Es gelingt das ohne besondere Spannung ganz wohl, liegt doch schon unter ganz normalen Verhältnissen die Flexur nicht selten am Coecum, um wie viel leichter ist es daher bei abnorm langem Mesenterium und dilatirtem Darm die Vereinigung dieser beiden Darmtheile herzustellen.

Der Murphyknopf garantirt die sofortige Entleerung des ins Coecum hinabrückenden Dünndarminhalts und hindert zugleich übermässige Gasspannung im gelähmten Dickdarm. Ihm haftet nur der Uebelstand an, auf den Prutz[1]) aus der Königsberger Klinik aufmerksam gemacht hat, dass er eventuell nicht hält.

Ich habe einen Todesfall zu beklagen, der am sechsten Tage nach der Operation nur dadurch herbeigeführt wurde, dass der Murphyknopf Necrose der Darmwand in grösserer Ausdehnung verursacht hatte und ausgerissen war. Ich hatte nicht tamponirt, weil mir bei der vorzüglichen Adaption der Darmwände durch den Knopf (derselbe war jederseits durch einen kleinen Schlitz eingeführt worden) und Versicherung desselben durch eine Reihe Serosanähte ein Unglücksfall ausgeschlossen erschien.

Mit der unberechenbaren, bei der Veränderung der Darmwand aber immer möglichen Necrose wird man demnach zu rechnen und lieber jedesmal die Anastomose durch sorgfältige Tamponade sicher zu stellen haben.

Wo die Spannung zu stark wäre, ist die Anastomose mit einer

---

[1]) Langenbeck's Archiv, Bd. 60. pag. 323. Mittheilungen über Ileus.

Digitized by Google

Ileumschlinge zu machen, wie eine solche von Schulten[1]) bereits ausgeführt worden. Ein derartiger Patient überlebte infolge seines desolaten Zustandes die Operation nur um eine Stunde, trotzdem er unter Schleich'scher Anaesthesie operirt worden war.

Zwei weitere Fälle von Anastomose des Coecum mit der Flexur (einer combininirt mit einer Resection des gangränösen Quercolon) haben die Operation um 14, resp. 12 Stunden überlebt und während dieser Stunden ausgiebigst Stuhlgänge gehabt. Die Indication der Darmentleerung wurde also durch die Anastomose voll erfüllt.

Zwei Fälle endlich sind genesen, von denen der erste, ein 76jähriger Mann, auch heute noch 2 Jahre nach der Operation lebt und sich einer durchaus normalen Darmthätigkeit erfreut. Dem zweiten Fall hat durch secundäre Resection die Flexur entfernt werden müssen.

Der Kranke, der stark hustete und sehr unvernünftig presste, hatte trotz 2etagiger Naht die Laparotomiewunde gesprengt, und war die Flexur vorgefallen. Bei bestem Wohlsein verliess der Hergestellte das Krankenhaus, über sein weiteres Schicksal habe ich nichts weiteres erfahren können.

Wenn ich das in den beigefügten Krankengeschichten gesammelte Material meiner Abtheilung veröffentliche, so muss ich von vornherein hervorheben, dass das Gesammtresultat der Operationen an demselben kein glänzendes ist.

Reduciren wir auch die 66 Fälle, die in den Tabellen A und B geordnet sind, nach Abzug der nicht mehr operirten oder in extremis zur Operation gekommenen Fälle, die theils auf dem Tisch, theils 1—3 Stunden nach dem Verlassen desselben, gestorben sind, auf 56 Fälle, so ist nicht mehr als ein Viertel (25 pCt.) geheilt.

Dieses Resultat kann fraglos gebessert werden, je mehr Erfahrungen der Operateur in der Technik sammelt, noch mehr aber, je besser wir lernen, den mechanischen Darmverschluss zu erkennen und mit dieser Erkenntniss ihn früh zu operiren.

Einen Fortschritt in dieser Richtung wird die Emancipirung von dem Ileus als Krankheitsbegriff bringen.

[1]) Citirt nach Zeidler a. a. O.

Digitized by Google

Tabellarische Uebersicht.

A. Occlusionen.

I. Darmverschluss durch Strangulation.

1. M. Sch., 33 a. n., Beamtenfrau, 23. 10. 93. rec. — 1884 Parametritis im Anschluss an Wochenbett. Eiterabgang per Rectum. — 17. 10. plötzlich Schmerzen im Leibe und Stuhlverhaltung. 18. 10. Erbrechen, das nur am 20. 10. sistirte. 22. 10. Kothbrechen. Pat. hat am 17. Ol. ricini, am 22. 10. Bitterwasser genommen. — Kräftig, blass, Cyanose der Lippen, Augen eingefallen und halonirt. P. frequent, aber ziemlich kräftig. T. normal. — Allgemeine Auftreibung des Leibes. Dämpfung in d. r. Lumbalgegend, von da bis zur Nabelhöhe aufsteigend. — Deutliche Resistenz um den Nabel herum, welche als solche sich auch bei der combinirten Untersuchung (p. rect.) abtasten lässt. — 140 Stdn. nach der Erkr.: 25. 10. Medianschnitt. Stark geblähte durch einen festen Strang abgeschnürte Dünndarmschlinge. Perforation in der Strangfurche. Der ganze Dünndarm ist stark gebläht. — Gest. 24. 10. — Keine Section gestattet.

2. A. M. 29. a. n. Arbeiter. 27. 1. 1894 rec. — In der Nacht auf den 25. 1. plötzlich heftige Schmerzen im Leibe. Verhaltung von Stuhl und Winden. Hat nicht erbrochen. — Kräftig, verfallenes Aussehen, Cyanose. Augen eingesunken. P. nicht zu fühlen. — Allgemeine Auftreibung, Dämpfung in beid. Lumbalgegenden. — In der Narkose überall gleichmässig geblähter Darm zu palpiren. Plätschern in der Ileo-Coecalgegend. — Einige 60 Stunden nach der Erkr.: 27. 1. Medianschnitt. 4 Fuss lange schwarzgrüne Dünndarmschlinge durch einen Netzstrang occludirt. Der ganze Dünndarm ebenfalls stark gebläht. — Gest. 27. I. — Kein Section gestattet.

3. S. L. 36 a. n. Händlersfrau. 31. 1. 1894. Seit 10 Jahren Obstipation. die stetig schlechter geworden. Abdominaltumor vor 11 Monaten operirt. — In der Nacht vom 9. zum 10. 1. Verhaltung von Stuhl und Winden, 3maliges Kothbrechen. Besserte sich allmälig. — Gracil, Ernährung reducirt. 4. 6. T. 36,9. Ventralhernie. — Schlinge in der linken Inguinalgegend. — Peristaltik intermittirend ohne zur maximalen Steifung zu führen. — ca. 600 Stdn. nach der Erkr.: 5. 2. Incision am l. äussern Rectusrande. Durchtrennung von mehrfachen Adhäsionen, deren eine eine Dünndarmschlinge zeltförmig aufgehoben hat. — Gest. 9. 2. — Section: kein flüssiges Exsudat, im Grunde des kleinen Beckens einige ccm blutigen Serums. Stark geblähtes Quercolon. Beträchtliche Magendilatation, rechts in der Bauchhöhle ist ein grösseres Dünndarmconvolut zwischen Adhäsionen umschlossen u. vollständig abgeschnürt. Der occludirte Darm ist vollständig collabirt.

4. F. K., 48 a. n., Arbeiter. 9. 8. 1894 rec. Seit einer Woche Schmerzen im Leibe und Verstopfung. Seit 3 Tagen Verhaltung von Stuhl und Winden. Zunahme der Schmerzen. — Kräftig, etwas verfallen, leichte Cyanose. P. 100. R. 30. T. 37,4. — Allgemeine Auftreibung und Spannung, im r. Hypochondr. stärker ausgesprochen. — In der Narkose in d. r. Lumbalgegend ein derber

Digitized by Google

Tumor von undeutlichen Contouren. — Einige 70 Stunden nach der Erkr. Medianschnitt: Injicirtes, verdicktes Peritoneum, getrübtes Exsudat. 3/4 Fuss lange geblähte Ileumschlinge durch einen Netzstrang occludirt. Schnürfurche deutlich, doch keine Nekrose. — Geh. 20. 11. — 16.—27. Stichcanaleiterung (Infection durch das Exsudat). 31. 8. vollständig vernarbt, bis zum 20. 9. wartet Pat. auf eine Bandage.

5. J. L. 25. a. n., Bäuerin, 25. 4. 1896 rec. — Am 21. 4. Verhaltung von Stuhl und Winden, Schmerzen. Später stellte sich Erbrechen ein, das sich allmälig bis zum Kothbrechen steigerte. — Aussehen sehr verfallen, P. frequent, kaum fühlbar. Resp. beschleunigt, häufiges Kothbrechen. — Unterhalb des Nabels wird nach rechts von demselben eine Resistenz palpirt. — ca. 110 Stdn. nach der Erkr.: Medianschnitt, 1 m lange, schwärzlich tingirte, stark hyperämische Schlinge, durch einen Netzstrang occludirt. Der übrige Dünndarm stark gebläht. — Gestorb. 26. 4. — 80 cm lange brandige Ileumschlinge 10 cm über der Ileocoecalklappe. Allgemeine Peritonitis.

6. K. L., 32 a. n., Arbeiter. 22. 2. 1897. rec. Epileptiker. — 1895 wegen Perityphlitis operirt, nachher keine Darmstörungen. — Um 3 Uhr früh Stuhl, bald darauf heftige Schmerzen in der Ileocoecalgegend, blutiges Erbrechen, Verhaltung von Stuhl und Winden. — Kräftig, gelbes Colorit, verfallenes Aussehen. Augen halonirt. P. klein, unregelm. T. 37,0. Pat. erbricht schwärzl. Massen. — Starke Spannung des Leibes und allgem. Druckempfindlichkeit, r. Hypochondrium stärker prominent. — Resistente Partie nach aussen von der alten Narbe, per rect. starke Vorwölbung der vorderen Wand von rechts her. Blutig gefärbter Darmschleim. — 8 Stdn. nach der Erkr.: 22.2. Medianschnitt. Eine grosse Menge blutig serösen Exsudates. Occlusion von ca. 5 m langer Dünndarmschlinge durch einen schmalen Strang. Dieser Darm braunroth verfärbt und stärker gebläht, doch besteht Blähung auch des übrigen oberhalb gelegenen Dünndarms. — Geh. 20.4. — 23.2. Rechts hinten kleiner broncho-pneumonischer Herd.

7. A. S., 22 a. n., Dienstmädchen. 27. 8. 1897 rec. — 26. 8. spät Abends heftige Koliken, Erbrechen, mehrere dünnflüssige Stühle, dann Verhaltung von Stuhl und Winden. Auftreibung des Leibes. — Kräftig, verfallenes Aussehen, Unruhe, Jactation, Cyanose. Puls nicht zählbar. Dünnflüssiges, blutiges Erbrechen. Moribunda. — Meteorismus, namentlich prominirt das Epigastrium. — Stärkere Resistenz in r. Ileocoecalgegend. — Gest. 27. 8. — Section: Strangulation einer 1 m langen Dünndarmschlinge durch den 15 cm langen mit dem r. Ovarium verlötheten Proc. vermif. Die strangulirte Schlinge ist weniger gebläht (7 cm) als der Dünndarm oberhalb (11 cm). Dünndarm unterhalb hat 5 cm Umfang (aufgeschnitten). Das Mesenterium ist hyperämisch u. zeigt Hämorrhagien. Pyosalpinx beiderseits.

8. A. v. C., 82 a. n., Rentiere. 20. 6. 1898 rec. — 18. 6. Stuhlverhaltung, Erbrechen, Schmerzen. — 19. 6. besserer Tag, die Schmerzen haben nachgelassen und das Gefühl von Spannung. 20. 6. Zunahme der Schmerzen. fäculentes Erbrechen. — Corpulent, Aussehen leidlich. P. 100, von mässiger

Digitized by Google

Fülle. Temp. normal. — Starke Auftreibung des Leibes. — Rechts vom Nabel eine geblähte Darmschlinge. — ca. 60 Stdn. nach der Erkr.: 20. 6. Medianschnitt, blutig gefärbtes Exsudat. Dünndarm durchweg gebläht. Bleistiftdicker Netzstrang, der das Ileum dicht über dem Coecum abschnürt. Resection v. 15 cm Dünndarm. — Gest. 21. 6. — Keine Section gestattet.

9.[1]) K. v. G., 19 a. n. 1. 8. 1898 operirt in einer Strandvilla. — 1896 Blinddarmentzündung. — 18. 7. Erbrechen und Leibschmerzen. Am 18. 7. Abends reichl. Stuhl, dann nach Einlauf gelegentlich spärliche Kothentleerung. 1. 8. Nachts Erbrechen. Verfallenes Aussehen. Meteorismus. — Gracil. Augen halonirt. Andauernde heftige Schmerzen. T. 37,4. P. 100. — Mässige Auftreibung des Leibes, Spannung im Epigastrium. — Die Schlinge steilt sich und wird starr in verschieden langen Intervallen. — ca. 436 Stdn. nach der Erkr.: 1. 8. Median- und Querschnitt. Ueber die Convexität ziehender Strang des Ileum nahe beim Coecum. Die gangranverdächtige Schnürfurche wird quer übernäht. — Geh. 1. 10. — Nahteiterung.

10. M. W., 28. 11. 96. Moribunda. — Vor $2^1/_2$ Wochen plötzlich erkrankt mit Schmerzen im Leibe; seit 14 Tagen kein Stuhl, seitdem habe sich die Auftreibung des Leibes eingestellt. — Gracil, mässig genährt, Facies Hippocrat. pulslos. — Starke Auftreibung, kürzerer Perc.-Schall über der r. Bauchhälfte. — Sehr lebhafte Peristaltik. — Gestorben 28. 11., eine Stunde nach der Aufnahme. Section: Die Dünndarmschlingen sämmtlich stark gebläht, der Dickdarm collabirt. 4 cm über dem Ileocoecalostium schnürt ein Strang eine 1,5 m lange Schlinge ab. Keine Gangrän der Strangfurche, kein Exsudat.

11.[2]) J. P., 41 a. n., Arbeiter. Insasse des Krankenhauses. — Leistenbruch seit 4 Jahren. Spontan verjauchte Hydrocele. 15. 1. aus falscher Diagnose laparotomirt. — In d. Nacht zum 24. 4. plötzlich heftige Leibschmerzen. Verhaltung von Stuhl und Urin, dann Erbrechen. — Reducirte Ernährung, schwächlich. Leichte Cyanose des Gesichts und der Extremitäten. — Leib weich, aber aufgetrieben. — Mehrere geblähte Darmschlingen zu palpiren. Der occludirende Strang palpabel. — Sichtbare Peristaltik. — Ca. 12 Stdn. nach der Erkr.: 24. 4. Medianschnitt, es liegt geblähter Dünndarm mit einigen blauschwarzen Flecken auf der Serosa vor. Strang von der alten Narbe zum Mesenterium, geringe Menge klaren Exsudates. Der Darm wird eröffnet und entleert. 2etagige Naht. — Gest. 25. 4. Section: Strangulationsstelle 27 cm über dem Coecum. Hämorrhagie und Oedem der Darmschleimhaut bis 3 cm oberhalb des Coecum. Thrombosirung von Mesenterialvenen, Hämorrhagien im Mesenterium. Lungen äusserst hyperämisch, morsch, nekrotische Processe in der linken Lunge.

II. Darmverschluss durch Meckel'sches Divertikel.

12 (1). R. B., 26 a. n., weiblich, unverheirathet. Rec. 18. 10. 97. — Anfang 97 einen ähnlichen Anfall, der nach einer Abführung vorüberging. —

[1]) S. ausführliche Kr.-Gesch. S. 926 ff.
[2]) S. ausführliche Kr.-Gesch. S. 929 ff.

Digitized by Google

Seit 1. 10. Verhaltung von Stuhl und Winden, Aufstossen, wiederholtes Erbrechen. — Kräftig, Augen eingesunken, blass. Foet. ex ore. P. 90. T. norm. — Leib stark aufgetrieben, prall gespannt, druckempfindlich. — Erst in Narkose undeutliche Resistenz links. — Zeitweilig sich steifende Schlinge. — Ca. 13 St. nach der Erkr.: Medianschnitt. 2 Fuss über dem Coecum ist das Ileum durch einen 8 cm langen Strang abgeknickt. Die Perforation ist vorbereitet. 10 cm Darm werden resecirt. Gest. 19. 10. Keine Peritonitis, weitere Section nicht gestattet. Die mikroskop. Untersuchung (Dr. Schabert) beweist, dass der Strang ein Meckel'sches Divertikel.

13 (2). E. E., 8 a. n., männl. Rec. 1. 11. 97. — Bisher stets gesund. — Am 28. 10. plötzlich Schmerzen im Leibe, Erbrechen, Verhaltung von Stuhl und Winden. Heute dünne bräunliche Massen erbrochen. — Kräftig. Leidender Ausdruck, Augen eingesunken. T. 37,6. P. 125. — Symmetrische Auftreibung, Dämpfung in den abhängigen Partien, diffuse Druckempfindlichkeit. — Resistenz der Ileocoecalgegend undeutlich, in Narkose deutlicher. — Im Epigastrium zeitweilig sich steilende Schlinge. — Ca. 100 Stdn. nach der Erkr.: 1. 11. Schnitt am r. Rectusrande, Meckel'sches Divertikel, das den Darm abknickt, ca. 30 cm tiefer ein occludirender Strang, Axendrehung des zwischenliegenden geblähten Darms. Perforation des M. Div. Resection von 78 cm Darm. Murphy. Tamponade. — Geh. 4. 12. Bereits am 2. 11. Stuhl (spärlich) durch ein eingeführtes Darmrohr. 8. 11. Tampon entfernt. 10. 11. der Murphyknopf geht mit dem Stuhl ab.

14 (3). W. S., 42 a. n., männl. Rec. 3. 5. 98. — Sehr oft Darmstörungen. — 28. 4. Schmerzen im Leibe, Erbrechen, kein Stuhl bis 2. 5., dann spärlicher Stuhl mit 3 Spulwürmern. 3. 5. Abends und 4. 5. Morgens Kothbröckel. — Schwächlich, anämisch. P. 80. T. 37,2. 4. 5. P. 120. — Starke Auftreibung, Spannung. — 3 querverlaufende, stark geblähte Schlingen, die unter Gurren zusammenfallen. — In der Narkose wird das Divertikel gefühlt. — Fortwährend peristaltische Unruhe. — Ca. 150 Std. nach der Erkr.: 4. 5. Median- dann Querschnitt. 4 cm Meckel'sches Divertikel nach vorn oben geklappt, der Darm um die Längsaxe gedreht. Nekrose der Darmwand in Vorbereitung. 21 cm resecirt. Murphy. — Gestorb. 5. 5. Keine Peritonitis. Der Murphyknopf liegt gut. cf. L. A. Dr. O. Hohlbeck.

15 (4). L. B., 39 Jahre, Bäuerin. Rec. 16. 9. 99. — Nie Magendarmbeschwerden. — 14. 9. plötzlich Schmerzen, Verhaltung von Stuhl und Winden. 15. u. 16. mehrfach erbrochen. — Allgemeinbefinden mässig, leidender Gesichtsausdruck; Augen halonirt. P. 90, weich. — Auftreibung, Asymmetrie. Vorwölbung nach rechts unten vom Nabel. Spannung mässig. Nabelgegend druckempfindlich. — Mässig geblähte Darmschlingen entsprechend der Vorwölbung zu palpiren. — Ca. 60 Std. nach der Erkr. Medianschnitt: Hämorrhagisches, übelriechendes Exsudat. 40 cm über dem Coecum Strangulation des Ileums durch ein Meckel'sches Divertikel. Dünndarm unterhalb leer. Der Dickdarm ist gebläht. Resection von 40 cm Darm. Murphy. Geheilt 11. 10. Operirt von Dr. Hohlbeck. cf. L. A. Der Murphyknopf geht am 14. Tage ab. Nahteiterung vom 20.—27. 9.

Digitized by Google

III. Darmverschluss durch Incarceration intraabdominaler Hernien.

16 (1). J. Bl., 56 Jahr, Arbeiter. Rec. 13. 10. 93. — Seit 4 Jahren r. reponible Leistenhernie. — 7. 10. plötzlich Verhaltung von Stuhl u. Winden. Uebelkeit. Kein Erbrechen. — Mager, blass, pulslos. Freie Bruchpforten. Aufgelockerte gewulstete Rectalschleimhaut. — Symmetrische mässige Auftreibung, mässige Spannung. — Gestorb. 14. 10., einige Minuten nach der Aufnahme. Section: Faustgrosse Bauchfelltasche hinter der Blase. Dünndarm incarcerirt.

17 (2). E. Br., 36 Jahre, Schlosser. Rec. 16. 1. 99. — Obgleich Pat. früher viel mit Bleiweiss zu thun gehabt hat, nie Darmstörungen. — 26. 12. plötzlich heftige krampfartige Schmerzen, Stuhlverhalten, später spärliche Ausleerung. 1.—8. 1. Durchfälle. Vom 8. 1. Stuhlverhaltung. 13. 1. fäculentes Erbrechen. — Kräftig. T. 38,0. P. 96. Soor. — Mässige Auftreibung des Leibes asymmetrisch, links stärker, keine Druckempfindlichkeit. — Palpabele Darmschlinge unterhalb des Nabels. — Links undeutliche Resistenz. — Die palpablen Schlingen steifen sich. — Mindestens 260 Std. nach der Erkr.: 19. 1. Querschnitt. Seröses Exsudat. Dünndarmincarceration in einer hinteren Bauchfelltasche. Gangrän des Darmes. Resection von ca. 70 cm Darm. Murphyknopf. — Gest. 20. 1. Keine Section.

18 (3). J. Sk., 28 Jahr, Schuster. Rec. 29. 5. 95. — 2. 4. Messerstiche mit Netzprolaps. Keine Darmstörungen. — 27. 4., nachdem Pat. viel getrunken und schwer gehoben, plötzlich heftige Schmerzen in der Brust links und im Leib. Erbrechen. — Kräftig. Puls klein, 120. R. dyspnoisch. — Am Abdomen ist der Befund negativ. L. Pectoralfremitus aufgehoben. L. V. o. Dämpfung, L. V. u. tympan. Percussionsschall, Succussionsgeräusch. — Ca. 70 Std. nach der Erkr.: 30. 5. Rippenresection. Ein Liter hämorrh. Exsudats. Doppelfaustgrosse Hernie incarcerirt. Exitus auf dem Operationstisch. — Gest. 30. 5. Section: 8 cm weites Loch im Diaphragma, der grösste Theil des Magens und ein Theil des Netzes sind incarcerirt.

19 (4). S. B., 27 Jahr, Arbeiter. Rec. 6. 12. 97. — Am 1. 12. nach Heben einer schweren Last Schmerzen links im Epigastrium. Erbrechen. 4. 12. Verhaltung von Stuhl und Winden, zunehmende Schmerzen und Auftreibung. — Kräftig, nicht verfallen. P. 80, voll. — Leib gleichmässig aufgetrieben, hart gespannt. Dämpfung der Lumbalgegend. — Erst in Narkose fühlt man rechts stark gefüllte Darmschlingen. — 70 Std. nach der Erkr.: 2. 12. Querschnitt. Flexura lien. incarcerirt in der Pleurahöhle. Das Quercolon ist colossal gebläht, die Flexura sigm. zusammengefallen. — Gest. 8. 12. Section: Beginnende Nekrotisir. der Schleimhaut der Flex. lien. Hämorrhagien und oberfl. beginnende Nekrotisirung auch an der Dünndarmschleimhaut.

20 (5).[1]) V. D., 30 Jahr, Arbeiter. Rec. 14. 1. 00. Vor 8 Jahren Messerstich mit Netzvorfall; früher gelegentlich ähnliche Anfälle, die nach Bettruhe und Abführmitteln vorübergingen. — Am 8. 1. nach einem Schmause heftige

[1]) S. ausführliche Krankengeschichte S. 931.

Digitized by Google

Schmerzen im Leibe, Verhaltung von Stuhl und Winden. Später mehrfach erbrochen. — Kräftig, Gesicht blass, verfallen, Augen halonirt. P. 120. L. Mamillarlinie in Höhe der 8. Rippe Narbe. — Leib mässig aufgetrieben, das l. Hypochondrium erscheint flacher. Plätschergeräusch in der Coecalgegend. — Palpable Schlinge in der Ileocoecalgegend. — Zeitweilig Steifung dieser Schlinge. — Ca. 140 Std. nach der Erkr.: 14. 1. 00 Medianschnitt und Querschnitt nach links, Flexura lienalis incarcerirt. Dünndarm mässig, Coecum, Col. asc. u. transv. stark gebläht, C. descendens und Flexura sigmoidea zusammengefallen. — Gest. 16. 1. Kein Exsudat in der linken Pleurahöhle, die l. Lunge klein, collabirt, d. Unterlappen dunkelschwarz, zähelastisch. Myocard weich. Linker Ventrikel dilatirt. Die Nähte im Diaphragma sind z. Th. ausgerissen. In der Flex. lien. Schleimhautveränderung in 18 cm Länge, keine Nekrose.

21 (6). Ch. Schw., 70 Jahr, Wittwe Rec. 24. 5. 95. — Vor drei Monaten und vor einem Jahr ähnlichen Anfall gehabt. Früher nie Darmstörungen. — 17. 5. Krampf im rechten Bein und im Unterleibe. 18. 5. heftiger Durchfall. Seit 19. 5. Verhaltung von Stuhl. 24. 5. zum ersten Mal Erbrechen und Aufstossen. — Reducirt, keine äussere Hernie. T. 36,3. Abgang von Winden. - Leib mässig aufgetrieben, Bauchdecken schlaff und weich. - Die Dickdarmschlingen sind stark gefüllt, von teigig weicher Consistenz. — Deutlich sicht- und fühlbare peristaltische Unruhe. — Ca. 240 Std. nach der Erkr.: 29. 5. Medianschnitt, H. obturatoria dextr. incarcer. Littrica. Gangrän der Darmwand. Enterostomie. — Gest. 29. 5. Section: Im kleinen Becken eine geringe Menge flüssigen Koths. Kein Exsudat. Im Lig. obturat. (Mitte) ein für die Spitze des kleinen Fingers zugängiger enger Bruchsack von fast 2 cm Länge. Blutungen und oberflächliche Nekrosen der Dünndarmschleimhaut 50 cm hinauf.

IV. Darmverschluss durch Invagination.

22 (1). M. F., 18 Jahr, männl. rec. 29. 7. 1894. — Nie Darmstörungen. — 26. 7. plötzlich heftige Schmerzen im Leibe, Verhaltung von Stuhl und Winden. Mehrfach Erbrechen. Keine blutigen Durchfälle. Allgemeinbefinden mässig, gelbliches Colorit, T. 37,3. P. 120, weich und sehr klein. — Auftreibung gering, Spannung mässig, keine Druckempfindlichkeit. Dämpfung der abhängigen Partien. — Unterhalb des Nabels besonders hoher tymp. Percussionsschall und bei Palpation Plätschern. In Narkose wird in der Ileocoecalgegend ein wurstförmiger Tumor constatirt. — Ca. 80 Stdn. nach der Erkr.: 29. 7. Schnitt am r. Rectusrande, ca. $^1/_2$ Fuss lange Invaginatio ileocoecalis. Desinvagination leicht. Meckel'sches Divertikel in die Invagination hineinbezogen. — Gest. 31. 7. - Exitus im Collaps. Section verweigert.

23 (2). N. K., 60 Jahr, Arbeiter, rec. 3. Jan. 1896. — Nie Darmstörungen. — 3. 1. Morgens reichlicher Stuhl, darauf Schmerzen, Verhaltung von Stuhl und Winden. Tagsüber 3mal Erbrechen. Die Schmerzen lassen garnicht nach. Zunehmende Empfindung grossen Kräfteverfalls. — Kräftig, Blässe des Gesichts, eingesunkene Augen, P. klein, unregelmässig frequent. Rasende Schmerzen, grosse Unruhe. — Keine Auftreibung, Leib weich, eindrückbar

Digitized by Google

bis auf das untere Drittel, bes. Druckempfindlichkeit am äusseren Rectusrande. — In Narkose constatirt man nach rechts unten vom Nabel eine grössere Resistenz. — Ca. 15 Stdn. nach der Erkr.: 3. 1. Medianschnitt, Dünndarminvagination. Resection von 25 cm. Enterostomie. Exitus auf dem Tisch. — Gest. 3. 1. Section: Die Resection hat 550 cm vom Duodenum abwärts stattgefunden. Die Schleimhaut der letzten 10 cm ist dunkelgrüngrau verfärbt. Myocarditische Veränderungen des Herzens.

24 (3). A. L., 61 Jahr, Händler, rec. 21. 8. 1898. — Nie Darmstörungen. — 16. 8. vorübergehende Verdauungsbeschwerden. 18. 8. starke Schmerzen im Leibe. Verhaltung von Stuhl und Winden. 18. 8. bereits übelriechendes Erbrechen. 21. 8. bei der Darmspülung Blut. — Anämisch, elend. Verfallene Gesichtszüge. P. 120 klein, weich. T. 35,9. — Epigastrium druckempfindlich und am stärksten aufgetrieben. — Oberhalb des Nabels einige geblähte Darmschlingen. — Ca. 75 Stdn. nach der Erkr.: Medianschnitt. 21. 8. Dünndarminvagination, die sich leicht lösen lässt. Gangrän des Darmes. Schwere Veränderungen am Mesenterium. Resection von 267 cm Darm. — Gest. 21. 8. — Section verweigert.

25 (4). F. P., 5 Monat, weibl., rec. 14. 3. 1899. — Seit 2 Wochen Durchfälle. 11. 3. Blut im Stuhl. — Seit dem 13. 3. Verhaltung von Stuhl und Winden. — Kräftig, P. kaum zu fühlen. Leichter Sopor. — Starke Auftreibung. Druckempfindlichkeit. Per rect. Tumor zu constatiren. — Links unten eine Resistenz. — Ca. 40 Stdn. nach der Erkr.: 14. 3. Iliacalschnitt links. Desinvaginatio gelingt nur theilweise, darum Resection. — Gest. 14. 3. — Gleich nach der Operation reichl. blutiger Stuhl. Resecirt sind worden 10 cm Dünndarm, das Coecum und noch 15 cm Dickdarm. Section nicht gestattet.

26 (5). J. S., 43 Jahr, männl. rec. 23 7. 1899. — Vor 3 Wochen plötzlich Schmerzen im Leibe, die nach ein paar Tagen schwanden. — 19. 7. plötzlich heftige Schmerzen. 20. 7. Morgens erfolgt Stuhl. Am Nachmittag tritt Erbrechen ein. Nie Durchfälle, nie Blut im Stuhl. Allgemeinbefinden mässig. P. 90, ziemlich kräftig. Zunge trocken. — Mässige Spannung. Vorwölbung der r. Regio iliaca. — Breite Resistenz in der Ileocoecalgegend. — Ca. 75 Stdn. nach der Erkr.: 25. 7. Median- und Querschnitt. Invagination des Ileum in das Coecum. Resection. Dabei die hinübergelagerte Flexura sigm. versehentlich durchschnitten. Ileum mit der Flexur end to end vereinigt. Centrales Ende der Flexur weiter unterhalb seitlich implantirt. — Gest. 25. 7. — Section: Keine Peritonitis. Promptes Halten aller Nähte, keine Nekrose der Darmschleimhaut. Keine Thrombosirung der Mesenteriumgefässe. Brusthöhle nicht eröffnet.

V. Darmverschluss durch Axendrehung des Dünndarms.

27 (1). L. S., 31 Jahr, Arbeiter, rec. 17. 12. 1892. — 10. 12. Durchfall, der auch am 11. 12. andauert. — 12. 12. Schmerzen im Leibe, Stuhlverhaltung. 15. 12. Erbrechen, das sich zu fäculentem Erbrechen steigert. — Reducirt. Tief eingesunkene Augen. P. sehr klein, weich. T. 36,0. Bauch rechts stärker aufgetrieben. — Faustgrosse Resistenz r. v. d. Linea alba nachweisbar, auch bei Rectalexploration. — Ca. 120 Stdn. nach der Erkr.: Laparotomie

Digitized by Google

(Medianschnitt). Mehrere Dünndarmschlingen sind um ihre Axe gedreht und von einem Netzstrang umschnürt. — Gest. 17 12. Exitus 9 Stdn. p. op. Section nicht gestattet.

28 (2). J. B., 48 Jahr, Arbeiter, rec. 20. 10. 1893. — Bisher stets gesund gewesen. — Heute Morgen mit heftigen Schmerzen im Leibe erkrankt, Verhaltung von Stuhl und Winden. Sehr verlangsamte Urinentleerung. — Kräftig. Schwer leidender Ausdruck, halonirte Augen. Unerträgliche Schmerzen. P. 60. — Keine Auftreibung. Mässiger Zwerchfellhochstand. — In Narkose links unter dem Rippenbogen eine stark prominente geblähte Darmschlinge. — In Narkose faustgrosser Tumor, rechts unter dem Nabel. — Ca. 8 Stdn. nach der Erkr.: Medianschnitt. Hämorrhagisches Exsudat. Umschnürung einer Dünndarmschlinge durch das Coecum. 180° Axendrehung der strangulirten und einer collabirten Schlinge. — Gest. 22. 10. — Exitus ca. 40 Stunden p. op. 1 m Dünndarm hochgradig verändert. Schleimhautnekrose, hämorrh. Infarcte des Mesenterium.

29 (3).[1]) E. H., 20 Jahr, Arbeiter, rec. 22. 12. 1893. — Febr. Perityphlitis. 25. 3. Enteroanastom. wegen Kothfistel. — Heute sind bei der Arbeit heftige Schmerzen im Epigastr. aufgetreten. Stuhl täglich. Kein Erbrechen. — Gracil. T. 37,0. L. nicht gespannt, nicht druckempfindlich. — Gest. 23. 12. Exitus 9 Stunden nach der Aufnahme. Section: schwärzlich grünliches stinkendes Exsudat. Axendrehung von 120 cm durch die Enteroanastomose ausgeschalteten Dünndarmes. Perforation an der Torsionsstelle.

30 (4). J. Br., 40 Jahr, Landwirth, rec. 18. 7. 1895. — Lues vor 10 J. Tabes seit 1 J., ebensolange Stuhlträgheit. — Seit dem 16. 7. Verhaltung von Stuhl und Winden. Mehreremal Erbrechen. — Allgemeinbefinden mässig. T. 36,9. P. 90. — L. mässig aufgetrieben, gespannt. — Undeutliche Resistenz in der F. iliaca d., die in der Narkose deutlicher wird. — 48 Stdn. nach der Erkr.: Incision am Rectusrande. Seröses Exsudat. Strangfurche am Dünndarm. Halbe Drehung um die Mesenterialaxe. — 20. 7. Abds. reichl. Stuhl. Geh. 16. 8.

31 (5). S. B., 43 Jahre, Landwirth, rec. 19. 12. 1895. — Seit Jahren r. Leistenhernie. — Am 18. 12. Incarceration des Bruches, vollkommene Verhaltung von Stuhl und Winden, mehrmaliges Erbrechen. — Reducirt. P. klein, frequent. Gesicht und Extremitäten cyanotisch. Kindskopfgrosser, r. Scrotalbruch. — L. nicht aufgetrieben. Gespannt, druckempfindlich. — 24 Stdn. nach der Erkr.: Bruchoperation, darauf Laparotomie durch Iliacalschnitt. Axendrehung von Dünndarm und Coecum. — Gest. 19. 12. — 6 Stunden p. op. Section, 180 cm Dünndarm und das Coecum zeigen blutige Imbibition der Schleimhaut, stellenweise beginnende Nekrose.

32 (6). M. T. 29 Jahr, Lehrer, rec. 2. 1. 1899, Abends. — Vor 14 Tagen plötzlich Schmerzen im Leibe mit 2 tägiger Obstipation. — 30./31. 12. Nachts plötzlich heftige Schmerzen. 31. 12. Morgens Stuhl. Pat. nimmt Ol. ricini 25,0, trotzdem weder Stuhl noch Winde. 2. 1., Morgens Erbrechen. Grosse Schwäche. — Kräftig. Blässe des Gesichts, leicht Cyanose. Augen eingesunken. P. klein, frequent, unregelmässig. — Gleichmässige Auftreibung des Leibes.

[1]) S. ausführliche Krankengeschichte S. 933 ff.

Digitized by Google

Druckempfindlichkeit rechts in Nabelhöhe. — In der Narkose ist am r. äusseren Rectusrande eine verschiebliche derb resistente Partie zu fühlen. — 60 Stdn. nach der Erkr. Inc. am r. Rectusrande: intensiv blutig gefärbtes Exsudat. $^1/_4$ m Dünndarm um 360° gedreht, schwarzroth paralytisch. — Gest. 3. 1. Exitus 20 Stunden p. op. Section: 250—300 cm Dünndarm hochgradig verändert. Mesenterium verdickt, schwärzlich verfärbt, von Blutungen durchsetzt.

33 (7).[1]) A. L., 35 Jahr, Bäuerin, rec. 31. 7. 1898. — Seit einiger Zeit Verdauungsstörungen. — 28. 7. starke Schmerzen im Leibe, Erbrechen, Verhaltungen von Stuhl und Winden, täglich mehremal erbrochen. — Allgemeinbefinden mässig, Gesichtsausdruck nicht verfallen. P. 90 klein, weich. T. 36,0. — Leib asymmetr., rechts stärker aufgetrieben. Druckempfindlichkeit. Rectalschleimhaut aufgelockert. — Stark geblähte Schlinge von links nach rechts unter dem Nabel hinziehend. — In der l. Fossa iliaca. Resistenz. — Ca. 75. Stdn. nach der Erkr. 31. 7. Medianschnitt und Querschnitt: Geblähter Darm, Adhäsionen, Axendrehung von 360°. Resection von 150 cm Dünndarm. Murphy. — Gest. 11. 8. — Section p. p. geheilte Wunde. Resection gut geheilt. Murphy in Lösung. 27 cm oberhalb der Resection zeigt die Darmmucosa noch Succulenz und Blutaustritt. $^1/_2$ Ltr. grünl. Eiters im kleinen Becken, allseitig abgeschlossen, wahrscheinl. von einer Genitalerkrankung ausgegangen.

34 (8). P. D., 34 Jahr, Arbeiter, rec. 31. 8. 1898, Abends. — Vor 15 Jahren eine Darmerkrankung. Später öfters Schmerzen in der Nabelgegend. — 30. 8. plötzlich Schmerzen im Leibe, Verhaltung von Stuhl und Winden, mehrfach sich wiederholendes Erbrechen. — Kräftig. Verfallen aussehend. Kühle Extremitäten. Blässe. P. fadenförmig. Erbrechen nicht fäculent. — Leib gleichmässig aufgetrieben. Gleichmässig druckempfindlich. — Gest. 1. 9. Section: 1 cm schmutzig braunrothes Exsudat. Strangulation des S. romanum durch einen Mesenterialschlitz. Axendrehung des gesammten Dünndarms über diese Strangulation hinüber.

35 (9). J. K., 40 Jahr, Arbeiter, rec. 19. 9. 1898, Nachmittags 5 Uhr. — Bisher stets gesund gewesen. — 19. 9., 1 Uhr Nachts nach einer reichl. Rettigabendmahlzeit plötzlich mit heftigen Schmerzen im Leibe, Verhaltung von Stuhl und Winden erkrankt. Erbrechen. — Kräftig. Gesichtsfarbe grau anämisch. Cyanose der Lippen und Extremitäten. P. nicht zu fühlen. — L. gleichmässig aufgetrieben, sehr stark gespannt, sehr druckempfindlich. — Im Epigastrium hebt sich eine stark geblähte Darmschlinge deutlicher ab. 18 Stdn. nach der Erkr. Medianschnitt: Eine grosse Menge hämorrh. Exsudates. Umschlingung eines grossen Theiles des Dünndarms durch die Flexur. Resection von 2 m Dünndarm. — Gest. 19. 9. — Exitus auf dem Operationstisch, 7 Uhr 40 Min. Section: Die Schleimhaut des S. romanum ist dunkelschwarzroth hämorrhagisch, an einzelnen Stellen beginnende Nekrotisirung.

36 (10). J. Tsch., 26 Jahr, Arbeiter, rec. 9. 12. 1898. — Bisher stets gesund gewesen. — 7. 12. plötzlich heftige Leibschmerzen, Verhaltung von Stuhl und Winden und Erbrechen. — Kräftig. P. sehr klein, nicht zählbar. Aussehen verfallen. — Leib gleichmäss. aufgetrieben. Druckempfindlich. Däm-

[1]) S. ausführliche Krankengeschichte S. 935.

Digitized by Google

pfung in beiden Flanken. — Im Epigastrium eine querverlaufende geblähte Darmschlinge. — Ca. 75 Stdn. nach der Erkr. Medianschnitt 10. 12.: Etwas seröses Exsudat. Axendrehung von 270° des Dünndarms. Blähung des Dickdarms bis zur Mitte des Col. transversum. — Gest. 10. 12. — Section: Starke Schleimhautveränderungen im untersten Theile des Dickdarms, Thrombosirung einzelner Mesenterialvenen. Keine Strangfurche.

37 (11). J. L., 41 Jahr, Arbeiter, rec. 27. Febr. 1900. — Seit mehreren Monaten krank, hat in der letzten Zeit an Durchfällen gelitten. — 24. 2. Verhaltung von Stuhl und Winden. 25. 2. Abführmittel, darnach Erbrechen, das sich täglich wiederholt hat. Anfallsweise heftige Schmerzen. — Reducirt, verfallenes Aussehen. Cyanose angedeutet. P. voll 76. T. normal. — Leib mässig vorgewölbt und gespannt. Undulationsgefühl wie bisher. Percussionsdämpfung in den abhängigen Partien. — Eine lange geblähte Schlinge sicht- und fassbar in der Zona hypogastr. — Im Epigastr. sich steilende Schlinge. Steifung der Schlinge in der Zona hypogastr. — Gest. 10. 3. — Section der Bauchhöhle: Axendrehung des ganzen Dünndarms (360°). Gangrän des Mesenteriums an der Stelle der Axendrehung. Colossale Blähung des Dünndarms, blaurothe Verfärbung seiner Serosa, die mehrfach einreisst. Die Mucosa durchweg unverändert. Im kleinen Becken mehrere Esslöffel dunklen nicht geronnenen Blutes.

VI. Ohne nachweisbare Strangulation oder Axendrehung unter den Erscheinungen des Dünndarmverschlusses verlaufene Fälle.

38 (1). Ch. L., 17 Jahr, männl., rec. 25. 4. 1895. — 20. 4. eine schwere Last gehoben. 21. 4. plötzlich starke Schmerzen im Leibe, Erbrechen. 22. 4. flüssiger Stuhl ohne Blut. Seitdem Verhaltung von Stuhl und Winden, übelriechendes Erbrechen. — Allgemeinbef. mässig. Resp. beschleunigt. P. 112, klein. Extremitäten kühl, cyanotisch; verfall. Aussehen. — Leib gleichmässig aufgetrieben, stark gespannt. Flanken vorgewölbt. Hochgradige Druckempfindlichkeit, Plätschern der Ileocoecalgegend, Dämpfung beider Lumbalgegenden. — Ca. 80 St. nach der Erkr. Schnitt am r. Rectusrande: Wenig Exsudat. Dünndarm stark gebläht. Am Mesenterium ein Wulst. — Gest. 26. 4. wenige Stunden p. op. Section: Darmschlingen vielfach doch leicht trennbar mit einander verklebt. 17 cm oberhalb der Bauhin'schen Klappe plötzlich starke Dilatation des Dünndarms um das Doppelte, hier schwarzrothe Verfärbung der Serosa, die Mucosa gleichfalls diffus hämorrhagisch verfärbt. Blutungen im Mesenterium.

39 (2). J. T., 57 Jahr, Arbeiter, rec. 1. 3. 1896. — 29. 2. Vorm. plötzlich heftige Schmerzen im Leibe, Aufschwellen des Leibes. Verhaltung von Stuhl und Winden. 1. 3. Morg. Kothbrechen. — Kräftig. Gesicht blass. Augen eingesunken, Nase u. Extremitäten livid. — Leib gleichmäss. aufgetrieben, Dämpfung in den unteren Partien, starke Spannung, Druckempfindlichkeit. — In Narkose lassen sich unter dem Nabel ein paar stärker gefüllte Darmschlingen palpiren und verschieben, worauf sie stets die alte Stelle einnehmen. — 24 St. nach der Erkr.: 1. 3. Medianschnitt, etwas seröses Exsudat, geblähter aber

Digitized by Google

spiegelnder Darm. — Gest. 3. 3. 48 Stunden p. oper. 30—40 cm Dünndarm bald über der Bauhin'schen Klappe sind dunkler gefärbt, haben Hämorrhagien an der Serosa und Mucosa. Keine Strangfurche. Beiderseitige Pneumonie (Fränkel'sche Kokken).

40 (3). M. S., 54 Jahr, Arbeiter, rec. 10. 1. 1897. — 9. 1. Mittags plötzlich stechender Schmerz im Leibe, heftiges Erbrechen, Verhaltung von Stuhl und Winden. — Kräftig, verfallenes Aussehen, Augen eingesunken, P. 120 klein, T. erhöht. Leib mäss. vorgewölbt, sehr gespannt, rechts unten Dämpfung. — In Narkose lassen sich im Epigastrium stärker geblähte Darmschlingen palpiren und verschieben. — Ca. 35 St. nach der Erkr. 10. 1. Medianschnitt: viel getrübtes Exsudat. Einige stärker geröthete Dünndarmschlingen, deren Mesenterium dunkler gefärbt ist (Strangfurche?). — 16. 1. ist die Passage hergestellt, guter Stuhl. 22. 1. Pat. sprengt sich durch unvernünftiges Verhalten seine Narbe. 1. 2. Secundärnaht, dadurch wird eine Peritonitis ausgelöst, an der Pat. zu Grunde geht (24 Tage p. 1. operat.). Im unteren Theil des Ileum hat die Schleimhaut einer ca. 50 cm langen Schlinge einzelne Faltenblutungen und kleine nekrotische Stippchen.

41 (4). A. K., 50 Jahr, Arbeiter, rec. 28. 9. 1897. — 27. 9. Morgens normaler Stuhl, bald darauf starke Schmerzen in der Nabelgegend. Erbrechen, Kräfteverfall. Complete Verhaltung von Stuhl und Winden. Faeculentes Erbrechen. — Kräftig. P. 120, klein, unregelm. Augen eingesunken. Extremitäten kühl u. bläulich. — Leib symmetr. aufgetrieben, gespannt. Diffus druckempfindlich. — 26. St. nach der Erkr. Medianschnitt: Dünndarm gebläht. Dickdarm völlig collabirt. Axendrehung im untersten Ileum. Darm eröffnet und Gas und Koth entleert. — Gest. 28. 9. wenige Stunden p. op. Section: Der gesammte Dünndarm und der Dickdarm bis zum Colon descend. hochgradig gebläht, Flexur und Mastdarm strangförmig collabirt resp. contrahirt. Eine Schnürfurche ist mit Sicherheit nicht aufzufinden.

VII. Darmverschluss durch Volvulus coeci.

42 (1). P. T., 40 Jahr, Arbeiter, rec. 24. 9. 1897. — Stets träger Stuhl. — 19. 9. starke Schmerzen in der Nabelgegend und einmaliges Erbrechen. Verhaltung von Stuhl und Winden. Zunehmende Schwäche. — Kräftig. Verfallenes Aussehen. Halo um die Augen. Cyanose der Lippe. P: 75, klein, unregelmässig. — Leib stark aufgetrieben namentl. das Epigastrium. — Im Epigastrium pralle Spannung, heller Perc.-Schall. — Ca. 130 St. nach d. Erkr. Medianschnitt: Das stark geblähte Coecum ist nach links oben ins Epigastr. hinaufgeschlagen. — Gest. 27. 9. ca. 60 Stunden p. op. Section: Beträchtliche Ausdehnung des Coecum. Beginnende Gangraen des Proc. vermiformis. Circumscr. Peritonitis.

43 (2). E. H., 55 Jahr, Frau eines Arztes, rec. 30. 7. 1899. — 25. 7. Erbrechen und Stuhlverstopfung, ein Klysma erzielte noch eine Ausleerung. 28. 7. Absolute Verhaltung von Stuhl und Winden. Aufstossen, kein Erbrechen. Mittelgross. gut genährt. P. weich. — Leib aufgetrieben namentl. um den Nabel herum. Druckempfindlichkeit. — In Narkose im Epigastrium ein dicker

Digitized by Google

Darmtheil zu palpiren. — Rechts vom Nabel sich peristaltisch bewegende Darmschlingen. — Ca. 130 St. nach der Erkr. Medianschnitt: Coecum um die Darmaxe gedreht und nach links oben ins Epigastrium geschlagen. Ausgedehnte Adhäsionen am Colon ascendens. Anastomose zwischen Coecum und Flex. sigm. — 43 Stunden p. op. plötzlich gest. 1. 8. Section: Schleimhaut des Coecum normal, Coecum stark gebläht. Starke Blähung auch noch vor der Flexura hepatica. Sehr langes Mesenterium des Dickdarmes.

VIII. Darmverschluss durch volvulus flexurae sigmoideae.

44 (1). Ch. J., 51 Jahr, Verpflegte der Irrenanstalt, rec. 3. 7. 1890. — Neigung zur Obstipation von jeher. — 28. 6. — 1. 7. Occlusionserscheinungen. 1. 7. 3 massige Ausleerungen. 2. 7. stärkere Spannung des Leibes, Erbrechen. — Kräftig, gut genährt, nicht verfallen. P. 89, kräftig. — Leib aufgetrieben, rechts oben stärkere Vorwölbung. — Wurstförmiger, hell tympanitischer, meteoristisch geblähter Dickdarm im Epigastr. — Ca. 48 St. nach d. Erkr. Medianschnitt: Axendrehung d. Flexur um 270°. — Reichlicher Stuhl am selben Tage. Am 10. 7. geh. in die Irrenanstalt übergeführt. Hat später (zwei Jahre darauf) wiederum einen Volvulus bekommen, ist operirt worden, wobei eine Peritonitis den Exitus herbeigeführt haben soll.

45 (2). M. J., 61 Jahr, Wittwe, rec. 13. 6. 1893. — 10. 6. Schmerzen im Leibe. Verhaltung von Stuhl und Winden. Stete Zunahme der Schmerzen. Kein Erbrechen. — Seniler Habitus. Haut und Schleimhaut blass. P. 92, ziemlich kräftig. T. 37,2. R. beschleunigt. — Leib symmetr. aufgetrieben, rechts stärker gespannt, druckempfindlich. — Geblähte Dickdarmschlinge, die mit ihrer Kuppe im r. Hypochondrium liegt. — Resistenz über dem l. Lig. Poup. (Fusspunkt der Axendrehung). — Ca. 100 St. nach der Erkr. 14. 6. Ab. Medianschnitt: blaurothe kolossal geblähte Flexur, Drehung über 180°, schwärzliche Färbung der Strangulationsfurche. Tampon. Naht. — 15. 6. Nach Einlauf reichlicher Stuhl. Im Verlauf Husten, T.-Steigerung. Rasseln beiderseits ohne nachweisbare Dämpfung. — Geh. 23. 7.

46 (3). A. G., 64 Jahr, Asylant, rec. 27. 6. 1894. — 26. 6. Ab. plötzlich sehr heftige Schmerzen im Leibe, absolute Verhaltung von Stuhl und Winden, und Harnverhaltung. Mehrfaches Erbrechen, nachdem Pat. Ol. ricin. genommen. — Kräftig. Elendes, verfallenes Aussehen. Tief eingesunkene, umrandete Augen. Lippen cyanotisch. P. klein 100, T. 38,2. — Sehr starke Auftreibung, überall tymp. Schall, über den ganzen Leib verbreitete Schmerzen. — In Narkose fühlt man die bis zum Schwertfortsatz aufsteigende geblähte Flexura sigm. — 24. St. nach d. Erkr. 27. 6. Medianschnitt: Gangraen der Flexur, die um 360° um ihre Axe gedreht ist. Resection der Flexur. Enterostomie. — Gest. 28. 6., 24 Stunden p. op. Section: Blähung des Dickdarms und des ganzen Dünndarms. Der Befund der Darmschleimhaut ist leider im Protokoll nicht notirt.

47 (4). M. Sch., 23 J., Bäcker, rec. 4. 2. 1896 Nachmittags. — 3. 2. eine schwere Last gehoben. 4. 2. Morg. 5 Uhr plötzlich Schmerz im Leibe unten, ein spärlicher Stuhl erfolgt noch, jedoch Verhaltung von Winden sofort.

Digitized by Google

Kein Erbrechen. Uebelkeit. — Kräftig, gut genährt, blass, Augen eingesunken. P. unregelmässig, weich 120. — Leib asymmetrisch, prall gespannt, druckempfindlich. — Meteor. geblähte Dickdarmschlinge mit der Convexität an der Leber, aus dem l. Hypochondr. aufsteigend. — 14 Stdn. nach der Erkr. Medianschnitt: Axendrehung der Flexur und Verknotung durch den Dünndarm. — Gest. 4. 2. 5 Stunden p. operat. Section: Ausgedehnte Schwarzfärbung, blutige Suffusion der Darmschleimhaut und eines Theils des Mesenteriums.

48 (5). L. Sw., 48 Jahr, Händler, rec. 5. 5. 1898. — Seit einer Woche Stuhlverhaltung, in den letzten Tagen viel erbrochen, Schmerzen, zunehmende Schwäche. — Allgemeinbef. mässig. P. ca. 90, T. normal. — Leib stark gebläht und gespannt, sehr druckempfindlich. — Stark meteor. geblähte Darmschlinge (Flexur), um den Nabel verlaufend. — Ca. 150 St. nach der Erkr. Medianschnitt und Querschnitt, Axendrehung der Flexur um 360°. Gangrän des Colon transversum. Darmresection (73 cm). Murphyknopf zwischen Coecum und Rectalschenkel der Flexur. — Gest. 6. 5. 14 Stunden p. op., nachdem reichliche, stinkende Ausleerungen erfolgt waren. Section: Dickdarmschleimhaut, soweit solche vorhanden, hämorrhagisch suffundirt.

49. (6). T. J., 76 J., Asylant, rec. 27. 4. 1898. — Seit einem Jahre r. Scrotalhernie. — Am 22. 4. plötzlich heftige Schmerzen in der linken Seite. Verhaltung von Stuhl und Winden. Kein Erbrechen. Seniler Habitus, reducirt. P. voll, gleichm. Temp. 37,5. — Leib asymmetrisch aufgetrieben, nicht druckempfindlich. — Grosse meteor. geblähte Schlinge, deren Kuppe r. bis an den Rippenrand geht. — Ca. 130 Stdn. nach der Erkr. 27. 4. Medianschnitt: Mannsarmdicke Flexur um 180° gedreht. Colon descend. collabirt, Colon transvers. bis Coecum gewaltig gebläht. Mesenterialschrumpfung der Flexur. Enteroanastomose. — In der Nacht 28./29. 4. erfolgte mehrfach eine gewaltige Kothentleerung. 2. u. 3. 5. rechts hinten eine Dämpfung, Fieber. 9. 5. geht der Murphyknopf ab. Auseinanderweichen der Wundränder. Secundärnaht. Geh. 13. 6.

50 (7). L. M., 44 J., Händler. rec. 11. 7. 1898. — Früher öfter Stuhlverhaltung. — Seit dem 5. 7. Verhaltung von Stuhl und Winden, tägl. mehrfach Erbrechen. Gestern angeblich eine Menge stinkender Flüssigkeit per anum entleert (?). — Reducirt, blass, P. klein, kaum zählbar. — Leib asymmetrisch aufgetrieben, prall gespannt. — Grosse meteor. geblähte Schlinge, deren Kuppe rechts bis an den Rippenrand geht. — ca. 150 Stdn. nach der Erkr. 11. 7. Medianschnitt (Aethernarkose): 270° Axendrehung der Flexur. Der ganze Dickdarm oberhalb geblät. Der Dünndarm vollständig collabirt. Enteroanastomose. — Gest. 12. 8. ca. 12 Stdn. p. op. Die ganze Nacht hindurch hat Patient reichlichen Stuhl gehabt und hat nicht mehr erbrochen. Section: Die Schleimhaut des Dickdarms dunkel grauschwärzlich, hämorrhagisch, mit oberflächl. Defecten. Wandung der Flexur auf 2—5 cm verdickt. Mesenterialschrumpfung.

51 (8). M. R., 46 J., Händlersfrau, rec. 11. Juni 1898. — Einigemal vorübergehende Verdauungsstörungen. — 7. 7. plötzlich Leibschmerzen, Ver-

Digitized by Google

haltung für Stuhl und Winde, tägl. Erbrechen. Gestern ist nach einem Lavement etwas Blut entleert worden. — Allgemeinbefinden: mässig: P. 120, kaum fühlbar. Verfallene Gesichtszüge. — Asymmetrische Auftreibung, starke Druckempfindlichkeit des Leibes. — Stark meteoristisch geblähte Darmschlinge, deren Kuppe nach rechts vom Nabel in der Höhe desselben liegt. — Ca. 100 Stdn. nach der Erkr. 11. 7. Medianschnitt: Drehung der Flexur $1^1/_2$ mal um ihre Achse (540°). Die Schlinge entleert sich durch das p. anum eingeführte Rohr vollständig. — Geh. 4. 8. — Glatter Verlauf.

52 (9). P. M., 60 J., Hausbesitzer, rec. 22. 8. 1898. — 19. 8. plötzlich heftige Leibschmerzen, Verhaltung von Stuhl und Winden, der Leib fing an zu schwellen, es trat Erbrechen ein, das sich häufig wiederholte. — Allgemeinbefinden: mässig, verfallenes Aussehen, P. nicht fühlbar. — Sehr stark aufgetriebenes Abdomen. — Stark meteoristisch geblähte Darmschlinge, die aus der Fossa iliaca zum Rippenrande aufsteigt. — Gest. 22. 8. — Section: kein Exsudat, 360° Flexurvolvulus, überlagert vom ganzen Dünndarm, an der Drehungsstelle ausgedehnte hämorrhagische Diffusion und Verfärbung der Schleimhaut.

53 (10). J. K., 51 J., Arbeiter, rec. 21. 7. 1898. — Seit längerer Zeit dazwischen Stuhlverhaltung. Beiderseits Leistenhernien. Bruchband. — 18. 7. vollständige Verhaltung von Stuhl und Winden. Kein Erbrechen. — Kräftig. P. 78, voll. Temp. 37,4. — Enorme Auftreibung, namentlich des Epigastrium. — Stark meteor. geblähte Darmschlinge aus der linken Fossa iliaca bis unter den rechten Rippenrand aufsteigend. — Ca. 70 Stdn. nach der Erkr. 21. 6. Medianschnitt: Flexurdrehung um 270°, sehr starke Blähung des Coecum. Collabirter Dünndarm. Perforation der Flexur an ihrem Fusspunkt. Murphy zwischen Ileum und Flexur. — 13. 8. Secundärresection der durch die geplatzte Bauchwunde prolabirten Flexur (20 cm). Murphyknopf am 11. 8. frei in der Ampulle, wird am 29. 8. extrahirt. Geh. 5. 9.

54 (11). B. L., 49 J., Händlersfrau, rec. 10. Sept. 1898. — 6. 9. plötzlich starke Leibschmerzen, Verhaltung von Stuhl und Winden. Auftreibung des Leibes. Am 6. 9. einmal Erbrechen. — Kräftig. P. 90, regelmässig. Temp. normal, Aussehen nicht collabirt. — Leib rechts stärker als links aufgetrieben, stark gespannt. — Stark meteor. geblähte Dickdarmschlinge nach rechts vom Nabel. — Ca. 110 Stdn. nach der Erkr. 10. 11. Medianschnitt: die palpirte geblähte Schlinge ist das Colon transversum, die Flexur ist um 180° gedreht und nach links oben zwischen dem Diaphragma, den Nieren (innen) und der Milz (unten hinten) eingeklemmt. Anastomose zwischen dem Coecum und dem Rectalschenkel der Flexur. — Am 2. 9. gehen Stühle und Winde ab. 13. 9. reichlicher fester Stuhl. 16. 9. Exitus an Peritonitis 140 Stunden p. op. — Section: Eitrige Peritonitis, Nekrose der Darmwand um den Murphyknopf. Perforation. Blutige Infiltration der Schleimhaut des S. romanum.

55 (12). Sch. J., 32 J., Handelsfrau, rec. 5. Nov. 1898. — Vor 4 Jahren linksseitige Eierstocksentzündung durchgemacht. — 25. 10. plötzlich heftige Leibschmerzen und Auftreibung. Vom 29. 10. an bis heute Erbrechen

Digitized by Google

schleimiger Massen. Seit dem 28. 10. Verhaltung von Stuhl und Winden, nur am 31. 10. ist nach Calomel ein reichl. flüssiger Stuhl erfolgt. — Reducirt, kühle Extremitäten. P. 120, kaum fühlbar. Temp. 37,9. Verfallenes Aussehen. — Leib stark aufgetrieben. — Aus der linken Darmbeingrube steigt eine mächtig meteor. geblähte Darmschlinge bis in das Epigastrium auf. — Mindestens 120 Stdn. nach der Erkr. 5. 11. Medianschnitt: 360° um ihre Achse gedrehte und durch einen Netzstrang am Fusspunkt strangulirte Flexur. — Exitus 6. 11. 20 Stunden p. op. — Section: Hochgradige Veränderungen der Flexurschleimhaut.

56 (13). L. F., 64 J., Schirmmacher, rec. 20. Mai 1899. — Wiederholt rasch vorübergehende Anfälle von Leibschmerzen und Obstipation. — 4. 5. Abds. Verhaltung von Stuhl und Winden, starke Auftreibung des Leibes, Schmerzen, Erbrechen. — Reducirt, kühle und cyanot. Extremitäten. Verfallenes Aussehen. Augen halonirt. P. fadenförmig. Sensor. nicht frei. — Leib sehr stark aufgetrieben, bes. das Epigastrium. Starke Spannung, besonders über dem Nabel. — Im Epigastrium ein mächtig meteor. geblähter Darmtheil zu palpiren. — 24 Stunden nach der Erkr. 20. 5. unter Schleichscher Anästhesie Medianschnitt: Sehr stark geblähter Dickdarm, am stärksten die Flexur, welche durch Mesenterialschrumpfung an ihrem Fusspunkt abgeknickt ist. Murphyanastomose zwischen Ileum und Flexur. — Exitus 20. 5. 1 Stunde p. op. Section: Die Mucosa der Dickdarmschleimhaut ist fast durchweg von blattgrüner Farbe und rauhem granulirtem Aussehen. Schrumpfung des Mesenterium, der Flexur, deren Schenkel am Fusspunkt zusammenliegen.

57 (14). O. B., 47 J., Depeschenträger, rec. 27. 8. 1899, Abds. 11 Uhr — Heute Morgen 10 Uhr plötzlich Schmerzen im Leibe, Verhaltung von Stuhl und Winden, hat nicht erbrochen. — Hager, sehr verfallenes Aussehen. Augen halonirt. P. fadenförmig. — Leib sehr stark aufgetrieben, stark gespannt. — Rechts vom Nabel meteor. geblähter Dickdarm. — 13 Stunden nach der Erkr. Medianschnitt unter Localanästhesie: Volv. d. Flexur (540) dunkelhämorrh. übelriechendes Exsudat, drohende Gangrän der Flexur. Resection. Murphy-end-to-endvereinigung. Colon desc. stark geblähl. — Exitus 28. 8. 3 Stdn. p. op. Keine Section.

58 (15). J. K., 52 J., Arbeiter, rec. 25. 9. 1899 4 Uhr Nachm. — Früher an Stuhlverstopfung gelitten. — 23. 9. Abds. hat Pat. einen schweren Kartoffelsack gehoben. 24. 9. Morg.: starke Schmerzen im Leibe, Verhaltung von Stuhl und Winden. 25. 9. Etwas Erbrechen. — Allgemeinbefinden mässig, Kyphose, verfallenes Aussehen, cyanotisch. P. 102, klein, weich. — Asymmetrische Auftreibung des Leibes sehr starke Spannung, sehr druckempfindlich. Stärkste Auftreibung Regio epigastr. - 36 Stdn. nach der Erkr. Medianschnitt vom Pr. xiph. bis zur Symphyse, derselbe ist nur 15 cm lang, Querschnitt nach links: Hämorrh. fäculent riechendes Exsudat. Volvulus der Flexur und Strangocclusion. Die Flexur liegt nach hinten links unter dem Diaphragma. Resection. Murphy. — Exitus 67 Stdn. p. op. 28. 9. Section: Oberhalb strichweise Nekrose der Dickdarmschleimhaut bis zum Coecum hinauf. Beiderseitige Bronchopneumonie.

Digitized by Google

B. Obturationen.

I. Obturationen durch Tumoren oder anderweitige Verengerungen des Darmlumens.

59 (1).[1]) K. H., 53 J., Wittwe, rec. 23. 10. 1897. — Keine Ruhr, kein Typhus abd. — Seit einem Jahr fast tägl. Erbrechen, Schmerzanfälle, Stuhlverhaltung, Auftreibung des Leibes. 4.—23. 10. in der innern Abtheilung. — Kräftig, gut genährt. — Leib weich, nicht aufgetrieben, diffuse druckempfindliche Resistenz rechts unter dem Rippenbogen. — 25. 9. Schnitt am Rectusrande: Ausgedehnte Adhäsionen des Netzes mit der vorderen Bauchwand, zipfelförmig ausgezogene Jejunumschlinge. — Gest. 26. 9. 20 Stdn. p. op. — Section: 3 cm breiter, stenosir. Tumor in der Flexur, einige Narben im Dickdarm und Ulcera.

60 (2).[2]) O. v. L., 70 J., Arzt, rec. 16. 7. 1899. — Seit den letzten drei Jahren unregelmässiger und nicht ganz befriedigender Stuhl. Oft „hämorrhoidale Blutung". — Seit dem 13. 7. Verhaltung von Stuhl und Winden. 16. 7. früh fäculentes Erbrechen. — Kräftig, P. gut, Temp. normal, rechts Hernie. beständiges fäculentes Erbrechen. — Leib sehr stark aufgetrieben, stark gespannt. Rechte Bauchhälfte stärker aufgetrieben. — Rechts mächtig meteor. geblähter Darmtheil. — ca. 75 Stdn. nach der Erkr. 16. 7. Medianschnitt: tief sitzendes Carcinom der Flexur, Strictur des Colon descendens. Enterostomie und Enteroanastomose. — Gest. 18. 7. 36 Stunden p. op. Section: Ein dem Durchbruch in den Douglas nahes, mit der hinteren Blasenwand verwachsenes Carcinom. Lungen blutreich, der linke Unterlappen morsch.

61 (3). M. O., 27 J., türkischer Bäcker, rec. 4. 8. 1898. — Früher sollen ähnliche, jedoch rasch vorübergehende Anfälle vorgekommen sein. — Um 12 Uhr Mittags plötzlich starke Schmerzen im Leibe, Verhaltung von Stuhl u. Winden. Später Erbrechen von gelber, fäculent riechender Flüssigkeit. — Kräftig, leidender Gesichtsausdruck, Facies Hippocratica. P. 78, klein, sehr schwach. Fäculentes Erbrechen. Beiderseits Ing.-Hernie. — Leib stark gespannt, druckempfindlich. In der Chloroformnarkose wird ein beweglicher Tumor der Ileocoecalgegend constatirt. — Mehrfach geblähte Darmschlingen, welche keine peristaltische Steifung zeigen. — 10 Stdn. nach der Erkr. Querer Bauchschnitt unterhalb des Nabels: Seröses Exsudat, geblähte Darmschlingen. Hühnereigrosser Tumor im Coecum. Resection des Ileocoecums. Murphyknopf. Tamponade. — 13. 3. Darmfistel, die sich spontan rasch schliesst. Entlassen mit einer Granulationsfläche, die die Tamponstelle markirt, 4. 4. Mikroskopische Diagnose: Entzündlicher Tumor (Tuberculose?).

62 (4). J. Tsch., 35 Jahr, Diener. Rec. 1. 7. 98. Vor 7 Jahren Typhus. — Seitdem (7 Jahr) bekommt Patient mehrere Mal jährlich heftige Schmerzanfälle nach dem Essen, Stuhlverhaltung. Dauer des Anfalls 24 Stunden, letzter Anfall 31. 8. — Allgemeinbefinden mässig. P. 102, ruhig. Gesichtszüge verfallen. Verhaltung von Stuhl und Winden, fäculentes Erbrechen. — Leib mäss. aufgetrieb., bretthart, sehr druckempfindlich. Tympan. Percussions-

[1]) S. ausführliche Krankengeschichte S. 938.
[2]) S. ausführliche Krankengeschichte S. 939.

Digitized by Google

schall, Dämpfung beider Lumbalregionen. — In der Narkose fühlt man eine Resistenz in der Ileocoecalgegend. — Ca. 30 Std. nach der Erkr., Medianschnitt und Querschnitt: Perforation des Ileum. Coecum fixirt in der Tiefe. Peritonitis. — Gest. 2. 8. 24 Stunden post op. Section: 100 ccm röthlichen, nicht eitrigen Exsudates, leichte Verklebung der Darmschlingen, Strictur der Valvula Bauhini, Verdickung des Coecum, das in einen taubeneigrossen Tumor zusammengeschrumpft ist (Entzündlicher Tumor).

II. Verstopfung der Darmpassage durch äusseren Zug (Adhäsionen).

63 (1). P. P., 68 Jahr, Arbeiter. Rec. 28. 4. 96. — Vor 2 Wochen plötzlich mit Schmerzen im Leibe erkrankt. Stuhlverhaltung bis auf einige blutige Entleerungen. Kein Erbrechen. — Kräftig. P. 111. — Stark aufgetrieben, r. Hypochondr. prominirt stärker, vermehrte Resistenz über dem Lig. Poup. — Laparotomie am r. Rectusrande: 150 ccm getrübtes, fäculentes Exsudat. Abgeknickte, durch Adhäsionen an die Beckenwand gelöthete Schlinge. 30. 4. Enterostomie. — Gest. 2. 5. 90 Stunden post oper. Section: Allgemeine Peritonitis. Gangrän einer 50 cm langen Ileumschlinge. Der übrige Dünndarm dilatirt.

64 (2). J. L., 17 Jahr, Arbeiter. Rec. 7. 9. 97. Aufgenommen mit einer perf. Bauchstichwunde. Ligatur eines Netzgefässes u. d. verletzten a. Epigastr. — 18. 4. „starke Magenkrämpfe". 22. 4. Erbrechen. 23. 4. in der rechten Bauchhälfte eine stärker geblähte Darmschlinge zu palpiren. 8. 5. Leibschmerzen u. Erbrechen. — Allgemeinbefinden 10. 10. mässig. Schlechtes Aussehen. P. klein, 105. — Leib mässig aufgetrieben. — In der Narkose fühlt man zwischen dem Nabel und der Narbe eine stark geblähte, plätschernde, gurrende Darmschlinge, die ihre Stellung nicht verändert. — Rechts vom Nabel sieht man eine Darmschlinge sich zeitweilig blähen. — 11. 10. Laparot: Die palpirte Schlinge ist frei und befindet sich oberhalb einer Schlinge, die durch die Narbe abgeknickt wird. Resection der veränderten Schlinge (8 cm). 14. 10. Spontaner Stuhl. Mit linearer Narbe u. guter Darmfunction entl. 14. 11.

65 (3). K. Schm., 63 Jahr, Schiffskapitain. Rec. 9. 4. 98. — Icterus vor 30 Jahren, sonst gesund. — Seit 7 Jahren Schmerzen im Leibe, die beim Gehen und Stehen stärker werden. Seit 2 Jahren arbeitsunfähig. Stuhl nur durch Abführmittel. — Kräftig, P. normal. — Leib weich nicht aufgetr., links unter dem Rippenbogen druckempfindlich. — Zeitweilig auftretende stärkere Resistenz unter dem linken Rippenbogen. — 15. 4. Querschnitt über die linke Bauchhälfte: Flexura lienalis hoch hinauf fest fixirt. Enteroanastomose. 20. 4. Nahtsprengung und Darmvorfall. Resection der vorgefallenen Schlinge. Murphyknopf. — Gest. 21. 4. 114 Stunden post op. Section: Perforirtes Magenulcus. 200 ccm bräunliche Flüssigkeit zwischen Magen und Leber. Flexura lienalis durch starke Adhäsionen an die Milzkapsel und nach hinten fixirt. Herz schlaff, gross, Myocard braun.

66 (4). P. An., 25 Jahr, Arbeiter. Rec. 14. 6. 99. Im April 98 wegen einer linksseitigen incarc. Hernie operirt worden. — Am 13. 6. Abends plötz-

Digitized by Google

lich heftige Schmerzen im Leibe, in der Nacht Erbrechen, seitdem Verhaltung von Stuhl und Winden. — Kräftig, etwas blass, nicht verfallen. P. 60, klein, T. 38,2. Lineäre Herniotomienarbe. — Leib mässig aufgetr., stark gespannt. Druckempfindlichkeit in der Nabelgegend und links unten. — In Narkose palpirt man eine Resistenz in der Nabelgegend. — 38 St. nach der Erkr. 15. 6. Querschnitt links unterhalb des Nabels: Verziehung einer Darmschlinge durch Netz und Peritonealadhäsion. Abgang von Gasen sofort (durch ein Darmrohr); erster Stuhl 19. 6. nach Ol. ricini; kleine Stichcanaleiterung am rechten Wundwinkel (23. 6.). Entlassen mit lineärer Narbe und guter Darmfunction. 9. 7.

C. Nicht operativ behandelte Fälle von Darmobturation.

1. H. K., 50 Jahr, Arbeiter, 15.—17. 7. 93. — Bis vorgestern Abend stets guter Stuhlgang. — Vorgestern Abend plötzlich Verhaltung von Stuhl und Winden, die bis heute angehalten hat trotz hoher Eingiessungen. Gestern Abend hat Pat. erbrochen. — Kräftiger Mann, fassförmig aufgetriebener Leib, das Epigastrium ganz besonders kissenförmig vorgewölbt. Das Zwerchfell steht um 2 Querfinger breit über normal. P. 80, etwas klein. Resp. 15. Keine peristaltisch sich blähende Schlinge. Keine Dämpfung. Keine Resistenz. Druckempfindlichkeit des ganzen Leibes. — Ein hohes Lavement fördert reichlichen, gelbgefärbten Koth zu Tage. 16. 7. spontane Ausleerung. Der Leib ist zusammengefallen. 17. 7. entlassen.

2. F. W., 36 Jahr, Ingenieur, 3.—7. 3. 94. — Früher nach Diätfehlern gelegentlich Verstopfung. - Nach mehrfachen Diätfehlern am 27. u. 28. 3. geringer Stuhl. Auftreibung des Leibes, Schmerzen im Epigastrium. 28. 3. Ol. ricini. In der Nacht zum 1. 3. heftigste Leibschmerzen und Erbrechen. Gase gingen ab, aber kein Stuhl. 2. u. 3. 3. Verhaltung von Stuhl und Winden, heftiges Aufstossen kein Erbrechen. — Kräftiger, gut genährter Mann. P. 78. T. 38,4. Heftiges Aufstossen, belegte Zunge. Abdomen beträchtlich aufgetrieben, Zwerchfellstand ca. über 4 Querfinger breit hinaufgerückt Keine Asymmetrie des Leibes. Nirgend Resistenz. Percussion: durchweg tympanitischer Schall bis auf Dämpfung der linken Lumbalgegend. — Warme Wanne, in derselben gehen Winde ab. Hohes Darmrohr befördert Abgang von reichlichen Gasen, darauf Spülung durch das Rohr, das dünnflüssigen gelben Koth herausbefördert. Ord. Magnes. ust., Lavement wiederholt. 5. 3. Ol. ricini. 7. 3. Leib zusammengefallen, weich. Dem S. romanum entsprechend besteht noch eine leichte Dämpfung und vermehrte Resistenz — entlassen. Später sehr gute Nachrichten.

3. R. B., 21 Jahr, Kellner, 9.—11. 4. 94. — Zweimal früher ähnliche Anfälle, die spontan sehr bald vorübergegangen sind. — 8. 4. 6 Uhr Nachmittags plötzlich heftige Schmerzen, kein Stuhl, keine Winde. Nachts Erbrechen, das bis 2 Uhr währte. — Gracil, gut genährt. P. etwas beschleunigt, sonst guter Qualität. Abdomen wenig vorgewölbt, doch druckempfindlich, besonders rechts. Ueberall tympan. Schall. Leberdämpfung etwas nach oben

Digitized by Google

gedrängt. – Nach hohem Lavement sofort ein reichlicher Stuhl, dem sehr bald spontan noch mehrere folgen.

4. Th. H., 64 Jahr, Müller, 28. 1.—10. 2. 97. — Vor 33 Jahren, wie vor 2 und vor $^1/_2$ Jahre ähnliche Anfälle, die Lavements wichen und vom Pat. als auf Erkältung erfolgt, erklärt wurden. Sonst keinerlei Beschwerden, nie Icterus. — 19. 1. Abends Verhaltung von Stuhl und Winden. Auftreibung des Leibes, Schmerz unter dem linken Rippenbogen. 20. Nach wiederholten Eingiessungen gehen Winde ab. - - 22. Wieder Verschlimmerung. Nach Lavement Abgang von kleinen Kothbröckeln und Blähungen. -- Kräftiger, gut genährter Mann. P. normal. T. 37,4. Urin etwas indicanhaltig. Abdomen stark vorgewölbt, mässig gespannt, links unter dem Rippenrande stärker prominirend, kein Exsudat. Links unter dem Rippenrande prall gespannte Darmschlinge fühlbar, die ballotirt. Im Rectum normaler Befund. — Bis zum 3. 2. lässt sich die gefüllte Schlinge palpiren, und besteht Druckempfindlichkeit unter dem linken Rippenbogen. Unter Karlsbadersalz werden die Ausleerungen breiig und erfolgen reichlich. 99. Soll an Darmcarcinom hinsiechen.

5. P. G., 21 Jahr, Arbeiter, 11. –16. 4. 97. — Hat seit früher Kindheit viel an Spulwürmern gelitten. — Seit 3 Tagen keinen Stuhl. Gestern Nachmittags nach Abführmitteln plötzlich starke Schmerzen in der Nabelgend. Erbrechen, grosses Schwächegefühl. — Kräftiger, gut genährter Mann, Pupillen mittelweit. Augen etwas eingesunken. P. 90 voll, regelmässig. T. 37,9. Abds. P. 120. T. 38,4. Abdomen diffus druckempfindlich, besonders in der Ileocoecalgegend, wenig vorgewölbt. — Priessnitz. Hohes Wasserclystier, darnach Stuhl und Erleichterung. 13. Nirgend Druckempfindlichkeit. Ileocoecalgegend frei. Spontaner Stuhl.

6. Ch. M., 34 Jahr, Lederhändler, 11. 4.—7. 5. 98. — Seit einigen Jahren Haemorrhoiden. 6. 4. einen schweren Packen gehoben, dabei Schmerz in der linken Seite. 6.—8. 4. viel erbrochen, doch sind Stuhl und Winde abgegangen. Am 9. und 10. 4. weder Stuhl, noch Winde. — Kräftiger, gut genährter Mann. P. 92. T. 37. Im Mesogastrium links vom Nabel ein Tumor, in der Narkose verschwindet er völlig, darauf Lavement, das Stuhl und Winde fördert. Allmälig stellt sich die Stuhlentleerung wieder her. Palpation ergiebt bei der Entlassung weder eine abnorme Resistenz, noch eine geblähte Schlinge.

7. P. F., 34 Jahr, Beamter, 2.—9. 5. 98. — Seit zehn Jahren träge Darmthätigkeit. Vor 6 Wochen Verstopfung. Abends und Nachts Fieber. — Seit 29. 4. Parotisschwellung bei Darmträgheit. Negativer Befund bei Palpation, nur Gurren in der Ileocoecalgegend. — Darmthätigkeit durch Lavement angeregt. Die Parotisschwellung bildet sich spontan zurück. Pat. Ende 98 völlig wohl, also kein Darmulcus (resp. Tumor) wie vermuthet worden war, wegen der Parotisschwellung. P. F. befindet sich im März 00 bei bestem Wohlsein.

8. Gr., 71 Jahr. Landwirth, 28. 6.—2. 7. 98. — Stets träger Stuhl, vor 6 Jahren eine ähnliche Attaque, die nach einer Morphiuminjektion schwand. — 22. 6. Schmerzen in der linken Lumbalgegend, seit dem 24. 6. Verhaltung von Stuhl und Winden. Auftreibung der Leber und Erbrechen (doch nicht

Digitized by Google

faeculent). — Kräftiger, gut genährter Mann. P. 100. T. 39,2. Zunge trocken. Leib stark aufgetrieben, Zwerchfellhochstand. Rechts im Mesogastrium eine prallgefüllte Schlinge fühlbar, doch undeutlich. Starke Druckempfindlichkeit in der linken Lumbalgegend. Rectaluntersuchung negativ, rechts Hodenneuralgie. — Ein hohes Clystier fördert nur einige Kothbröckel, viel Winde zu Tage. Priessnitz-Umschlag, Morphiuminjection. 29. 6. T. Abfall, Anfangs besseres Befinden, dann wieder zunehmende Beschwerden. Pat. erhält Magnes. ust. 10,0 : 150,0. 30. 6. Spontaner flüssiger Stuhl. Die Schlinge nicht mehr zu fühlen. 2. 7. Normaler Befund. Die Hodenneuralgie geschwunden.

9. I. K., 51 Jahr, Arbeiter, 29. 9.—3. 10. 98. — Vor 10 Jahren ähnlicher Anfall. — Am 28. 9. früh eine schwere Last gehoben, seitdem Leibschmerzen, die kolikartig sich wiederholen, Verhaltung von Stuhl und Winden. Ol ricini und Lavements erfolglos geblieben. — Kleiner, kräftiger Mann. P. 88, voll, regelmässig. Gesichtsausdruck nicht leidend. Dazwischen Aufstossen. Zwerchfellstand 5. Rippe. Leberdämpfung geschwunden. Epigastrium stark aufgetrieben, das übrige Abdomen nur mässig. Unterhalb des Nabels verläuft von rechts nach links oben zum Rippenrande aufsteigend eine deutlich sichtbare und fühlbare geblähte Darmschlinge, die sich nicht steilt. — Lavements zunächst erfolglos. Ein warmes Bad fördert Abgang von Winden. 30. 9. Nach Magnes. ust. heute Stuhl, die palpable Darmschlinge ist geschwunden.

10. H. St., 59 Jahr, Kaufmann, 24. 11.—2. 12. 98. — Im Sommer a. c. sind zum ersten Mal Schmerzen im Leibe (links) aufgetreten, die durch Wärme beseitigt wurden. — In der Nacht auf den 23. 11. plötzlich mit Leibschmerzen, Stuhlverhaltung und Erbrechen erkrankt. Hohe Clystiere förderten Kothbröckel und Winde heraus. Grosser, kräftiger, gut genährter Mann. P. 66 und T. normal. Zunge trocken, häufiges Aufstossen. Links Dämpfung, hier eine stärker geblähte Schlinge (Dünndarm) in der Tiefe undeutlich zu palpiren. — Täglich geringer Stuhl, doch bleiben der Schmerz und die palpable Schlinge, so dass Verdacht auf Neubildung. Am 27. 11. Abends Umschlag zum Bessern. Bis jetzt (März 00) vollkommenes Wohlbefinden.

11. K. H., 60 Jahr, Beamter, 24.–27. 7. 99. — Seit einem Monat ist der bisher vorzüglich normale Stuhl unregelmässig geworden. Seit 3 Tagen unangenehmes Gefühl im Abdomen nach starker Erkältung des Leibes. — Seit gestern heftiger Schmerz in der linken Seite des Abdomon. Verhaltung von Stuhl und Windeu, doch nicht völlig, sondern nur sehr beschränkt. Kein Erbrechen, häufiges Aufstossen. — Mittelgrosser, kräftiger Mann, Zunge feucht. P. 48—60. T. 36,7. Das Abdomen weich, nicht aufgetrieben, nicht gespannt. Im rechten Hypochondrium palpirt man eine geblähte Darmschlinge, die sich nicht steilt, sondern ruhig liegt. Dämpfung und Druckempfindlichkeit links im Bereich des Colon descendens. Leberdämpfung normal. Rectalbefund negativ. — Hohes Wasserclystier ohne Erfolg, ebenso ein Liter Oel. Priessnitz. Magnes. ust. in Mixtur. 25. 7. In der Nacht mehrmals Stuhl und Winde. Die geblähte Schlinge palpirt man nicht mehr, wohl aber eine wurstförmige mehr als daumendicke Resistenz in der Ileocoecalgegend. 26. 7. Der oben bezeichnete Widerstand ist kleiner und weicher geworden. 27. 7. Heute verschwunden.

Digitized by Google

Stuhl und Winde erfolgen normal. Pat. hat sich vollkommen erholt und befindet sich bis jetzt (März 00) bei bestem Wohlsein.

12. F. St., 30 a. n., Arbeiter. 29. 7.—3. 8. 99. Seit Anfang Mai a. c. 2 Anfälle gehabt mit Leibschmerzen, Durchfällen und darauffolgender Verstopfung und Erbrechen, die in kurzer Zeit vorübergingen. — Am 27. 7. starke Schmerzen im Abdomen, Verhaltung von Stuhl und Winden, Erbrechen, das 2 mal mit Blut erfolgte. Rec. 29. 7. Mittags. — Kräftiger Mann, mässig ernährt, P. kaum fühlbar. Zunge feucht. Von aschgrauem, verfallenem Aussehen. Das Abdomen ist mässig aufgetrieben, aber stark gespannt. Leberdämpfung an normaler Stelle. Druckempfindlichkeit des ganzen Leibes. Im rechten Hypogastrium steift sich eine Darmschlinge, die sich deutlich palpiren lässt u. deren Beweg. sichtbar ist. — Ein Einlauf fördert keine Kothbröckel heraus, kommt ungefärbt zurück, keine Winde. Abends fühlt Patient sich wohler. P. 78, von guter Spannung. Ord. Priessnitz, Morphium. 30. 7. In der Nacht sind einige spontane Stühle erfolgt. 2. 8. Ganz normaler Palpationsbefund. 3. 8. Patient lässt sich nicht halten, entlassen.

13. M. L., 50 a. n., Händlerin. 8. 8.—31. 8. 99. — Seit 2 Jahren Obstipation, drunterhinein Blut beim Stuhl. Nie Erbrechen. — 4. 8. starke Schmerzen im Leibe, Verhaltung von Stuhl und Winden, Uebelkeit, jedoch kein Erbrechen. — Kräftige, fettleibige Frau. P. 100, schwach, T. 37,8, beständige Klagen über Leibschmerzen. Zunge trocken; das Abdomen ist sehr stark aufgetrieben und gespannt, nicht besonders druckempfindlich; rechts palpirt man eine geblähte resistente Darmschlinge. Tympanitischer Percussionsschall bis auf die Dämpfung der Lumbalgegenden. — 9. 8. Eine hohe Eingiessung und Magnes. ust. erzielen einen flüssigen, sehr übelriechenden Stuhl. 13. 8. Ungeachtet täglichen Stuhls ist die geblähte Schlinge noch immer rechts zu palpiren. Vom 23. 8. entwickelt sich eine stetig zunehmende Infiltration der Bauchdecken (Fluctuation) zwischen Nabel und Symphyse; die Blähung der palpablen Darmschlinge ist unverändert. Patientin lehnt die Operation ab und verlässt die Abtheilung. Im November lässt sie sich wieder aufnehmen. Es besteht jetzt ein deutlich fluctuirender Bauchdeckenabscess, der incidirt und gegen die Bauchhöhle abgeschlossen gefunden wird. Die mikroskopische und bacteriologische Untersuchung bestätigt die Diagnose: Actinomycose. Im Februar 1900 wird wegen Recidivs ein Stück der Bauchwand exstirpirt und die Wunde durch die Naht geschlossen; es wird constatirt, dass der Darm intact ist.

14. Ed. G., 16 a. n., Schüler. 12.—19. 11. 99. — Im Laufe dieses Jahres zwei Anfälle (der erste im Januar, der zweite Mitte October) von Stuhlverhaltung, Temperatursteigerung, „Bauchfellentzündung". — 8. 11. plötzlich starke Schmerzen im Abdomen, Stuhlverhaltung. 9. 11. Erbrechen. 10. 11. erträglicher Zustand. In der Nacht vom 11. auf 12. 11. fortwährendes Erbrechen, schliesslich fäculentes. Auf der Fahrt hierher erfolgte dreimal Stuhl und gehen Winde ab. — Gracil, mässig genährt, etwas blass. P. 80, kräftig, T. 37,1. Abdomen mässig gespannt, etwas aufgetrieben, links druckempfindlich. Zwerchfellstand rechts 5. Rippe, links 4. Rechts unten über der Sym-

Digitized by Google

physe palpirt man eine geblähte Schlinge, die gurrt und wieder verschwindet. In der Ampulle des Rectums einige Kothbröckel. — 13. 11. Nachts heftige Schmerzen, viel erbrochen braungefärbte, flockige, übelriechende Massen. Die Schlinge über der Symphyse steilt sich, gurrt, hier hat man Undulationsgefühl. Klystier erfolglos, das Wasser läuft ungefärbt ab. Patient wird zur Operation vorbereitet: bekommt in der Wanne noch ein hohes Klystier (4 bis 5 Liter), worauf reichlicher Stuhl und Abgang von Winden erfolgt und die Schlinge verschwindet. März 1900. Laut Mittheilung des Hausarztes befindet sich E. G. bei bestem Wohlsein und normaler Darmfunction.

15. D. P., 45 a. n., Kutscher. 21. 11.—7. 12. 99. — Bisher keinerlei Darmstörungen. 14. 11. hebt Patient eine schwere Last und will dabei Schmerz im Leibe gespürt haben. — 15. 11. plötzlich starke Schmerzen im Abdomen und Stuhlverhaltung. 17. 11. erfolgte spärlicher Stuhl. 19. 11. Erbrechen: seit dem 17. 11. Verhaltung von Stuhl und Winden. 20. und 21. 11. kein Erbrechen. — Kräftiger, normal genährter Mann. Aussehen schlecht, P. schwach, klein, unregelmässig aussetzend, T. 38,0. Zunge feucht, nicht belegt. Abdomen sehr stark, aber gleichmässig aufgetrieben, nirgend besonders druckempfindlich. Zwerchfellhochstand 4. Rippe. In der besonders vorgewölbten Regio epigastrica eine sehr stark geblähte Schlinge. Neben der Symphyse ebenfalls eine solche ohne peristaltische Steifung. Dämpfung in den abhängigen Partien. Im Rectum Kothbröckel. Starke Schmerzen, heftiges Drängen, absolute Verhaltung von Stuhl und Winden. Ausgedehnte Arteriosclerose. — Lehnt den eventuellen Eingriff ab. Priessnitz; hohes Klystier spült einige Kothbröckel aus. 22. 11. Abends Kothbrechen, Meteorismus. 23. 11. P. klein, unregelmässig. Die Schlinge im Epigastrium bleibt gebläht, sie steift sich nicht, zeigte aber peristaltisches Anschwellen und Abschwellen. Ueber der Symphyse zur Ileocoecalgegend hin hält sich eine breite Schlinge völlig unverändert, sie erscheint völlig gelähmt. Nach einem hohen Klystier etwas Stuhl. 24. 11. Besserung, spärlicher Stuhl nach Klystier. 25. 11. Die Schlinge im Epigastrium ist geschwunden. Ueber der Symphyse ist die geblähte Schlinge noch zu palpiren und Plätschergeräusch zu erzielen. 6. 12. Patient entlassen, seitdem er 8 Tage hindurch spontanen Stuhl gehabt. Beim Palpiren des Unterleibes bemerkt man noch ausgebreitetes Plätschern.

Auszug aus den Krankengeschichten[1]).

9. K. v. Gr. 19 a. n. operirt am 1. 8. 1898 in einer Villa am Strande. Patientin hat 1896 angeblich eine Blinddarmentzündung durchgemacht, welche leicht und gut verlief und Pat. keinerlei hochgradige Störungen verursachte, sie hat sich späterhin in keiner Weise geschont, ist besonders viel geritten.

[1]) Vergleiche die tabellarische Uebersicht.

Digitized by Google

Am 18. 7. 1898 erkrankte Pat. bei völligen Wohlbefinden — nach vorhergegangenem Genuss von sehr vielen frischen Kümmelkuchen — spät Abends an heftigem Erbrechen und Leibschmerzen. Herr Dr. A. v. Engelhardt, dessen Freundlichkeit ich diese Notizen zu verdanken habe, konnte am Abdomen keinen abnormen Befund constatiren, ein normaler reichlicher Stuhl war spontan erfolgt, ein hohes Lavement förderte noch einen solchen zu Tage.

Allein die Schmerzen, die ins Epigastrium verlegt wurden und das Erbrechen hörten nicht auf.

Am 20. 7. Opiumtherapie, welche bis zur Operation fortgesetzt wurde. Das Erbrechen hörte dabei auf, die Schmerzen schwanden jedoch nie ganz und wurden besonders im Epigastrium empfunden, hier war auch die stärkste Druckempfindlichkeit. Ein ausgesprochener Meteorismus bestand nicht, im Epigastrium sah man peristaltische Bewegungen der Därme am deutlichsten.

Nach Wasser- oder Oeleingiessungen erfolgte wiederholt spärlicher Kothabgang.

Die Nacht zum 1. 8. 1898 war bis 2 Uhr früh gut, dann trat Erbrechen ein, Pat. erhielt subcutan Morphium und Ol. camphor. worauf Schlaf eintrat; Aufstossen und starke peristaltische Bewegungen hielten jedoch an.

10 Uhr Morgens wird meteoristische Auftreibung des Leibes constatirt. Pat. hat wiederum erbrochen, die Gesichtszüge verfallen, P. 100. Im Laufe des Vormittags sind durch ein laues Wasserlavement noch einige bis kirschkerngrosse Kothbröckel entleert worden.

Die Schmerzen sind wiederum heftig und werden nur durch Einnehmen der Seitenlage etwas erleichtert.

Inzwischen war ich telegraphisch aus Riga gerufen worden, traf aber in Folge der weiten Entfernung erst gegen Abend ein.

Ich fand Pat. bei leidlichem Pulse (ca. 100) doch mit dem charakteristischen Gesichtsausdruck, die Augen eingesunken, halonirt.

Der Leib war aufgetrieben, gespannt, eine Dünndarmschlinge steilte sich bis zu tetanischer Starre im Epigastrium, sonstige peristaltische Bewegungen waren nicht mehr sichtbar. Die Percussion ergab beiderseits in der Lumbalgegend eine geringe Dämpfung. Die Rectaluntersuchung ergab ein negatives Resultat. Die Palpation des Leibes war empfindlich, eine stärkere Druckempfindlichkeit eines speciellen Gebiets, so namentlich der Ileo-coecalgegend bestand nicht. Die tetanische Starre der geblähten Darmschlinge im Epigastrium trat in Intervallen ein, die nur wenige Minuten betrugen, aber auch über längere Zeit sich erstreckten, jede derartige Steifung der Darmschlinge verursachte der Pat. heftige Schmerzen. Ganz verschwand die Blähung der Schlinge nicht.

Die Diagnose eines den Darm occludirenden Stranges lag hier nahe, die Occlusion war eine allmälig sich steigernde, sie strangulirte das Mesenterium offenbar nicht. Die Aetiologie für einen solchen Strang war in der früher überstandenen Blinddarmentzündung gegeben. Allein wo sass der Strang? Die Ileocoecalgegend zeigte einen ganz normalen palpatorischen Befund. Ich

Digitized by Google

nahm an, dass die Strangbildung sich entfernt von dem ursprünglichen Sitz der Erkrankung etablirt hatte, was ja nicht ausserhalb des Bereiches der Möglichkeit lag und dass der Strang am Fusspunkt der sich steilenden Schlinge zu suchen sei.

Nach den üblichen Vorbereitungen, die hier eine längere Zeit in Anspruch nahmen, weil das Operationszimmer improvisirt und künstliche Beleuchtung geschafft werden musste — es war inzwischen dunkel geworden — schritt ich zur Operation unter freundlicher Assistenz der Herren Dr. A. von Engelhardt — in dessen Händen die Behandlung der Patientin lag und Dr. von Stryk, der als Badegast zufällig am Orte war.

Jene oben beschriebene Schlinge bewahrte ihr Verhalten bis zum Eintritt der vollen Narkose, plötzlich war sie verschwunden und gelang es mir nicht sie etwa an einer anderen Stelle oder sonst eine Resistenz zu palpiren.

Ich eröffnete das Abdomen durch den Schnitt in der Linea alba und fand stark geblähte, mässig injicirte Dünndarmschlingen, ich verlängerte den Schnitt nach unten — dasselbe Bild. Beim Vordringen in der Richtung zur Ileocoecalgegend traf ich immer nur geblähte Dünndarmschlingen. Ich ging also ins Epigastrium zurück, zog das Colon transversum vor, dasselbe war leer und zusammengefallen. Nun verfolgte ich den Dickdarm aufwärts, überall war er collabirt bis zum Coecum. Hier also musste das Hinderniss sitzen!

Ich fügte einen entsprechenden Querschnitt dem Längsschnitt hinzu und hatte nun, nachdem ich den Dünndarm durch grosse flache Wattekissen zurückgedrängt, die Ileocoecalgegend frei vor mir.

Dicht über der Einmündung in das Coecum ist der Dünndarm durch einen Strang zusammengeschnürt, der in schräger Richtung sich über die Convexität der Schlinge hinüberspannt, vom vorderen Mesenterialansatz der Schlinge zum hinteren hinüberziehend. Die Gefässe des Mesenteriums waren dabei selbstverständlich in keiner Weise strangulirt, die Einschnürung der Darmwand dagegen eine so starke, dass die Schnürfurche auch nach der Durchschneidung des Stranges als dunkellivid rothes Band mit verdächtig heller, ins gelbliche spielender Mitte sich manifestirte. Ich schwankte ob ich reseciren sollte, entschloss mich aber denn doch für sorgfältige Uebernähung der Strangfurche in querer Richtung.

Der Darm oberhalb der Strangulation war stark gebläht und lag in völliger Ruhe da, entleerte jedoch nach Durchtrennung des Stranges seinen Inhalt langsam in das Coecum.

Die grosse Wunde wurde dann durch 2etagige Naht geschlossen.

Die Narkose hatte über 2 Stunden gedauert, da Pat. die vorbereitende Manipulation, Waschen, Rasiren u. a. nicht ohne eine solche über sich ergehen lassen wollte.

Die Pat. hat sich hernach recht gut gehalten und wurde nur nach der Operation durch Campherinjection die Herzthätigkeit angeregt.

Am 25. 8. trat bereits Stuhl ein, der von nun an täglich spontan erfolgte. Die Pulsfrequenz sank vom 3. 8. unter 90. Die Temperatur zeigte einigemal eine leichte Erhöhung (37,7°).

Digitized by Google

Am 10. Tage nach der Operation wechselte Dr. v. Engelhardt den Verband, er fand die Wunde gut verheilt, nur mehrfache Nahteiterung.

Pat. die sich nach der Operation gut erholte, hat noch einen Monat sich mit Abstossung der versenkten Seidennähte plagen müssen.

Der Endeffect war eine solide Narbe ohne alle Diastase.

11. J. P., 41 a. natus, Arbeiter rec. 10. 1. 1899. mort. 25. 4. 1899.

Seit $4^1/_2$ Jahren rechtsseitiger Leistenbruch von ca. Faustgrösse. Vor Weihnachten vergrösserte sich der Bruch, es traten Schmerzen ein, die vorher harte Bruchgeschwulst wurde weich und brach nach Weihnachten auf, angeblich nach einem Stoss, den Pat. erlitten. Seitdem fliesst aus der Fistel Eiter und Koth in reichlichen Mengen. Seit dem 6. Januar sind die Beschwerden stärker geworden und ist der Stuhl angehalten, Winde gehen gelegentlich ab.

Status: Mittelgrosser, hagerer Mann, livide Extremitäten, Herz und Lunge normal. P. 84, gleichmässig, Temp. Morgens 38,2°, Abends 39,2°. Zunge feucht, leicht belegt. Der Leib ist weich, nicht aufgetrieben, nicht besonders druckempfindlich, nirgends Dämpfung.

Die rechte Hälfte des Hodensackes von einer kindskopfgrossen Geschwulst eingenommen, die Haut über derselben ist geröthet, oedematös und hat vorn eine Fistelöffnung von ca. 1,5 cm Durchmesser, aus der sich reichlich dünnflüssiger, schwärzlich brauner Koth entleert. Jede Palpation vermehrt das Ausströmen. Diese Geschwulst erstreckt sich, an Umfang allmälig abnehmend bis zum äussern Leistenring, von wo sie wurstförmig aufsteigend in der Bauchhöhle zu verschwinden scheint. Das Scrotum lässt bei der Palpation rechts ein paar Härten erkennen.

11—14. 1. Gegen die verordneten permanenten Bäder lehnt Pat. sich auf, er verträgt sie nicht, sitzt nur zweimal ca. $1^1/_2$ Stunden in denselben. Die Kothentleerung aus der Fistel ist sehr lebhaft. Trotz täglicher Lavements ist kein Stuhl zu erzielen. Pat. verlangt dringend die Operation.

15. 2. Operation in Chloroformnarkose. Schnitt, parallel dem Lig. Pouparti, eröffnet die Bauchhöhle, wobei es sich erweist, dass die Bruchpforte frei ist, sie ist für 2 Finger durchgängig und gelangen diese in einen Bruchsack, der sich bis an den Hoden hinaberstreckt. Es wird nun ein Schnitt hinab auf das Scrotum geführt, die Fistelöffnung wird umschnitten und nun der gegen den Bruch hin vollkommen abgeschlossene Hydrocelensack eröffnet, dessen Inhalt wie Koth aussieht und Kothgeruch hat. Die Wandung dieses Sackes ist derb und dick, in der hinteren Wand ist der Hode eingebacken derart, dass eine Ablösung der Sackwand vom Hoden nicht möglich ist, daher Castration und Exstirpation des ganzen Hydrocelensackes.

Die Laparotomiewunde wird in 2etagiger Naht geschlossen, die obere Reihe ist nicht ganz dicht, es wird ein kleiner Tampon eingelegt. Die Scrotalwunde wird in ihrem oberen Abschnitt genäht, nach unten jedoch breit tamponirt.

Pat. verträgt den Eingriff gut, es erfolgt noch immer kein Stuhl, trotzdem am 17. 1. Ol. ricini 20,0 verabfolgt wird.

18. 1. Verbandwechsel. Die Wunden sehen gut aus, oben wird der

Digitized by Google

Tampon entfernt, der Scrotaltampon erneuert. Die Temp. Abends betrug 37,9°. Trotz täglicher Clystiere hat Pat. erst am 20. 1. (also nach vollen 14 Tagen) seinen ersten Stuhlgang.

Beim Verbandwechsel am 20. 1. (T. 37,6° und 37,4°) ist die Wundhöhle im Scrotum mit nekrotischen Fetzen bedeckt, schwarz verfärbt. An der Bauchwunde eitern alle Nähte und nach Entfernung derselben ist auch hier der Grund der Wunde schwärzlich verfärbt.

Im weiteren Verlauf stossen sich die Nekrosen ab, die Wunden fangen an zu granuliren. Es bilden sich allmälig, ohne dass die Temp. nennenswerth ansteigt, (Abends gegen 38,1°) meist 37,3—37,5—37,9°) Abscesse an beiden Unterschenkeln, die am 27. 2. breit incidirt werden; am 4. 3. muss am rechten Oberarm noch ein Abscess, am 13. 3. wiederum je ein kleinerer isolirter Abscess am Unterschenkel incidirt werden.

Am 5. 4. ist die Wunde am Scrotum verheilt, die Bauchwunde granulirt oberflächlich.

Am 22. 4. sind die Incisionen noch nicht verheilt, im besten Benarben, Pat. geht viel umher, hat sich sichtlich erholt, da treten in der Nacht zum 24. 4. plötzlich heftige Leibschmerzen auf. Am Morgen ist der Leib weich, jedoch aufgetrieben, man fühlt einige geblähte Darmschlingen, sieht peristaltische Bewegungen. Pat. erbricht, ein hoher Wassereinlauf bleibt erfolglos. Winde sind nicht abgegangen. Die Schmerzen dauern an, es gelingt in der Ileocoecalgegend einen von oben nach unten verlaufenden Strang zu palpiren. Pat. hat kein ausgesprochen verfallenes Aussehen, jedoch eine leichte Cyanose der Extremitäten und des Gesichts.

Laparotomie (in Chloroformnarkose) der Linea alba. Es liegt geblähter Dünndarm vor, dessen Serosa an einigen Stellen bläulich schwarz verfärbte Flecken zeigt. In der Ileo-coecalgegend verläuft ein Strang von der ersten Laparotomienarbe zum Mesenterium des Dünndarms und knickt eine Dünndarmschlinge vollständig ab. Nach Unterbindung des Stranges wird er durchtrennt. Der Darm sieht an der Strangulationsstelle nicht verändert aus, er wird daher reponirt, nachdem er vorher an einer Stelle incidirt und entleert worden ist. Eine mässige Menge klaren gelblichen Exsudates in der Bauchhöhle wird aufgetupft und die Bauchhöhle durch 2etagige Naht geschlossen. Pat. erhält eine Kochsalzinfusion, Campher subcutan. 25. 4. Pat., der am Abend ganz gut aussah, hat sich sehr verändert, sieht cyanotisch aus, die Athmung beschleunigt. Nachmittags 3 Uhr Exitus.

Section (Dr. Schabert). 27 cm vom Coecum entfernt, findet sich an der Serosa des Dünndarms, und zwar dem Mesenterialansatz gegenüber — die Insertion des durchschnittenen Netzstranges. Die Veränderungen der Dünndarmschleimhaut erstrecken sich über 3 m von der Ileocoecalklappe hinauf gerechnet. In der Nähe des Coecums sind sie am stärksten und bestehen hier in leicht grünlich verfärbter Verschorfung der Mucosa, starker Füllung und gelegentlich auch Thrombosirung der Mesenterialvenen; weiter nach oben finden sich Hämorrhagien und Oedem aller 3 Darmwandschichten. An der Stelle der Strangulation finden sich grössere und kleinere Hämorrhagien im Mesen-

Digitized by Google

terium. Der Darm ist mit flüssigem grauröthlichem Koth gefüllt. 140 cm von der Ileocoecalklappe befindet sich eine gut durch Suturen abgeschlossene Incision. Das Peritonaeum parietale spiegelt, kein freier Erguss. Die Dünndarmschlingen sind leicht unter einander verklebt.

Die Lungen sind äusserst hyperämisch, in den mittleren und unteren Partien morsch, geben auf Druck eine graurothe Flüssigkeit ab.

In der linken Lunge finden sich mehrere kleine unregelmässige begrenzte, hell gefärbte, vollkommen erweichte nekrotische Herde (septische Embolie) und in ihrer Umgebung Verdichtung des Lungengewebes. Milz 12—6—2—5, sehr weich.

Epicrise. Es fragt sich ob der Strang, welcher die tödtliche Occlusion herbeiführte, eine Folge der Laparotomie gewesen, oder ob derselbe, schon bestehend, nur jetzt gerade die Katastrophe herbeiführen musste. Die solide Beschaffenheit desselben spricht mehr für ein längeres Bestehen. Die Thatsache, dass derselbe von der Laparotomienarbe ausging und bei der ersten Operation jedenfalls nicht gesehen wurde, legt es dagegen nahe, einen Zusammenhang zwischen der ersten Laparotomie und der den Exitus herbeiführenden Occlusion zu behaupten.

Soweit ich mich in der Literatur habe umsehen können, habe ich einen ähnlichen Fall nicht gefunden, wo neben einer Hernie eine spontan verjauchte Hydrocele besteht. Man vergenwärtige sich: es besteht eine Scrotalfistel, die eine dem flüssigen Koth täuschend ähnliche Flüssigkeit entleert mit einem Geruch, der sich in nichts von demjenigen zersetzt fauligen Stuhles unterscheidet. Die charakteristische Kuppe der Hydrocele gegen die Bauchhöhle fehlt, denn es ist thatsächlich eine Hernie da. Die Kothbeförderung auf normalem Wege ist völlig aufgehoben. Die Reponibilität der Hernie konnte nicht nachgewiesen werden, wohl in Folge der starren, oedematösen Scrotalhaut, es ist aber auch fraglich, ob, wenn sie nachgewiesen worden wäre, die Deutung des Befundes eine richtige gewesen wäre.

Dass ich bei der Annahme einer Kothfistel zuerst die Laparatomie machte, um in gesunder Umgebung die Darmresection zu machen um dann erst an die Auslösung des Erkrankten zu gehen, dagegen dürfte sich wohl kaum ein Einwand erheben lassen.

Dass die Hydrocele verjauchte, ist nur aus einer Infection des Kranken zu erklären (wohl durch Bacterium coli).

20. V. D., 30 a. natus, Arbeiter rec. 14. Jan. 1900, 16. Jan. 1900 exitus. Pat. ist vor 6 Tagen nach einem Hochzeitsfest mit heftigen Schmerzen im Leibe erkrankt, seit der Zeit Verhaltung von Stuhl und Winden, in diesen 6 Tagen hat Pat. wiederholt erbrochen. Früher sind gelegentlich solche Anfälle vorgekommen, doch sind sie bald nach Abführmitteln und Bettruhe gut geworden. Pat. hat 6 Tage in Windau im Krankenhause gelegen und ist nun behufs der Operation hergeschicht worden.

Vor 8 Jahren hat Pat. einen Messerstich in die linke Brustseite bekommen, seiner Beschreibung nach offenbar mit Netzvorfall.

Status: Pat. ist kräftig gebaut, gut ernährt. Das Gesicht ist blass, verfallen, die Augen liegen tief in ihren Höhlen und sind schwarz umschattet.

Digitized by Google

Die Zunge ist feucht, T. normal, P. 120, regelmässig, gleichmässig und relativ voll. Die Athmung ist nur wenig beschleunigt. Pat. hat andauernd heftige Leibschmerzen. In der linken Mamillarlinie in der Höhe der 8. Rippe eine 2 cm lange, breite Narbe. Die Percussion ergiebt keine Dämpfung, die Auscultation gleichfalls nichts Abnormes. Der Leib ist mässig aufgetrieben, überall tympanitischer Schall. Zwerchfellhochstand ca. 4. Rippe. Das linke Hypochondrium erscheint am wenigsten aufgetrieben und ist der Percussionsschall hier kürzer. Während der Palpation sieht man in der Ileo-Coecalgegend deutlich peristaltisch sich bewegende Darmschlingen. In der Coecalgegend sowie von da aufwärts bis zum Rippenrande erhält man beim Palpiren deutliches Plätschergeräusch, das sonst fehlt. Freie Flüssigkeit in der Bauchhöhle ist nicht nachzuweisen. Die Rectaluntersuchung ist negativ. Die Rectalschleimhaut nicht verändert. Ein Einlauf befördert ein Liter Wasser hinein, das ungefärbt abfliesst, bei Wiederholung des Einlaufes dasselbe Resultat. Mittelst Magenschlauch werden schleimig grünliche Massen zu Tage gefördert, darauf Magenspülung.

Die Diagnose musste, gestützt auf den Messerstich und die Richtung desselben in erster Linie eine Hernia diaphragmatica berücksichtigen, doch fehlten von den Schul-Symptomen alle. Andererseits war das Coecum und Colon ascendens im Zustande beträchtlicher Erweiterung (resp. Lähmung) so dass die Occlusion im Colon transversum oder am Uebergang in das Colon descendens zu suchen war. Operation ca. 4 Stunden nach der Aufnahme 10 Uhr Abends. Chloroformnarkose. Bauchschnitt vom Processus xiphoideus bis unter den Nabel, zu dem später ein nach links abgehender Schnitt hinzugefügt wird.

In der Bauchhöhle findet sich kein Exsudat. Die Ileumschlingen sind mässig gebläht, hyperaemisch, das Coecum, Colon ascendens und transversum sind stark gebläht, die Flexura lienalis ist durch das Diaphragma getreten und incarcerirt, das Colon descendens und die Flexura sigmoidea sind zusammengefallen, leer.

Eine Entwickelung der incarcerirten Flexura lienalis gelingt erst nach Discision des Diaphragma, die nach vorn aussen gemacht wird. Es wird jetzt die Flexura lienalis, die stark gebläht, intensiv hyperaemisch, jedoch nicht gangrän verdächtig ist, entwickelt und nun das im Bruchsacke befindliche Netz ligirt und mit Zurücklassung seiner Insertion im Bruchsacke abgetrennt.

Beim Entwickeln des Darmes pfeift Luft hörbar in die Pleurahöhle und wird sofort ein Gazewattekissen als provisorischer Verschluss in den Diaphragma-Bruchsack eingeführt. Nach Abtrennung des Netzes wird das Diaphragma durch die Naht verschlossen.

Ein per rectum eingeführtes Darmrohr wird bis zur Flexura lienalis hinaufgeführt, sofort entleeren sich Winde und flüssiger Koth. Schluss der Wunde durch zweietagige Naht.

15. II. P. 120, weniger voll als gestern, T. 37,1—37,2. Pat. fühlt sich wohl, hat einen sehr reichlichen Stuhl.

16. II. Morgens $2^1/_2$ Uhr exitus.

Section: Zwischen den Knorpelansätzen der linken 7. und 8. Rippe

Digitized by Google

eine Narbe, an der ein Stück Netz adhärent ist, dieses lässt sich bis in eine Höhle verfolgen, die von Netz allseitig abgeschlossen ist und sich über dem Diaphragma befindet. Die Verklebung des Netzes mit dem Diaphragma ist keine feste und namentlich lässt sich zur Pleurahöhle hin eine Communication dieser Höhle — nach innen oben — nachweisen. Die linke Pleura costalis zeigt lebhafte Gefässinjection, sie spiegelt jedoch und zeigt kein Exsudat. Die linke Lunge ist klein, collabirt, der Oberlappen ist trocken überall lufthaltig, der Unterlappen dunkelschwarz, zäh, elastisch, frei von Flüssigkeit. Beide Herzventrikel, besonders der linke stark dilatirt, das Myocardium sehr weich, blass und schlaff. Der vernähte Schlitz im Diaphragma hat einen für einen Finger durchgängigen Defect, hier sind einige Nähte ausgerissen.

Bauchhöhle. Im kleinen Becken 60 ccm blutiges, trübes Transsudat, von schwarzrother Farbe. 90 cm oberhalb des Rectum eine 18 cm lange, blutig infiltrirte Darmpartie, deren Serosa eine starke Gefässerweiterung zeigt, die Schleimhaut ist durchweg blutig infiltrirt, frei von Necrose. Die Mesenterialdrüsen sind nicht geschwollen.

29. Ed. M. 20. a. n. Arbeiter, rec. 23. Febr. 1893, entl. 23. Nov. 1893, rec. 22. Dec. 1893, Exit. 23. Dec. 1893.

Ohne vorhergehende perityphlitische Attacken erkrankte Patient am 1. Februar unter krampfhaften Schmerzen, die im ganzen Leibe plötzlich auftraten, mit Erbrechen, das sich 3—4mal im Laufe des Tages wiederholt.

Pat. nahm Ol. ricini, worauf mehrere flüssige Stühle täglich bis zum 6. 2. erfolgten, jedesmal waren die Schmerzen im Leibe sehr heftig. Auch die Harnentleerung verursachte Schmerzen.

Am 6. Februar wurde Pat. in die innere Abtheilung aufgenommen, woselbst er unter der Diagnose: Peritonitis acuta gelegen und abendlich zwischen 38,5° und 39,5° gefiebert hat, auch die Morgentemp. bewegte sich um 38°.

Aus der Krankengeschichte der 1. Abtheilung geht hervor, dass anfangs die Spannung des Leibes und der beträchtliche Zwerchfellhochstand (ca. im 3. I. R.) die hervorragendsten Symptome waren. Am 15. 2. ist eine kleine Anschwellung der Ileo-Coecalgegend notirt, am 20. ist eine geringe Dämpfung daselbst nachzuweisen und wird ein Eisbeutel applicirt, nachdem Patient vom 9. ab mit Breiumschlägen und Emuls. ol. ricini behandelt worden war. Vom 6. bis zum 9. hatte Pat. gleichfalls den Eisbeutel bekommen und war unter Opiumtherapie gehalten worden.

Am 22. 2. war unter starkem Anstieg der Temperatur (40,0°) eine rechtsseitige Parotitis aufgetreten.

Am 23. 2 in die chirurg. Abtheilung übergeführt. Puls 86. Temp. 39,4°.

Der Leib ist in der Regio ileo coecalis stärker vorgewölbt und findet sich hier eine stärkere Resistenz, jedoch ohne deutliche Abgrenzung. Hier ist Schmerz bei stärkerem Druck vorhanden, der sonst am Abdomen nicht zu constatiren ist. Zwerchfellhochstand besteht nicht. Untersuchung per rectum giebt negativen Befund.

Starke Schwellung der rechten Parotis sich auf die rechte Gesichtshälfte fortsetzend, das rechte Auge ödematös verschwollen.

Digitized by Google

24. 2. Incision in die Parotis, die keinen grösseren Abscess ergiebt, aber die erweichte, von Eiter durchsetzte Drüse breit freilegt.

Die Temperatur sinkt zunächst ab, ohne ganz normal zu werden, die Schwellung des Gesichts geht stetig zurück.

Im Leibe sind trotz Priessnitz'scher Umschläge die Schmerzen anhaltend, ja steigern sich allmälig.

Die Temperatur erreicht Abends gelegentlich 38,8°, deshalb wird der Eingriff beschlossen.

9. 3. Operation. Schnitt am äusseren Rectusrande. Nachdem das stark verdickte Peritoneum eröffnet worden, liegt ein Packet von Darmschlingen vor, die mit einander stark verlöthet sind, besonders zur Darmbeingrube hin werden die Verlöthungen sehr stark. Beim Versuch, hier den Processus vermiformis zu treffen, reisst der Darm ein. Der Riss wird sofort sogfältig durch Lembert'sche Naht geschlossen.

Vom unteren Wundwinkel aus gelingt es, in der Tiefe einen etwa 3 Esslöffel Eiter haltenden Abscess zu eröffnen.

In den nächsten Tagen nach dem Eingriff bestehen leichte Reizungserscheinungen von Seiten des Peritoneums, die Temperatur sinkt ab.

Am 15. fliesst Koth aus der Wunde.

17. 3. Es liegt in der Wunde Dünndarm, an dem 2 erbsengrosse Perforationen bestehen, aus der einen hängt ein Ascaris lumbricoides heraus. Verstopft man beide Fistelöffnungen, so sickert aus der Tiefe doch noch Koth aus.

20. 3. Per vias naturales ein sehr reichlicher Stuhl, doch fliesst auch durch die Fistel stets, bald mehr, bald weniger flüssiger Koth.

25. 3. Breite Entero-Anastomose zwischen den oberhalb der Fisteln gelegenen Dünn- und einer Dickdarmschlinge, welche rechts oberhalb der Ileo-Coecalgegend gelegen ist und die für Colon ascendens gehalten wird.

Die ursprüngliche Absicht, den Darm mit den Fisteln zu reseciren, musste sofort aufgegeben werden, da die Verwachsungen so ausgedehnt und so massig hier waren, dass an eine Resection gar nicht gedacht werden konnte.

28. 3. Es ist heute wieder Koth durch die Fistel abgeflossen.

Im weiteren Verlauf, bei dem nur gelegentlich die Abendtemperatur 38,0° erreicht, erholte sich Patient stetig. Die Excretion aus der Fistel nimmt ab, die prolabirende Schleimhaut wird durch Gummibälle, die in den Verband genommen werden, zurückgedrängt, allein immer entleert sich etwas Koth durch die Fistel.

Ein am 27. 7. gemachter Versuch, die Fistel durch die Naht zu schliessen, scheitert völlig, ebenso beseitigt der am 20. 9. wiederholte derartige Versuch die Kothexcretion nicht, jedoch tritt seitdem weniger Koth aus Am 23. 9. wird Patient schliesslich mit einer linsengrossen Fistel entlassen, die wenig Schleim absondert und seit 14 Tagen keinen Koth mehr hat durchgehen lassen.

Pat. ist während seines langen Krankenhausaufenthaltes ein gut genährter kräftiger Mensch geworden, der mit Appetit Alles isst, der normal verdaut, und sehr wenig durch seine Fistel molestirt wird.

Digitized by Google

Am 22. 12. gegen 6 Uhr Abends tritt Patient wieder ein weger heftiger Schmerzen im Epigastrium, die ihn bei der Arbeit befallen haben. Temp. 37,0°.

Der Leib ist weder gespannt, noch stärker ausgedehnt, das Epigastrium nicht druckempfindlich. Stuhl ist täglich gewesen. Die Fistel entleert gewöhnlich Schleim, selten Koth. Nach einem warmen Bade und einer Morphiuminjection schläft Pat. ruhig bis gegen 3 Uhr Morgens, wo heftige Schmerzen ihn erwecken, er jammert laut und stirbt plötzlich.

Section. In der Bauchhöhle einige Liter einer schwärzlich grünlichen stinkenden Flüssigkeit, nach deren Abfluss ein Convolut stark geblähter, schwarz verfärbter Dünndarmschlingen vorliegt, das in der Richtung von links nach rechts um seine Mesenterialaxe gedreht ist. Die ganze, 120 cm lange, Dünndarmpartie ist gebläht, schwarzgefärbt — an der Serosa wie an der Schleimhautseite — enthält dieselben schwarzgrünlichen, stinkenden Flüssigkeitsmassen, die die Peritonealhöhle erfüllen, keinen Koth. Auf der Schleimhaut keine Nekrose. An der Strangulationsstelle eine ca. bohnengrosse Perforation der Darmwandung.

Es erweist sich, dass die Anastomosenbildung gemacht worden ist 2,2 m unterhalb des Duodenum am Dünndarm und am Dickdarm am untern Schenkel der Flexur.

Die Nahtstelle ist als feine weissliche Linie deutlich sichtbar. Von den Seidenfäden ist nichts zu sehen. Am ausgeschalteten Dünn- und Dickdarm beginnt die durch die Achsendrehung in Mitleidenschaft gezogene Darmpartie ca. 50 cm unterhalb der Anastomose, begreift 120 cm, von hier bis zur Einmündungsstelle des Ileum in das Coecum bleiben noch ca. 30 cm.

Epikrise. Es muss auffallen, dass bei der nicht unbeträchtlichen Flüssigkeitsmenge in der freien Bauchhöhle, ein dem entsprechender Befund bei der Aufnahme nicht constatirt worden ist; ja vielmehr die bei der Aufnahme gemachten Notizen die Annahme nahe legen, dass damals ein Erguss noch gar nicht bestanden habe. Ob dem wirklich so ist, muss dahingestellt bleiben, da die Vornahme einer genaueren Untersuchung zum nächsten Morgen aufgeschoben wurde, weil der freie Abgang von Stuhl und Winden den Verdacht einer ernsteren Erkrankung nicht aufkommen liess.

Interessant ist es, wie die Flexur bei der Entero-Anastomosenbildung nach rechts hinüber gelagert gewesen ist, so dass sie für das Colon ascendens gehalten werden konnte.

Die partielle Ausschaltung von 2 m Dünndarm, wie des grössten Theiles des Dickdarmes hat weder dauernd eine Störung der Darmfunction (Durchfälle) hervorgerufen, noch auch Pat. gehindert in der Ernährung sichtlich zuzunehmen.

33. A. L., 35 a. n. Bäuerin. Rec. 31. Juli 1898. — Exit. 11. Aug. 1898.

Seit einiger Zeit Verdauungsstörungen.

Am 28. 7. erkrankte Pat. mit starken Leibschmerzen und Erbrechen, Verhaltung von Stuhl und Winden, das Erbrechen wiederholte sich täglich mehrmals.

Status. Mässiger Ernährungszustand, Gesichtsausdruck kein verfallener. Zunge feucht, belegt, Puls 90, sehr klein, weich. Temp. 36,0. Herz und Lungenbefund normal.

Digitized by Google

Abdomen asymmetrisch, rechts vom Nabel stärker aufgetrieben als links. Von links nach rechts zieht unter dem Nabel eine stark geblähte Darmschlinge.

In der linken Fossa iliaca erscheint eine vermehrte Resistenz. An diesen beiden Stellen (geblähte Darmschlinge rechts, Resistenz links) hochgradige Empfindlichkeit gegen Druck, die übrigens über das ganze Abdomen verbreitet ist.

Peristaltische Bewegungen nirgends zu constatiren. Schleimhaut des Rectum weich, sammetartig aufgelockert.

Es gelingt nicht durch Einlauf eine grössere Menge Wasser beizubringen, da dasselbe sofort abfliesst, ohne Gase oder Koth.

Operation. Chloroform, später Aether.

Schnitt in der Linea alba. Zunächst liegen mehrere geblähte, hyperämische, stellenweise mit einander verbackene Dünndarmschlingen vor, die durch ausgebreitete Adhäsionen mit dem parietalen Peritoneum der linken Bauchwand verlöthet sind. Die Serosa einer Schlinge platzt in der Ausdehnung von 3 cm, sie wird durch Naht vereinigt. Um die Stelle, wo die Adhäsionen besonders ausgebreitet sind, freizulegen wird nach links hin ein Querschnitt hinzugefügt, wobei man durch dicke paraperitoneale Schwarten dringt. Nachdem die Adhäsionen der Dünndarmschlingen von der Bauchwand scharf abgetrennt worden sind, constatirt man, dass die betreffenden geblähten Schlingen nicht nur mit einander theilweise verlöthet, unter einander vielfach verschlungen, sondern auch um 360° an ihrem Fusspunkt um ihre mesenteriale Achse gedreht sind.

Das Colon descendens ist mit der seitlichen Bauchwand fest verbacken, ein Versuch, diese Adhäsion zu lösen, giebt einen Einriss, der sofort durch Naht verschlossen wird.

Zum kleinen Becken hin findet ebenfalls durch feste Adhäsionen ein vollständiger Abschluss statt.

Da die oben beschriebene Dünndarmpartie, zwischen deren Adhäsionen stellenweise seröses Exsudat sich findet, offenbar das Passagehinderniss bildet, wird diese resecirt, im Ganzen umfasst sie 150 cm Dünndarm, 35 cm vom Coecum aufwärts gerechnet. Die beiden Darmenden werden mittelst Murphyknopf vereinigt, mit einer Serosanaht versehen und wird darauf die Bauchwunde durch die Naht ohne Tamponade geschlossen.

1. 8. Pat. sehr schwach, erbricht viel dunkelgrüne Massen. Puls 160, kaum zu fühlen. Temperatur 36,4°.

2. 8. Puls 150, sehr klein. Wegen des anhaltenden Erbrechens Magenspülung. Nachmittags sollen Winde abgegangen sein. Temp. 37,7.

3. 8. Puls 120, kräftiger. Temp. 37,2. Winde, reichlicher Stuhl. Abdomen weich. Erbrechen hat aufgehört.

4. 8. Puls 90. Temp. 36,8. Reichlicher Stuhl.

5. 8. Wohlbefinden. Puls, Temperatur und Stuhl normal. Zunge feucht.

6. 8. Puls 105, leicht wegdrüekbar. Temp. 36,5. Am Morgen Erbrechen von gelblicher Flüssigkeit. Magenspülung. Durchfall eingetreten.

7. 8. Puls 105. Temperatur 36,5. Wiederum Erbrechen, das Abdomen

Digitized by Google

ist weich, nicht aufgetrieben, nirgendwo Dämpfung. Fast beständig entleert Pat. dünnflüssigen Stuhl.

8. 8. Frühzeitige Magenspülung lässt kein Erbrechen auftreten. Puls 90. Temp. 36,4. Reichlicher flüssiger Stuhl.

9. 8. Kein Erbrechen, ein flüssiger Stuhl. Puls 90. Temp. 36,7.

10. 8. Puls 105. Temp. 36,6. Pat. sieht schlecht aus, Zunge trocken.

11. 8. Puls 105. Temp. 36,5. Zunehmender Kräfteverfall. 5 Uhr Nachmittags Exitus.

Section. Per primam verklebte Laparotomiewunde. Im kleinen Becken ein halber Liter grünlich verfärbten rahmigen Eiters, der zwischen der Blase, den Genitalorganen und Darmschlingen sich findet und durch Adhäsionen gegen die Bauchhöhle sicher abgeschlossen ist.

In der Bauchhöhle zeigen sich vielfache Verklebungen jüngeren und älteren Datums, erstere sind leicht zu lösen, letztere sind fest und finden sich namentlich in der Gegend der Ileo-Coecalklappe, der Leber und ganz besonders an der Flexura lienalis coli und abwärts am Colon descendens.

Gallenblase normal, Gallenwege frei. Magen klein. Mucosa gut gefaltet, kein Ulcus, keine Narbe. Duodenum normal.

Der vordere Dünndarm hat eine Länge von ca. 100 cm, seine Mucosa ist stellenweise hyperämisch, frei von Ulcerationen oder deren Folgen.

Oberhalb der Resectionsstelle zeigt eine ca. 27 cm lange Strecke stärkere Succulenz, tief dunkelrothe Färbung, starke Gefässinjection nebst unzähligen kleinsten Blutaustritten der Mucosa. Diese Partie des Darmes zeigt auch eine Verbreiterung um ca. 3 Fingerbreite.

Die Resectionsstelle ist gut verheilt, der Murphyknopf nahezu ganz gelöst.

Am Dickdarm weder Ulcera, noch Narben von solchen. Die genähten Stellen fest verheilt. Dickdarm nicht gebläht. Processus vermiformis normal, ebenso Pankreas. Der gesammte folliculäre Apparat des Darmes, sowie die Drüsen sind normal.

Der Uterus normal gross, Cavum und Substanz normal. Die Tuben sind abdominalwärts verklebt, enthalten keinen Eiter. Die Ovarien normal, das linke enthält ein frisches Corpus luteum.

Die rechten Adnexe sind frei, die linken dicht am Uterus mehr an dessen hinterer Wand fixirt.

Myocardium hellgelb, weich.

Lungen gut lufthaltig, Unterlappen hyperämisch, Pleurahöhlen leer.

Epikrise. Das Vorhandensein des Abscesses im kleinen Becken erklärt die Adhäsionen, die in so ausgebreiteter Weise vorhanden waren und welche wohl auch die Ursache für den Volvulus abgegeben haben.

Ungeachtet der grossen Ausdehnung der Resection war die Vereinigung beider Darmenden noch nicht im ganz gesunden Gewebe angelegt, glücklicher Weise war aber die Veränderung keine tiefgreifende, so dass der Murphyknopf nicht zu vorzeitigem Durchschneiden gekommen war.

Die Entstehung des vollständig abgeschlossenen Abscesses, dessen An-

Digitized by Google

wesenheit durch die Section nicht aufgeklärt worden ist, hat auch durch das negative Ergebniss der Anamnese keine Aufklärung erhalten.

Am wahrscheinlichsten erscheint es, seine Anwesenheit mit einer abgelaufenen Genitalerkrankung in Zusammenhang zu bringen.

Die auffallende Beschaffenheit der Rectalschleimhaut findet durch die Nähe des Abscesses ihre Erklärung. Hinsichtlich der technischen Aufgabe, die Darmocclusion zu beseitigen und die Passage wiederherzustellen, ist der Fall als ein gelungener zu bezeichnen.

59. K. H. 53 a. nata. rec. 23. October 1897, exit. 26. 10. 1897. In der inneren Abtheilung vom 4.—23. October 1897 gelegen. Als Kind Typhus exanthematicus überstanden, nicht Ruhr, nicht Typhus abdominalis gehabt.

Seit fast einem Jahr täglich starkes Erbrechen, Aufstossen und Schmerzanfälle. Das Erbrochene hat grüne Farbe, nie Blut beigemengt. Die Schmerzanfälle sind mit Stuhlverhaltung und Auftreibung des Leibes verbunden. In allerletzter Zeit Abmagerung und Schwäche.

Aus der Krankengeschichte ist zu ersehen, dass Pat. Schmerzen und Druckempfindlichkeit über dem Nabel sowie in der Ileocoecalgegend gehabt hat. Starkes Kollern im Leibe ist wiederholt notirt. Das Erbrechen erfolgte nicht täglich und förderte eine geringe Menge gelb-grünlichen Schleimes heraus. Ausheberung des Magens ergab ganz negatives Resultat. Die Oelclystiere die anfänglich wirksam waren, versagten nachher.

Am 22. 10. ist notirt, dass eine längliche, wurstförmige Resistenz vom Rippenbogen (in der Mammillarlinie) zum Nabel ziehend palpirt worden sei. Sobald Pat. sich auf die Seite legt, erbricht sie.

Status am 22. 10. Kräftig, Ernährungszustand nicht reducirt. Das Abdomen ist weich, nicht aufgetrieben, des starken Panniculus wegen schwer palpabel. Rechts unter dem Rippenbogen ist eine diffuse Resistenz, die druckempfindlich.

Pat. erhält Ol. ricini und wird in üblicher Weise zur Laparotomie vorbereitet, zu der man sich entschliesst, da Anamnese und Beobachtung eine Obturation des Darmes wahrscheinlich machen. Schwer zu bestimmen ist der Sitz derselben. Das häufige und quälende Erbrechen scheint für einen höheren Sitz zu sprechen. Ebenso scheint die Abwesenheit einer grösseren Auftreibung, das Fehlen einer peristaltisch sich blähenden Schlinge den Sitz der Obturation an einem tieferen Abschnitt auszuschliessen. Die Diagnose lautet also Strictura intestini (obturatio? duodeni?)

26. 10. Operation in Chloroformnarkose. Schnitt am rechten Rectusrande über der gefühlten Resistenz. Dieselbe erweist sich als hervorgerufen durch eine Netzpartie, welche ausgedehnt mit der vorderen Bauchwand verklebt ist, eine breite, starke Adhäsion zum unteren vorderen Leberrande entsendet und nach hinten unten durch dünne Adhäsionsstränge eine Jejunumschlinge zipfelförmig angezogen hatte. Am Duodenum, dem Magen, der Gallenblase ist nichts Abnormes zu finden. Nach Trennung der Adhäsionen Schluss der Bauchwand.

Nach der Operation grosse Unruhe, Durst, häufiges Erbrechen, P.-schwäche. 26. 10. 7. Exitus.

Digitized by Google

Section: Sehr fettreiches, geradezu aus Fettklumpen bestehendes Netz. Die abgetrennten Adhäsionen desselben bestanden nicht mit einer Jejunumschlinge, sondern mit der Flexur. In der Flexur ein 3 cm breiter stenosirender Tumor, oberhalb dessen der aufgeschnittene Darm 15 cm misst, während er unterhalb 11 cm und im Bereich der Strictur 5 cm Durchm. hat. (Adenocarcinom.)

Im Quercolon findet sich ein 30 cm langer und 4—5 cm breiter, längsverlaufender Narbenstreif, einige cm weiter abwärts finden sich 3 ähnliche, aber kurze und quergestellte Narben, an zweien derselben sind noch Ulcera sichtbar, die linsengross mit glattem Grunde, unterminirtem Rande und blassbräunlicher Verfärbung dieses Randes und der nächsten Umgebung am Ende der Narbe localisirt sind.

Im Herzbeutel finden sich 10 ccm Serum. Das Herz ist dilatirt, sehr reichliche subepicardiale Fettanhäufung. Die Musculatur des rechten Ventrikels ist bis auf die Trabekel vollständig durch Fett ersetzt, morsch und weich. Ebenso beschaffen ist die Musculatur des linken Ventrikels. Die Klappen, das Endcardium und die Coronararterien sind normal. Die Aorta in geringem Grade sclerotisch. Die Lungen nicht verwachsen, normal. Die rechte Niere ist hydronephrotisch, ums Doppelte vergrössert, die Nierensubstanz bis auf eine 1,0—1,5 cm breite Zone geschwunden. Diese Zone ist blassgraugelb. Mark- und Rindensubstanz sind nicht deutlich von einander zu unterscheiden. Die linke Niere ist normal.

Epicrise. Weder liess sich der Tumor palpatrisch nachweisen, noch wies peristaltische Steifung auf den Sitz desselben hin. Ich bedaure es, diesen Fall nicht mit dem Querschnitt laparotomirt zu haben, der in sehr viel genauerer Weise die Orientirung über einen bedeutend grösseren Theil der Bauchhöhle ermöglicht hätte als der Längsschnitt von gleicher Weite.

60. O. L. 70 a. n. Arzt. rec. 16. 7. 1899, exit. 18. 7. 1899. Seit den letzten 2 Jahren ist die Stuhlentleerung unregelmässig und bleibt nach derselben die Empfindung, als sei dieselbe unvollständig ausgefallen. Oft ist Blut im Stuhl, was für haemorrhoidal es gehalten wurde.

Seit dem 13. 7. ist kein Stuhl erfolgt und sind auch nicht Winde abgegangen. Heute früh erfolgte Erbrechen mit fäculentem Geruch, was Pat. bestimmte, die ca. 4 stündige Eisenbahnfahrt hierher zu unternehmen. Von einer peristaltisch sich steifenden Darmschlinge weiss Pat. nichts anzugeben. Vor 15 Jahren (bei einer Untersuchung) hat Pat. Lues acquirirt. Seit 1 Jahr rechtsseitige Hernie.

Status: Mittelgrosser, kräftiger Mann von guter Ernährung und einem Aussehen, das ihn jünger erscheinen lässt. P. regelmässig-gleichmässig, von guter Spannung, Herz- und Lungenbefund normal, T. normal. Das Abdomen ist stark aufgetrieben und gespannt, wobei die rechte Bauchhälfte stärker prominirt als die linke. Rechts fühlt man einen mächtig geblähten Darmtheil. In der linken Lumbalgegend Dämpfung. Per rectum fühlt man eine vergrösserte, harte Prostata, Rectalschleimhaut nicht krankhaft verändert. Pat. erbricht beständig fäculent riechende Flüssigkeit in wechselnder Menge. Den Versuch einer Magenspülung weist Pat. stricte zurück.

Digitized by Google

Diagnose: Das nächstliegende war Verschluss durch einen Tumor oder eine luetische Narbe anzunehmen, für ersteren sprach die Blutung, die zugestandenermaassen vorgekommen war, wenn auch die lange Dauer (3 Jahre) der Beschwerden eher für eine luetische Stenose sprechen konnte. Der Umstand jedoch, dass kein Tumor zu palpiren war, eine sich steilende, tetanisch sich blähende Schlinge nicht vorgekommen war, sowie dass nunmehr zweifellos eine stark geblähte, gelähmte Darmschlinge im Abdomen zu fühlen, liess auch die Möglichkeit einer Occlusion (durch Knickung, Adhäsion bedingt) zu. Gegen eine Axendrehung sprach die gute Beschaffenheit des Pulses, das gute Aussehen des Pat.

Operation auf Verlangen in Chloroformnarcose. Schnitt vom Processus xiphoideus bis zur Symphyse. Es fliesst seröses Exsudat aus. Dünn- und Dickdarm stark gebläht. Tief unten an der Flexur hinter der Blase, an diese herangezogen palpirt man einen Tumor, der den Darm völlig abschliesst, oberhalb desselben ist die Flexurwand stark verdickt. Weiter hinauf am Dickdarm findet sich eine zweite verdickte Stelle, die das Lumen des Darmes völlig aufhebt. Es wird eine Darmfistel zwischen den auseinandergeschobenen Fasern des M. rectus sin. angelegt durch Einnähen der Flexur. Ungefähr in gleicher Höhe dieser die Flexur entlastenden Kothfistel wird mittelst Murphyknopf eine Anastomose zwischen dem stark geblähten Coecum und der Flexur hergestellt. Ein in den künstlichen After eingeführtes Rohr entleert Koth und Winde. Tampon in die Bauchhöhle. 2 etagige Naht.

17. 7. In der Nacht hat Pat. sehr viel fäculent riechende Flüssigkeit erbrochen. Am Morgen ist der P. von guter Spannung. Durch die Fistel läuft wenig Koth ab. Im Laufe des Tages verliert das Erbrechen seine fäculente Beschaffenheit. Pat. geniesst etwas Thee und Milch, behält davon wenig bei sich. Das Allgemeinbefinden ist gut.

18. 7. Um $1^1/_2$ Uhr Nachts tritt grosse Unruhe ein; der P. sinkt und zwischen 2—3 Uhr Morgens Exitus.

Section: Keine Peritonitis. 10 cm oberhalb des Anus eine 6,5 cm lange Strictur, die das Lumen auf 2,6 cm verengt. Diese Stelle ist nach vorn mit der hinteren Blasenwand verwachsen, es ergiebt sich, dass das Darmrohr selbst an dieser Stelle zerstört ist und somit ein Durchbruch in den Douglasschen Raum nahe bevorstand.

Die 2. oberhalb der Flexur gelegene Strictur ist 10 cm lang, das Lumen ist hier auf 3—4 cm Umfang reducirt. Die Schleimhaut intact, die Musculatur hypertrophisch. Oberhalb dieser zweiten Stenose ist der Dickdarm auf 18 cm Umfang (am aufgeschnittenen Darm) dilatirt. Lungen blutreich. Der linke Unterlappen morsch. Die microscopische Untersuchung ergab ein Cylinderzellencarcinom für die untere Stenose, während die obere Stenose den Character einer chronischen Entzündung darbot.

Digitized by Google

XLIX.

Zur Statistik und Technik der Bottini'schen Operation bei Prostata-Hypertrophie

(mit Demonstration eines gemeinsam mit Dr. Bierhoff construirten kystoskopischen Prostata-Incisors).[1]

Von

Dr. Albert Freudenberg

in Berlin.

(Mit 3 Abbildungen.)

M. H.! Als ich vor nunmehr 3 Jahren zum ersten Male Ihre Aufmerksamkeit für die Bottini'sche Operation erbat, musste ich mich im Wesentlichen referirend verhalten, da ich damals nur über geringe eigene Erfahrungen zu verfügen hatte. Inzwischen habe ich die Bottini'sche Operation 77 mal bei 61 Patienten ausgeführt, und ich glaube, dass ich nunmehr auch in der Lage bin, mir ein gewisses eigenes Urtheil darüber zu erlauben.

Ich darf vorausschicken, dass dieses meine günstige Meinung über die Operation im Ganzen nur bestätigt hat, wenn ich auch sagen muss, dass die Operation nicht ganz so ungefährlich ist, wie sie mir damals vielleicht erschienen ist.

Ich habe erst im Januar dieses Jahres meine eigene Statistik zusammengestellt[2]) und will deswegen auf dieselbe hier nicht eingehen. Dagegen gestatte ich mir, Ihnen eine allgemeine Statistik vorzulegen, die meine eigene mit umfasst, und die ich aus der gesammten Literatur zusammengetragen habe.

[1]) Vorgetragen am 2. Sitzungstage des XXIX. Congresses der Deutschen Gesellschaft für Chirurgie am 19. April 1900.

[2]) Deutsche Medicinalzeitung 1900, No. 1—6.

Digitized by Google

Ich habe im Ganzen 683 statistisch verwerthbare Fälle zusammenstellen können, darunter finden sich 38 Todesfälle; das wäre eine Mortalität von $5^1/_2$ pCt. Unter diesen 38 Todesfällen sind aber wenigstens 9, bei denen es fraglich sein muss, ob sie der Operation zur Last zu legen sind. Zieht man diese ab, so würde die Mortalität auf $4^1/_4$ pCt. sinken.

Für die Frage, ob Erfolg oder Misserfolg, sind von den 683 Fällen verwerthbar 666 Fälle, darunter sind 42 Misserfolge, das sind $6^1/_3$ pCt., und 586 Erfolge, das sind ca. 88 pCt. Will man diese Erfolge nun wieder in „Heilungen“ und „Besserungen“ scheiden, so würden darunter etwa $^2/_3$ der Fälle als Heilungen, $^1/_3$ der Fälle als Besserungen zu verzeichnen sein, wobei ich aber bemerken muss, dass für diese Eintheilung nur eine wesentlich geringere Zahl von Fällen in Betracht kommt, weil bei den anderen die Angaben nicht genau genug sind, um eine solche Unterscheidung zu gestatten. Ich würde annehmen, dass 223 Fälle für diese Unterscheidung in Betracht kommen, wovon 146, das sind also ungefähr 69,2 pCt., als Heilungen, und 77, das sind 30,8 pCt., als Besserungen zu bezeichnen sind.

Ich möchte dazu allerdings bemerken, dass letztere Zahlen mit etwas Vorsicht aufgefasst werden müssen, da ich nicht für jeden der Autoren, die Angaben über „Heilungen“ oder „Besserungen“ machen, ohne genaue Krankengeschichten zu geben, die Verantwortung übernehmen kann, dass sie unter „Heilung“ das verstehen, was ich darunter verstehe, nämlich: dass die betreffenden Patienten vom Katheter vollständig frei geworden sind, dass sie mit einer sie absolut nicht belästigenden Häufigkeit ohne jede Beschwerde uriniren, und dass der Residualurin verschwunden oder auf ein bedeutungsloses, ganz geringes Quantum herabgesunken ist. Aus diesem Grunde habe ich auch oben die Verhältnisszahlen zwischen „Heilung“ und „Besserung“ auf $^2/_3$ zu $^1/_3$ reducirt.

Alles in Allem dürfen wir wohl zusammenfassend die folgenden Zahlen angeben: Mortalität zwischen $4^1/_4$ und $5^1/_2$ pCt., Misserfolge $6^1/_2$ pCt., gute Erfolge 88 pCt., — ich glaube, dass das Zahlen sind, die man als günstig bezeichnen muss, und dass es kein anderes Verfahren bei Prostatahypertrophie giebt, welches eine ähnliche Statistik aufweisen kann.

Ich möchte mir dann einige Bemerkungen zur Technik der

Digitized by Google

Bottini'schen Operation gestatten. Zunächst über die Frage, ob man bei leerer oder gefüllter Blase operiren soll. Bekanntlich hat Bottini zuerst bei gefüllter Blase operirt, ist dann aber zur Operation bei leerer Blase übergegangen. Ich selbst habe, entsprechend dieser letzteren Vorschrift Bottini's, zuerst immer bei leerer Blase operirt, habe aber bei meiner 26. Operation einen Todesfall dadurch erlebt, dass bei der sehr schlaffen Blase, die ungefähr 800 ccm Residualharn darbot, eine Querfalte der Blase an die Prostata herangezogen und durch den Incisor durchtrennt wurde, was zu einer letalen Peritonitis Veranlassung gab. Seitdem habe ich immer bei voller Blase operirt, in der ersten Zeit bei mit Flüssigkeit, und zwar mit Borsäurelösung gefüllter Blase. Ich kann bestimmt sagen, dass man auch dabei gute Erfolge erzielen kann. Allerdings bin ich damals sofort zur Operation mit Weissgluth übergegangen, und glaube, dass dies auch nothwendig ist, wenn man bei mit Flüssigkeit gefüllter Blase genügende kaustische Wirkungen erzielen will. Dass man so volle Wirkungen erreichen kann, lehrten mich sowohl die eintretenden Erfolge, wie der Abgang grosser Schorfstücke, wie auch eine Section.

Ich bin dann aber später, ich denke, zum Vortheil meiner Patienten, zur Füllung der Blase mit Luft übergegangen und habe in dieser Weise meine 26 letzten Operationen ausgeführt. Es ist dies Verfahren zuerst von Bransford Lewis in St. Louis angewandt worden; ich selbst injicire immer, einfach mit Hilfe der Spritze, durch ein Wattefilter filtrirte Luft. Nach meinen Erfahrungen ist die Operation bei luftgefüllter Blase das Verfahren, welches ich Ihnen am meisten empfehlen möchte. Irgendwelche Unannehmlichkeiten habe ich dabei niemals erlebt, insbesondere niemals etwas, was im Sinne der bekannten Lewin-Goldschmidt'schen Thier-Experimente[1]) gedeutet werden könnte — Aufsteigen von Luft in die Ureteren oder gar Luft-Embolien. Allerdings habe ich es immer sorgfältig vermieden, die Blase überauszudehnen.

Sehr wichtig ist, dass man bei der Operation, wenn man den

[1]) Deutsche Med. Wochenschrift 1897, No. 38, pag. 601 und No. 52, pag. 825. Archiv für exper. Pathologie und Pharmakologie, Bd. XL., 1897, pag. 287 und 308.

Digitized by Google

Incisor nach hinten gedreht hat, im Rectum nachfühlt, ob er gut liegt. Dabei darf man sich nicht damit begnügen, nur ungefähr zu fühlen, wo der Schnabel liegt, sondern man soll nicht ruhen, bis man die Spitze des Zeigefingers auf die Spitze des Schnabels gelegt hat. Ich kann versichern, so weit meine bisherigen Erfahrungen dazu berechtigen, dass man selbst bei der grössten Prostata dies immer erreichen kann, wenn man nur den Incisor fest anzieht. Wie wichtig dieses aber ist, ergiebt sich, wenn man überlegt, wie oft die Interureterenfalte

Fig. 1.

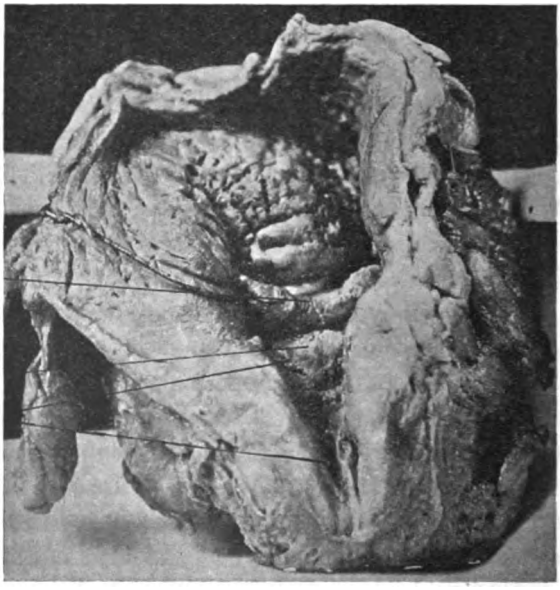

Erfolgreiche Bottini'sche Operation, später Tod in Folge Operation einer Hernie. Stark hypertrophischer Inter-Ureteren-Wulst unmittelbar hinter der Prostata. Durch die rechte Ureterenmündung ist ein Draht gezogen.
Präparat von Dr. Bransford Lewis. St. Louis. U. S. A.

bei Prostatikern stark hypertrophirt ist und wie leicht es passiren kann, dass man zunächst diesen Interureterenwulst statt der Prostata anhakt. Ich gestatte mir, Ihnen deshalb diese Abbildung eines nach der Bottini'schen Operation gewonnenen Präparates herumzugeben, welche ich der Güte des Herrn Bransford Lewis

Digitized by Google

verdanke und welche diese Verhältnisse ganz besonders gut illustrirt (vergl. Abbildung 1). Sie sehen, wie in demselben der stark hypertrophische Interureterenwulst unmittelbar hinter dem mittleren Lappen der Prostata liegt. Es wird in einem solchen Falle dem Operateur kaum übelzunehmen sein, wenn er zunächst den Interureterenwulst statt der Prostata anhakt, namentlich wenn er bei leerer Blase operirt. — Es ist jenes genaue Nachfühlen per rectum aber nicht nur wichtig wegen der Gefahr, den Interureterenwulst anzuhaken, sondern auch deswegen, weil, wenn man dies nicht thut, man eventuell auch das Trigonum verletzen kann, wie es Rydygier[1]) erlebt hat, und wie es ebenso mir, ehe ich auf diese Verhältnisse zu achten gelernt hatte, einmal, wenn auch in geringerem Grade, passirt ist.

Was die Nachbehandlung betrifft, so hat Bottini, wie Sie wohl wissen, zunächst immer einen Verweilkatheter eingelegt, später immer ohne Verweilkatheter die Nachbehandlung geleitet. Auch ich habe in der ersten Zeit, entsprechend dieser letzteren Vorschrift, den Verweilkatheter niemals eingelegt, bin aber doch allmälig zu der Ueberzeugung gekommen, dass das nicht zweckmässig ist. Eine ganze Reihe von Patienten lässt doch nicht unmittelbar nach der Operation Urin oder lässt ihn wenigstens nicht frei und reichlich genug; garnicht selten sieht man aber eine reactive Anschwellung, die in den nächsten Tagen das Katheterisiren erschwert. So bin ich jetzt dazu gekommen, den Verweilkatheter einzulegen erstens bei Blutungen, zweitens bei stark eitrigem Urin, drittens wenn der Katheterismus vor oder nach der Operation nicht ganz leicht, oder aber sehr häufig nothwendig ist. Ich kann versichern, dass der Verlauf nach der Operation seitdem sowohl für den Patienten wie für den Operateur ein wesentlich angenehmerer geworden ist, und ich freue mich, dass auch Bottini sich in seiner neuesten Publikation ungefähr auf denselben Standpunkt gestellt hat.

Ich habe vorhin über die Unterscheidung zwischen „Besserungen“ und „Heilungen“ gesprochen. Ich darf dazu vielleicht noch ausführen, dass der Umstand, ob in dem einzelnen Falle ein Misserfolg oder nur eine Besserung oder eine vollständige Heilung

[1]) Wiener klin. Wochenschrift 1899, No. 1.

Digitized by Google

erzielt worden, meist nicht eine nothwendige Function des betreffenden Falles resp. der Operation ist, sondern viel häufiger eine facultative Function des Operateurs resp. des Operirten.. Ich bin der Ansicht, dass man sich im Allgemeinen nicht mit einem halben Erfolge begnügen soll; wo man einen halben Erfolg erzielt, kann man auch durch Wiederholung der Operation einen ganzen Erfolg erzielen, und ebenso kann man, zum Mindesten bei der Mehrzahl der Misserfolge, durch Wiederholung der Operation einen halben oder selbst einen vollen Erfolg erreichen.

Was die Ursachen von halben Erfolgen und Misserfolgen betrifft, so kommt dafür nach meiner Erfahrung nicht die Form der Prostatahypertrophie in Betracht, also etwa, ob es sich um eine allgemeine, oder um eine partielle Hypertrophie handelt; auch nicht die Consistenz der Prostata, ob es eine harte resp. fibröse, oder eine weiche resp. glanduläre Form ist; ebenso wenig, ob Wulstungen in die Blase hineinragen, oder die Prostata blos nach der Urethra hin vergrössert ist; endlich auch nicht die vielfach zur Erklärung von Misserfolgen angenommene Schwäche der Blasenmusculatur selbst. Blasen, die seit vielen Jahren nicht mehr spontan functionirt haben, erholen sich in geradezu überraschend schneller Weise, sobald nur die Urinpassage wieder frei geworden. Die wirkliche Ursache der Misserfolge und halben Erfolge ist meiner Erfahrung nach, wenigstens in der ganz überwiegenden Zahl der Fälle, einfach die nicht völlige Beseitigung des Mictionshindernisses, sei es, dass die Schnitte nicht tief genug, oder nicht in zweckmässiger Richtung, oder nicht lang genug angelegt sind. Namentlich dieses Letztere ist nicht zu unterschätzen. Es ist durchaus irrig, wie es z. B. noch im Jahre 1890 Mc Gill ausgesprochen hat[1]), dass nur in die Blase hineinragende Wulstungen der Prostata ein Hinderniss für die Urinentleerung abgeben; auch durch Vergrösserungen, die ausschliesslich die Pars prostatica urethrae betreffen, kann eine mehr oder weniger vollständige Retention zu Stande kommen. Sehr instructiv ist dafür ein Präparat, das im Jahre 1888 Herr Schlange hier auf dem XVII. Congress der „Deutschen Gesellschaft für Chir-

[1]) Internat. Centralbl. f. d. Physiol. und Pathol. der Harn- und Sexualorgane. Bd. I. pag. 248.

Digitized by Google

urgie" vorgelegt hat[1]), ein Sägeschnitt durch das gefrorne Becken, von dem ich mir eine Abbildung herumzugeben gestatte. Sie sehen in diesem Präparate einen sehr grossen Vorderlappen und auch nicht die geringste in die Blase hineinragende Wulstung. Ein ähnliches Präparat, — nur dass in ihm die Hypertrophie eine wesentlich geringere ist, — gestatte ich mir selbst vorzulegen. Mein Präparat ist auch dadurch interessant, dass man an ihm direct beweisen kann, dass in der That durch eine solche, ausschliesslich die Urethra betreffende Wulstung eine Compression der Urethra und damit ein Mictionshinderniss zu Stande kommen kann. Ich habe dem Patienten, einem 88jährigen Prostatiker[2]), bei dem ich die Bottini'sche Operation nicht ausgeführt habe, wenige Tage vor seinem Tode einen Pezzer'schen Kautschuk-Verweilkatheter eingelegt, und bei der Section fand sich dieser deutlich von vorn nach hinten comprimirt. Es sind seit der Section 11 Monate verflossen, die Compression ist in Folge der Elasticität des Gummis nicht mehr ganz so deutlich, wie damals, aber immerhin auch jetzt noch deutlich genug, dass man über das Bestehen derselben nicht im Zweifel sein kann.

Dementsprechend ist es nun in solchen Fällen nöthig, dass die Schnitte in genügender Länge in die Pars prostatica hineinreichen, und ich meine, dass manche Misserfolge gerade dadurch zu Stande gekommen sind, dass man nicht die genügende Länge genommen hat. Von den früheren Instrumenten gestatteten nun: das Bottini'sche Original-Instrument eine Schnitt-Länge von 3,2 cm; mein Incisor eine Länge von 3,6 cm; ein von der Firma Hirschmann geliefertes Instrument sogar nur eine Länge von 3,0 cm. Es ist zweifellos, dass diese Schnitt-Längen für die überwiegende Mehrzahl der Fälle vollständig ausreichen. Immerhin kommen Fälle vor, wo sie nicht ausreichen, und ich habe deswegen von meinem Incisor ein neues Modell angegeben, das Schnitte bis zur Länge von $6^1/_2$ cm gestattet. Ich glaube, dass dies allerdings eine Länge ist, die ganz ausserordentlich selten voll ausgenutzt werden darf; ich

---

[1]) S. Verhandlg. d. D. G. f. Ch. XVII. Congr. 1888 und Langenbeck's Archiv, Bd. XXXVII, Heft 4, Tafel XIV, Fig. 3.

[2]) Der Fall war beiläufig noch dadurch interessant, dass sich bei dem 88jähr. Patienten bei der Section am Vertex der Blase ein etwa 10 Pfennigstückgrosses, also relativ frisches, primäres Carcinom der Blasenschleimhaut vorfand.

Digitized by Google

selbst habe bis jetzt höchstens Schnitte bis $4^1/_2$ oder 5 cm Länge gemacht und auch diese nur ganz selten. Ich habe aber das neue Modell so angeben zu müssen geglaubt, dass das Instrument auch in den Fällen hochgradigster Hypertrophie mit Aussicht auf Erfolg anwendbar ist. Dass man selbstverständlich nur in diesen Fällen so lange Schnitte machen darf, brauche ich in dieser Gesellschaft nicht zu betonen; bei geringeren Graden von Hypertrophie würde man ja natürlich die schwersten, in ihren Folgen unberechenbaren Verletzungen von Pars membranacea und anterior, ja selbst des Perinaeum durch solche langen Schnitte zu gewärtigen haben. In der grossen Mehrzahl der Fälle kommt man mit Schnitten von $2^1/_2$ bis $3^1/_2$ cm Länge, mitunter selbst mit noch kürzeren vollständig aus.

Maassgebend für die Länge der Schnitte ist nun ebenfalls die Rectaluntersuchung, und zwar die Rectaluntersuchung bei liegendem Instrumente.

Wenn ich das Instrument nach hinten gekehrt und mich in der vorhin angegebenen Weise davon überzeugt habe, dass die Spitze des Schnabels genau dort liegt, wo die Prostata aufhört und die Blasenwand anfängt, so gehe ich beim Herausziehen des Fingers aus dem Mastdarm centimeterweise über die Prostata entlang, messe mir die Länge derselben bis zum Beginn der Pars membranacea aus und nehme von dieser Länge etwa $^4/_5$ für einen Schnitt nach hinten, etwa $^1/_2$ bis 1 cm weniger für Schnitte nach der Seite und eventuell nach vorn.

Was die Recidive betrifft, so habe ich bisher ein einziges gesehen. Bottini giebt uns in einer sehr umfangreichen Statistik an, 2 Fälle gesehen zu haben. Jedenfalls sind Recidive ausserordentlich selten. Je vollständiger der Erfolg, um so weniger ist ein Recidiv zu erwarten.

Gestatten Sie mir dann, Ihnen noch 2 Präparate von Patienten vorzulegen, welche nach vollkommen erfolgreicher Bottini'scher Operation — der eine hat zuletzt 10—20, der andere 4—11 ccm Residualurin dargeboten — 38 Tage resp. 13 Monate nach der Operation an intercurrenten Krankheiten gestorben sind. Ich habe in beiden Fällen einen Schnitt nach hinten und je einen Schnitt nach rechts und links gemacht. Wie Sie sich an den Präparaten überzeugen können, sind die Schnitte aber in den beiden Fällen

Digitized by Google

doch nicht ganz gleichmässig ausgefallen. Während sie in dem einen Falle genau so geworden sind, wie ich es beabsichtigt hatte, so dass ein schematischer Querschnitt durch die Urethra diese Zeichnung ergeben würde (der Kreis stellt die Urethra dar;

Fig. 2.

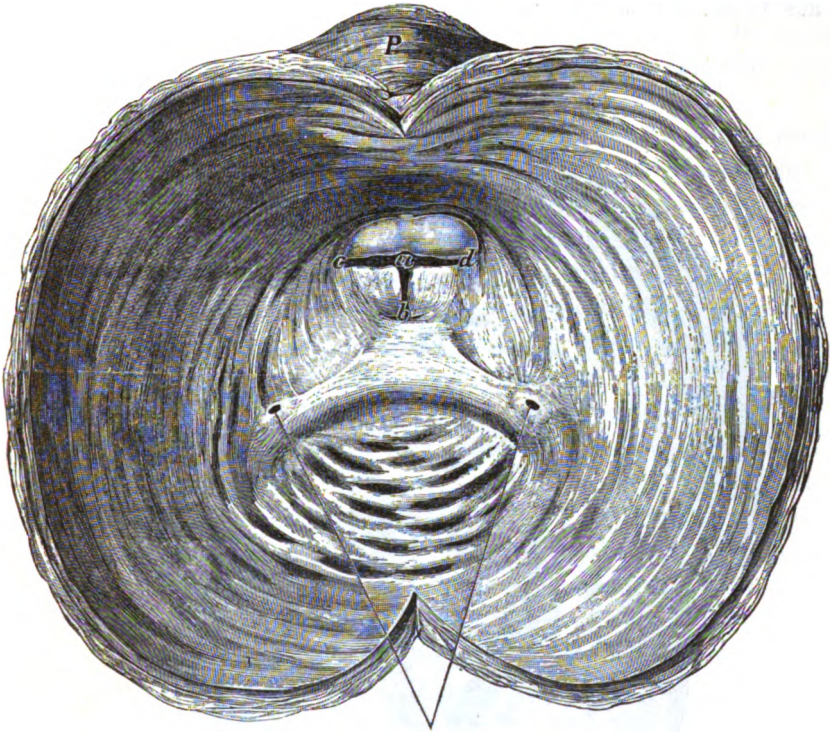

Prostatahypertrophie. Bottini'sche Operation. 3 Schnitte (nach hinten, rechts, links). Voller Erfolg. Tod 38 Tage nach der Operation an Asthma cardiacum (fibröse Myocarditis, Sklerose der Coronararterien etc.). Schnitte völlig überhäutet. 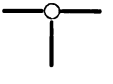

Die Prostata ist absichtlich nicht durch den gewöhnlichen Sectionsschnitt der Länge nach aufgeschnitten, damit man die Lage der galvanokaustischen Schnitte im Blaseneingang in situ sehen kann. Querschnitte durch den jenseits der Blase gelegenen Theil der Prostata (P) — die im Bilde nicht wiedergegeben sind — zeigen, dass die galvanokaustischen Schnitte bis dicht an die pars membranacea heranreichen.

a = Mündung der Urethra in die Blase. a b = Operationsschnitt nach hinten. a c = Operationsschnitt nach links. a d = Operationsschnitt nach rechts. P = jenseits der Blase gelegener Theil der Prostata.

Digitized by Google

vergl. übrigens die Abbildung 2), hat sich in dem anderen Falle der Schaft des Incisors offenbar in die bei dem ersten Schnitte gesetzte Furche hineingedrückt, und die beiden seitlichen Schnitte sind dannn von dem Boden dieser Furche nach rechts und links gegangen, so dass ein schematischer Querschnitt dieses Bild ergeben würde ⊥. Das hat in diesem Falle durchaus nichts geschadet; im Gegentheil, es ist dadurch gerade dieser

Fig. 3.

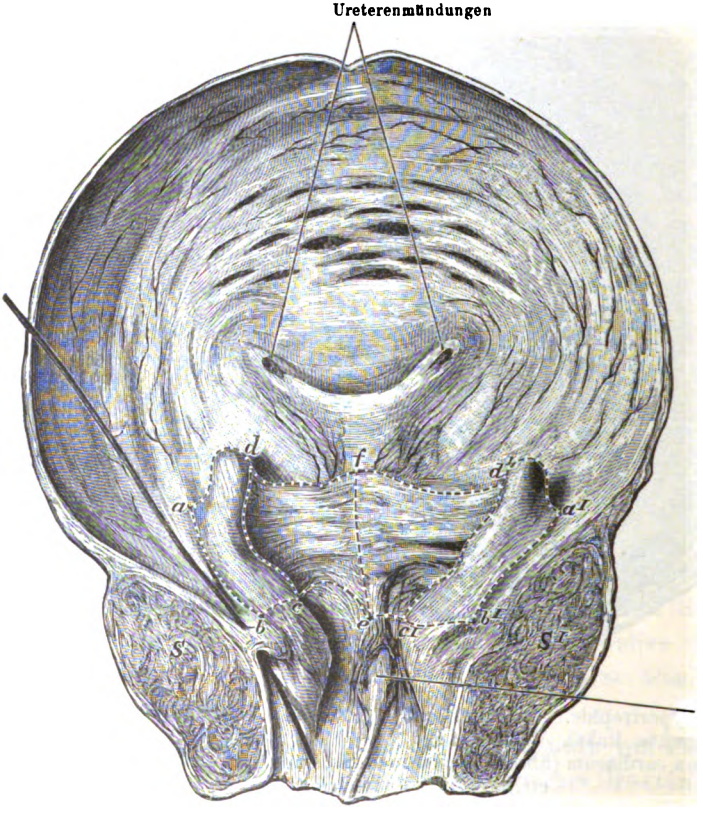

Prostatahypertrophie. Bottini'sche Operation. 3 Schnitte: 1 nach hinten, 1 nach rechts, 1 nach links. Tod über 13 Monate nach der Operation an Peliosis rheumatica mit Nierenblutungen.

Die Sonde markirt den Verlauf der durch den barrièrenförmigen mittleren Lappen ganz nach vorn (ventralwärts) gedrängt gewesenen alten Urethra prostatica.

a b c d und a^1 b^1 c^1 d^1 = weit auseinander gewichene Flächen des Operations-Schnittes nach hinten. d c e f = Operations-Schnitt nach rechts. d^1 c^1 e f = Operations-Schnitt nach links. S und S^1 = Sectionsschnitt durch den ventralwärts (nach vorn von der Urethra) gelegenen Theil der Prostata.

Digitized by Google

mächtige, vollständig im Niveau des Trigonum liegende Trichter entstanden (vergl. die Abbildung 3), der für die Urinentleerung die denkbar günstigsten Verhältnisse darbietet. Immerhin muss man zugeben, dass in diesem Falle die Schnitte nicht genau so ausgefallen sind, wie es beabsichtigt war. Man kann wohl immerhin sagen, dass dies nicht wünschenswerth ist; und vielleicht kann man in diesem Präparate eine neue Anregung für den schon verschiedentlich ausgesprochenen Wunsch sehen, die Operation unter Leitung des Auges machen zu können.

Vor Kurzem hat nun Herr Wossidlo ein hierfür construirtes Instrument in der „Berliner medicinischen Gesellschaft" demonstrirt, das er Ihnen auch heute vorlegen wird. Er ist zweifellos derjenige, der zuerst den Versuch gemacht hat, jenem theoretischen Wunsche eine practische Lösung zu geben. Ich habe gelegentlich der Demonstration in der Berliner Medizinischen Gesellschaft gegen das Instrument einige Bedenken erheben müssen, deren wesentlichstes war, dass dasselbe prinzipiell auf das Anhaken der Prostata mit dem Schnabel verzichtet. Bei dem Wossidlo'schen Instrumente schwebt der Schnabel frei in der Mitte der Blase; ein Anhaken der Prostata während der Operation ist nicht möglich, weil Prisma und Glühlampe diesseits des Schnabels liegen. Ich halte das auch jetzt noch für bedenklich, weil dadurch erstens eine grössere Neigung zu Verbiegungen des Messers gesetzt wird, zweitens jede Controle über die wirklich erlangte Länge und Tiefe des Schnittes aufhört, endlich bei auch nur mässiger Blutung es passiren kann, dass man weder mit dem Auge, noch mit dem Gefühl den Gang der Operation controliren kann, wie ich des näheren bei jener Gelegenheit ausgeführt habe[1]).

Ich habe nun mit Herrn Collegen Bierhoff aus New-York zusammen ein Instrument construirt, welches vielleicht dem oben aufgestellten Desiderate entspricht, ohne neue schwerere Fehler in die Technik der Operation einzuführen. Das Instrument ist von der bekannten Firma Louis und H. Löwenstein in Berlin angefertigt. Ich muss gleich bemerken, dass ich eigentlich vielleicht nicht ganz recht thue, es Ihnen schon jetzt vorzulegen. Es ist näm-

[1]) Vergl. Berl. klin. Wochenschrift. 1900. No. 8. S. 173.

Digitized by Google

lich eben erst fertig geworden und daher noch nicht praktisch geprüft; ob es sich bewährt, muss also erst die Erfahrung ergeben.[1])

Das auf Grundlage des Nitze'schen Operations-Cystokops aufgebaute Instrument verzichtet nicht auf das Anhaken der Prostata mit dem Schnabel. Es hat ein vollkommen gerades Cystoskop, welches an der hinteren Fläche des Schaftes in einer Röhre drehbar und verschiebbar ist, während die Zuleitung zu dem Platiniridium-Messer an der vorderen Fläche des Schaftes in einer Rinne gleitet und durch ein Zahnrad — dessen Drehung zugleich die Länge des Schnittes angiebt — zugleich mit dem Messer vor- und zurückgeschoben werden kann. Man führt das Instrument in geschlossenem Zustande ein, wobei das Cystoskop gewissermassen als Mandrin dient, schiebt, nachdem der Schnabel voll in die Blase eingetreten, das Cystoskop vor und kann nun, indem man den Schnabel zur Seite dreht und so aus dem Gesichtsfelde bringt, Blase und Prostata cystoskopisch exploriren. Man stellt sich die Stelle der Prostata, an welcher man schneiden will, genau ein, bringt dann den Schnabel an die betreffende Stelle, wobei man deutlich sehen kann, dass der Schnabel an der betreffenden Stelle auch wirklich liegt, stellt Cystoskop und übrigen Theil des Instruments in dieser Stellung durch eine am peripheren Ende gelegene, eine Muffe dirigirende Schraube fest und kann nun die Incision mit Hilfe des Rades in der gewünschten Ausdehnung machen. Die grösste Schnittlänge, welche das Instrument gestattet, ist gut $4^3/_4$ cm. — Blutet es bei oder nach einem Schnitte stärker, dass es wünschenswerth erscheint, vor einem neuen Schnitte eine neue Ausspülung zu machen oder ist die Glühlampe während der Operation durchgebrannt, so entfernt man einfach das Cystoskop durch Herausziehen, und kann nun direct durch die sonst das Cystoskop beherbergende Röhre in der einfachsten Weise die Blase entleeren, ausspülen und wieder anfüllen, worauf man das Cystoskop wieder einschiebt; — Alles, ohne dass man nöthig hätte, das ganze Instrument aus der Blase zu entfernen.

Selbstverständlich trägt das Instrument auch die übliche Wasserkühlung. Abgesehen vom Cystoskop ist es durch einfaches Kochen, wie jedes andere Instrument, zu sterilisiren; das Cystoskop setzt

[1]) Anmerkung bei der Drucklegung: Ich habe inzwischen das Instrument in einem Falle mit vollständigem Erfolge angewendet.

Digitized by Google

einer Desinfection durch flüssige Desinficientien oder Formalindämpfe keinerlei Schwierigkeiten entgegen, da es einen vollkommen geraden, glatten und cylinderförmigen Stab ohne irgend welche Vertiefungen darstellt. Der Durchmesser des Instruments beträgt — da es einen ovalen Querschnitt hat — von vorn nach hinten 30 und von rechts nach links 22, durchschnittlich also 26 Charrière. Es hat also zweifellos immerhin ein grösseres Kaliber, als mein alter Incisor, der nur 21—22 Charrière hat; das ist wegen des optischen Apparates technisch leider nicht anders möglich, wenn man nicht ein zu kleines Gesichtsfeld erhalten will.

Bemerken will ich noch das Folgende: Wir haben keinen Werth darauf gelegt, das Messer selbst innerhalb der Blase zu sehen, sondern nur den Schnabel des Instruments. Weiss man, wo der Schnabel ansetzt, so weiss man eo ipso auch, wo das Messer ansetzt, da dieses ja innerhalb des Schnabels liegt. Auch hört das Sehen des Messers doch auf, sobald dieses nur 2 oder 3 mm weit in die Prostata eingedrungen ist. — Legt man Werth darauf, das Messer selbst zu sehen, so kann man das leicht dadurch erreichen, dass man den Schnabel gefenstert machen lässt. Wir haben das bisher nicht gethan, weil wir fürchten, dass durch den gefensterten Schnabel eventuell Blut aus dem Schnitt direct auf das Prisma geleitet und so das Sehen erschwert werden kann.

Ob man auch mit diesem Instrumente mit Luftfüllung operiren wird oder ob man wieder zur Füllung mit Flüssigkeit — dann bei vollkommener Weissgluth des Messers — zurückkehren wird, muss erst die Erfahrung entscheiden.

Von vornherein betonen möchte ich, dass ich nicht glaube, dass dieses Instrument etwa in allen Fällen das alte typische Instrument und das alte typische Verfahren ersetzen wird. Ganz abgesehen davon, dass das neue Instrument, wie schon gesagt, ein grösseres Kaliber hat, also immerhin vielfach schwerer einzuführen sein wird, so wird es zweifellos Fälle geben, in denen man besser von vornherein auf die Anwendung des neuen Instruments verzichtet. Das sind zunächst die Fälle, wo die Blase nur wenig ausdehnbar ist — die Cystoskopie erfordert ja einen gewissen Grad von Ausdehnbarkeit der Blase; ferner die Fälle, in denen schon beim Einführen von einfachen Metallkathetern Neigung zu stärkerer Blutung vorhanden ist; endlich vielleicht die Fälle

Digitized by Google

von ganz besonders grosser und namentlich auch harter Prostata, bei denen das Platin-Iridiummesser des neuen Instruments, welches etwas schwächer ist, als bei meinem alten Instrument, möglicherweise nicht ganz seinem Zwecke gewachsen ist.

Ich habe mir dann noch erlaubt, Ihnen 2 Patienten mitzubringen, von denen ich diejenigen Herren, die sich dafür interessiren, bitte, sich nachher etwas voruriniren zu lassen. Es sind das Fälle, die ich vor $2^1/_2$ resp. 3 Jahren operirt habe, nachdem sie vorher 5 resp. $3^1/_2$ Jahre lang complete Urinretention gehabt hatten. Der eine dieser Fälle war vorher ohne jeden Erfolg castrirt worden. Beide uriniren in ausgezeichneter Weise ohne jede Schwierigkeit, ohne jede Beschwerde, sie haben nie wieder den Katheter nöthig gehabt, haben beide einen absolut klaren Urin bekommen, ihr von Zeit zu Zeit geprüfter Residualurin schwankt zwischen 13 und 41 resp. 24 und 58 ccm, — und, wie gesagt, das Resultat ist jetzt $2^1/_2$ resp. 3 Jahre constant geblieben. Sie können sich nachher überzeugen, dass ich nicht zuviel behaupte, wenn ich sage, dass sie ausgezeichnet uriniren; von dem Einen möchte ich sogar behaupten, dass er in geradezu ausnahmsweise mächtigem Strahle urinirt.

Darf ich zum Schluss meine Ansicht über die Bottini'sche Operation zusammenfassen, so meine ich nach wie vor, dass sie von allen operativen Verfahren bei Prostatahypertrophie an erster Stelle in Betracht kommen sollte. Freilich muss man eine ganze Reihe von Einzelheiten genau beachten, wenn man Erfolge und insbesondere volle Erfolge erzielen will.

Digitized by Google

L.

Die Einpflanzung von Rippenknorpel in den Kehlkopf zur Heilung schwerer Stenosen und Defecte, und Heilung der Sattelnase durch Knorpelübertragung.[1]

Von

Dr. von Mangoldt

in Dresden.

(Mit 9 Figuren.)

Auf dem letzten Congress hatte ich die Ehre, Ihnen, meine Herren, ein 6jähriges Mädchen vorzustellen, bei welchem ich wegen bestehender hochgradiger Narbenstenose des Kehlkopfes im Anschluss an eine Exstirpation multipler Papillome auf beiden Stimmbändern nach fruchtlosen Versuchen mit Dilatationscuren das Kehlkopflumen durch Einschaltung von Rippenknorpel zwischen die Schildknorpelplatten künstlich erweitert hatte. Indem ich auf meine Veröffentlichung[2] verweise, möchte ich hier nur erwähnen, dass das Kind geheilt geblieben ist, sich in der Zwischenzeit gut weiter entwickelt hat und mit verständlicher, aber heiserer Stimme spricht.

In einem zweiten, damals noch in Cur stehenden Falle handelte es sich um den Ersatz einer verloren gegangenen ganzen Schildknorpelplatte durch Uebertragung von Rippenknorpel. Ich kann Ihnen zu meinem Bedauern das jetzt geheilte 17jährige Mädchen nicht vorstellen, gestatte mir aber, Ihnen bei dem Interesse, welches dieser Fall darbietet, kurz die Krankengeschichte mitzutheilen:

[1] Vorgetragen am 1. Sitzungstage des XXIX. Congresses der Deutschen Gesellschaft für Chirurgie zu Berlin, 18. April 1900.

[2] Deutsche Gesellschaft f. Chirurgie. XXVIII. Congr. I, 117, II, 613.

Digitized by Google

Martha B. steht seit dem Jahre 1887 in ärztlicher Behandlung des Kinderhospitals zu Dresden. Die ganze frühere Behandlung wurde von Herrn Professor Sprengel geführt und entnehme ich Folgendes der Krankengeschichte: Patientin erkrankte im dritten Lebensjahre ohne vorausgehende

Fig. 1.

Martha Bernhardt: Verlust der linken Hälfte des Kehlkopfes mit zurückgebliebener Larynx-Trachealfistel.

Infectionskrankheiten mit Heiserkeit, die langsam schlimmer wurde. Unser verstorbener College Prinz constatirte Polypen im Kehlkopf, die er zu wiederholten Malen intralaryngeal zu entfernen versuchte. Bei ihrer Aufnahme am 1. October ist vermerkt: Gut entwickeltes Kind mit gesundem Aussehen. Die Stimme ist heiser. Auf den Stimmbändern sitzen, wie die laryngoskopischen Untersuchungen ergeben, zahlreiche Polypen. Wegen Suffocationserscheinungen wird am 4. October 1887 nach vorausgeschickter Tracheotomia inferior die

Digitized by Google

Thyreotomie mit Spaltung des Ligamentum crico-thyreoideum gemacht und werden aus den Tumoren des Kehlkopfes zahlreiche Polypen, die an den wahren und falschen Stimmbändern sitzen, mit Scheere und Pincette so gründlich wie möglich entfernt, und der Geschwulstgrund an den Stimmbändern mit dem Paquelin verschorft. Tamponade des Kehlkopfes. Am vierten Tage wird die Canüle entfernt. Glatter Wundverlauf. Vier Wochen später muss wegen sich entwickelnder hochgradiger Stenose von Neuem die Tracheotomie gemacht werden.

Fig. 2.

Martha Bernhardt: Plastische Deckung des Kehlkopfdefectes mittelst zweier übereinander geschlagener Hautlappen, die zwischen sich als Stütze ein Stück Rippenknorpel enthalten.

Die Rima glottidis ist nur noch für eine feine Sonde durchgängig. Acht Wochen nach der ersten Operation wird wegen totaler Verwachsung der Stimmbänder zum zweiten Male der Kehlkopf gespalten, die Stimmbänder werden getrennt, und wird durch Einführung von Schrötter'schen Zinnbolzen der Wiederverwachsung der Stimmbänder zu begegnen gesucht. Die Weiterbehandlung wird durch zwischentretende Diphtherie gestört; danach Wiederaufnahme täglicher Bougirung. Am 30. III. 1888, also ein halbes Jahr

Digitized by Google

nach der ersten Operation, ist vermerkt: Obgleich Patientin fast täglich von der Trachealfistel aus bougirt wird, wird die Narbencontraction immer stärker. Am 16. April 1888 wird mit der Intubation nach O'Dwyer begonnen. Anfänglich gut vertragen, muss dieselbe nach einigen Tagen wegen Verletzung der hinteren Pharynxwand beim Einführen des Tubus und wegen Geschwürsbildung im Kehlkopf durch Decubitus wieder aufgegeben werden. Es entleeren sich übelriechende Membranstücke aus dem Rachen und der Trachealwunde.

Fig. 3.

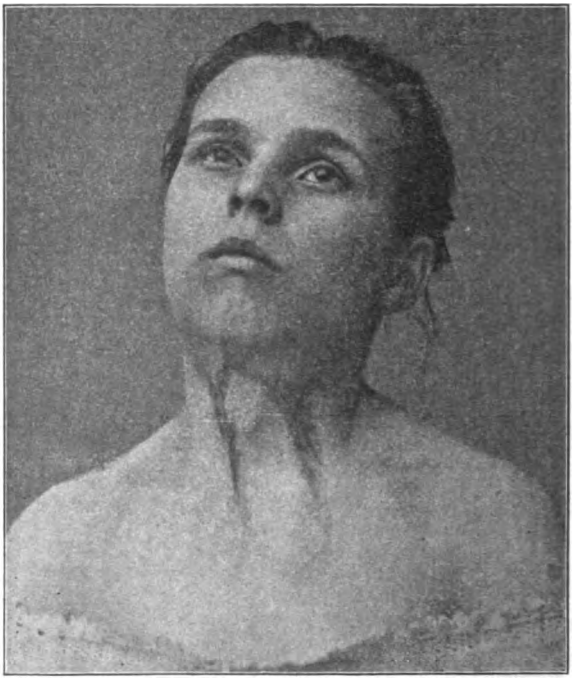

Martha Bernhardt.

Nach Abheilung wird die Wiederaufnahme der Intubation wieder nicht vertragen. Aussetzung, dann abermalige tägliche Intubation. So geht es in der Folge fort. Am 2. Juni wird die Trachealcanüle entfernt, am 16. Juni wird versuchsweise der Tubus weggelassen. Wiederholte intensive Stickanfälle machen abermalige Einführung des Tubus nöthig, doch gelingt es nicht, die grössere Nummer in der erforderlichen Schnelligkeit einzuführen, daher muss zum dritten Male die Tracheotomie gemacht werden. Es gelingt in keiner Weise, das Kehlkopflumen in der erforderlichen Weite zu halten. Am 10. October, also genau ein Jahr nach seiner Aufnahme, wird das Kind mit Canüle nach Hause entlassen. Es trägt die Canüle noch ein Jahr lang, endlich ge-

Digitized by Google

lang das Decanülement, doch heilte die Wunde nicht völlig zu. Am 24. November 1894 wird es, nun 11 Jahre alt, wegen abermalig eintretender Athemnoth zum zweiten Male in das Kinderhospital aufgenommen. Laryngoskopisch wird eine trichterförmige Verengerung des Kehlkopfes durch Strictur unterhalb der Stimmbänder festgestellt. Am 29. November wird zum vierten Male die Tracheotomie gemacht und der Kehlkopf zum dritten Male gespalten. Dabei findet sich eine complicirte, durch Narben hervorgerufene Strictur des Kehlkopfes und des Anfangstheiles der Trachea, in welcher die Knorpelringe fehlen. In der Gegend des rechten Stimmbandes findet sich eine stramme, weisse Falte, welche eine Narbe darstellt und zweifellos ein abnormes Athmungshinderniss durch Klappenmechanismus bildete. Zur Beseitigung der Strictur wird die Narbe an der rechten Larynxseite entfernt und die Wunde mit gesunder Schleimhaut gedeckt. Zur völligen Beseitigung der Stenose wird ausserdem die ganze linke, narbig in das Kehlkopflumen eingezogene Kehlkopfhälfte, d. h. die ganze linke Schildknorpelplatte, entfernt. Tamponade der Wundhöhle, Einlegen der Canüle. Am 5. Januar 1895 wird erwähnt, dass die ganze Operationswunde verheilt ist und sich nur entsprechend den oberen Trachealringen noch ein ca. $1—1^1/_2$ cm langer Schlitz findet, durch den die Sonde frei nach oben in den Larynx dringt. Patientin athmet durch diesen Schlitz ohne Canüle. Beim Zuhalten dieses Schlitzes tritt Dyspnoe ein, ein Zeichen dafür, dass das Cavum laryngis ein geringes ist. Die Athmung geschieht zum Theil durch die Wunde, und vermag die Kranke nur mit leiser, heiserer Stimme zu sprechen, die beim Zuhalten der Hautwunde lauter wird. Am 12. Juni 1895 zweite Entlassung. Patientin stand seitdem in poliklinischer Behandlung, da sie öfters an Bronchitiden zu leiden hatte. Im November 1895 überstand sie glücklich eine Pneumonie. Am 13. Mai 1896 constatirte ich selbst nun folgenden Befund: Am Hals findet sich in der Höhe des Kehlkopfes ein ca. 2 cm langer und 1 cm breiter, weit klaffender Spalt, der anscheinend direct in den Kehlkopf führt. Die äussere Haut geht direct in die Schleimhaut des Kehlkopfes und der Trachea über. Oberhalb dieses Spaltes verengert sich der Kehlkopf. Die Athmung klingt, wenn der Spalt mit dem Finger zugehalten wird, stertorös, doch tritt auch dann keine Cyanose ein. Die Sprache ist vollkommen aphonisch. Wenn die Kranke durch Senken des Kinnes gegen die Brust die Spalte verschliesst, wird die Sprache etwas lauter.

Ich habe damals den oberen Kehlkopfabschnitt durch Bougirung mittels der Schmitt'schen Metallbolzen erweitert und danach zur Weithaltung des Kehlkopfes der Kranken einen künstlichen Bruns'schen Kehlkopf gegeben, den sie stundenweise am Tage trug und mit dem sie ziemlich laut, aber heiser zu sprechen vermochte. Der Zustand blieb aber trotzdem ein unbefriedigender. Der künstliche Kehlkopf wurde der Kranken lästig, so dass sie in der Folge gänzlich auf ihn verzichtete. Den vorhandenen Defect veranschaulicht die Photographie. Fig. No. 1.

Die günstige Erfahrung, die ich bei dem Ihnen im vorigen Jahre vorgestellten Kinde mit Rippenknorpelübertragung in den Kehlkopf gemacht hatte, veranlasste mich, auch in diesem Falle, jedoch nicht zur Erweiterung, sondern

Digitized by Google

zur Beseitigung des vorhandenen Kehlkopfdefectes die Uebertragung von Rippenknorpel in den Kehlkopf zu versuchen. Am 4. 10. 98 wurde dem rechten achten Rippenknorpel vorn ein Knorpelstück mit Perichondrium von 2,5 cm Länge, 0,5 cm Dicke und ca. 1,5 cm Breite entnommen, in 2 Hälften getheilt und beide Stücke links neben dem Kehlkopf unter die Halshaut geschoben. Die Knorpel heilten reactionslos ein.

Fig. 4a.

Bruno Müller: Luetische Sattelnase.

Am 29. März 1899 habe ich durch Resection des Zungenbeinkörpers die oberhalb des Larynxdefectes bestehende, durch Dilatationscuren nur vorübergehend zu bessernde Strictur beseitigt. Am 5. Mai 1899 wurde ein gestielter viereckiger Hautlappen, welcher der rechten Halsseite angehörte, mit der Hautseite nach innen gegen das Kehlkopflumen zu über den Defect geschlagen, und auf die nach aussen gekehrte frische Wundfläche dieses Lappens ein zweiter, der linken Halsseite entnommener und eines der Knorpelstücke (das zweite, nicht vom Perichondrium überzogene Knorpelstück wird als entbehrlich zur mikroskopischen Untersuchung wieder exstirpirt) mit enthaltender gestielter Hautlappen mit seiner Basis am Jugulum gelagert. Beide Lappen wurden mit einander vernäht und bildete das zwischengelagerte Knorpelstück die Stütze,

Digitized by Google

um ein Einziehen des Lappens bei der Inspiration gegen das Kehlkopflumen zu verhüten. Daneben wurde die ersten Tage noch die Canüle getragen. Photographie. Fig. No. 2.

Das Mädchen ist seit Anfang Juni 1899 völlig geheilt und spricht mit etwas heiserer, aber verständlicher Stimme. Sie liest laut aus einem Buch vor. Die Stimme kann sie im Ton erhöhen und verstärken, wenn sie mit den Fingern die linke Kehlkopfhälfte gegen die rechte drückt. Laryngoskopisch

Fig. 4b.



Bruno Müller: Luetische Sattelnase.

sieht man in dem erweiterten Kehlkopf das rechte Stimmband sich bewegen; dicht unterhalb desselben hat sich linkerseits eine Hautfalte als neues Stimmband gebildet, die nur mechanisch von dem vorbeistreichenden Luftstrom mitbewegt wird, aber keine Eigenbewegung zeigt.

Die die linke Kehlkopfseite austapezirende Haut hat sich anscheinend in Schleimhaut umgewandelt. Seit Herbst 1899 ist das Mädchen in Stellung. Die gegenwärtigen äusseren Verhältnisse sind aus Bild No. 3, Martha B., zu entnehmen. Patientin hat selbst bei ausgiebiger Körperbewegung keine Athemnoth. Bemerkenswerth ist, dass in diesem Falle die Raumverhältnisse

Digitized by Google

des neu ergänzten Kehlkopfes so ausgiebige waren, dass nach Einpflanzung des Rippenknorpels eine spätere Dilatationscur nicht nöthig wurde.

Fall II. Kehlkopfstenose nach Typhus, Heilung durch Uebertragung von Rippenknorpel in den Kehlkopf.

Die betreffende Kranke, Anna S., welche ich die Ehre habe Ihnen heute vorzustellen, ist jetzt 43 Jahre alt. Sie wurde am 26. 11. 80 in das Stadt-

Fig. 5a.



Bruno Müller. I. Act der Operation der Sattelnase: Rippenknorpel von der Glabella aus gegen die Nasenspitze subcutan vorgeschoben, Knorpelspangen in die Nasenflügel eingezogen.

krankenhaus in Dresden aufgenommen und machte bis gegen Ende December einen ausserordentlich schweren Typhus durch. In den letzten Wochen desselben traten Ulcerationen im Kehlkopf ein, die zu zunehmender Stenose und am 31. 12. zur Tracheotomia superior führten. Herr Dr. Beschorner, der die Güte hatte, die laryngologische Behandlung zu übernehmen, constatirte nach Ablauf des acuten Processes eine Ankylose der Arycricoidealgelenke.

Digitized by Google

Unter dem 2. 4. 82 berichtet Herr Dr. Schmaltz[1]), dass durch instrumentelle Eingriffe und Faradisation eine wesentliche Besserung eingetreten war, Patientin aber noch immer eine Canüle tragen musste. Auch in der Folge erwiesen sich alle Versuche, die Canüle wegzulassen, als vergeblich und trug Patientin seitdem eine 0,5 cm weite und 4 cm lange silberne Schornsteincanüle, mit der sie in Flüsterstimme zu reden vermochte. Ich gestatte mir, Ihnen diese Canüle hier herumzureichen, weil man kaum versteht, wie eine Erwachsene mit einer derartig engen Canüle 18 Jahre lang hat existiren können. Die Canüle musste alle 8—14 Tage im Krankenhaus gereinigt werden und litt Patientin öfters an lang dauernden Lungencatarrhen, in deren Folge sich Lungenemphysem entwickelte, das auch heute noch nach erfolgter Ausheilung die Kurzathmigkeit bei stärkerer Körperanstrengung erklärt.

Die Kranke wurde mir zur künstlichen Erweiterung des Kehlkopfs durch Knorpelübertragung am 11. 4. 99 gütigst von Herrn Geheimem Medicinal-Rath Dr. Stelzner überwiesen.

Die Operation selbst zerfiel in 5 zeitlich von einander getrennte Acte:

I. 14. 4. 99. Aseptische Uebertragung einer ca. 5 cm langen, 1 cm breiten und $^1/_2$ cm dicken, stumpf keilförmig zulaufenden Knorpelspange aus dem rechten 7. Rippenknorpel unter die Halshaut rechts neben dem Kehlkopf. Dabei wurde das den Knorpel äusserlich deckende Perichondrium sorgfältigst geschont und der Knorpel so unter die mittelst Kocher'scher Sonde von einem kleinen Einschnitt vom Hals aus unterminirte Haut vorgeschoben, dass die Perichondriumseite des Knorpels der Haut zugekehrt blieb.

II. 6. 9. 99. Umhüllung des Knorpelstücks auch an seiner Unterfläche mit normaler Haut durch Umschlagung eines der Halshaut rechts seitlich entnommenen viereckigen Hautlappens um den Knorpel. Es entstand dadurch ein dicker Hautwulst mit breitem Ernährungsstiel nach links, welcher in seiner Mitte den Knorpel in sich barg.

III. 27. 9. 99. Abpräparirung des gestielten Hautknorpellappens nach links über den Kehlkopf und die Luftröhre, Spaltung des Kehlkopfes und der Luftröhre bis zur Canülenöffnung in der Mittellinie. In der Gegend der Aryknorpel findet sich eine strahlige, den Kehlkopf äusserst verengende Narbe. Die wahren Stimmbänder sind stark verkürzt, geröthet und gewulstet. Das Lumen des Ringknorpels und des obersten Theiles der Luftröhre ist beträchtlich verengt.

Der gestielte Hautknorpellappen wird seitlich angefrischt und zwischen die auseinandergedrängten Schildknorpelplatten eingefügt. Dabei wird die den Knorpel nach dem Kehlkopflumen zu verdeckende Haut mit der Kehlkopfschleimhaut durch Seidennähte, das Knorpelstück selbst mit den Schildknorpelwundflächen durch einige Silbersituationsnähte in Verbindung gebracht.

Am oberen und unteren Knorpelende bleibt noch eine schmale Haut-

[1]) Dr. Richard Schmaltz, Ueber den abnormen Verlauf einiger im Dresdener Stadtkrankenhaus beobachteten Typhusfälle. Jahresbericht der Gesellschaft für Natur- und Heilkunde in Dresden. Sitzungsperiode 1881/82, S. 65.

Digitized by Google

verbindung zwischen der den Knorpel einhüllenden Aussen- und Innenhaut als Ernährungsbrücke bestehen. Daneben wird im unteren Wundwinkel die Trachealcanüle noch fortgetragen.

Am 13. 10. wurden die Silbernähte entfernt wegen eingetretener Stichcanaleiterung, welche danach noch einige Tage andauerte.

IV. 28. 10. Durchschneidung der Hauternährungsbrücke am oberen Knorpelende und nach Anfrischung der Umgebung Schluss der oberen Kehlkopffistel durch die Naht.

V. 3. 11. Durchschneidung der Ernährungsbrücke am unteren Knorpelende, Anfrischung der Umgebung. Die Wunde wird dem Schluss per granulationem überlassen, die Canüle nach vorangegangener Intubation entfernt.

Der Tubus (No. 15—16 nach O'Dwyer) wird so lang gewählt, dass er unter die untere Trachealfistel in die Trachea hinabreicht. Anfänglich täglich für $^1/_2$—1 Stunde getragen, wird er späterhin einen Tag um den andern, dann jeden dritten Tag und so in immer grösseren Pausen eingelegt und wird mit der Intubation bis Ende December fortgefahren. Während dieser Zeit stiessen sich die Haut-Schleimhautnähte im Kehlkopf spontan ab und wurden mit dem Husten nach aussen befördert.

Seit Anfang Januar 1900 ist Patientin nicht mehr intubirt worden. Gegen das Gefühl der Trockenheit im Kehlkopf wurden mit bestem Erfolg Inhalationen mit Emser Wasser oder physiologischer Kochsalzlösung angewandt.

Die anfänglich erst leise Stimme besserte sich im Laufe der Zeit bei täglichen Sprachübungen, so dass sich die Kranke jetzt mit zwar heiserer, aber durchaus verständlicher Stimme unterhalten kann.

Der eingesetzte Rippenknorpel ist durch die vorangegangenen Stichcanaleiterungen etwas geschrumpft und hat sich nach der Perichondriumseite leicht bogenförmig concav nach aussen gekrümmt, so dass er vorn als flacher Bogen unter der Haut vom Pomum Adami gegen die Trachea herabsteigt und hier für das Gefühl nachweisbar ist. Seine Verbindung mit den Schildknorpelplatten ist eine bindegewebige und erklärt dies die ihm verbliebene geringe Verschieblichkeit gegen die Schildknorpelplatten. Bei Schluckbewegungen geht er mit dem Kehlkopf auf und nieder, ein Beweis dafür, dass er trotzdem mit ihm in enger Verbindung steht. Bei laryngoskopischer Untersuchung sieht man, wie Ihnen die aufgehängte Tafel schematisch veranschaulichen soll, den noch deutlich erkennbaren weissen, etwas gewulsteten Hautstreifen zwischen den Schildknorpelplatten nach abwärts gegen die Trachea hin verlaufen. Die Stimmritze ist weit, aber etwas schief gestellt. Die wahren Stimmbänder sind verdickt, gewulstet und verkürzt. Zwischen den

Digitized by Google

Aryknorpeln findet sich eine strahlige Narbe. Patientin ist frei von Beschwerden, insbesondere von Schluck- und Athembeschwerden, und nur bei grosser Körperanstrengung tritt noch eine gewisse Athemnoth auf, die sich in der Ruhe rasch wieder verliert und sich aus dem bestehenden Lungenemphysem sowie aus den immerhin beschränkten räumlichen Verhältnissen im Innern des Kehlkopfes und der Luftröhre erklärt.

Die Ausheilung einer seit 18 Jahren bestehenden ausgedehnten Verengerung von Kehlkopf und Luftröhre erfolgte also in diesem Falle durch Uebertragung eines keilförmigen Stückes Rippenknorpel zwischen die auseinandergedrängten Schildknorpelplatten nach vorheriger allseitiger Umgebung des einzusetzenden Knorpelstückes mit normaler Haut.

Dieses Verfahren bietet gegenüber der einfachen Uebertragung eines unter die Haut eingeheilten Stückes Rippenknorpel in den Kehlkopf den Vortheil, dass die Wundfläche an der Innenseite des Knorpels wegfällt, dadurch eine weitere Schrumpfung im Kehlkopfinnern vermieden und der immerhin möglichen späteren Narbenhineinziehung des Knorpels in den Kehlkopf durch seine Keilform vorgebeugt wird.

Heilung der Sattelnase durch Knorpelübertragung.

Die günstigen Erfahrungen, die ich mit Uebertragung von Rippenknorpel in den Kehlkopf gemacht hatte, legten den Gedanken nahe, denselben auch bei anderen plastischen Operationen zu verwenden. Die Thatsache, dass ein mit Perichondrium unter die Haut übertragenes Knorpelstück sich in der Folge gegen die Perichondriumseite hin bogenförmig krümmt, erschien mir besonders werthvoll bei plastischen Operationen an der Nase, wo es sich darum handelt, einen eingesunkenen Nasenrücken wieder auszugleichen, oder den erschlafften Nasenflügeln durch Einziehung von Knorpelspangen die normale Wölbung wiederzugeben.

Ich hatte in der letzten Zeit Gelegenheit, dies an zwei Nasenfällen praktisch zu erproben.

Im ersten Falle handelte es sich um Verlust der ganzen Weichtheilnase durch Lupus und Ersatz derselben auf plastischem Wege. Die betreffende Kranke, ein jetzt 15jähriges Mädchen,

Digitized by Google

steht zur Zeit noch in Behandlung, und will ich auf ihre Krankengeschichte hier nicht näher eingehen.

Den zweiten Kranken gestatte ich mir, Ihnen heute geheilt vorzustellen.

Es handelt sich um einen jetzt im 16. Lebensjahre stehenden Knaben Bruno M.

Fig. 5b.

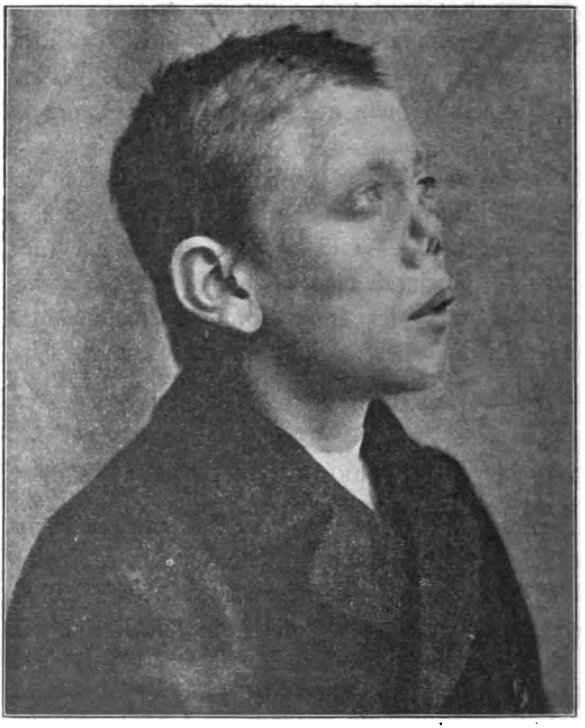

Rippenknorpel von der Glabella aus gegen die Nasenspitze vorgeschoben. Knorpelspangen in die Nasenflügel eingezogen.

Sein Vater leidet an Tabes. Früher im Wesentlichen gesund, erkrankte der Knabe im 6. Lebensjahre an Geschwüren auf beiden Hornhäuten, die unter Hinterlassung von Hornhautnarben ausheilten.

Im 12. Lebensjahre litt er an geschwürigen Processen in der Nase. Vom 31. 8. bis 20. 10. 98 wurde er im Dresdener Kinderhospital an luetischer Iritis, Laryngitis, Gumma des Gaumens und frischen Geschwüren in der Nase antisyphilitisch behandelt. Trotz energischer Schmiercur stiessen sich in dieser

Digitized by Google

Zeit der Vomer und späterhin auch die Ossa nasalia spontan ab, und es bildete sich seit Anfang Januar 1899 eine typische Sattelnase aus, mit eingesunkenem Sattel zwischen knöcherner Nase und Weichtheilnase, Verkürzung des Nasenrückens, Emporziehung der Nasenspitze, Verziehung der Nasenflügel, die seitlich eingesunken sind und sich haltlos bei der Inspiration einziehen und bei der Exspiration wie zwei Segel nach aussen blähen. Diese Verhältnisse veranschaulichen Ihnen die mitgebrachten Photographien (Fig. 4, a u. b). Der Knabe nahm nach seiner Entlassung aus der Anstalt noch mehrere Monate Jodkalium und wurde bis zu seiner völligen Ausheilung ambulatorisch local in der Nase behandelt.

Fig. 6a.

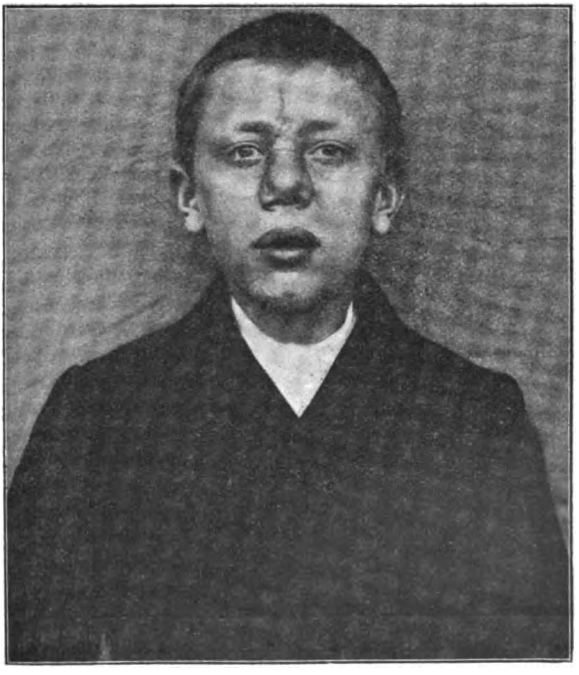

Bruno Müller. II. Act der Operation der Sattelnase: Weichtheilnase mitsammt dem Knorpel durch ∧ Schnitt heruntergezogen.

Am 21. 6. 99 wurde ihm ein Stück Rippenknorpel von 4—5 cm Länge, 1 cm Breite und $^1/_2$ cm Dicke mit erhaltenem Perichondrium aus dem rechten 7. Rippenknorpel von einem kleinen horizontalen Einschnitt von der Glabella aus unter die vorher mit der Kocher'schen Sonde unterminirte Haut bis an die Nasenspitze vorgeschoben, darüber die kleine Stirnwunde durch die Naht geschlossen. Dabei blieb die nicht vom Perichondrium bedeckte Knorpelseite der Haut zugekehrt.

Digitized by Google

Zwei weitere dünne Knorpelspangen wurden von einem kleinen Einschnitt aus in der Nasolabialfalte beiderseits in die Nasenflügel eingezogen und jederseits die kleine Schnittwunde durch eine Sutur geschlossen.

Sämmtliche Knorpel heilten reactionslos ein, und veranschaulichen Ihnen den damaligen Befund die Photographien (Fig. 5, a u. b).

Durch die vorgenommenen Operationen war der Sattel und das Schlottern der Nasenflügel ausgeglichen, die auf Schrumpfung bei Ausheilung der Nasen-

Fig. 6b.

Bruno Müller. II. Act der Operation der Sattelnase: Weichtheilnase durch ⋀Schnitt von oben her herabgezogen mitsammt dem eingeheilten Knorpel am Nasenrücken.

geschwüre beruhende Verkürzung des Nasenrückens erforderte aber noch eine weitere Correctur. Um diese zu erreichen, wurde am 28. 11. 99 die ganze Weichtheilnase mitsammt dem Rippenknorpel mit ⋀-Schnitt von oben her abgelöst, nach unten verzogen und das am oberen Wundwinkel freigelegte Knorpelende in den Winkel zwischen Glabella und knöcherner Nasenwurzel angestemmt, wodurch der Nasenrücken verlängert wurde und die Nase ein normales Profil erhielt (vergl. Fig. 6, a u. b). Der Defect an der Stirn wurde durch

Digitized by Google

die Naht in sagittaler Richtung geschlossen, beide seitlich verlaufende Schnitte durch die Naht vereinigt. Zur Naht der Wunden wurde ausschliesslich feinster Silberdraht verwendet.

Ich habe im Ganzen bisher 5 Knorpelübertragungen ausgeführt, und zwar 3 in den Kehlkopf und 2 in die Nase.

Auf Grund der damit gemachten Erfahrungen glaube ich, dass der Rippenknorpel als plastisches Material in geeigneten Fällen zweckmässige Verwendung findet, und möchte ich Ihnen dies Verfahren zur Nachprüfung empfehlen.

Digitized by Google

LI.

Ueber subcutane Darmrupturen und ihre operative Behandlung.[1]

Von

Professor Dr. von Angerer

in München.

Die Behandlung der schweren Bauchcontusionen hat bisher Erfolge aufzuweisen, die nichts weniger als befriedigen können und es dürfte deshalb gestattet sein, diese Frage mal vor dem Forum deutscher Chirurgen zur Sprache zu bringen, in der Erwartung, dass durch den Austausch gegenseitiger Erfahrungen Anhaltspunkte für die einzuschlagende Therapie gewonnen werden können. Wollte ich das interessante Thema, dass so reich an oft schwer zu lösenden Fragen ist, bis ins Einzelne besprechen, so würde dieses Unterfangen die Grenzen eines Vortrages und die erlaubte Zeit weit überschreiten. Ich will deshalb nur die Bauchcontusionen mit Verletzungen des Darms herausgreifen und besonders die Diagnosenstellung berücksichtigen. Es liegt mir ferne, Sie durch theoretische Auseinandersetzungen und casuistische Mittheilungen zu ermüden. Ich will vielmehr nur das rein Praktische berücksichtigen auf Grund der Mittheilungen aus andern Kliniken und Hospitälern, sowie auf Grund eigener Erfahrung.

An meiner Klinik wurden in den letzten vier Jahren 9 Fälle subcutaner Darmruptur operirt und nur zweimal Heilung erzielt; die Operationserfolge, wie sie von anderer Seite mitgetheilt wurden, sind ebenso schlecht. Dass günstigere Heilungsresultate bei ra-

[1] Vorgetragen am 3. Sitzungstage des XXIX. Congresses der Deutschen Gesellschaft für Chirurgie zu Berlin, 20. April 1900.

Digitized by Google

tioneller Therapie zu erzielen sind, wird von allen Seiten zugegeben und es dürfte sich vor Allem darum handeln, die nothwendig einzuschlagende Therapie in feste Formen zu bringen.

Ein Vergleich mit den Erfolgen, wie sie die jetzt wohl allgemein geübte Behandlung bei penetrirenden Unterleibsverletzungen gezeitigt hat, ist naheliegend und nothwendig. Auch bei Schuss- und Stichverletzungen des Unterleibs war bis vor einem Decennium die exspectative Behandlung in Uebung und erst allmälig ging man zur frühzeitigen operativen Behandlung über mit dem Erfolg, dass die Mortalität bedeutend herabgesetzt wurde.

Ich weiss sehr wohl, dass gerade in vorliegender Frage der Werth der Statistik gering ist, da die Einzelfälle zu verschieden gestaltet sind. Wer sich aber durch Zahlen imponiren lassen will, der findet in der Zusammenstellung von Doerfler aus den letzten 10 Jahren manche interessante Thatsache: bei expectativer Behandlung der Schusswunden des Unterleibs ergab sich eine Mortalität von 80—90pCt., bei operativer Behandlung von 45pCt. Siegel berechnet bei den wegen Stich- und Schussverletzung innerhalb der ersten vier Stunden Laparotomirten eine Mortalität von 15,2pCt. — für die in 5 bis 8 Stunden post trauma Operirten schon eine Mortalität von 44,4 pCt. — für die in der 9.—12. Stunde Operirten 63,6pCt. Mortalität. Die Prognose wird offenkundig beeinflusst von der Zeit, die zwischen Verletzung und Laparotomie verstrichen ist und ausserdem ist zweifelsohne bewiesen, dass durch operatives Eingreifen eine wesentliche Besserung der Resultate erreicht wurde. Jeder von uns wird aus eigener Erfahrung über glücklich geheilte Fälle von sehr schweren penetrirenden Verletzungen berichten können, an deren Heilung ohne frühzeitige Laparotomie nicht zu denken gewesen wäre.

Bei den penetrirenden Schuss- und Stichwunden des Unterleibs macht uns die Diagnose wenig Schwierigkeiten und ebenso klar ist unser Handeln vorgezeichnet. Die Erkenntniss der Gefahr, die eine zuwartende Therapie bringt, lässt uns sobald als möglich zur operativen Behandlung greifen und die Erfolge ermuthigen auch in zweifelhaften und verzweifelten Fällen zu einem entschlossenen, raschen Handeln.

Ganz anders verhalten sich bis jetzt die Resultate bei den sub-

Digitized by Google

cutanen Unterleibsverletzungen. Die Verletzungen der Leber, der Milz, der Nieren und Blase bieten der Diagnose geringere Schwierigkeiten als die einer Darmruptur; bei den ersteren Verletzungen beherrscht die Blutung, die zunehmende acute Anämie das Krankheitsbild; die Kranken kommen aus dem Collaps nicht heraus; Blasen- und Nierenverletzungen lassen sich an der Quantität und Qualität des Urins leicht erkennen. Die Sicherheit der Diagnose lässt in diesen Fällen auch rasch der einzig richtigen Indication gerecht werden und durch rasches operatives Handeln sind bei diesen ernsten Verletzungen doch schon recht gute Erfolge erzielt worden, um so mehr, als bei diesen Organverletzungen kein so virulentes Material die Bauchhöhle überschwemmt und inficirt als es bei Darmrupturen der Fall ist.

Am schlimmsten steht es mit unseren Heilerfolgen bei den subcutanen Darmrupturen. Auch hier ist die Indication, die Rupturstelle aufzusuchen und zu vernähen, zweifelsohne gegeben. Aber die Unsicherheit der Diagnose stimmt den Muth zu frühzeitigem Eingreifen herab; man wartet zu, bis die unverkennbaren Symptome einer Darmruptur sich einstellen, d. h. bis Peritonitis vorhanden ist und nun kommen wir mit der Operation in der Regel zu spät. Diesen Fehler des Zuwartens haben wir Alle begangen, wie aus den Publicationen der jüngsten Zeit noch hervorgeht.

Als Entschuldigung muss vor Allem die Schwierigkeit gelten, die richtige Diagnose zu stellen, was im Anfang oft geradezu unmöglich ist, andererseits die Thatsache, dass — wenn auch in sehr seltenen Fällen — doch auch eine spontane Heilung eintreten kann. Pech in Luneville hat die Bauchcontusionen zusammengestellt, die von 1890—1897 in der Garnison durch Hufschlag entstanden und zur Beobachtung gekommen sind. Es sind 67 Fälle mit 65 Heilungen und nur 2 Todesfällen. Mit diesen Zahlen opponirte Pech gegen die auf den letzten Congressen französischer Chirurgen von Einzelnen (Demons, le Dentu, Michaux) ausgesprochene Ansicht der Nothwendigkeit eines frühzeitigen operativen Eingreifens bei Bauchcontusionen, auch wenn Erscheinungen schwerer Verletzungen fehlen. Leichte, d. i. umcomplicirte Bauchcontusionen kommen im alltäglichen Leben oft genug vor. Sie zeichnen sich durch einen rasch vorübergehenden Zustand von Shock aus, durch momentane Bewusstlosigkeit, vielleicht Erbrechen. Der

Digitized by Google

Verletzte erholt sich aber rasch, die Schmerzen lassen bald nach, Puls und Temperatur zeigen kein Abweichen von der Norm und viele von diesen Kranken suchen weder ärztliche Hilfe noch Krankenhausbehandlung auf.

Anders aber sind jene Fälle geartet, wo der shockartige Zustand mit all den ihm zugeschriebenen Begleiterscheinungen stundenlang nach dem Unfall noch anhält. Diese Fälle erfordern, wie Madelung schon 1896 betont hat, die grösste Vorsicht in der Beurtheilung. Wenn wir bisher solch schwere Fälle exspectativ behandelt haben und stündlich auf Besserung im Befinden der Verunglückten hofften, und schliesslich bei der Obduction eine Darmzerreissung constatiren mussten, so zeitigten solche Erfahrungen in uns den Vorsatz, bei nächster Gelegenheit früher zu laparotomiren und den verletzten Darm aufzusuchen. Erst die Misserfolge liessen den Entschluss einer frühzeitigen operativen Behandlung in uns reifen und auch bei neu gegebener Gelegenheit kostet es uns eine gewisse Ueberwindung, den Leib zu öffnen, bevor die Symptome der Darmruptur deutlich eingetreten sind. Wir sind praeoccupirt von dem Krankheitsbilde, das wir in seinen Einzelheiten im Anfang wenigstens als durch Shock bedingt zu erklären versuchen und auch späterhin wird manches Symptom noch auf Rechnung der Shockwirkung gesetzt, das thatsächlich schon ein Zeichen der vorhandenen Peritonitis ist.

Ferner sind wir gewohnt, mit der Annahme einer Darmperforation den Austritt von Darminhalt in die freie Bauchhöhle, besonders von Darmgasen zu verbinden und wenn wir freies Gas nicht nachweisen können, wenn die Leberdämpfung nicht verschwunden, wenn der ausgetretene Darminhalt nicht durch eine Zone gedämpften Schalles nachweisbar ist, so zögern wir, eine Darmruptur anzunehmen. Diese Annahmen und Voraussetzungen sind aber fasch, wie ich später ausführen werde.

Aber auch von den subjectiven Symptomen lassen wir uns bei den Bauchcontusionen nur zu leicht irre führen. Wenn ein Kranker eine Quetschung des Unterleibs erlitten hat und noch im Stande ist, weiter zu arbeiten und noch eine halbe Wegstunde zu seiner Wohnung gehen zu können, oder wenn ein anderer nach der Verletzung noch sein Mittagessen verzehren kann — beide Fälle eigener Beobachtung, oder wenn gar, wie Petry in einem Fall

Digitized by Google

seiner vorzüglichen Zusammenstellung berichten kann, der von einem Hufschlag Getroffene noch zwei Meilen weit reiten konnte trotz eines haselnussgrossen Risses im Jejunum, so sind das Lebensäusserungen, die a priori eine schwere Darmverletzung auszuschliessen scheinen. Und doch berechtigen solche Aeusserungen, wie wir jetzt wissen, nicht, die Quetschung etwa als harmlos aufzufassen, im Gegentheil. Wenn bei Bauchcontusionen unmittelbar nach der Verletzung nur geringe und vorübergehende Symptome vorhanden waren, späterhin aber eine Verschlimmerung eintritt, so müssen wir eine innere Organverletzung annehmen.

Von der frühzeitigen Erkenntniss, ob eine Bauchcontusion mit Darmzerreissung complicirt ist, hängt die einzig rationelle Behandlung ab und ich will versuchen, jene Punkte hervorzuheben, die eine rechtzeitige Diagnose zu stellen ermöglichen. Ich nehme bei meinen Ausführungen deshalb nur auf die primären Symptome Rücksicht, wie sie im Anschluss an die Verletzung selbst oder in den ersten Stunden nach derselben auftreten. Denn das Krankheitsbild bei den complicirten Unterleibsquetschungen ist nach Ablauf der ersten 24 Stunden ein ganz anderes geworden, verändert durch die inzwischen eingetretene septische Peritonitis.

Vor Allem ist die Art der Gewalteinwirkung zu berücksichtigen. Zumeist veranlassen circumscripte, an umschriebener Stelle des Unterleibs einwirkende Gewalten Darmrupturen. Erfahrungsgemäss sind Verletzungen mit stumpfspitzigen Gegenständen, Stoss und Fall gegen eine Wagendeichsel, gegen einen Pfahl, gegen eine Eisenstange, der Hufschlag eines Pferdes besonders gefährlich, umsomehr, wenn diese Gewalten senkrecht auf das Abdomen einwirken. Die elastischen Bauchdecken werden eingestülpt und der Darm wird gegen die Wirbelsäule oder gegen eine andere resistente Widerlage gequetscht. Das ist zweifellos ein sehr häufiger Mechanismus für derartige Darmverletzungen. Aber es kann auch der prall gespannte Darm durch eine Gewalteinwirkung so gedehnt werden, dass seine Wandung berstet, wenn der Darminhalt nicht rasch ausweichen kann. Die Grösse der Gewalteinwirkung einerseits, andererseits der Zustand der Bauchdecken sind zwei wichtige Factoren in der Aetiologie der subcutanen Darmrupturen. Bei schlaffen, dünnen Bauchdecken ge-

Digitized by Google

nügen schon unbedeutende Traumen, während muskulöse, fettreiche Bauchdecken den Stoss paralysiren können.

Bei allen Quetschungen und besonders bei denen des Unterleibs treten Shockerscheinungen auf und es ist erwiesen, dass bei schweren Darmzerreissungen oft nur geringer Shock, bei leichten Contusionen aber schwerer Shock vorliegen kann: individuelle Verschiedenheiten, deren anatomischen Grund wir vorerst nicht kennen. Aber soviel steht fest, dass wir den Shock an und für sich, ob leicht, ob schwer diagnostistisch nicht für die Qualität der Bauchcontusionen verwerthen dürfen. Auf Grund persönlicher Erfahrungen rathe ich dringend, in allen Fällen, in denen die Shockerscheinungen mehrere Stunden nach dem Unfall in gleicher Intensität anhalten oder sich sogar steigern, nicht mehr an reinen Shock zu glauben. In solchen Fällen ist mit allergrösster Wahrscheinlichkeit, ja mit Bestimmtheit eine innere Verletzung vorhanden. Ebenso muss jede Verschlimmerung des Allgemeinzustandes des Kranken, eine Steigerung des Schmerzes, der Pulsfrequenz entschieden den Verdacht auf eine innere Läsion bestärken. Hier handelt es sich nicht mehr um reinen Shock, der durch das Trauma allein bedingt ist, sondern um directe Unfallsfolgen, um Shock hervorgerufen durch die Läsion innerer Organe, dadurch, dass ein fremdartiger Inhalt in die Bauchhöhle gesetzt wurde.

So wichtig auch das Verhalten des Pulses ist, so wenig ist seine Qualität für die Diagnose ausschlaggebend. Richtig ist, dass der Puls in manchem Fall von Darmruptur kurz nach dem Unfall frequenter war und dass diese Frequenz nach ein paar Stunden zurückging (Gluczinski), um später mit dem Auftreten der Peritonitis wieder rasch in die Höhe zu gehen. Auf Grund dieser Beobachtungen darf also die vorübergehende Besserung der Pulsbeschaffenheit durchaus nicht als der Ausdruck allgemeiner Besserung, als Beweis für das Fehlen einer Darmruptur angesehen werden. Wohl aber ist die zunehmende Pulsfrequenz ein Beweis für die beginnende septische Peritonitis. Ebenso muss auch eine Temperatursteigerung als ein Symptom derselben aufgefasst werden. Kurz nach der Verletzung sind die Temperaturen zumeist subnormal.

Digitized by Google

Auch in der Athmung zeigen sich bisweilen auffallende Veränderungen: der Kranke athmet oberflächlich und rasch; tiefe Athemzüge werden wegen der dabei im Abdomen auftretenden Schmerzen vermieden: die Abdominalathmung sistirt.

Trendelenburg legt dem Erbrechen eine gewisse Bedeutung für die Frühdiagnose bei, insofern, als bei einfachen Contusionen ohne Darmverletzung das Erbrechen selten oder garnicht vorkommt; im Gegensatz hierzu tritt bei Darmläsionen frühzeitig das Erbrechen auf. Unsere Beobachtungen stimmen damit überein: bei einfachen Bauchcontusionen, die ohne Operation zur Ausheilung kamen, trat ein- bis zweimaliges Erbrechen auf, das aber nie einen galligen Character hatte. Bei Darmrupturen fehlte das Erbrechen nie, kam nach längerer oder kürzerer Pause immer wieder und steigerte sich mit dem Auftreten der Peritonitis zur grössten Heftigkeit. Aber auch Aufstossen, Uebelsein und Neigung zum Erbrechen quält die Kranken späterhin und wir werden nicht fehl gehen, wenn wir auch diese Symptome auf Rechnung der Peritonitis setzen.

Es ist selbstverständlich, dass Bauchcontusionen Schmerzen im Gefolge haben und ist der Schmerz wohl eines der constantesten Symptome. Aber der Schmerz kann trotz Darmruptur fehlen, wie viele Beispiele zeigen. In der Regel ist der Schmerz anhaltend, über den ganzen Leib verbreitet; bisweilen an umschriebener Stelle besonders localisirt und durch Druck zu steigern. Nimmt der Schmerz an Intensität zu, so muss man wohl an eine Reizung des Peritoneums in Folge ausgetretenen Darminhalts denken.

Zur Beseitigung oder Linderung der Schmerzen macht man eine Morphiuminjection oder giebt Opium. Das ist gewiss human empfunden, aber man darf dann nicht vergessen, dass dadurch das Bild, die Schwere der Erkrankung verschleiert wird. Die Schmerzen lassen nach, es tritt eine Beruhigung des Kranken ein, die — obwohl künstlich geschaffen — doch fälschlich als Besserung der Gesammtsituation angesehen wird und so zu Täuschungen Anlass geben kann.

Rein theoretische Erwägungen drängen zu dem Schluss, dass bei Darmperforationen Luft und Darminhalt in die Bauchhöhle austreten und percutorisch nachweisbar sein müssen. Dieser Schluss trifft bei spontanen Perforationen des meteoristischen gefüllten Darms zu; bei traumatischen Perforationen gelingt der Nachweis nur selten, aus verschiedenen Gründen.

Digitized by Google

Die starke Spannung der Bauchmuskeln ist ein sehr wichtiges Symptom bei den Bauchcontusionen, worauf schon Demons 1897 aufmerksam gemacht hat. Die Bauchwand ist starr, wie im Tetanus contrahirt und dabei oft auffallend hyperästhetisch. Ebenso ist der verletzte Darm, wie wir bei Operationen sehen und aus den Ergebnissen der Thierexperimente wissen, oft weit über die verletzte Stelle hinaus stark contrahirt, so dass er dem Hundedarm gleicht, sich „derb", „knorplig" anfühlt. Unter solchen Umständen kann sich die Luft, die etwa ausgetreten, nicht zwischen Bauchwand und Darmoberfläche in nachweisbarer Menge ansammeln, da die Bauchwand jeder Dehnung widerstrebt und den Eingeweiden anliegt; die ausgetretene Luft ist vielmehr gezwungen, sich zwischen den Eingeweiden zu vertheilen. Deshalb ist auch nur in seltenen Fällen und nur dann, wenn der Magen selbst oder eine in der Nähe der Leber liegende Darmschlinge perforirt ist, das frühzeitige Verschwinden der Lebergrenze zu erwarten. Selbst bei Perforationen des Duodenums kann die Leberdämpfung bestehen bleiben, weil die Darmgase hinter der Leber durch dieselbe von der Bauchwand abgeschlossen bleiben. Wohl aber kann zwischen Lungengrenze und Leberdämpfung sich eine Zone tympanitischen Schalles befinden.

In fast allen Publikationen wird bei Bauchcontusionen das Vorhandensein der Leberdämpfung bei der ersten Untersuchung des Verletzten constatirt und daraus gefolgert, — wenn auch nicht deutlich ausgesprochen — dass eine Darmruptur nicht vorliegt. Diese Folgerung ist absolut falsch: **das Bestehenbleiben der Leberdämpfung spricht durchaus nicht gegen eine Darmruptur.** Nicht unwichtig ist ein weiterer Umstand, auf den Sprengel aufmerksam macht, dass die Leberdämpfung verschwunden sein kann, auch ohne dass freie Luft in der Bauchhöhle vorhanden ist, wenn sich die Leber auf die Kante stellt. Diese Kantenstellung tritt bei jugendlichen Individuen bei gespannten Bauchdecken und gleichzeitiger Parese der Darmschlingen auf. Ebenso wenig braucht eine Tympanie des Abdomens vorhanden zu sein; denn der Darm ist für die erste Zeit nach der Verletzung contrahirt — nach Trendelenburg wenigsten sechs Stunden lang — und erst späterhin tritt mit dem Einsetzen der Peritonitis eine Parese des Darms und Meteorismus auf. In einem unserer Fälle war an der durch besondere Schmerzhaftigkeit ausgezeichneten Stelle

Digitized by Google

der Darmruptur eine abgrenzbare Zone hochtympanitischen Schalles noch 7 Stunden post trauma deutlich nachweisbar.

Der Nachweis von freiem Gas in der Bauchhöhle wird also nur in den seltenen Fällen möglich sein, wo eine grosse Menge ausgetreten ist. In gleicher Weise wird sich auch der ausgetretene Darminhalt nur bei grösserer Quantität nachweisen lassen; geringere Mengen bleiben in der nächsten Umgebung der Verletzungsstelle liegen und werden kaum eine Dämpfung bedingen. Grössere Mengen in dünnflüssiger Consistenz werden sich, dem Gewichte ihrer Schwere folgend, in den tiefstgelegenen Räumen der Bauchhöhle ansammeln und wohl zunächst auf die Seite der Verletzung beschränkt bleiben. Diese Einseitigkeit des Exsudats ist diagnostisch wichtig (Siegel). Handelt es sich neben der Darmverletzung noch um eine stärkere Blutung, so wird neben der stetig zunehmenden Anämie mit ihren characteristischen Aeusserungen auch ein stetig wachsendes Exsudat bald nachweisbar werden.

Bei all diesen Erwägungen muss noch ein Punkt berücksichtigt werden, der das wechselnde Symptomenbild erklären kann, das ist die Beschaffenheit der Einrissstelle am Darm selbst. Mag sie wie immer beschaffen sein, sie wird secundär durch die Contraction der Darmmuscularis wesentlich verändert, vor Allem wird durch die Mukelcontraction die Schleimhaut aus der Perforationsstelle herausgestülpt. Durch diesen Schleimhautpfropf kann besonders bei kleinen Oeffnungen ein provisorischer Verschluss geschaffen werden, der das Entweichen von Luft und Koth verhindert. Dieser tonische Krampf der Darmmuscularis hält aber, wie die Erfahrungen und Thierversuche übereinstimmend zeigen, nur einige Stunden nach der Verletzung an. In einem Falle von Trendelenburg war der Darm sechs Stunden, in einem unserer Fälle noch neun Stunden post trauma contrahirt und konnte Austritt von Darminhalt nicht constatirt werden. Diese Muskelcontraction kann selbst bei queren Abrissen des Darms das Darmlumen so verengern und durch die ausgestülpte Schleimhaut so verschliessen, dass fürs Erste ein nennenswerther Austritt von Darminhalt nicht eintritt. Selbstverständlich bleibt dieser Verschluss ungenügend und sobald Peristaltik eintritt, muss Darminhalt herausgepresst werden.

Digitized by Google

Als ein für alle subcutanen Verletzungen der Bauchorgane ungemein wichtiges und characteristisches Zeichen muss die schon erwähnte Spannung der Bauchwand angesprochen werden. Trendelenburg macht darauf aufmerksam, dass auch der Cremaster an der Anspannung theilnimmt; das Scrotum ist zusammengezogen und die Hoden sind nach dem Leistenkanal zu hinaufgezogen. Diese Spannung der Bauchmuskulatur fehlt bei einfachen Contusionen ohne innere Verletzung, oder ist nur vorübergehend vorhanden oder tritt nur bei der Palpation des Unterleibs durch die dadurch hervorgerufenen Schmerzen auf. Auch fehlt diese tonische Anspannung der Bauchmuskeln bei **reinem** Shock, ohne Bauchcontusion und gewinnt dadurch an Bedeutung für die Diagnose einer intraperitonealen Verletzung. Von den primären Symptomen einer subcutanen Darmruptur halte ich diese Rigidität der Bauchwand, die wie ein Trommelfell gespannt ist und ein Durchfühlen unmöglich macht, für eines der allerwichsten diagnostischen Zeichen, das erst schwindet, wenn die Peritonitis einsetzt; erst dann wird der Leib weich und meteoristisch aufgetrieben.

Die durch das Trauma erfolgte Läsion des Darmes hebt die Peristaltik auf; deswegen fehlt Abgang von Stuhl und Darmgasen, fehlen Darmbewegung und Darmgeräusche; doch giebt es auch hiervon Ausnahmen. Auch die Urinentleerung ist behindert, manchmal sogar die Urinsecretion wohl reflectorisch herabgesetzt. Treten nach einer Bauchcontusion blutige Stühle auf, so deutet dieses auf einen Schleimhautriss ohne totale Continuitätstrennung hin. Bei solchen Verletzungen kann am Schluss der ersten, mit Beginn der zweiten Woche secundäre Perforation eintreten (Mugnier).

Auf Grund der aufgeführten Symptome wird es in manchen Fällen möglich sein, gleich nach der Verletzung die Diagnose einer Darmverletzung zu stellen. Die Art und der Sitz der Läsion bleibt dabei allerdings oft noch unklar. Aber die Erfahrung zeigt, wie ausserordentlich wechselnd das Symptomenbild sein kann. Wichtige Symptome können fehlen und der geübteste Diagnostiker kann sich täuschen. Freilich späterhin wird durch das Hinzutreten der Peritonitis die Diagnose klar; aber dann ist die Aussicht, das Leben der Verletzten zu retten, nur mehr gering. Gerade bei dieser Art von Verletzung hängt Alles von dem frühzeitigen Erkennen der vorhandenen Darmruptur ab und desshalb halte ich es

Digitized by Google

für unsere Pflicht, in allen zweifelhaften Fällen sobald als nur möglich, Gewissheit über die Natur der Verletzung zu schaffen. Dies erreichen wir nur durch die Laparotomie. Sie allein sichert die Diagnose und ermöglicht die einzig rationelle Therapie. Wenn von 160 Fällen von subcutanen Darmrupturen bei exspectativer Behandlung 149 mit Tod endeten und von den 11 Geretteten 10 noch später an Kothabscessen und Kothfisteln operirt werden mussten (Petry), so ist mit diesen Zahlen klar bewiesen, dass die exspectative Behandlung absolut ungenügend ist. Vergegenwärtigen wir uns die Verhältnisse an der Rupturstelle, so müssen wir zugestehen, dass nur in wirklich seltenen Ausnahmefällen günstige Bedingungen für eine spontane Heilung, für Localisirtbleiben der Peritonitis vorliegen können. Der prolabirte Schleimhautprolaps verhindert zwar vorübergehend den Austritt von Darminhalt, aber er verhindert auch eine peritoneale Verklebung. Sollen wir auf Netzanlagerungen, auf adhaesive Entzündungen rechnen, wo die Bauchhöhle mit virulentem Material inficirt ist: die allgemeine Peritonitis ist die nächste Folge der Verletzung. —

Grosse Dosen Opium heben zwar die Peristaltik auf und dadurch wird die Gefahr des Kothaustrittes vermindert; aber die dadurch geschaffene Parese des Darms macht sich für Fälle, die doch zur Operation kommen, späterhin unangenehm geltend.

Es ist auffallend, dass wir bis vor Kurzem bei den Bauchcontusionen eine abwartende Haltung wenigstens für die erste Zeit nach der Verletzung einnahmen, während wir doch sonst nicht vor einer Probelaparatomie zwecks Feststellung der Diagnose zurückschrecken. Der Grund für diese Zaghaftigkeit liegt nicht ausschliesslich in der Unsicherheit der Diagnose, sondern wir hängen noch viel zu viel an der vererbten Tradition, dass man schwer an Shock leidende Kranke nicht operiren soll. Dazu kommt noch, dass wir bei den Bauchcontusionen noch manches Symptom durch den Shock erklären wollen, dass schon der Ausdruck der beginnenden septischen Peritonitis ist. Der Shock geht über in Collaps und eine zeitliche Differenzirung, eine Abgrenzung des einen vom andern ist oft gar nicht möglich. Ueberwinden wir die Scheu, Kranke mit schwerer Bauchcontusion noch während des Shocks zu laparotomiren, so werden wir bessere Heilerfolge erzwingen und endgültig mit diesem Vorurtheil aufräumen, wie wir schon

Digitized by Google

manches andere zum Heil unserer Kranken aufgegeben haben. Sehen wir doch auch bei vielen anderen Verletzungen, bei denen Shock besteht, dass der Shock mit der Operation schwindet. Aus diesen Gründen kann ich der Empfehlung einzelner Chirurgen, mit der Operation zuzuwarten, bis der Shock geschwunden ist, **nicht** zustimmen. Die Erfahrungen, die ich gemacht habe, haben mich überzeugt, dass der bestehende Shock keine Contraindication für das Aufsuchen und Vernähen des rupturirten Darmes abgeben kann und darf.

Die Gefahren der Aethernarkose sind für den Kranken mit einer Darmruptur oder inneren Blutung geringer als jene Gefahren, die wir mit dem Zuwarten heraufbeschwören und das Risiko der Operation ist bei der Aethernarkose entschieden geringer als bei Chloroformanwendung.

Aber vielleicht sind wir eben nicht berechtigt, früher zu operiren, als bis deutliche Symptome der Darmruptur objectiv nachweisbar sind (Jalaguier). Wenn wir diesem Vorschlag folgen, so heisst das soviel, als mit der Operation zu warten, bis Peritonitis nachweisbar ist, das ist etwa der zweite Tag p. tr. Dann kommen wir mit unserer Hilfe höchst wahrscheinlich zu spät. Die Mehrzahl der Kranken mit Darmruptur geht am 2., spätestens 3. Tage zu Grunde und operiren wir bei bestehender septischer Peritonitis, so sind die Aussichten auf Erhaltung des Lebens sehr gering. Mit der Operation können wir zwar das Loch im Darm verschliessen, aber die bereits erfolgte Vergiftung des Körpers nicht mehr paralysiren. Soll die Operation Aussicht auf Erfolg bieten, so müssen wir sobald als nur möglich operiren. Petry hat in seiner Statistik nachgewiesen, dass von den innerhalb der ersten 24 Stunden operirten Kranken 55 pCt. zur Heilung kamen, von den später operirten nur mehr 25 pCt. Die beiden Kranken meiner Klinik, die durch die Operation gerettet wurden, wurden 5 und 9 Studen p. tr. operirt: in beiden Fällen war schon trübes fibrinöses Exsudat vorhanden, doch konnte Kothaustritt nicht gefunden werden.

Wir wissen ferner aus den Untersuchungen von Pawlowsky, dass für das Zustandekommen der Peritonitis ein länger dauernder Contact des Bauchfells mit septischem Material nothwendig ist; eine kurzdauernde Berührung verursacht noch keine Entzündung

Digitized by Google

des Peritoneums. Diese experimentelle Thatsache steht in vollem Einklang mit der practischen Erfahrung und wir müssen auch daraus den Schluss ziehen, möglichst frühzeitig die Ursachen der Peritonitis auszuschalten. Es ist keine Frage, dass bei Darmrupturen schon sehr früh, wenige Stunden nach der Verletzung die Peritonitis einsetzen kann und desshalb sind für die Vornahme der Operation die ersten Stunden nach der Verletzung der günstigste Zeitpunkt. Eine genaue Fixirung lässt sich nicht geben, doch werden die Aussichten der Operation mit jeder Stunde schlechter, wenn auch vereinzelte Fälle trotz der schon bestandenen allgemeinen Peritonitis durch die Operation gerettet werden konnten.

Mikulicz hat vorgeschlagen, bei ganz zweifelhaften Fällen von Perforationsperitonitis eine kleine Incision in der Linea alba zu machen, gross genug, um den Zeigefinger einführen zu können. Auch bei subcutanen Darmrupturen kann diese kleine Incision zur Diagnosenstellung genügen, wenn Luft aus der Incisionsstelle entweicht, Blut oder Darminhalt in der Bauchhöhle liegt. Doch kann ich mir auch Fälle denken, wo sich durch einen so kleinen Einschnitt die Diagnose nicht sicher stellen lässt. Wir wissen, dass die Praedilectionsstelle der subcutanen Rupturen im oberen Abschnitt des Jejunums und im unteren Theil des Ileums ist und zwar nicht weit von der Plica duodeno-jejunalis und in der Nähe des Coecum. Da der Darmriss durch die Contraction der Darmmuskeln und durch die ectropionirte Schleimhaut für den Anfang wenigstens so verschlossen sein kann, dass nur wenig oder gar kein Darminhalt austreten kann, so ist es nicht ausgeschlossen, dass bei der kleinen Incision die Verletzung übersehen werden kann. Denn das Netz und die vorliegenden Darmschlingen decken fürs Erste die Rissstelle, besonders dann, wenn die Ruptur am Duodenum und oberen Jejunum sitzt. Deshalb dürfte es gerathener sein, den Schnitt wenigstens so gross anzulegen, dass man das Netz mit dem Quercolon nach oben verlagern kann, um einen Einblick in die dahinter gelegene Region gewinnen zu können.

Eichberg machte darauf aufmerksam, dass er bei der Obduction in 30 Fällen von Darmrupturen eine graublaue Verfärbung der Oberfläche der Leber und Milz gefunden hat, die nach seiner Ueberzeugung intra vitam entstanden ist und ein sicheres Zeichen

Digitized by Google

für eine vorhandene Darmperforation sein soll. Desshalb empfiehlt er auch zwecks Feststellung der Diagnose den Leberrand durch Incision freizulegen. Wir haben leider auf diese Beobachtung bis jetzt bei unseren Operationen nicht geachtet, und auch von anderer Seite ist bis jetzt dieses Phänomen nicht erwähnt worden; wahrscheinlich ist diese Verfärbung doch nur Leichenerscheinung.

Wenn wir in den ersten Stunden nach der Verletzung zur Operation schreiten können, so nehmen wir die Operation an einem Kranken vor, der mehr oder weniger starke Shock- und Collapserscheinungen darbietet. Es ist deshalb nothwendig, gewisse Vorsichtsmassregeln anzuwenden, um einen schweren Collaps während der Operation zu verhüten. Wir operiren solche Kranke auf einem geheizten Operationstisch in Beckenhochlagerung und wickeln überdies den Kranken soweit als möglich, besonders die Beine, in heisse Tücher ein. Dann bekommt der Kranke Campherinjection, eventuell auch warme Kochsalzlösung subcutan injicirt; auch ein Clysma mit warmem Wasser und Cognac wirkt anregend auf die Herzthätigkeit. Von der Anwendung localer Anaesthesie sind wir abgegangen, weil dieselbe zur Vornahme der erforderlichen Eingriffe nicht ausreicht. Ich glaube, dass die Kranken durch den Operationsschmerz in ihrem Nervensystem mehr geschädigt werden können als durch eine Narkose. Wir narcotisiren den Kranken vorsichtig mit Aether; die Narkose tritt rasch ein, der Aetherverbrauch ist oft ein auffallend geringer. Nur bei hochgradiger Cyanose muss von einer Narcose abgesehen und locale Anaesthesie angewendet werden. Ein grosser Schnitt in der Mittellinie wird, bei der Ungewissheit des Sitzes der Verletzung immer die leichteste Orientirung gestatten. Ist durch die Palpation eine besonders schmerzhafte Druckstelle am Abdomen nachweisbar, so kann der Schnitt auf dieser Seite des Unterleibs am lateralen Rectusrand angelegt werden. Ich mache den Schnitt ausgiebig lang, weil dadurch die weiteren operativen Eingriffe erleichtert werden, rascher ausgeführt werden können. Operiren wir bald nach der Verletzung, so sind die Darmschlingen noch nicht meteoristisch aufgebläht, sondern vielfach contrahirt und stören nicht durch Prolabiren aus der Bauchhöhle. Da häufig **mehrere** Rupturstellen vorhanden sind und zwar oft in grosser Entfernung von einander, so ist ein methodisches Absuchen des ganzen Darmtractus geboten.

Digitized by Google

Man beginnt am besten an der Plica duodeno-jejunalis und lässt nun Stück für Stück durch die Finger gleiten; auf diese Art, die auch König empfiehlt, vereinfacht sich das Auffinden der Rupturstellen und giebt Sicherheit dafür, dass nicht eine zweite oder dritte Perforation übersehen wird. Auch Serosarisse werden dabei gefunden und übernäht. Ausserdem ist die Gefahr der Abkühlung des Darmes geringer als bei der Eventration, wo trotz aller Vorsicht doch die eine oder andere Darmschlinge sich aus ihrer warmen Schutzhülle herausdrängen kann.

Kommen wir erst später zur Operation, wo bereits Peritonitis besteht, der Darm meteoristisch aufgetrieben und reichlich Exsudat im Bauchraum angesammelt ist, dann ist es vielleicht zweckmäsiger, die abgesuchten Darmschlingen extraperitoneal zu lagern aus dem Grunde, weil dann die leere Bauchhöhle und die aussen liegenden Darmschlingen gründlicher von den septischen Exsudaten gereinigt werden können.

Wie diese Desinfection vorgenommen werden soll, ist eine Frage für sich. Ich ziehe es vor, sterilisirte Kochsalzlösung von 40° — 42° C. literweise in die Bauchhöhle zu giessen und sie und die Darmschlingen damit zu reinigen. Ich habe von dieser Auswaschung nicht nur keine Nachtheile gesehen, weder Steigerung des Shocks noch gar Collaps, sondern Vortheile insoferne, als der in der Bauchhöhle zurückbleibende Rest der Kochsalzlösung rasch zur Resorption kommt. Die mechanische Reinigung des Peritoneums durch Abwischen mit trockenen Tupfern und Compressen irritirt und schädigt das Bauchfell: da aber das peritoneale Epithel nach Walthards Untersuchungen einen Schutz gegen Infection giebt, so soll man das Peritoneum recht zart behandeln und das Abspülen mit heisser physiol. Lösung scheint mir auf das Schonendste das etwa vorhandene Infectionsmaterial fortzubringen.

Was nun die Behandlung der Rupturstellen selbst anbelangt, so müssen die gequetschten gerissenen Wundränder selbstverständlich geglättet werden, so dass lebensfähige, zur primären Verklebung sicher geeignete Wundflächen zur Vereinigung durch die Naht kommen und manchmal kann es in Fällen, wo die Darmnaht nicht mit genügender Sicherheit angelegt werden kann, von Vortheil sein, die Nahtstelle noch durch einen aufgenähten Netz-

Digitized by Google

streifen oder Mesenterialstreifen zu sichern. Selbstverständlich muss auch darauf geachtet werden, dass nicht durch zu breites Einstülpen der Wundränder etwa eine Verengerung des Darmlumens resultirt; durch die nachfolgende entzündliche Schwellung der Wundränder kann eine Stenosirung auftreten wie es in einem unserer Fälle geschah, wo nachträglich noch eine circuläre Resection des stenosirten Darmes vorgenommen werden musste. Der Kranke ging am 17. Tage nach der Verletzung zu Grunde. Grössere Längsrisse vereinige man desshalb in querer Richtung, analog der Pyloroplastik.

Liegen mehrere Perforations-Oeffnungen hart neben einander, so ist es am sichersten für die Schaffung günstiger Wundverhältnisse, wenn man die Perforationsstellen mit dem gequetschten Zwischengewebe ausschneidet. Denn jedes Darmstück, das durch Quetschung, durch Thrombosirung seiner Gefässe in seiner Ernährung geschädigt ist, kann zur Peritonitis Anlass geben, entweder durch secundäre Perforation oder durch Auswandern von Darmbacterien durch die lädirte Darmwandung. Bei grösseren Substanzverlusten des Darmrohres kürzt die Anwendung des Murphyknopfes die Operationsdauer wesentlich ab; desshalb ist dessen Anwendung auch bei den queren Abrissen, wie sie besonders an der Uebergangsstelle des Duodenums ins Jejunum beobachtet werden, der circulären Nahtanlegung vorzuziehen.

Contusionen der Darmwand kommen allein und neben den Perforationen vor. Sie sind kenntlich durch die Sugillationen und Ecchymosen in der Darmwandung, durch die bläuliche Verfärbung der Serosa. Ab und zu haben wir Gelegenheit, solche Darmquetschungen zu sehen bei forcirten Taxisversuchen incarcerirter Hernien. Die Qualität solcher Quetschungen ist schwer zu beurtheilen und wir sind im Allgemeinen gewohnt, ihnen keine besondere Bedeutung beizulegen, wenn die Serosa selbst intact ist. Ob das richtig ist, will ich nicht entscheiden; doch habe ich gegentheilige Erfahrungen nicht gemacht. Können wir aber erkennen, dass Einrisse in der Mucosa und in der Muscularis vorhanden sind, so ist die Gefahr einer späteren Perforation sehr gross und es empfiehlt sich entweder die betreffenden Theile durch eine einstülpende Serosa-Muscularisnaht zu sichern oder sie an das parietale Blatt

Digitized by Google

des Peritoneums durch die Naht zu fixiren und durch einen untergelegten Gazetampon einen provisorischen Abschluss gegen die Bauchhöhle zu schaffen.

Schwerer Collaps des Verletzten kann es erfordern, zeitraubende Operationen auf eine spätere Zeit zu verschieben und den rupturirten Darm provisorisch extraperitoneal zu fixiren.

Wurde bei schon bestehender Peritonitis laparotomirt, so ist es geboten, die Bauchwunde durch lange weite Gummidrains, durch Glasröhren, die an ihrem Ende abgerundet und bauchig sind oder durch eingelegte Gazetampons offen zu halten, damit etwa neu sich bildende Exsudate nach Aussen geleitet werden. Mir sind die Drains lieber als die Tampons, weil erstere, wenn sie nur genügend weites Lumen haben, die Peritonealexsudate sicherer nach Aussen abfliessen lassen, während die Tampons leichter mit den Darmschlingen verlöthen und den Ausweg verlegen. Durch diesen unvollständigen Verschluss der Bauchwunde wird zwar die Entstehung eines Bauchbruches begünstigt, doch ist dies das kleinere Uebel. Vor allem muss der intraabdominelle Druck herabgesetzt und eine dauernde Entlastung der Bauchhöhle von Exsudaten garantirt werden, damit nicht dieselben unter hohem Druck zu stehen kommen, rasch resorbirt werden und zu einer tödtlichen Intoxication führen.

Die Blutung aus dem Darmriss selbst ist quantitativ nie bedeutend. Findet sich in der Bauchhöhle grössere Blutansammlung, so muss an die Verletzung eines grösseren Gefässe im Netz, im Mesenterium gedacht und darnach gesucht werden.

Meine Ausführungen werden Vielen von Ihnen nichts Neues gebracht haben, da Sie auf demselben Standpunkt stehen. Fast alle Autoren, die sich in jüngster Zeit über die Therapie der subcutanen Darmrupturen geäussert haben, sprechen sich für eine möglichst frühzeitige operative Behandlung aus. Auch König und Tillmanns vertreten in den Neuauflagen ihrer Lehrbücher die gleiche Ansicht. Aber leider muss ich constatiren, dass bis jetzt nur zu selten nach diesen Rathschlägen verfahren worden ist. Deshalb dürfte eine Besprechung dieses Themas auf unserem Congresse von Nutzen für die Allgemeinheit sein. Denn die relative Seltenheit dieser Verletzungen führt dem Einzelnen nur geringes Beobachtungsmaterial zu und eine Klärung etwaiger differenter Meinungen, eine Festlegung der als nothwendig erkannten thera-

Digitized by Google

peutischen Maassregeln wird am sichersten durch gemeinsame Besprechung herbeigeführt.

Die Versäumnisse mit ihren Misserfolgen, die der Einzelne von uns erfahren hat, mögen Andere abhalten, zuzuwarten und den günstigen Zeitpunkt für erfolgreiche Hilfeleistung zu verpassen.

Ich bin überzeugt, dass wir bei der Unsicherheit der Diagnose im Anfangstadium nur dann Erfolge erzielen werden, wenn wir principiell bei jedem Verletzten, bei dem **begründeter** Verdacht auf eine Darmruptur besteht, operativ eingreifen und zwar sobald als es die Verhältnisse gestatten. Nur dann werden wir auch bei diesen so ernsten und lebensgefährlichen Verletzungen Heilresultate erreichen.

Digitized by Google

LII.

Ersatz des Zeigefingers durch die zweite Zehe.[1]

Von

Professor Dr. Freiherr von Eiselsberg

zu Königsberg in Pr.

(Mit 7 Abbildungen.)

Die Mittheilung von Fällen, in welchen es geglückt ist, abgetrennte Gliedmaassen (Nasen, Fingerkuppen) kürzere oder längere Zeit nach ihrer vollständigen Abtrennung wieder anzuheilen, sind zahlreich [siehe u. a. Rosenberger[2])]. Allerdings beschränken sich dieselben meist auf ganz kleine Stückchen (am Finger, niemals auf mehr als einen Theil der Endphalanx). Immerhin sind die Erfolge dabei selten im Vergleich zu den gewiss sehr zahlreichen Fällen, in welchen derartige Versuche vergeblich geblieben sind. Erst in neuester Zeit ist es der antiseptischen und noch viel mehr aber der aseptischen Wundbehandlungsmethode geglückt, zielbewusst Transplantationen verschiedener Gewebe auszuführen. Auf die Transplantationen der verschiedensten Arten von Gewebe, sowie auf die vielfachen Methoden der Transplantationen und die Namen der Operateure, welche sich daran knüpfen, will ich hier nicht eingehen, sondern beschränke mich darauf, den Chirurgen zu nennen, welcher sich wohl um die hier in Rede stehende Art von Verpflanzung bei weitem die meisten Verdienste, sowohl durch Ersinnen von originellen Methoden, sowie vortreffliche Ausführung

---

[1]) Auszugsweise vorgetragen am 1. Sitzungstage des XXIX. Congresses der Deutschen Gesellschaft für Chirurgie zu Berlin, 18. April 1900.

[2]) Ueber Anheilung gänzlich abgetrennter Körpertheile. Berliner klin. Wochenschr. 1873. 31.

Digitized by Google

derselben erworben hat — ich meine Nicoladoni in Graz: — Hatte derselbe durch seine, im Jahre 1882 veröffentlichte Sehnen-Verpflanzung[1]) bei essentieller Paralyse ganz neue Gesichtspunkte in die Behandlung der partiellen Lähmung der unteren Extremitäten gebracht, die im Laufe der letzten Dezennien eine Reihe von glänzenden Erfolgen aufzuweisen haben, so hat er ferner gezeigt, dass selbst bei scalpirten Fingern noch conservativ vorgegangen werden kann.

Zu diesem Zweck schnitt er aus der Brusthaut einen gestielten Hautlappen und rollte denselben zu einer Walze, mit nach innen gekehrter Wundfläche; in dieselbe hinein wurde dann der wunde Finger gesteckt. In dieser Weise hat Nicoladoni im Jahre 1891 und 1896 je einen Erfolg erzielt und berichtet in seiner Arbeit: „Daumenplastik" (Wiener klin. Wochenschr. 1897. 28.) darüber.

Schon damals hat Nicoladoni den Plan ausgesprochen, dass sogar ein verloren gegangener Daumen durch den minderwerthigen kleinen Finger der anderen Hand ersetzt werden könnte. Ja er ging noch weiter, und schlug vor, den verloren gegangenen Daumen durch die zweite Zehe zu ersetzten. Diesen, von Nicoladoni selbst als Zukunfts-Chirurgie bezeichneten Vorschlag hat derselbe später mit Erfolg ausgeführt. Der Fall ist genauer von Nicoladoni's Assistenten Payr im Verein der Aerzte Steiermarks, am 24. October 1898 mitgetheilt worden. Payr[2]) schildert die Operation folgendermaassen:

„Ein Knabe hatte sich mit einer Futter-Schneidemaschine den 2.—4. Finger der rechten Hand schwer verletzt, den Daumen im proximalen Drittel der Grundphalanx vollständig abgetrennt.

Es wurde zunächst am Daumen eine Manchette dadurch gebildet, dass die Weichtheile knapp am Knochen abpräparirt wurden. Diese enthielten die Sehnen der Beuger und Strecker. Am gleichseitigen Fusse wurde an der dorsalen Seite der zweiten Zehe ein kurzer Lappen gebildet, bestehend aus Haut und Strecksehne, hierauf die Zehe im Metacarpo-Phalangealgelenk enucleirt, und das proximale Gelenksende der Grundphalanx abgetragen. Dann wurden noch die Beugesehnen der zweiten Zehe durchtrennt, während die Haut an der plantaren Seite als Ernährungsbrücke erhalten blieb. Nun wurden der Reihe nach Beugesehnen, Grundphalanx, Strecksehnen, Haut an der dorsalen Seite der zweiten Zehe mit den entsprechenden Gebilden des Daumens durch Catgut,

---

[1]) Nachtrag zum Pes calcaneus und zur Transplantation der Peroneal-sehnen. Archiv für klin. Chirurgie 1882, Bd. 27.

[2]) Ein Fall von Daumenplastik. Mittheilung des Vereins der Aerzte Steiermarks. No. 9. 1898.

Digitized by Google

beziehungsweise Seide, vereinigt. Die ruhige Lagerung der beiden Extremitäten wurde durch einen ausgedehnten Gipsverband erzielt. Der Knabe ertrug diese erzwungene Haltung sehr gut. Nach 16 Tagen wurde die plantare Ernährungsbrücke durchtrennt, die Zehe erwies sich als angeheilt. Ein Theil des Nagelgliedes der transplantirten Zehe sammt dem Nagel stiess sich nachträglich nekrotisch ab. Nach einigen Wochen waren diese Stellen überhäutet und hatte sich in dieser Zeit auch eine recht befriedigende Beweglichkeit des neugebildeten Daumens eingestellt. Eine Röntgen-Aufnahme der Hand des Knaben zeigt, dass die Grundphalanx der Zehe mit der Grundphalanx des Daumens knöchern verwachsen ist."

Der Fall, den ich nach dieser Nicoladoni'schen Methode zu behandeln Gelegenheit hatte, betrifft einen 18jährigen Schlosser, welcher sich in Kowno am 4. 10. 1899 an der rechten Hand verletzte, indem er mit den Fingern in eine Bohrmaschine kam, wodurch ihm der Zeigefinger abgerissen wurde, so dass er blos noch an einer ganz dünnen Hautbrücke hing, welche von einem Feldscheer ganz durchgeschnitten wurde. Ausserdem wurde der Mittelfinger, entsprechend seiner Grundphalanx complicirt gebrochen. Der Patient kam am folgenden Tage nach Königsberg, wo in der Poliklinik ein Defect des zweiten Endgliedes des Zeigefingers der rechten Hand constatirt wurde; in der offenen Riss-Quetschwunde lag das Köpfchen der Grundphalanx bloss; es wurde ein Stückchen von dem Gelenksende derselben abgekniffen und darüber die Haut mit einigen Nähten vernäht. Ausserdem bestand noch eine complicirte Fractur der Grund-Phalanx des rechten Mittelfingers mit Eröffnung der Streck- und Beugesehnenscheide. Die Fracturenden waren stark übereinander geschoben. Erst nachdem von beiden Fragmenten ein Stück abgekniffen wurde, liessen sich die stark übereinander verschobenen Fragmente gegenüber stellen. Es entwickelte sich zunächst eine Phlegmone von der Beugesehne des Mittelfingers ausgehend, so dass nach 10 Tagen noch eine Incision an der Vola manus nöthig wurde, worauf bald Heilung erfolgte. Erst zwei Monate später (nach 2 Monaten ambulatorischer Behandlung) waren die Wunden völlig verheilt.

Ende Januar kam nun Patient wieder, in der Absicht, den verloren gegangenen Zeigefinger in irgend einer Weise ersetzen zu lassen. Bei seiner Aufnahme waren alle Wunden fest verheilt. Nebst einem Defecte der beiden Endglieder des Zeigefingers bestand noch eine seitliche Verschiebung der Grundphalanx des Mittelfingers. Die Beweglichkeit dieses Fingers war auch wesentlich beeinträchtigt. Fig. 1 stellt den Zustand der rechten Hand dar. Nachdem der Patient durch wiederholte Vollbäder vorbereitet war, wurde am 1. 11. 1900 in tiefer Narkose (Billroth'sche Mischung) die Nicoladoni'sche Plastik ausgeführt. Erst wurden die Narben an dem distalen Ende des Zeigefingerstumpfes weggeschnitten, eine kleine Hautmanschette gebildet, am Dorsum und der Vola die Streck- und Beugesehne aufgesucht, aus ihren Narben herauspräparirt und etwas vorgezogen. Der Knochen wurde durch Abkneifen mittels der Billroth'schen Knochenscheere angefrischt. Der Stumpf wurde

Digitized by Google

durch einen provisorischen Compressionsverband bedeckt, um dadurch die Blutung vollkommen zum Stillstand zu bringen. Nunmehr wurde etwas centralwärts vom Metatarso--Phalangealgelenke der zweiten Zehe des rechten Fusses ein dorsaler Schnitt gemacht, dessen Gestalt aus Fig. 2 ersichtlich ist. Nach peripherer Zurückklappung der Haut wurde die Strecksehne frei präparirt und durchschnitten, hierauf vom Dorsum aus das Metatarso-phalangealgelenk eröffnet und die Grundphalanx luxirt. Von der Grundphalanx wurde die Knorpelfläche abgetragen (um eine frische Sägefläche zu haben) und hierauf noch die Beugesehne aufgesucht und etwas centralwärts von der Gelenklinie durchgegeschnitten. Es hing somit die freigemachte Zehe

Fig: 1.

Fig. 2.

nur an einem plantaren Hautweichtheilstiele, in welchem die digitalen Gefässe verliefen. Nun wurde nach spitzwinkliger Beugung von Hüft- und Kniegelenk die Hand so auf das Dorsum des Fusses gebracht, dass sie den Fuss von oben her umklammerte und dem Fussrücken wie der Sattel dem Rücken des Pferdes auflag. Der Daumen war nach der Grosszehseite, der kleine Finger nach der Kleinzehenseite gelagert (Fig. 3).

Nunmehr wurde erst der periphere Stumpf der Zehenbeugesehne mit dem centralen Stumpf der Beugesehne des Zeigefingers vernäht und zwar durch die typische Sehnennaht, mittels zweimaligen lateralen Anschlingens beider Sehnenstümpfe. Es war dies der mühsamste Act der ganzen Operation. Hierauf wurde mittels eines kleinen elektrischen Drillbohrers die Grundphalanx des Zeigefingers und die der zweiten Zehe durchbohrt und ein starker Seiden-

Digitized by Google

faden durchgeführt; nach Knotung desselben lagen die beiden Knochen fest aneinander. Schliesslich wurde noch das centrale Ende der Strecksehne des Zeigefingers mit dem peripheren Ende der Strecksehne der zweiten Zehe vernäht und nun zum Schlusse noch die Zehenhautwunde an die des Fingers genäht. Durch einen umfangreichen Gipsverband wurden Hand und Fuss in dieser Stellung zu einander fixirt und der Patient erst nach Vollendung desselben aus der Narkose erweckt.

Der Verlauf war reactionslos. Während der ersten Nächte bekam Patient Morphin, um leichter die unbequeme Haltung zu ertragen.

Am 6. Tage wurde die plantare Ernährungsbrücke von beiden Seiten her etwas gekerbt; 2 Tage später wurde dieses Kerben noch fortgesetzt. Am

Fig. 3.

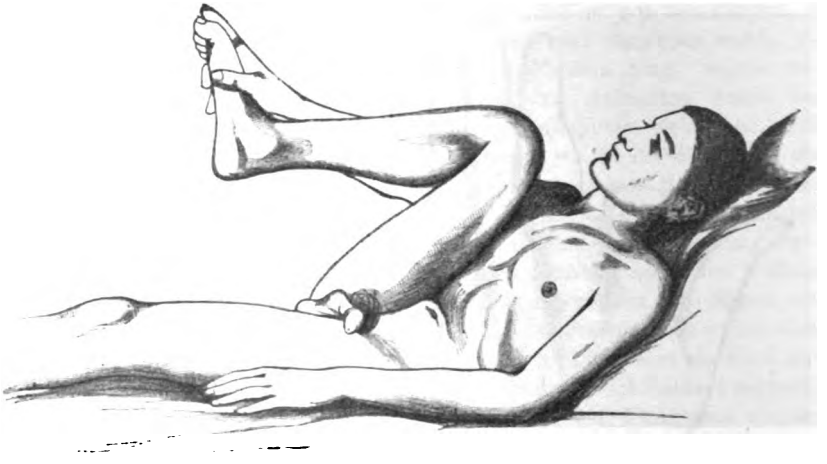

12. Tage wurde in Narkose der Ernährungsstiel vollkommen durchtrennt und der verpflanzte Finger ganz in sein neues Lager eingenäht. Der Finger war anfangs etwas blass und kühl; durch 3 seitlich vom Nagel angesetzte Blutegel kam die Circulation in Ordnung. Ich habe schon zu wiederholten Malen von dem Anlegen solcher Blutegel vorzügliche Erfolge gesehen, wo es galt eine mangelhafte Circulation wieder in Gang zu bringen, (z. B. bei der Nasenplastik), so dass ich dieses Mittel neuerdings aufs Beste empfehlen kann.

Von besonderem Interesse ist es, dass nicht das kleinste Stückchen Haut abstarb, sondern alles verpflanzte Gewebe auch erhalten blieb. Das Röntgenbild ergiebt, dass gar kein Unterschied zwischen dem Knochenschatten in der überpflanzten Zehe und den Nachbarfingern besteht [Fig. 4][1]). An der palmaren Seite entsprechend der 2. Phalanx bestand entsprechend dem Stiel

[1]) Das Bild ist $2^1/_2$ Monate nach der Transplantation aufgenommen und zeigt gegenüber dem zwei Wochen nach der Operation angefertigten eine deutlichere knöcherne Verbindung zwischen Zehen- und Finger-Phalanx.

Digitized by Google

eine fast Markstück grosse Wundfläche, welche einmal vergeblich durch eine Thiersch'sche Transplantation zu decken versucht wurde und dann unter Aetzung mittels des Lapisstiftes ausheilte.

Entsprechend dieser Stelle war auch durch längere Zeit die freiliegende Beugesehne zu sehen, die sich aber glücklicherweise nicht abstiess; nach einem

Fig. 4.

Monate war die Wunde ganz geheilt. Die Wunde am Fusse verheilte nach Abnahme der Zehe rasch und ist der Patient durch den Verlust der zweiten Zehe im Gehacte in keiner Weise geschädigt.

Was nun den verpflanzten Finger anlangt, so ist zunächst hervorzuheben, dass derselbe vollkommen gut ernährt ist, er fühlt sich nicht kühler an als die übrigen Finger; in der Haut ist auch nicht die geringste Ernährungsstörung zu merken, der Nagel ist erhalten geblieben, ja sogar gewachsen, wie dies durch einen Lapisstrich an demselben nachgewiesen werden konnte.

Die Sensibilität verhält sich folgendermaassen: Hart an der Grenze der Hautnaht, dort wo die verpflanzte Zehe beginnt, beginnt die bis dort hin normale Empfindlichkeit herabgesetzt zu

Digitized by Google

werden und zwar bedeutend an der Vola, weniger am Dorsum, Nadelstiche werden als Berührung empfunden. Zwei Cirkelspitzen werden proximalwärts von der Narbe an der Volarseite auf 3 mm Entfernung als solche empfunden, entsprechend der verpflanzten Grundphalanx auf 12, der Endphalanx auf 15 mm. An der Dorsalseite ist der Uebergang ein allmäliger. Distalwärts von der Narbe werden die 2. Spitzen auf 4 mm, entsprechend der Mittelphalanx auf 6 mm, noch peripherer auf 8 bezw. 11 mm erkannt.

Fig. 5.

Der Temperatursinn ist am Dorsum gut, an der Vola wechselnd, auch die elektrische Empfindlichkeit ist bloss etwas herabgesetzt.

Im Ganzen kann man sagen, dass die Sensibilität zwar herabgesetzt ist, aber sich entschieden gegenüber dem Zustande während der ersten Wochen nach der Operation gebessert hat; merkwürdigerWeise scheinen am Dorsum die neuen Nervenbahnen viel besser vom Centrum aus in die Peripherie eingewachsen zu sein als auf der Vola.

So vortrefflich auch das kosmetische Resultat genannt werden kann (dasselbe wird durch Fig. 5 und 6 versinnlicht), ist bisher das functionelle noch nahezu Null. Pat. bewegt den Finger im Metacarpo-

Digitized by Google

Phalangealgelenke ganz frei, passive Bewegungen können in den verpflanzten Gelenken nahezu im ganzen Umfang, schmerzlos und ohne jedwedes Reiben ausgeführt werden, doch fehlt die active Beweglichkeit. Diese Unfähigkeit zur activen Bewegung scheint mir auf 2 Ursachen zurückzuführen zu sein:

Bereits oben wurde erwähnt, dass entsprechend dem Ernährungsstiel, in der Ausdehnung etwa eines Markstückes die Sehne bloss lag, allerdings ohne sich abzustossen; jedoch nur langsam mit Granulationen, dann mit Epidermis sich überzog. Es ist mir nun sehr wahrscheinlich, dass die Sehne in der Hautnarbe fixirt ist, und könnte dieser Uebelstand wohl durch eine nachträgliche Lösung behoben werden. Es erscheint mir daher auch wünschenswerth, in einem zukünftigen Falle bei der Ablösung des Stiels ein

Fig. 6.

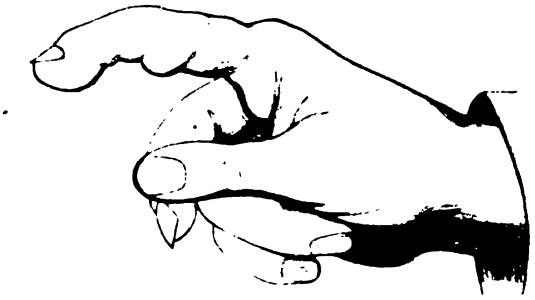

längeres Stückchen von der Plantarhaut mit auszuschneiden, um dann sofort genügend Haut-Material zum Decken der offenen Wunde zu haben. Ich hatte in meinem Falle etwas zu wenig, und daher kam auch an dieser Stelle die derbe Narbe zu Stande, welche wiederum die Ursache der Steifheit des Fingers zu sein scheint.

Immerhin kann Patient jetzt schon ganz gut den Finger zum Halten der Feder beim Schreiben verwenden und ist derselbe über das Resultat sehr befriedigt.

Weiter kann die Thatsache, dass die active Bewegung ganz aufgehoben ist, aus der Beobachtung anderer Sehnenverpflanzungen erklärt werden. Wiederholte nach der Methode von Nicoladoni vorgenommene Verpflanzungen von gesunden auf gelähmte Sehnen (und zwar sowohl laterale als axiale Einpflanzungen) haben uns gelehrt, dass manchmal durch Wochen und Monate hindurch jede active Bewe-

Digitized by Google

gung aufgehoben erscheint, um dann mit einem Male aufzutreten. Ich verfüge selbst über einen Fall, welcher die späte doch völlige Wiederkehr der verloren gegangenen Sehnenfunction beweist. Der Fall erscheint mir so interessant, dass ich ihn hier im Anschluss kurz mittheile. Es handelt sich um eine Ausreissung zweier Strecksehnen und Aufrollung zweier anderer, welche durch sofortige Reimplantation reactionslos einheilten und ein vortreffliches Resultat ergaben.

20jähriger Schlosser, gerieth am 7. Juli 1899 beim Bohren an einer Drehbank so unglücklich mit der linken Hand in den Bohrer, dass die Spitze desselben unter der Haut des Handrückens etwa in der Höhe des Handgelenks eindrang. Der nicht sehr schnell sich bewegende Bohrer drehte sich um seine Axe und rollte eine Reihe von Sehnen auf; erst dann gelang es dem Patienten seine Hand frei zu machen. Der Patient kam sofort in die Klinik.

Fig. 7.

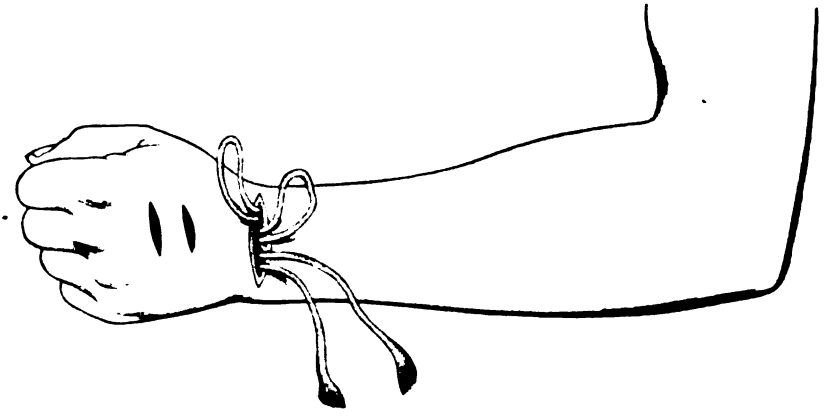

Am Rücken der linken Hand befanden sich im Abstand von $1^1/_2$—3 cm drei quer verlaufende Hautwunden, von denen die eine über das Handgelenk verlaufende tief war; aus ihr heraus hingen 2 Sehnen mit einem Stück Muskelbauch und ausserdem 2 Sehnen als Schlingen. (Fig. 7.)

Die beiden herausgerissenen Sehnen wurden als der Extensor des 4. und 5. Fingers erkannt, die Exsehnen des 2. und 3. Fingers waren die als Schlingen hervorgezogenen. Blutung gering.

Es wird sorfort in Narkose zur Zurücklagerung der Sehnen geschritten. Unter Blutleere wird ein langer Schnitt der ganzen Länge des Vorderarmes entlang geführt. Durch die intacte Fascie sieht man die blauschwarze Muskelwunde schimmern; es wurde nunmehr die Fascie entsprechend dieser Stelle eingeschnitten und mittels einer langen gelochten Sonde (Madelung) der abgerissene Muskelbauch in seine alte Stellung zurück-

Digitized by Google

gezogen, das Gleiche wurde mit den beiden bloss als Schlingen herausgezogenen Sehnen bezw. ihren abgerissenen Muskelbäuchen gemacht. Die 4 Muskelwunden wurden nunmehr genau genäht, darauf die lange Hautwunde exact vereinigt; es erfolgte eine reactionslose Heilung. Während der ersten 6 Wochen fehlte jegliche Function, doch besserte sich dieser Zustand so rasch, dass der Kranke im Herbst als Soldat eingestellt werden konnte. Ich verdanke der Güte des Herrn Stabsarzt Dr. Seemann die Nachricht, dass die Wiederherstellung der normalen Function eine so vollständige geworden ist, dass der Pat. wieder die volle Gebrauchskraft seiner Hand hat, „der Mann ist ein gewandter tüchtiger Turner, die Gewehrgriffe machen ihm keinerlei Schwierigkeiten".

Die wenn auch späte, so doch vollkommene Wiederkehr der Function in diesem Fall rechtfertigt die Hoffnung, dass in der verpflanzten Zehe vielleicht doch noch im Laufe der Zeit die active Bewegung sich einstellen kann, vorausgesetzt, dass die Narbe eine solche Bewegung zulässt.

Wenn das oben beschriebene Resultat von Ersatz eines verloren gegangenen Fingers durch eine Zehe vorwiegend erst einen kosmetischen Erfolg aufweist, so rechtfertigt doch der Nicoladoni'sche Fall, in welchem die active Bewegung des verpflanzten Daumens anscheinend eine bessere ist, die Ansicht, dass die Nicoladoni'sche Plastik in der That eine, wenn auch nicht häufig zur Anwendung kommende, interessante Bereicherung unserer plastischen Operationsmethoden darstellt.

Immerhin möchte ich hier noch besonders hervorheben, dass wenn auch die active Bewegung noch nicht vorhanden, Patient den Finger doch schon functionell insofern verwerthen kann, dass er ihn zum Halten der Feder sehr gut verwendet und viel besser mit dem Zeigefinger schreibt, als wenn er denselben bei anderer Federhaltung ausschaltet. Er hat die Absicht sich weiterhin als Schreiber sein Brot zu erwerben.[1])

Es wäre denkbar, dass etwa in einem Falle von besonderer Kleinheit der Zehen oder aus anderen Gründen nicht von demselben Individuum, sondern von einem anderen eine Zehe genommen werden müsste. In diesem Falle käme es sogar in Betracht einen verloren gegangenen Finger durch den eines anderen Individuums z. B. von einem der verstümmelten Person nahe stehenden Familiengliede, (Eltern oder Geschwister etc.) zu ersetzen.

[1]) Wie Dr. Abramson in Kowna Anfang Juli mir mittheilt, verwendet der Kranke den Finger bei der Arbeit und ist mit dem Resultat sehr zufrieden.

Digitized by Google

LIII.

Zur chirurgischen Pathologie von Netz und Mesenterium.

1. Experimentelle Studien über die Folgen von Netzalterationen für Leber (Infarct-) und Magen (Geschwürs-Bildung). — 2. Intermittierender Darmverschluss bedingt durch Gumma mesenterii[1]).

Von

Professor Dr. Paul L. Friedrich,

Direktor der chirurgischen Universitätspoliklinik in Leipzig.

(Hierzu Tafel XII.)

Zu Beginn des vorigen Jahres hatte ich dreimal hintereinander Gelegenheit, im Anschluss an operative Eingriffe in Chloroformnarkose das Auftreten eines flüchtigen Icterus zu beobachten. In allen drei Fällen handelte es sich um Männer mittleren Lebensalters. Es war das Nächstliegende, die Ursache der Erscheinung in der Narkose oder in einer zufälligen katarrhalischen Affection zu suchen. Den Kranken war jedoch gemeinsam, dass es Bruchoperirte waren mit ausgedehnten Netzresectionen. Die Heilung aller drei vollzog sich im Uebrigen vollständig glatt per primam intentionem im besten Sinne. Der Icterus war bei allen Dreien nur von ein- bis dreitägigem Bestande, äusserte sich in leichter icterischer Verfärbung von Haut und Schleimhäuten und ebensolcher des Urins. Zu derselben Zeit mit noch viel andauernderen Narkosen und ganz demselben Chloroformpräparat narkotisirte andere Kranke waren frei von jeglicher Spur eines Icterus geblieben. Die Thatsache der Gleichartigkeit des operativen Ein-

[1]) Vorgetragen am 3. Sitzungstage des XXIX. Congresses der Deutschen Gesellschaft für Chirurgie zu Berlin, 20. April 1900.

Digitized by Google

griffes legte es mir nahe, mich nach Beobachtungen in der Literatur umzusehen, welche vielleicht auf einen ähnlichen Zusammenhang Bezug nehmen, da wir ja doch sonst ziemlich sans gêne das Netz oder Theile desselben ohne alle Nachtheile für die Operirten zu entfernen pflegen. Es gelang mir nicht, über analoge Facta irgendwo berichtet zu finden.

Dieser Umstand veranlasste mich, in einer Reihe von Versuchen bei verschiedenen Thierspecies der Frage nachzugehen, ob und welche Secundärerscheinungen Netzresectionen überhaupt zeitigen könnten. Bereits hiermit beschäftigt, kam zum Chirurgencongress vorigen Jahres die mich nunmehr im hohen Grade interessirende Auslassung des Herrn von Eiselsberg über Magen- und Duodenalblutungen nach Operationen. Sie erinnern sich gewiss noch der Fälle, wo von sieben Beobachtungen solcher Blutungen viermal berichtet wurde, dass es sich um Netzresectionen handelte, einmal um zahlreiche Abbindungen im Mesorectum, während für zwei der Fälle Complicationen mit septischen Erscheinungen die Erklärung, namentlich für die Art der Blutung geben könnten. von Eiselsberg hebt besonders hervor, dass in keinem der sieben berichteten Fälle vorher jemals die Symptome von Hämatemese beobachtet worden sind und dass in den obducirten nur frische Geschwürsbildungen, keinerlei narbige Veränderungen nachgewiesen wurden. von Eiselsberg wägt sodann die verschiedenen Möglichkeiten zur Erklärung seiner Beobachtungen gegen einander ab und neigt schliesslich der Ansicht zu, dass die Netzabbindungen als solche, unter Annahme rückläufiger Embolie, im Sinne von Recklinghausen's, als ätiologisches Moment, wohl am meisten in Frage kommen: „Dass sowohl von veränderter Darmwand, als auch von Netzstümpfen aus eine Verschleppung von Thromben mit folgender rückläufiger Embolie, bezw. eine ausgedehnte Thrombose, welche bis an die Magenarterie heranreicht, zu Stande kommen kann, ist ohne Weiteres zu verstehen."

Unfraglich gehören solche Blutungen zu den seltenen klinischen Ereignissen. Für mich boten sie immerhin eine Anregung mehr, den eignen klinischen und experimentellen Beobachtungen weitere Aufmerksamkeit zu schenken, und zwar legte ich mir folgende Fragen vor:

Digitized by Google

1. Welche Erscheinungen lassen sich bei partiellen oder totalen Netzabtragungen bei verschiedenen Thierspecies beobachten, immer vorausgesetzt den ganz aseptischen Ablauf dieses Eingriffs?
2. Wie weit lässt sich die Rolle der Gefässbetheiligung, die Bedeutung der Gefässabbindung als solcher nachweisen und wie erklären?

Weiter war dann zu ermitteln:

Unter welchen Voraussetzungen kommen ähnliche Störungen zu Stande, wie bei den Eingriffen am Netz?

Ich will Sie nun nicht mit den Versuchseinzelheiten behelligen; einer meiner jüngeren Mitarbeiter, Herr Hofmann, der in sehr fleissiger Weise diesen meinen Fragestellungen experimentell mit nachgegangen ist, wird darüber berichten[1]).

Das Ergebniss der gesammten, bisher von uns angestellten Versuche ist das folgende:

Bei Meerschweinchen sind Netzabtragungen und Netzgefässabbindungen, oft selbst solche kleinen Umfangs, fast ausnahmslos aber alle solche, welche $^1/_3$ bis $^2/_3$ des grossen Netzes umfassen, von dem Auftreten multipler, einfach anämischer und hämorrhagischer Leber-Nekrosen begleitet. In einer nicht unbeträchtlichen Zahl der Fälle, namentlich, wenn die Abbindungszone sich den Strombahnen der Art. epiploica nähert, beobachtet man ein- oder mehrfache Geschwürsbildung am Magen. Zwischen Schleimhaut-Hämorrhagie, Epithelnekrose und ausgesprochener Geschwürsbildung mit steilen Rändern schwankt der Befund je nach dem Zeitmaass, das man zwischen operativem Eingriff und Obduction verstreichen lässt. Der Sitz der Geschwüre entspricht dabei meist nachweisbar dem Stromgebiet der Epiploicae inferiores.

Ich erlaube mir, Ihnen hier eine Reihe von Thierlebern mit solchen Nekrosen, Mägen mit Geschwüren und Hämorrhagien, sowie mikroskopische Präparate beider herumzugeben (siehe Abb. auf Taf. XII.)

Sie sehen zunächst an der Oberfläche der Ihnen herumgereichten Lebern und Leberstücke, weisse, zackig umrandete,

[1]) Gern gedenke ich auch der sorgfältigen Mitarbeit des Herrn cand. med. Lissner.

Digitized by Google

scharf abgegrenzte, infarktähnliche Inseln, welche mehrfach von einem hämorrhagischen Rahmen umzogen sind, oder von denen aus noch geflammte Hämorrhagien in die benachbarte braune Lebersubstanz hineinstrahlen. In der Mitte dieser Inseln ist die ohne Weiteres in die Augen springende Niveau-Einsenkung am tiefsten. Hier in Formol bekommen diese hämorrhagischen Nekrosenherde zum Theil ein gelbgrünliches, durchscheinendes Aussehen. Ab und zu tritt die weissgelbliche Verfärbung ganz zurück und wir finden nur hämorrhagische Flecken von wechselnder Grösse. Wie die weissen Nekrosen zwischen Hirsekorn- und Bohnengrösse schwanken, so sind auch die Durchmesser der rein hämorrhagischen Veränderungen von wechselndem Umfang (1—10 ccm im Durchmesser).

Mikroskopisch sehen wir in Ausdehnung der nekrotischen Partien die Leberzellen mit allen Zeichen der Nekrose behaftet; soweit noch ihre jeweiligen Grenzen erkennbar, zeigen die Zellen theils ein homogenes Aussehen, theils zeigen sie Verfettung. Kerntinction ist nicht mehr vorhanden. Auch in den Randzonen dieser Herde lassen die nicht nekrotischen Zellen in Gestalt, Umfang, Tinction vielfache Andeutungen dafür erkennen, dass ihre Ernährung eine gestörte ist.

An den Gefässen im Bereich der hämorrhagischen Partien sehen wir Desquamation des Endothels.

Es ist hier nicht der Ort, die mikroskopisch-anatomischen Details dieser Befunde zum Gegenstande eingehender Erörterung zu machen, so sehr auch der Gegenstand selbst dazu reizen könnte; denn die Versuchsergebnisse erscheinen gegenüber der bisherigen Stellungnahme der Autoren zur Frage des Effectes von Pfortaderthrombosirungen auf die Leber (Cohnheim und Litten, Rokitansky, Frerichs, Bamberger, Pels Leusden [Marchand], Köhler [Orth], Klebs, Schmorl, Lubarsch, Zahn, Kaufmann u. A.) von principieller Bedeutung. Insbesondere geben die von Chiari auf der Naturforscher-Versammlung in Düsseldorf mitgetheilten Erfahrungen über Infarctbildungen in der Leber des Menschen so vielfache Beobachtungsthatsachen am Menschen an die Hand, dass ihre experimentelle Weiterverfolgung nach mehr als einer Richtung auch selbst da noch mir geboten erscheint, wo speciell chirurgische Interessen kaum mehr berührt

Digitized by Google

werden, aber wichtige Fragen allgemein pathologischen Inhalts sich aufwerfen. Aus den Ausführungen Chiari's aber ist für uns von grossem Interesse, dass er atrophische rothe Infarcte der Leber 15 mal, durch Embolie in grössere Aeste der Ven. portae, aus Thrombose, im Wurzelgebiete der Ven. portae entstanden, nachweisen konnte und zwar war 7 mal ohne äussere Veranlassung entstanden; 8 mal war kürzere Zeit vor dem Tode ein operativer Eingriff im Wurzelgebiet der Ven. portae vorgenommen worden. In 2 Fällen war bei der Reposition einer incarcerirten Hernie aus den thrombosirten Venen des incarcerirten Darmstücks die Embolie entstanden, in einem Falle „war die Embolie bestimmt von einer Ligaturthrombose in Venen des Omentum majus nach Exstirpatio uteri supravaginalis ausgegangen" und in 5 Fällen höchstwahrscheinlich von einer solchen Ligaturthrombose nach Darmresection zu Stande gekommen.

Im Spitzentheile der Infarctherde, welcher stets dem Leberhilus zugewandt war, konnte Chiari die Verstopfung grösserer Aeste der Vena portae nachweisen. Die Zahl und die Grösse der Herde schwankte ungemein; in mehreren Fällen waren zahlreichste Herde zugegen, in anderen fand sich nur ein einziger Herd. Die kleinsten Herde waren erbsengross, die grössten mannsfaustgross; mikroskopisch zeigten die Herde nur das Bild der Stauungsatrophie, ohne entzündliche Veränderungen. „Genetisch sind diese Herde nichts anderes als der Ausdruck einer circumscripten Blutstauung, bedingt durch die Absperrung des Portalblutes."

In dem einen der beiden Fälle von Embolie der interlobularen Aeste der V. portae, bei welchem die Embolie von einer Ligaturthrombose in den Venen des Magens und des Pankreas nach vor 2 Tagen ausgeführter Resection der Pars pylorica des Magens zu Stande gekommen war, bestanden zahlreiche, bis wallnussgrosse, frische, anämische Infarcte mit Nekrose der Leberzellen und geringer entzündlicher Infiltration an der Peripherie vieler der Herde (fast wörtlich nach Chiari's Bericht).

Kehren wir nun zurück zu unseren Befunden!

An den Magenpräparaten sehen Sie theils einfache, theils mehrfache Geschwürsbildung. Die mikroskopischen Präparate lassen erkennen, dass die steil abfallenden Ränder gegen völlig

Digitized by Google

epithelentblösste Ulcerationsflächen führen. Der Boden der Geschwüre ist ein Granulationsgewebe, das alle Charaktere seiner jungen Entstehung erkennen lässt.

Ehe wir an eine Erklärung dieser Befunde herantreten, haben wir uns zunächst wohl zu fragen, ob die soeben skizzirten Organveränderungen an Leber und Magen als ausschliessliche Folge der Netzresection aufzufassen sind, oder ob vielleicht Narkose oder beiläufige mechanische Insulte des operativen Eingriffs sie bedingen können. Bei Berücksichtigung aller einschlägigen Möglichkeiten resultirt, dass die auch ohne Narkose, ohne sonstige mechanische Nebenwirkungen ausgeführte Netzabtragung sowohl die Lebernekrosen, als die Magenschleimhautnekrosen, Hämorrhagien und Ulcera setzen kann.

Beim Verfolg der Frage des Zustandekommens dieser Nekrosen lässt sich ermitteln, dass nicht die Wegnahme von Netzmaterial als solchem, sondern die Ligierung der Netzgefässe allein es ist, welche für die Genese der geschilderten Processe verantwortlich zu machen ist. Unter Umständen reicht die Unterbindung eines einzigen Netzgefässbündels aus, mehrfache Lebernekrosen zu erzeugen. Ein andermal aber lässt, das mag gleich hier hervorgehoben werden, auch mehrfache Gefässligirung jegliche Lebernekrose vermissen. Wie erklärt sich dieses? Wir werden sogleich wieder darauf zurückkommen. Zunächst aber möge eine Deutung des Entstehungsmodus der Leber- und Magennekrosen überhaupt versucht werden.

von Eiselsberg greift zur Erklärung seiner klinischen Beobachtungen auf den Vorgang der retrograden Embolie zurück. Das Nächstliegende ist jedoch wohl, dass sowohl Netzvene als Netzarterie, der Unterbindung unterworfen, einen Thrombus bilden, der gelegentlich, nicht immer, von der Vene in die Vena epiploica dextra inf. hineinwachsend, hier theilweise von dem erhaltenen Venenstrom dieser gelockert und der Strombahn der Vena portae mitgetheilt wird, dass wir sonach hier nur reine Embolie venöser Thromben im Pfortadergebiet vor uns haben; oder in einer der Netzarterien gebildet, in die arterielle Lichte der Art. epiploica dextra hineinragt und Bröckelchen, von hier aus, deren End-

Digitized by Google

geäst zugeführt werden. Sind auch die Endverzweigungen der Magenarterien keine Endarterien im Sinne Cohnheim's, und mögen Collateralen mehrfach den drohenden Insult der Ernährungsstörung im Bereich des embolisch verstopften Astes zu compensiren im Stande sein, so muss doch ohne Weiteres zugegeben werden, dass die Ausschaltung einigermassen grösserer Endästchen den Effect der zur Geschwürsbildung führenden Ernährungsstörung setzen wird. Auf die alte Auffassung Virchow's von der embolischen Genese vieler Magengeschwüre soll hier nur hingewiesen werden. Dass wir es aber mit dem einfachsten Vorgange der in dem unmittelbar zugehörigen Gefässbereich fortgeschwemmten Thromben zu thun haben werden, das stellt meines Erachtens schon der Umstand ausser allen Zweifel, dass nur Leber und Magen, insbesondere nie Lungen und Nieren von einer Infarcirung betroffen werden, was bei der Benutzung des grossen Kreislaufs unbedingt in dem einen oder anderen der Versuche beobachtet werden müsste. Auf die mikroskopische Erhärtung der mitgetheilten Annahme möchte ich, wie erwähnt, an anderer Stelle eingehen, ebenso wie mir für die Erklärung der Magennekrosen zunächst noch Vorsicht geboten erscheint. Wir hoffen durch weitere Untersuchungen ihre Deutung zu sichern.

Dass wir nun ab und zu schon nach Unterbindung eines Gefässbündels Nekrosen multipel in der Leber auftreten sehen, im anderen Falle aber auch bei mehrfacher Ligirung jegliche Nekrose vermissen, das gerade führt uns vom Thierversuch zur Parallele am Menschen hin.

Sicher braucht nicht bei jeder Ligirung die Thrombenbildung eine solche zu werden, dass Pfortaderästchen embolische Verstopfung erfahren. Was in dem einzelnen Versuch das hierfür Entscheidende ist, wird sich nicht ohne Weiteres bestimmen lassen. In dem einen Falle mag die jeweilige Blutbeschaffenheit des Trägers (Hunger- und Fütterungszustand), im andern das Haften und die Grösse des Netzthrombus, im dritten die mechanischen Voraussetzungen zu seiner Lockerung (Bewegung) eine Rolle spielen. Einen instructiven Hinweis auf die Mannigfaltigkeit der Pathogenese dieses Vorgangs gewährt uns vielleicht schon ein Blick auf Versuche an anderen Thieren: Kaninchen zeigen höchst selten den Meerschweinchenbefunden analoge Veränderungen, Hunde mit

Digitized by Google

ihrem phänomenalen Netz, soweit ich ein Urtheil habe, nie. Ebensowenig die Katzen.

Vielleicht ist der Gedanke des Wortes werth, dass mit der Grösse des Individuums, bez. der Grösse des Netzes, der Länge des Netzligirungsabstandes von den fortschleppenden (Gastroepiploica-) Blutbahnen die Gefahr der Nekrosenbildungen an Magen und Leber abnimmt. Bedenken wir nun, welche grossen Schwankungen in der Netzlänge beim Menschen (zwischen 7,5 und 70 cm) bestehen, ziehen wir ferner in Betracht, dass weibliche Individuen meist über längere Netze verfügen als männliche, dass sowohl von Eiselsberg's als meine Beobachtungen, bis auf eine Ausnahme, nur Männer betreffen, so fehlt es nicht an Vergleichspunkten der Pathologie dieser Erscheinungen an Mensch und Thier.

Auch der Einwand würde sich nicht ohne Weiteres entkräften lassen, dass trotz der anatomischen Analogie der drei Gefässbahnen: Vena centralis, Arterie, Vena portae immerhin Circulationsstörungen in der einen oder anderen dieser drei bei den fraglichen Thierspecies sowohl, wie bei dem Menschen keineswegs den gleichen physiologischen oder pathologischen Endeffect zu setzen brauchen. Das Schema in einem Falle braucht da nicht gültig für den andern zu sein.

Einen schliesslichen Erklärungsversuch für den eventuellen Zusammenhang von Icterus und Netzresection unterlasse ich. Erstens dürfte da mangels Obduction in den von mir beobachteten Fällen, die Zuhilfenahme einer Erklärung aus dem Thierversuche allein wohl nicht ausreichen. Sodann ist die Fundirung eines solchen Zusammenhangs am Ende gar nicht mehr der Zweck meiner Mittheilung geblieben. Die Icterusfälle leiteten nur einen Ideengang ein, dessen experimenteller Verfolg in seinen Ergebnissen mir immerhin eine kurze Berichterstattung an dieser Stelle zu rechtfertigen schien.

Gleichwohl möchte ich doch, ohne mich auf zu hypothetischen Boden wagen zu wollen, einen Hinweis darauf nicht unausgesprochen lassen, dass es sich vielleicht empfehlen dürfte, bei der Genese sogenannter traumatischer Magengeschwüre, namentlich wenn sie nicht den sonst bevorzugten Sitz an der kleinen Curvatur, sondern der grossen Curvatur entsprechend zeigen, das

Digitized by Google

Netz und seine Gefässe zu berücksichtigen. Bedenken wir, dass an der zarten Membran des Netzes Zerreissungen leicht zu Stande kommen können, so können wir die Annahme nicht zurückweisen, dass ein Theil der uns so häufig vorkommenden Netzadhäsionen auch rein traumatischen Ursprungs sein kann; mögen da nicht doch vielleicht mitunter auch Gefässinsulte Platz greifen, welche unter Magensymptomen einhergehen, die alle Eigenthümlichkeiten des Geschwürsprocesses oder auch unbestimmterer Krankheitsbilder bieten können? Unwillkürlich erinnern wir uns weiter der bekannten Magen-Symptomatik von Netzbrüchen, namentlich den fixirten Brüchen der Linea alba. Birch-Hirschfeld theilt eine eigene Beobachtung mit, wo die Bildung eines Magengeschwürs der grossen Curvatur, dessen Sitz der durch eine adhärente Netzhernie gezerrten Stelle entsprach, direct auf die Wirkung dieses Geschwürs bezogen werden musste. Kann nicht wohl gelegentlich bei solchen Fixationen unter mechanisch recht gut denkbaren Umständen eine Gefässabknickung, Stromstörung für längere Zeit, mit den weiteren, oben angedeuteten Folgen in Betracht kommen?

Ich benutze endlich die Gelegenheit dieser Erörterungen zur chirurgischen Pathologie des Netzes, um Ihnen das Präparat eines Tumors vorzulegen, der an der Anheftungsstelle des Ileums am Mesenterium gefunden wurde. Der 48jährige Kranke, Vater von 4 Kindern aus 1. Ehe, seit mehreren Jahren in 2. kinderloser Ehe, gab an, nie ernstlich krank gewesen zu sein, bis sich vor etwa $^1/_2$ Jahre die Erscheinungen eines intermittirenden unvollständigen Darmverschlusses einstellten: innerhalb weniger Stunden schwoll die Ober-Bauchgegend an, unter dem linken Rippenbogen fühlte Patient einen beweglichen „Knollen", welcher bei Berührung während des Anfalls schmerzhaft war. Die Beschwerden steigerten sich, wurden von Kolikschmerz und Verstopfung begleitet, „die Luft ging nach oben ab". Patient musste das Bett hüten und unter Breiumschlägen, Verordnung von Drasticis seitens seines Hausarztes gingen die Erscheinungen innerhalb drei bis acht Tagen wieder zurück; der Kranke erholte sich verhältnissmässig immer rasch wieder von einer solchen Attacke, büsste jedoch allmälig bei der Häufigkeit derselben, welche in Zwischen-

Digitized by Google

räumen von 3—5 Wochen sich wiederholten, mehr und mehr an Körpergewicht, Kraft und Arbeitslust für seinen Beruf ein. Nie war es zu Blutabgang im Stuhle, wiederholt zu Erbrechen gekommen. Immer hatte volle Appetitlosigkeit während der Anfälle bestanden.

Beim Eintritt in die Behandlung zeigte der kleine hagere Kranke eine mässig secernirende, tuberculose - verdächtige Fistel über dem Sternum. In dem linken Hypochondrium war deutlich ein gut mobiler, etwa apfelgrosser Tumor zu fühlen. Weder zeigten die der Palpation zugänglichen Drüsen, noch die übrigen Intestina krankhafte Veränderungen. Zugehörigkeit des Tumors zu Magen oder Dickdarm konnte mit den geläufigen diagnostischen Hilfsmitteln ausgeschlossen werden. Es wurde die Diagnose auf Dünndarmtumor gestellt; mit Rücksicht auf die Fistel am Sternum, auch den übrigen Habitus, trotz jeglichen Mangels nachweisbarer Lungenalterationen, wurde auch an die Möglichkeit eines tuberculösen Tumors, vielleicht Drüsenpacket, das den Darm fixirte, und gleichzeitige, durch tuberculöse Veränderungen am Darm bedingte Darmstenose gedacht; ganz und gar nicht wurde das in Erwägung gezogen, was das Mikroskop schliesslich ergab. Die Laparotomie bestätigte den Tumorbefund an der Anheftungsstelle des mittleren Jejunums an das Mesenterium. Tuberculose schien nach Aussehen und sonstigen Eigenschaften der Geschwulst nicht mehr in Betracht zu kommen. Sehr schön war das mechanische Bild der mehrfachen Knickungen, wie es Ihnen hier noch das in Formol fixirte Präparat zeigt (s. Fig. 2 u. 4). Ein Blick auf die Abbildungen, welche getreue photographische Reproductionen des Präparates sind, macht ohne Weiteres den Mechanismus der mehrfachen Klappenbildung verständlich. Die Resection liess sich ohne alle Schwierigkeiten ausführen, die Heilung vollzog sich glatt, der Kranke verliess am 14. Tage das Bett. Schon hatte ich den Kranken nicht mehr unter dem Auge, als mir nach Wochen die Nachricht zuging, dass derselbe ziemlich rasch, nachdem er eine Zeitlang wohl aufgewesen, reichlich gegessen, getrunken und sich erholt habe, zu Grunde gegangen sei. Ueber einen Obductionsbefund vermag ich nicht zu berichten; die Ursache des Todes ist für mich nicht ganz aufgeklärt. Und das

Digitized by Google

mikroskopische Präparat zeigt, dass wir ein Gumma vor uns haben. Wenn auch bei flüchtiger Betrachtung die Diagnose eines Sarkoms vorgetäuscht werden kann, so lassen die charakteristischen Gefässveränderungen, die Granulationsbildung, insbesondere die mehrfache deutliche Narbenbildung im Tumor, der Mangel jeder Nachweisbarkeit bakterieller (Aktinomycesähnlicher) Elemente keinen Zweifel an der Richtigkeit der Diagnose Lues. Die Fistel am Sternum dürfte daher auch gummösen Ursprungs gewesen sein.

Digitized by Google

Digitized by Google

Digitized by Google

LIV.

Die Fortschritte in der Technik der Mastdarmoperationen.[1]

Von

Professor Dr. L. Rehn

in Frankfurt a. M.

(Hierzu Tafel XIII.)

M. H.! Sie haben soeben von Herrn Kroenlein gehört, was bei der Operation der Mastdarm-Carcinome in den 74 Jahren, seit Lisfranc die erste Mastdarm-Amputation vorgenommen hat, erreicht worden ist.

In diesem Zeitraum hat eine ungeheure Wandlung der Chirurgie Platz gegriffen. Wir wissen genau, welche Bedingungen zu einer guten Wundheilung nöthig sind, wir haben erkannt, in welcher Art die radicale Heilung eines Krebses angestrebt werden muss.

Freilich das eine wie das andere stösst bei der Entfernung eines Mastdarmkrebses auf ganz besondere Schwierigkeiten. Das Bild, welches uns Herr Kroenlein gegeben hat, zeigt uns den Höhepunkt unseres derzeitigen Könnens, es characterisirt die Leistungen, wie sie sich in den Händen der erfahrensten und geübtesten Chirurgen darstellen. Die Gesammtresultate aller ausgeführten Operationen dürften sowohl hinsichtlich der Mortalität des Eingriffes als auch der Recidive wesentlich schlechtere sein.

Es entsteht nun die Frage, müssen wir alle Fortschritte bei den Mastdarmoperationen in Zukunft von einer frühzeitigen Diagnose erwarten, oder liegt die Möglichkeit vor, durch Verbesserungen in der Technik glücklichere Resultate zu erreichen? So sehr eine frühe Diagnose wünschenswerth ist, so dürfen wir doch nicht ver-

[1] Vortrag, gehalten am 1. Sitzungstage des XXIX. Congresses der Deutschen Gesellschaft für Chirurgie zu Berlin am 18. April 1900.

Digitized by Google

kennen, dass der Mastdarmkrebs längere Zeit fast symptomlos verlaufen kann. Immerhin ist durch sorgfältige Untersuchung manches Carcinom weit früher als bisher zu entdecken und daher mit besserem Erfolg zu entfernen. Eine Verbesserung aber der Technik ist sicher möglich und wenn ich im Stande bin, eine entsprechende Anregung zu geben, so ist der Zweck meiner Arbeit erfüllt.

Wir Alle wissen, dass Herr Kraske sich um die Operation der Mastdarmkrebse wohl verdient gemacht hat. Er gab unserer Thätigkeit eine mächtige und dauernde Anregung. Die sacrale Methode, welche ursprünglich nur für hohe Carcinome empfohlen war, wurde mit Feuereifer aufgenommen und bei fast allen Carcinomen angewendet, auch den tiefer gelegenen. Die Methode hatte ja den grossen Vortheil, dass sie die Sphincteren intact liess.

Der Enthusiasmus der Chirurgen ging auf alle Aerzte über; die neue Operation aber forderte ihre Opfer. Das war natürlich. Die Erhaltung der Sphincteren ani wurde oft illusorisch, da sich durch Nachgeben der Darmnaht Kothfisteln bildeten. So erschienen denn bald die Vorschläge zur Modification der Methode. Sie richteten sich in erster Linie auf die Erhaltung des Kreuzbeines. Heinecke machte zuerst eine osteoplastische Resection des Kreuz- und Steissbeines. Eine andere derartige Methode empfahl ich im Jahre 1890 auf dem Chirurgencongress. (Dieselbe ist einige Jahre später noch einmal von Rydygier irrthümlich als neu empfohlen worden.) Levy klappte den Knochenlappen nach unten, Hegar nach oben.

Man kann nicht sagen, dass alle diese Modificationen einen sehr wesentlichen Einfluss auf die Resultate der Operationen ausgeübt haben. Gewiss ist die Erhaltung des Kreuzbeines wünschenswerth; aber dafür sind doch auch Nachtheile der osteoplastischen Resection hervorzuheben — der Eingriff am Knochen ist grösser, die Nachbehandlung schwieriger und peinvoller. Um besseren Abfluss des Wundsecretes zu erzielen, um Eiterung und Necrose der Knochen zu vermeiden, musste man eine Zeit lang den Knochenlappen aufgeklappt lassen. So lange die Nahtstelle des Darmes in das Becken verlegt wurde, war dieses Verfahren absolut nöthig.

Einen mächtigen Fortschritt in der Operation der Mastdarmkrebse bewirkte dagegen Hochenegg, indem er das obere Mastdarmende durch den After nach aussen zu leitete und dort

Digitized by Google

fixirte. Kraske hatte schon früher einen gleichen Vorschlag gemacht. Es war ein durchaus richtiger Gedanke, die unzuverlässige Naht im Becken fallen zu lassen. Die Chancen der Operation werden ungleich bessere sein, wenn ein intactes Darmrohr den Koth mit Sicherheit von der grossen Wundfläche im Becken abhält. Man kam zu verschiedenen Abänderungen des Hochenegg'schen Verfahrens. Kraske invaginirte den genähten Darm und befestigte die Nahtstelle aussen am After. Nicoladoni hinderte das Zurückschlüpfen des oberen Darmendes durch einen eingenähten Ring. Hochenegg hat später, wie wohl manche andere Chirurgen, die Schleimhaut bis zum oberen Rand des Sphinter internus entfernt und in diese wundgemachte Partie den herabgezogenen Darm eingepflanzt. Ich habe dies seit Jahren ebenfalls gethan. Diese Art der Darmversorgung erlaubt uns, bei der osteoplastischen Operation den Knochenlappen sofort nach der Operation zuzuklappen und zu schliessen. Sie wäre ideal, wenn nicht einige Missstände durch das starke Herunterziehen des Darmes bedingt wären, welche den Zweck vereiteln können. Ich werde später noch auf diesen Punkt zurückkommen, denn es scheint mir von höchster Bedeutung, diese Art der Darmversorgung für die Operation des Mastdarmkrebses zu acceptiren.

Die Resultate, welche bis auf die jüngste Zeit bei der Operation der Mastdarm-Carcinome erreicht wurden, bezeichnen einen unleugbaren Fortschritt. Allein der Fortschritt ist, wie Krönlein richtig sagt, ein mässiger.

Noch heute sind die Ansichten der Chirurgen getheilt. Die einen, namentlich ausländische Chirurgen, wollen nichts von einer Exstirpation des Mastdarmkrebses wissen. Sie erscheint ihnen als nahezu aussichtslos und allzu gefahrvoll. Wir dürfen uns nicht verhehlen, dass selbst in Deutschland, wo die Operation die grösste Anwendung und ihre eigentliche Ausbildung gefunden hat, gar mancher erfahrene Arzt nach anfänglich übergrossem Enthusiasmus einen gleichen Standpunkt einnimmt. Niemand unter uns wird diesen Standpunkt billigen, aber man kann ihn begreiflich finden. Die Operation des Mastdarmkrebses ist eine gefährliche, und ganz besonders gilt dies von der sacralen. Ich weiss, dass die sacrale Methode in den Händen einiger Chirurgen, so z. B. Kraske's selbst, mit der Zeit immer bessere Resultate ergeben hat. Ich

Digitized by Google

muss hinzufügen, dass wohl nicht ohne Grund gerade die ursprüngliche Kraske'sche Operation die guten Ergebnisse lieferte. Allein in allzu scharfem Kontrast stehen hierzu die Resultate anderer erfahrener Chirurgen. Ihr Mortalitätsprocentsatz ist weit höher. Es ist doch eine Thatsache, dass einige Chirurgen aus begeisterten Anhängern zu Feinden der Operation geworden sind. Senn hat geradezu vor der Operation gewarnt. Dies erscheint um so schwerwiegender als die Kreuzbeinresection im Bezug auf die Freilegung der Geschwulst, die Blutstillung so Vortreffliches leistet. Die Voroperation bietet keinerlei nennenswerthe technische Schwierigkeit. Für den Operateur ist die sacrale Operation vielleicht die bequemste. Für den Patienten dagegen bedeutet sie eine wesentliche Complication des Eingriffes. Sie verschlechtert die Wundverhältnisse; in die dem Abflusse des Secretes so günstige glatte Kreuzbeinhöhlung setzt sie eine klaffende Knochen-Weichtheilwunde. Die Nachbehandlung ist schwierig, schmerzhaft und langwierig. Die Erhaltung des Sphincter ist oft nutzlos. Es bleibt häufig ein Anus sacralis und dass dieser eine traurige Existenz bedingt, ist doch ohne allen Zweifel.

Wenn ich auf der einen Seite denjenigen unserer Collegen, welche so gute Resultate erreichten, aufrichtige Bewunderung zolle, so muss ich auf der anderen Seite im Interesse unserer Patienten auf Methoden hinweisen, welche auch den übrigen Chirurgen bessere Resultate in Aussicht stellen. Es ist für den Ausgang der Operation durchaus nicht gleichgiltig, welchen Weg wir zur Freilegung des Operationsfeldes einschlagen. Zweifellos hat die Kraske'sche Arbeit die Gemüther lange Zeit so beherrscht, dass die Operation vom Damm aus ebenso wie die Kocher'sche Operation über Gebühr vernachlässigt wurden. Schon vor Jahren hat Benno Schmidt, neuerdings Küster auf die grössere Gefahrlosigkeit der perinealen Operation hingewiesen. Quénu, Schuchardt, Schelsky u. A. haben ihr Verfahren, vom Damme aus das Rectum zu entfernen, mitgetheilt. Einem gleichen Gedankengang entsprang die vaginale Mastdarm-Exstirpstion.

Ich vertrete die Ansicht, dass bei der Entfernung des Mastdarmkrebses eine Verletzung des Kreuzbeines wenn irgend möglich zu vermeiden ist.

Im Jahre 1895 hat Gerota seine Untersuchungen über die

Digitized by Google

Lymphgefässe des Anus und Rectum mitgetheilt, welche er bei Waldeyer angestellt hat. Dieselben zwingen uns zu einem typischen Vorgehen bei der Entfernung des Mastdarmkrebses, lassen uns auch hoffen, dass wir in Zukunft bezüglich der Recidive einiger Formen glücklicher sein werden.

Ehe ich weiter gehe, müssen Sie mir einige anatomische Bemerkungen gestatten.

Herr Geh.-Rath Waldeyer hatte die grosse Güte, mir Präparate und Abbildungen behufs Demonstration zur Verfügung zu stellen. Ich halte es für sehr wesentlich, dass wir Chirurgen seine Darstellung und Benennung acceptiren.

Wir haben mit ihm an dem Rectum zwei anatomiseh und physiologisch gut charakterisirte Abschnitte zu unterscheiden. Der eine ist die Kothblase, die Pars pelvina, der andere der Ausführungsgang die Pars perinealis. Die Pars pelvina beginnt in der Höhe des dritten Kreuzbeinwirbels. Der höhere bis an das Promontorium reichende Darmabschnitt wird nicht mehr als Rectum, sondern nach dem Vorgang von Jonnescu als Colon pelvinum bezeichnet. Er ist mit einem Mesenterium versehen. Die Pars pelvina recti liegt in ihrem oberen Theil intraperitoneal. Etwa vom 4. Kreuzbeinwirbel an ist nur noch die Vorderfläche vom Bauchfell bedeckt. Sie erstreckt sich nach unten bis zu der Stelle, wo die obersten Fasern des Levator ani an den Mastdarm herantreten. Das entspricht beim Manne dem unteren Ende der Prostata, beim Weibe der Scheidenmitte.

Von hier ab beginnt die Pars perinealis, der muskulöse Schlussapparat des Darmes. Er kann nur als Ganzes betrachtet werden. Dieser Theil ist seiner Bestimmung gemäss mit der Fascie und der Muskulatur des Beckenbodens fest verbunden und diese Verbindung bedingt und garantirt die tadellose Funktion. Sphincter externus, internus und levator ani wirken zusammen. Es wird von Wichtigkeit sein, sich diese Verhältnisse des Ausführungsganges der Kothblase bei unserer Operation vor Augen zu halten.

Die Pars pelvina recti besitzt andererseits eine grosse Fähigkeit, sich auszudehnen und freie Beweglichkeit gegenüber ihrer Umgebung. Sie ist von einer Fascie umgeben, deren genaue Kenntniss für eine Operation von grösster Bedeutung ist. (Fascia propria recti, Waldeyer).

Digitized by Google

Ich will versuchen, die Fascienverhältnisse so weit es nöthig ist zu schildern.

Wir nehmen mit Waldeyer an, dass sich das subseröse Gewebe zu einer Scheide des Darmes verdichtet. Die oberen Grenzen der Fascienumhüllung entsprechen nahezu der Anheftung des Peritoneums. Nach dem Kreuzbein hin erreicht die Fascie also den oberen Rand des dritten Kreuzbeinwirbels und senkt sich nach vorne bis zu dem Boden der Excavatio rectouterina resp. rectovesicalis. Nach abwärts umhüllt sie den Mastdarm bis zum Beckenboden, geht in dessen Fascie über und steht so mit der parietalen Beckenfascie in Verbindung. Nach vorne liegen die Verhältnisse etwas complicirter:

Die Fascia retrovesicalis besteht beim Manne aus zwei Blättern, welche gut zu trennen sind. Das vordere bildet die Umhüllung der Prostata, der Samenblasen und des intraampullären Raumes der Blase. Das hintere bekleidet die vordere Wand des Rectums. Bei der Frau fehlt das vordere Blatt.

Durch seitliche Anheftung der Fascia propria recti, d. h. durch ihre Verbindung mit den Vasa hypogastrica entstehen zwei getrennte Räume, ein praerectaler zwischen den Blättern der Fascia retrovesicalis und ein retrorectaler zwischen Fascie und Kreuzbein.

Im subfascialen Raume, der oben mit dem subserösen in Verbindung steht, liegen zwischen Fascie und Rectum die Verzweigungen der Arteria haemorrhoidal. sup., die Lymphgefässe des Anus und Rectums und sympathische Nervenfasern. Im Spatium retrorectale liegen die Vasa sacralia (media und lateralia), das sacrale Venennetz, die sacralen Lymphdrüsen und spinale Nervenfasern.

Das Rectum kann ausserhalb und innerhalb der Fascie umgangen und gelöst werden, am leichtesten gelingt dies innerhalb derselben, wir werden aber gleich sehen, dass dies für die Krebse des Rectums nicht statthaft ist.

Es scheint mir nöthig, noch mit einigen Worten auf die Gefässe des Mastdarmes einzugehen. Bekanntlich versorgen 4 Arterien den Mastdarm, die haemorrhoidalis superior, media, inferior und die sacralis media.

Die Art. haemorrhoidalis superior ist das eigentliche Ernährungsgefäss des Rectums (s. Fig. 1 und 2); die Art. haemorrhoidalis media tritt dagegen sehr in den Hintergrund. Bekannt sind

Digitized by Google

die Anastomosen der beiden Arterien, welche unter Umständen von Wichtigkeit werden. Die obere Haemorrhoidalarterie versorgt den unteren Theil der Flexura sigmoidea durch grössere Aeste und sendet ihre Zweige bis an den Anus, wo sie submucös endigen. Sie entspringt aus der Mesenterica inferior, verläuft in gerader Richtung nach abwärts im Mesocolon pelvinum in einiger Entfernung vom Darm. Sie sendet an das Colon pelvinum mehr oder weniger reichliche kleine Aeste. Diese bilden eine Reihe von Arkaden und zwar liegen diese Gefässbogen der Darmwand dicht an. Oberhalb des dritten Kreuzbeinwirbels theilt sie sich in ihre zwei Endäste (zuweilen in drei), deren einer nach links und etwas nach vorn, der andere rechts und etwas nach hinten hin verläuft. Diese Endäste treten von oben in den subfascialen Raum und liegen sehr dicht der Wand des Rectums an. Der linke Ast versorgt mehr die Vorderfläche, der rechte die Hinterfläche des Rectums. Sie stehen durch reichliche quere Gefässe in Verbindung.

Die Venen des Rectums bedürfen nach den Untersuchungen von Goldmann ebenfalls einer kurzen Erwähnung. Sie verlaufen mit den gleichnamigen Arterien, anastomosiren mit einander durch die Plexus haemorrhoidales venosi und zwar den Plexus haemorrhoidalis venosus internus submucosus und den Plexus haemorrhoidales venosus externus subfascialis. Auch bestehen Verbindungen mit dem sacralen Venennetz.

Die weitaus grösste Beachtung verdient das Verhalten der Lymphwege, welches bisher zum Theil unbekannt war und erst durch die Untersuchungen von Gerota klar geworden ist.

Ich folge seiner Beschreibung.

Bekanntlich münden die Lymphabflüsse aus dem häutigen Theile des Afters in die Leistendrüsen und zwar meist, wie Quénu und Hartmann gefunden haben, in die obere zuweilen in die untere Innengruppe oder gleichzeitig in beide. Die Lymphgefässe der Afterschleimhaut kommuniciren mit den vorerwähnten, haben aber andere Abflusswege.

Man muss zwei Arten unterscheiden.

1. Regelmässig vorkommende.

Nach kurzem Verlauf zwischen Schleimhaut und Muscularis durchbrechen sie die Letztere und münden in die eigentlichen Rectaldrüsen (Glandulae anorectales Gerota).

Digitized by Google

2. In ihrem Vorkommen und Verlaufe inconstante.

Quénu nennt sie mittlere im Gegensatz zu den erst beschriebenen unteren Haemorrhoidal-Lymphgefässen. Quénu sowohl wie Gerota sahen sie einmal in eine in der Höhe des Foramen ischiadicum majus befindliche Drüse münden, ein anderes Mal nehmen sie denselben Verlauf wie die Art. haemorrhoidal. media und endigen dort, wo die Arterie einen Ast zur Vagina abgiebt in einer Drüse.

Die Lymphgefässe der After- und Mastdarmschleimhaut stehen in Verbindung. Letztere, die oberen Hämorrhoidallymphgefässe, verlaufen ebenfalls zuerst submucös, durchbrechen die Muscularis. um in die Glandulae anorectales zu münden. Alle Lymphgefässe, die des Anus wie des Rectum verlaufen in der Seitenfläche des Darmes. Sie folgen dem Verlaufe der beiden Aeste der Haemorrhoidalis sup. und treten mit den Verzweigungen derselben durch die Muscularis recti.

Die Glandulae anorectales liegen gleichfalls an den Seitenflächen des Darmes und zwar vom Ansatz des Levator ani am Rectum bis zu der Stelle, wo das Peritoneum auf die Seitenfläche des Mastdarmes übertritt. Sie sitzen vorzugsweise in den Winkeln, welche durch die Verästelung der Haemorrhoidalis sup. entstehen. Eine hohe fast regelmässig vorkommende Drüse liegt dicht unter der seitlichen Umschlagsfalte des Peritoneums. Weiter oberhalb treten die Drüsen an die Hinterfläche des Darmes und liegen in dem Mesocolon pelvinum. Diese sind schon seit langer Zeit bekannt.

Die Lymphgefässe der Muscularis recti sind beim Menschen schwer zu injiciren. Nach den bis heute erhaltenen Resultaten müssen sie denselben Verlauf haben, wie die der Schleimhaut.

Der Nachweis der anorectalen Lymphdrüsen ist für uns von grösster Bedeutung. Ihre Lage zwischen Darm und Fascia propria recti erlaubt uns, sie bei Krebs in toto und im Zusammenhang mit dem Darm wegzunehmen, sofern wir uns bei der Operation nur nach aussen von der Fascia halten.

Auf Grund der anatomischen Verhältnisse haben wir ohne Weiteres folgende Schlussfolgerungen zu ziehen.

Die Entfernung einer noch so kleinen Krebsgeschwulst vom Darmlumen aus ist zu verwerfen. Der kleinste Krebs wie auch die carcinomatöse Erkrankung des Anus erfordert eine ausgedehnte

Digitized by Google

Entfernung des Rectum und der Drüsen bis mindestens zur Peritonealfalte. Der Darm muss sammt der Fascia propria recti entfernt werden.

Bei der Operation eines tiefen oder hohen Mastdarmkrebses verdient diejenige Methode den Vorzug, welche

1. unter den geringsten Verletzungen die Beckenhöhle freilegt, so dass der erkrankte Darm sammt den Drüsen bei vollkommen sicherer Blutstillung entfernt werden kann.

2. die günstigsten Wundverhältnisse schafft und eine einfache Nachbehandlung gestattet.

3. einen möglichst sicheren Muskelschluss des Darmes garantirt.

Bevor wir die einzelnen Methoden kritisch würdigen, wollen wir einige allgemeine Punkte besprechen.

Es sind zwei Umstände, welche die Operation des Mastdarmkrebses an sich so gefährlich machen.

1. Die Infection

2. Die Blutung.

Ad. 1. Es ist schon lange bekannt, dass eine äusserst sorgfältige Vorbehandlung des Patienten nöthig ist, um die Ueberschwemmung des Operationsgebietes mit Koth zu vermeiden. Die Zeit, welche diese Vorbereitung in Anspruch nimmt, ist ganz verschieden je nach dem Grad der Darmstenose. Dabei ist wohl zu berücksichtigen, dass der Patient bei der Kur nicht von Kräften kommen darf. Je höher das Carcinom sitzt, desto schwieriger wird die Aufgabe. Durch tiefere Stenosen kann man ein Mastdarmrohr führen und mehrmals täglich den Darm auswaschen. Man kann wohl sagen, dass es in der grossen Mehrzahl der Fälle gelingt den Darm genügend zu entleeren. Ich habe zur Vermeidung der Kothüberschwemmung bei der Operation die Trendelenburg'sche Beckenhochlagerung schätzen gelernt. Diese Beckenhochlagerung bewirkt, dass das Colon pelvimum leer wird und sie gestattet ferner durch Zurückschieben der Darmschlingen einen sehr guten Einblick in die Bauchhöhle.

Eine Anzahl von Chirurgen glaubt principiell zur Ableitung des Kothes und zur Desinfection des Darmes einen Anus praeternaturalis anlegen zu müssen — (neuerdings von Quénu warm empfohlen mit Durchspülung von Wasserstoffsuperoxyd).

Ich glaube der Eingriff steht doch nicht in richtigem Verhältniss zu dem, was erreicht werden kann.

Digitized by Google

Die beste und sorgfältigste Entleerung des Darmes giebt keine Sicherheit vor der Infection während der Operation. Wir müssen daher mit aller Sorgfalt anstreben, den carcinomatösen Darm geschlossen auszulösen und herabzuholen.

Bei Carcinom des Anus ist die Haut zu umschneiden und fest zu vernähen. Bei höher sitzenden Geschwülsten hat man das untere Darmende sorgfältig zu tamponiren und den Darm oberhalb der Pars perinealis abzubinden. Wenn man den Darm mitsammt der Fascia propria entfernt, wird man sich am Besten vor einem Einreissen des Darmes schützen. Ein gewaltsames Ziehen, um den Darm herabzubringen, ist durchaus zwecklos und zu verwerfen.

Bei der Lösung eines verwachsenen Carcinoms muss man sich nach hinten hin dicht an das Kreuzbein halten. Schwieriger liegt die Sache bei vorderen Verwachsungen. Hier bilden feste Verwachsungen mit der Blase, den Ureteren eine Contraindication für den Eingriff.

Ich weiss, dass es eine Anzahl Fälle geben wird, wo trotz grösster Vorsicht des Operateurs das brüchige Gewebe einreisst. Das sind aber jene Fälle, in denen das Carcinom über Darmwand und Fascie hinausgewuchert ist. Diese sind eigentlich von der Radikaloperation auszuschliessen. Die Chancen der Operation sind sehr ungünstig.

Bezüglich des zweiten Punktes, der Vermeidung des Blutverlustes, kann man nicht peinlich genug sein. Wie derzeit die Verhältnisse liegen, haben wir es mit Patienten zu thun, die sich in labilem Gleichgewicht befinden. Die gehemmte Kothentleerung, mangelhafte Ernährung, Blutverluste etc. haben ihren verderblichen Einfluss auf die Widerstandskraft des Patienten oft mehr, als wir anzunehmen geneigt sind, zur Geltung gebracht. Der Eingriff ist ein so schwerer, dass wir alle Ursache haben, Blut zu sparen.

Die genaue anatomische Kenntniss der in Betracht kommenden Gefässe und ihrer Anastomosen lehrt uns am besten, wo wir abzuklemmen und zu durchschneiden und wo wir stumpf zu lösen haben. Es wäre indess ein Fehler sich mit venöser Blutung allzulange aufzuhalten, statt sie mit Compression zu stillen.

Ich wende mich nun zur Betrachtung der verschiedenen Operationsmethoden.

Digitized by Google

Wir haben vorhin den Satz aufgestellt, dass diejenigen Methoden den Vorzug verdienen, welche unter der geringsten Verletzung die Beckenhöhle derart frei legen, dass der erkrankte Darm sammt den Drüsen in toto bei vollkommen sicherer Blutstillung entfernt werden kann. Wir haben dabei zwischen den Operationen an Männern und Frauen zu unterscheiden. Das geräumigere weibliche Becken erleichtert die Operation wesentlich. Durch Spaltung der Scheide kann man einen ausserordentlich einfachen Zugang zum Rectum gewinnen.

Schwieriger liegen die Verhältnisse beim Manne. Ich betone nochmals, dass eine vollkommene Freilegung der Beckenhöhle auch bei tief sitzenden und analen Carcinomen erforderlich ist. Es fragt sich nun, ob wir nur mit der sacralen Methode diese Forderungen erfüllen können. Vor Kraske galten hochsitzende Carcinome, namentlich wenn sie unbeweglich waren für inoperabel, und es wird ein dauerndes Verdienst Kraske's bleiben, dass er uns diese Carcinome entfernen lehrte. Nachher bewirkte der bequeme Zugang zu dem Operationsfeld vom Sacrum aus, die Möglichkeit der Erhaltung der Sphincteren, dass die perineale Methode gar nicht bis zur Grenze ihrer Leistungsfähigkeit ausgebildet wurde.

Ich möchte Ihnen beweisen, dass man auch vom Damme aus den obigen Forderungen gerecht werden kann. Vielfache Leichenversuche haben mich gelehrt, dass der von mir zu empfehlende Weg mancherlei Vortheile bietet. Ich muss aber sofort hinzufügen, dass ich die Methode bisher nur einmal am Lebenden angewendet habe.

Es handelte sich um einen sehr elenden Mann mit einem hochsitzenden wenig beweglichen stenosirenden Krebs. Ich hatte den Eindruck, dass er die sacrale Methode nicht aushalten würde. Es wurden 21 cm Darm entfernt, das Colon heruntergenäht. Die Operation verlief, wie ich es erwartete. Der Wundverlauf war ungestört, die Nachbehandlung einfach, die Function des Schlussapparates war 10 Wochen nach der Operation eine sehr gute.

Ich möchte noch eine Bemerkung vorausschicken.

Es ist nicht zu bezweifeln, dass bei der Operation der Mastdarmcarcinome das Verhältniss der Geschwulst zu Prostata, Blase und Ureteren von allergrösster Bedeutung ist.

Bei verwachsenen Carcinomen hat man alle Ursache, sich

Digitized by Google

durch einen vorderen Schnitt zu orientiren, ob eine Entfernung möglich ist. Allein auch bei beweglichen Tumoren wird man sich die Auslösung des Darmes wesentlich erleichtern.

Ich will die von mir zu empfehlende Methode schildern.

Die Schnittführung entspricht der von Dieffenbach angebenen. Zuerst wird die vordere Raphe bis an den Sphincter gespalten; die Wunde wird sofort vertieft und zwischen den Levatorfasern in den Raum zwischen den Blättern der Fascia recto-vesicalis eingedrungen. Man befindet sich nun in dem vorderen Bindegewebespalt, hat nach vorn die Prostata mit ihrer starken Kapsel, nach hinten die Fascia propria recti. Falls keine Verwachsungen oder nur solche entzündlicher Natur bestehen, ist es nun ausserordentlich leicht, diesen Raum stumpf auszudehnen, so dass man die Samenblasen, einen Theil der Blase und die flottirende Peritonealfalte zu Gesicht bekommt. Ich lege Werth darauf, die vordere Mastdarmwand durch diesen Schnitt möglichst frei zu legen. Stösst man auf feste Verwachsungen, so hat man sich die Frage vorzulegen, ob die Operation fortzusetzen ist oder nicht. Wenn man genöthigt wäre, ein Stück Blasenwand fortzunehmen oder falls die Ureteren verwachsen sind, sollte man von der Entfernung des Carcinoms Abstand nehmen. Es scheint mir aber kein geringer Vortheil des vorderen Schnittes, dass diese Verhältnisse zu Beginn klar werden und nicht erst mitten in der Operation. (Den gleichen Vortheil bietet der vaginale Schnitt.) Sprechen die Verhältnisse für ein Weitergehen, so ist einstweilen der praerectale Raum zu tamponiren und von einem hinteren Längsschnitt aus, der retrorectale Raum zu öffnen und auszudehnen. Dieser hintere Schnitt verläuft vom Sphincter ausgehend seitlich am Os coccygeum entlang bis zum Kreuzbein. Nun werden Sphincter externus und internus in der Mittellinie gespalten, ihr Schleimhautüberzug exstirpirt und das Steissbein kräftig zur Seite gezogen. Wir haben dann folgende Wundverhältnisse.

In zwei grosse seitliche Lappen gespalten liegt der Schlussmuskelapparat der Pars perinealis recti vor uns. Das elastische Fett der Fossa ischio-rectalis erlaubt es, diese Wundlappen weit auseinander zu ziehen. Nach vorn und hinten ist die Fascia propria recti sammt Rectum von ihrer Nachbarschaft abgelöst.

Zwei quere Schnitte vollenden die völlige Trennung des Darmes. Dieser wird nun zugenäht und weiter nach oben ausserhalb

Digitized by Google

seiner Fascienumhüllung gelöst. Hierbei liegt die Hauptschwierigkeit in dem Lösen der seitlichen Anheftung der Rectal-Fascie an das Becken. Innerhalb der Fascia propria recti liegen die Vasa haemorrhoid. sup., die einstweilen nicht in Betracht kommen. Hinter dieser Fascie aber liegen im Fettgewebe der Kreuzbeinhöhlung die Arteria sacral. med., die Arteriae sacral. laterales, der Plexus venosus sacralis anterior und der Plexus lymphaticus sacralis; ferner noch der Grenzstrang des Beckensympathicus. Die Kreuzbeinhöhlung ist mit einer Fascie ausgekleidet, welche in der Mitte dünn, an den Seiten stärker ist. Das Fettgewebe ist mit allen Lymphdrüsen wegzunehmen. Ehe man weiter geht ist die Blutung durch Unterbindung oder Compression zu stillen.

Nachdem so die Fascienverbindungen des Rectum's gelöst sind, muss die peritoneale Befestigung eingeschnitten werden. Der Peritonealansatz wird scharf am Darm abgetrennt. Nach hinten und oben wird das Mesocolon recht vorsichtig dicht am Kreuzbein stumpf gelöst. „Was sich jetzt beim Herunterziehen des Mastdarmes noch spannt, sind die seitlichen Falten des Mesocolon pelvinum und die Arteria haemorrhoidalis superior.“ Dieses Gefäss, das den Hauptwiderstand leistet, ist an seiner Consistenz gut erkennbar, auch wenn man es nicht sehen kann. Es ist zu durchschneiden, wenn man den Darm ohne Spannung weiter herabholen will. Nun muss eine genaue Besichtigung des Beckens stattfinden, um ev. seitlich gelegene Lymphdrüsen zu entfernen. Nun wird es sich empfehlen, den Darm ein gutes Stück über dem Carcinom mit diesem zu entfernen. Das centrale Ende wird in die Pars perinealis, deren Schleimhaut bereits exstirpirt ist, eingepflanzt. Hierauf werden die gespaltenen Sphincteren durch Catgut-Nähte sorgfältig vereinigt, die Hautschnitte durch Nähte theilweise geschlossen und nach vorn und hinten je ein Drainrohr eingelegt.

Die geschilderte Art des Eingriffes, welche nur die unseren Anschauungen angepasste und erweiterte Dieffenbach'sche Operation ist, entspricht allen Anforderungen, welche wir billigerweise stellen können. Sie ist nicht schwer auszuführen, giebt einen guten Raum und macht den Darm von allen Seiten gut zugänglich. Im Vergleich zu der sacralen Operation ist sie weit weniger eingreifend. Ausserdem kann die Blutstillung exact ausgeführt werden.

In sehr schwierigen Fällen kann man durch Verlängerung des

Digitized by Google

hinteren Schnittes am Os sacrum hinauf noch mehr Raum gewinnen ev. das Kreuzbein selbst reseciren oder seitlich aufklappen; also in combinirter Weise verfahren. Ich nehme an, dass dies nur ausnahmsweise nöthig sein wird. Man wird sich einige Mühe nicht verdriessen lassen, wenn man den parasacralen Schnitt und die Verletzung des Kreuzbeins umgehen kann. Es genügt sich die Innenwand des Beckens nach Entfernung des Mastdarmes genau anzusehen, um die Gründe meiner Forderung zu erkennen.

Wir haben nun eine grosse Wundhöhle, welche nach oben und hinten bis an das Promontorium vielleicht sogar weiter reicht. Die Peritonealwunde brauchen wir bei zweckentsprechender Lagerung nicht zu fürchten. Der subseröse Beckenraum ist von der Fascia parietalis geschützt.

Aus der glatten Kreuzbeinhöhlung fliesst das Wundsecret herab, ohne irgendwie haften zu können. Es genügt zur Nachbehandlung, das hintere und das vordere Drainrohr auf seine Leistungen zu überwachen. Ganz anders liegen die Dinge, wenn das Secret in die grosse Wundspalte, wie sie nach der sacralen Operation vorhanden ist, sickert. Dann müssen die Abflussbedingungen ungünstiger und damit die Infectionsgefahr grösser werden. Kraske hat vollständig recht, wenn er der osteoplastischen Operation diesen Nachtheil zum Vorwurf macht; aber derselbe missliche Umstand ist in hohem Grade auch bei seiner Operation vorhanden. Erschwerend kommt hierbei noch die Lagerung des Patienten in Betracht. Der Abfluss nach dem sacralen Wundspalt kann nur dann einigermaassen sicher stattfinden, wenn der Patient auf dem Rücken liegt. Das geht aber nicht an, wegen der heftigen Schmerzen.

Mit einem Wort die Nachbehandlung der sacralen Operation gestaltet sich schwieriger, umständlicher und peinvoller, als die der perinealen oder vaginalen. Sie hat mit grösseren Gefahren zu kämpfen.

Die von mir empfohlene Operation wäre nun bezüglich unserer dritten Forderung, der Erhaltung der normalen oder annähernd normalen Funktion des Schlussapparates zu prüfen. Die Pars perinealis wird zwar median gespalten, aber kein wichtiger Nerv wird hierbei getroffen, kein Ernährungsgefäss ausgeschaltet. Die Erfahrung hat mir gezeigt, dass auch ohne Gersuny'sche Drehung des Darmes ein guter Schluss erreicht werden kann. Allerdings

Digitized by Google

ist Zeit erforderlich, bis die Patienten sich den neuen Verhältnissen anpassen.

Bei den Frauen liegen die Verhältnisse viel einfacher als beim Manne; wenn Olshausen bei der Würdigung der sacralen Operation der Uteruscarcinome die Worte gebraucht: „Wozu eine Mauer einstossen, wenn die Thür offen steht", so können diese ebenso gut bei der Mastdarmoperation gelten. Ein seichter Einschnitt in die Vagina legt die vordere Mastdarmwand frei. Diesen Zugang kann man durch seitliche Einschnitte und ev. Spaltung des Sphincter noch erweitern. Wie beim Manne, nur etwas bequemer, lösen wir den Mastdarm aus seinen Verbindungen. Es steht auch nichts im Wege, einen hinteren Rapheschnitt mit dem vaginalen Schnitt zu verbinden, wenn die Operation allzuschwierig würde. Ich habe dies allerdings noch nicht nöthig gehabt.

13 Frauen habe ich vaginal operirt, darunter ausserordentlich schwierige Fälle; hochsitzende Carcinome mit ausgedehnten Verwachsungen. Nur eine Patientin starb und zwar die zuerst operirte. Für diesen Todesfall kann ich nur meine Nachbehandlung verantwortlich machen. Die übrigen Fälle verliefen ganz ausserordentlich günstig. Dreimal wurden Nachoperationen nöthig, zweimal Darmplastik, einmal Schleimhautexcision wegen Prolapsus ani.

Ich kann die vaginale Operation auf das Wärmste empfehlen. Freilich gehört dazu, dass man die Technik an der Leiche studirt. Dass Hofmeister mit einem hochsitzenden Carcinom nicht fertig werden konnte und zur sacralen Methode greifen musste, kann ich nur dem Mangel an Uebung in der Operation beimessen.

Eine vierzehnte Frau beabsichtigte ich vaginal zu operiren. Die mehrfach vorgenommene genaue Untersuchung ergab folgenden Befund: Im oberen Theil des Pars pelvina recti sass ein ulcerirender völlig unbeweglicher Tumor, dessen obere Grenze nicht mit Sicherheit festgestellt werden konnte. Diese Geschwulst war fest mit dem Uterus verwachsen und verbreiterte sich von dort seitlich nach der Beckenwand zu. Dieser Befund veranlasste mich vom Bauch aus vorzugehen. Ein Medianschnitt in steiler Beckenhochlagerung erlaubte eine genaue Orientirung. Die Serosa der Därme war übersät mit Carcinomknötchen; der rechte Ureter war eine Strecke weit vom Carcinom, das auf den Uterus übergegriffen hatte, umwachsen. Der Fall war also inoperabel.

Digitized by Google

Wir haben uns bisher mit den Krebsen des Rectums beschäftigt. Wie steht es nun aber mit der Behandlung der oberhalb der Peritonealfalte beginnenden Geschwülste des Colon pelvinum?

Ohne Zweifel können wir bewegliche Tumoren ohne allzu grosse Schwierigkeit von unten entfernen. Hierbei halte ich jedoch eine nur einigermaassen sichere Exstirpation der erkrankten Lymphdrüsen für unmöglich. Nach den Regeln, welche für die Operation der Krebse festgelegt sind, müssen wir zum Zwecke einer Radicalheilung vom Bauch aus auf die Geschwulst vordringen. Wenn dies schon bei beweglichen Carcinomen richtig ist, um wie viel mehr gilt dies dann für die verwachsenen. Der Bauchschnitt in steilster Beckenhochlagerung erlaubt uns eine ausgezeichnete Orientirung; dann lässt sich das Colon pelvinum, soweit es sich um operable Geschwülste handelt, ohne Schwierigkeit lösen und die inficirten Lymphdrüsen entfernen. Die Aussichten auf eine Radicalheilung gestalten sich hierbei zweifellos besser.

Die Frage wäre theoretisch gelöst, aber in praxi machen sich Bedenken geltend. Die bisherigen Erfahrungen sind wenig ermuthigend. Freilich sollte man billigerweise jene Operationen aus der Berechnung lassen, wo der Operateur nach langen fruchtlosen Versuchen vom Sacrum aus die Lösung des Carcinoms durch den Bauchschnitt vollenden musste. Czerny war der erste, der durch die Sachlage zu einem solchen Vorgehen gezwungen wurde. Lange nachher aber folgten die Operationen, welche planmässig von oben herausgingen. Der erste Operateur war Gaudier, ihm folgte Chalot. Boeckel und Giordano Bruno operirten beide in dieser Art im Jahre 1896. Das Verfahren des letzteren ist bemerkenswerth. Er unterband die Arteria haemorrhoidalis superior und die Arteriae hypogastricae, löste das Carcinom soweit als möglich von oben und vollendete die Operation von unten. Es wurde ein 36 cm langes Darmstück entfernt und die Flexur unten eingenäht. Die Patientin genas. Am häufigsten wurde in Frankreich combinirt operirt. Quénu und Hartmann haben nach sorgfältigen Vorstudien eine Methode festgelegt. Behufs blutleeren Operirens unterbinden sie wie Giordano Bruno die Arteria haemorrhoidalis superior und die Arteriae hypogastricae; hierauf exstirpiren sie einen Theil der Flexura und den gesammten Becken-

Digitized by Google

darm. Einige Zeit vor der Hauptoperation legen sie in der linken Weiche einen künstlichen After an, der definitiv bleibt. Quénu und Hartmann haben 16 Fälle von verschiedenen Operateuren zusammengestellt, von denen Quénu allein acht operirte. Sie betrafen 7 Männer und 9 Frauen. Die Männer sind sämmtlich gestorben, von den Frauen nur eine. Dieses auffallende Ergebniss bedarf einer Aufklärung, welche erst weitere Erfahrungen geben können. Ich möchte mich Quénu's Operationsmethode nicht anschliessen.

Erstens halte ich die Unterbindung der Arteriae hypogastricae für zeitraubend, für unter Umständen schwierig und gefährlich; da man im Bedarfsfalle die Arterien comprimiren lassen kann, auch für unnöthig.

Zweitens sollte die Flexur nicht exstirpirt, sondern in den After genäht werden.

In Deutschland ist die Operation von oben weniger oft ausgeführt worden. Einzelne Erfahrungen liegen vor — obwohl es sich selten um Carcinom handelt, ist die Technik im Grossen und Ganzen doch die Gleiche — von Trendelenburg, Sonnenburg, Schwarze und Kümmell. Rotter's Methode kann bei Carcinom nicht in Anwendung kommen. Auch ich habe zweimal vom Abdomen aus operirt. Es handelte sich in dem einen Falle um Strikturen, welche nach Abstossung eines Intussusceptum zurückgeblieben waren. Eine obere war durch Lösung von Verwachsungen zu heben, eine tiefere wurde invaginirt und vor dem After exstirpirt und genäht. Der Patient genas. Im zweiten Falle wurde ein Carcinom in der Höhe des Promontoriums operirt, welches sich theils in die Flexur, theils in das Colon pelvinum fortsetzte. Nach Entfernung des Carcinoms vereinigte ich die beiden mit Serosa versehenen Darmenden mittelst Murphyknopfes. Der Tod trat am dritten Tage ein, da der Darm partiell nekrotisch geworden war, so dass er sich an der einen Seite des Murphyknopfes öffnete.

Die Frage über die Berechtigung dieser abdominellen Operation steht zur Zeit folgendermaassen: Für ein Vorgehen vom Bauch aus spricht so vieles, dass uns die bisherigen Resultate nicht abhalten dürfen, den bezeichneten Weg mit Vorsicht weiter auszubauen. Wer aber eine solche Operation ausführen will, dem sind gründliche Studien an der Leiche dringend nöthig. Wenn man wie

Digitized by Google

Trendelnburg die Geschwulst invaginiren und vor dem After entfernen kann, so ist diese Operation vorzuziehen. Muss das distale Darmstück entfernt werden, so empfiehlt es sich, nach Unterbindung der A. haemorrh. sup., dieses von oben her, so weit als möglich zu lösen, um dann vom Perineum oder der Vagina aus die Operation zu vollenden. Leichter wird es sein, die Peritonealfalte von unten als von oben einzuschneiden, wenigstens wenn sie nicht verwachsen ist.

Uebrigens ist bei derzeitiger Sachlage die Erwägung vollkommen berechtigt, ob man nicht ein bewegliches hohes Carcinom mit vielleicht geringeren Chancen der Radikalheilung aber besseren Aussichten quoad vitam lieber von unten entfernen soll. Bei verwachsenen Carcinomen aber halte ich ein Vorgehen von oben her für geboten.

Ich hatte als dritte Forderung für eine gute Operationsmethode hingestellt, dass nach der Entfernung des Krebses wenn irgend möglich normale oder doch wenigstens annähernd normale Verhältnisse hergestellt werden müssen. Meiner Meinung nach ist nun ein widernatürlicher After, sei es nun ein sacraler oder ein iliacaler, stets als ein Nothbehelf anzusehen, auch ein After an natürlicher Stelle ist widernatürlich, wenn er keinen Schluss hat. Da bei der Operation der analen Krebse die Sphincteren fortfallen, muss um so sorgfältiger, wie ich schon vor zwei Jahren auf dem Chirurgencongress betont habe, der Levator ani geschont und mit dem herabgezogenen Darm durch Nähte in Verbindung gebracht werden. Ausserdem wird man durch das Gersuny'sche Verfahren die Continenz fördern. Schwieriger wird die Sache, wenn ein hoher Darmkrebs entfernt ist. Soll man dann die Darmenden circulär vernähen und die Naht in situ lassen oder soll man das periphere Darmstück bis zur Pars perinealis exstirpiren. Zweifellos ist die Naht der Darmenden im Becken eine Quelle der Gefahr. Wenn es auch einigen Chirurgen gelungen ist, dieser Gefahr rechtzeitig und meist mit Glück zu begegnen, so kann doch über die Unzuverlässigkeit der circulären Darmnaht kein Zweifel bestehen. Die Frage lautet also; sollen wir reseciren oder amputiren? Denn die Invagination, bei der die Nahtstelle vor den After zu liegen kommt, oder das Nicoladoni'sche Verfahren sind im Princip einer Amputation gleich zu achten. Sie haben mit der Amputation Vortheile

Digitized by Google

und Nachtheile gemeinsam, indem gleichermaassen das obere Darmstück mobilisirt und herabgezogen werden muss. Wie oft als Folge einer hohen Amputation Gangrän des Darmes beobachtet worden ist, ist ziffermässig nicht festzustellen. Hierbei muss man unterscheiden, ob es sich um eine begrenzte oder ausgedehnte Gangrän handelt. Erstere pflegt den Wundverlauf wenig zu stören, sie kommt auch bei der Resection vor und kann dann schlimme Folgen haben. Ausgedehnte Gangrän des Darmes hingegen ist eins der übelsten Vorkommnisse, weit gefährlicher als ein partielles Nachgeben der Naht im Becken.

Ueber die Ursache der Gangrän können wir nicht im Zweifel sein. Mangelhafte Ernährung lässt den Darm absterben, während die Infection gewöhnlich das secundäre Moment ist. Das Primäre ist sie zuweilen bei der Nekrose der Nahtstellen. Wenn wir den enormen Vortheil, welchen ein intactes Darmrohr für den Wundverlauf der Mastdarmoperation hat, nicht aufgeben wollen, müssen wir mit grösster Sorgfalt prüfen, ob und wie die Gangrän zu vermeiden ist. Wir sind darin einig, dass der Darm nicht in Spannung eingenäht werden darf, denn seit langer Zeit weiss man, dass hierbei eine Nekrose besonders zu fürchten ist. Man kann wohl sagen, dass der Darm bei richtiger Mobilisirung ohne gefährliche Spannung 10 bis 12 cm herabgezogen werden kann. Immerhin mögen individuelle Verschiedenheiten bald mehr bald weniger den Darm herabzuziehen erlauben.

Wir legen uns nun die Frage vor, was uns daran hindert, den Darm nach Durchtrennung seiner Peritonealanheftung weiter herabzuziehen. Das sind die Mesocolonblätter und die Arteria hämorrhoidalis superior. Zieht man sehr stark an dem Darm, dann löst sich das Mesocolon von diesem ab und die eben erwähnte Arterie wird stark gespannt. Sie kann einreissen, wie es Kraske erlebte. Andererseits überträgt sie den Zug auf die Mesenterica inferior, die dann an ihrer Abgangsstelle aus der Aorta spitzwinklig abgeknickt wird. Hierdurch ist die Ernährung des Rectums aufs äusserste gefährdet, während durch die Colica media das Colon descendens und die Flexur hinreichend ernährt werden. Ist aber die Arterie durchschnitten (resp. die beiden Endäste), dann entsteht keine Spannung, so dass die Füllung der Arterie und auch ihrer Anastomosen ungehindert ist.

Digitized by Google

Ich hoffe, dass diese Anschauung, welche ich mir auf Grund meiner Erfahrung und meiner Leichenversuche gebildet habe, eine Aufklärung darüber giebt, warum bei einer Anzahl von Amputationen des Rectums Gangrän auftrat, bei einer grösseren Anzahl hingegen nicht. Ich kann hier auf die Ausführungen Kümmell's vom vorjährigen Chirurgencongress hinweisen, aus denen hervorgeht, dass man ev. sehr weit von oben den Darm herabholen kann, ohne dass dieser der Gangrän verfällt. Aber auch eine Dehnung der Arteria haemorrhoidal. sup. muss die Blutzufuhr zu dem Rectum resp. Colon pelvinum schwer schädigen. Im ersten Falle wird man eine sofortige, im letzteren eine langsamer eintretende Gangrän zu erwarten haben. In beiden Fällen ist für den Patienten das Resultat das gleiche. Wenn wir nun in der Zugwirkung an der Arterie das ausschlaggebende Moment sehen, dann muss dieselbe unter allen Umständen beseitigt werden. Sobald das Gefäss durchschnitten, ist die gefährliche Spannung gehoben und die Arterie bleibt in situ. Bei dem weiteren Herabziehen des Darmes, welches jetzt leicht von Statten geht, müssen eine Anzahl der feinen Arterienäste im Mesocolon pelvinum zerstört werden. Da nun ein beträchtliches Stück Darm in seiner Ernährung einzig und allein von den seiner Wand dicht anliegenden Randgefässen abhängig ist, ist es wichtig, nicht durch Zerren den Darm herunterzuholen, sondern durch vorsichtiges Lösen dicht an der Arterie, d. h. in einiger Entfernung vom Darm. Die Herstellung der Circulation liegt nach anatomischen Studien am ungünstigsten, wenn man das Colon pelvinum am After befestigt; je mehr dann aber von oben heruntergezogen wird, desto günstiger sind durch die stärkeren Anastomosen die Ernährungsbedingungen. Als Grundbedingung für die Circulation ist eine gute Blutfüllung der Art. mesenteric. inf. und des Haemorrhoidalstammes zu betrachten. Alle Umstände, die den Blutdruck in den genannten Arterien stark herabsetzen, können zur Gangrän führen. An dem vorliegenden bemerkenswerthen Präparat (s. Fig. 3) erkennt man, dass die Verästelung der Haemorrhoidalis superior sehr schwach ausgebildet ist, wogegen die Haemorrhoidalis media und ihre Verzweigungen abnorm stark ausgebildet sind. Als Ursache dieser abnormen Verhältnisse ist eine Verengerung in Folge von atheromatöser Entartung der Art. mesenteric. inf. an ihrer Abgangsstelle aus der

Digitized by Google

Aorta anzusehen. In diesem Falle würde eine Amputatio recti verhängnissvoll geworden sein, wenn nicht etwa die Colica media die Ernährung übernommen hätte, resp. nicht die Flexur eingepflanzt worden wäre.

Bei Injection in die Arteria mesenterica inf. füllt sich mit grösster Leichtigkeit auch das Gebiet der oberen Hämorrhoidalarterie. Nach diesem Versuche unterliegt es keinem Zweifel, dass sich bei normaler Gefässverbindung sofort ein Collateralkreislauf zwischen den genannten Arteriengebieten herstellt (s. Fig. 1 u. 2). Allein das hat seine Grenzen nach dem Colon pelvinum hin. Es empfiehlt sich daher die geschilderten Verhältnisse bei einer Operation wohl zu beachten. Eine Spannung des Darmes ist unter allen Umständen zu vermeiden, ebenso muss man hier mit der Gersuny'schen Drehung sehr vorsichtig sein. Es ist dringend nöthig, in Zukunft alle Fälle von ausgebreiteter Darmgangrän zu veröffentlichen und jeden einzelnen Fall auf das Verhalten der Gefässe hin genau zu untersuchen.

Gleich wichtig ist die Frage, ob man sacral, perineal, vaginal oder abdominal operiren soll. Sie ist entscheidend für die Sicherheit der Nachbehandlung und für unser Bestreben, dem Patienten annähernd normale Verhältnisse bei der Stuhlentleerung zu sichern.

Der Ausführungsgang aus der Kothblase stellt auch den Verschlussmechanismus dar. Die richtige Function bedarf des richtigen Gefühls für die Kothfüllung und des Zusammenwirkens eines complicirten Muskelapparates. Das Ganze beherrscht eine höchst wunderbare Innervation. Nun ist es zweifellos, dass Theile dieses Schlussapparates mehr oder weniger vollkommen die Function aufrecht erhalten können. So hören wir, dass in einigen Fällen nach Entfernung der Sphincteren eine gute Continenz erreicht worden ist (Wirkung des Levator); andererseits ist dasselbe günstige Resultat sehr häufig nach Kreuzbeinresection mitgetheilt, wo doch sicher einer oder beide Nerven für den Levator ani durchschnitten wurden. Man wird allerdings alle Ursache haben, Nerven, Gefässe und Musculatur der Pars perinealis wo es angeht zu schonen.

Die Ansprüche, welche an die Function des Afters nach der Operation gestellt werden, scheinen bei den Patienten und noch mehr bei den Chirurgen sehr verschieden zu sein. Für gewöhnlich ist der Chirurg zufriedener als der Patient. Die Freude über einen

Digitized by Google

widernatürlichen After pflegt bei dem letzteren nicht lange anzuhalten. Es ist gewöhnlich die Angst vor einer zweiten Operation, welche ihn seinem Operateur gegenüber eine Zufriedenheit heucheln lässt. Wenn jedoch auch alle Bedingungen für eine gute Function nach einer Rectumamputation gegeben sind, bedarf der Patient nach Heilung der Wunde einer fortgesetzten Behandlung. Denn da der Koth sich nicht mehr in der Ampulle sammeln kann und sofort auf den Ausführungsgang drückt, muss der Patient sich erst den neuen Verhältnissen anpassen, wozu Zeit gehört. Zuweilen werden kleine Eingriffe nöthig sein, um die Verhältnisse am After zu verbessern, sei es, dass hier eine Strictur zu beseitigen ist oder ein Prolaps. Mit einem Wort, man darf den Patienten nicht zu früh aus den Augen verlieren.

Wir haben bisher die Frage von der Versorgung der Peritonealwunde ausser Acht gelassen. Da der vollständige Verschluss derselben sehr schwierig sein dürfte, empfiehlt es sich, wenn die Umstände es erlauben, das Bauchfell mit einigen Nähten vorn und seitlich am Darm zu befestigen. Dieses ist zweckmässig nicht nur wegen der Gefahr einer Peritonitis, sondern um einem Vorfall von Dünndarmschlingen zu begegnen.

Damit bin ich zum Schlusse meines heutigen Referats gekommen und fasse meine Ansicht dahin zusammen:

1. Bei der Freilegung der Beckenhöhle ist eine Verletzung des Kreuzbeins thunlichst zu vermeiden;

2. Man kann sehr wohl vom Perineum oder der Vagina aus hohe Darmkrebse entfernen, welche man früher nur auf sacralem Wege entfernen zu können glaubte;

3. Das Rectum ist extrafascial auszulösen;

4. Der Krebs des Afters wie die kleinste Krebsentwickelung oberhalb desselben erfordern gleicherweise eine hohe Amputation.

5. Der Schliessmuskelapparat ist möglichst zu erhalten und das centrale Darmende zweckentsprechend an legitimer Stelle einzupflanzen.

6. Die abdomino-perineale resp. vaginale Operation lassen weitere Fortschritte in der Behandlung der Colon-pelvinum-Krebse erwarten.

Digitized by Google

Fig. 3.

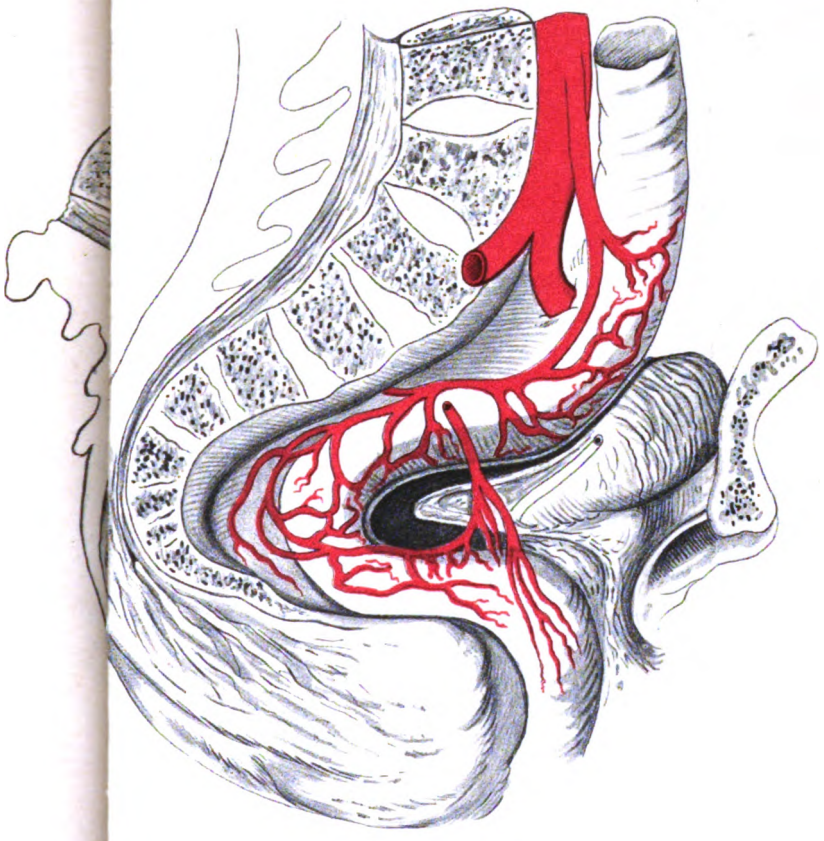

L.J. Thomas, Lith. Inst., Berlin, S. 59.

Digitized by Google

Digitized by Google

Erklärung der Abbildungen auf Tafel XIII.

Fig. 1. Sagittaler Durchschnitt durch das männliche Becken. Injection der Art. haemorrhoidalis superior von der Aorta aus, von rechts gesehen.

Fig. 2. Dasselbe Präparat von links gesehen nach Entfaltung des Mesenteriums. Man sieht an Fig. 1 und 2 die zahlreichen Verzweigungen und Anastomosen der tieferen Aeste mit den höher abgehenden.

Fig. 3. Injection wie in Fig. 1. Die Abgangsstelle der Art. mesenterica inferior ist durch Atherom stark verengt, infolge dessen geringe Ausbildung der Verzweigungen und Anastomosen der Art. haemrrrhoidalis media und ihrer Aeste.

Die Figuren sind nach Präparaten gezeichnet, die Herr Prof. Zumstein in Marburg für mich anzufertigen die Freundlichkeit hatte. Ich spreche demselben hierfür auch an dieser Stelle meinen besten Dank aus.

Digitized by Google

LV.

Eine angeborene Cyste der Darmwand als Ursache der Invagination.[1]

Von

Professor Dr. Sprengel

in Braunschweig.

(Hierzu Tafel XIV—XV und eine Figur im Text.)

M. H. Das Präparat, das ich Ihnen vorzulegen mir erlauben möchte, hat ein doppeltes Interesse, einmal vom pathologisch-anatomischen Standpunkt, dann aber auch, weil es für die Aetiologie der Ilio-Coecal-Invagination eine gewisse principielle Bedeutung hat.

Die Krankengeschichte des 15jährigen Mädchens, von dem das Präparat durch Darmresection gewonnen wurde, lässt sich sehr kurz referiren.

Es wurde am 29. Januar d. J. aufgenommen mit der Angabe, dass es seit dem 4. Lebensjahr an periodischen Schmerzanfällen im Unterleib leide, die in der Magengegend beginnen und dann nach links hinüber und in den Rücken ausstrahlen. Erbrechen von Mageninhalt soll gelegentlich aufgetreten sein, Stuhlgang war immer zu erzielen. In den schmerzfreien Zeiten befand sich die Kranke, die sich als Putzmacherin ihren Lebensunterhalt erwirbt, leidlich wohl. Bei der Aufnahme bestand eine Schmerzperiode seit etwa einem Monat.

Die Untersuchung ergab bei der im Uebrigen gesunden, aber elend und schwächlich aussehenden Kranken folgenden Befund: Leberdämpfung reicht in der Mamillarlinie vom oberen Rand der 6. Rippe bis zum Rippenbogen; Gallenblase nicht palpabel; Nieren beiderseits nicht zu fühlen. Fossa iliaca rechts frei. Oberhalb des Nabels ist durch die straff gespannten Musculi recti

[1] Auszugsweise vorgetragen am 3. Sitzungstage des XXIX. Congresses der Deutschen Gesellschaft für Chirurgie zu Berlin, 21. April 1900.

Digitized by Google

hindurch ein derber, quer verlaufender Wulst undeutlich (in Narkose deutlicher) zu fühlen. Objective Erscheinungen von Occlusion bestehen nicht.

Die Diagnose wurde — in Uebereinstimmung mit dem zuletzt behandelnden Arzt, Herrn Dr. Bauermeister, der die Kranke dem Hospital überwiesen hatte — auf tuberkulöse Peritonitis gestellt.

Die Laparotomie — 5. Februar — ergab, dass die gestellte Diagnose nicht richtig war. Das völlig gesunde Netz stellte sich sofort in die Bauchwunde ein; das Peritoneum erwies sich auch im Uebrigen als gesund. Dagegen genügte ein Blick auf den leicht zugänglichzu machenden Querwulst, um denselben richtig zu deuten. Es handelte sich um eine Invagination am Colon ascendens, dessen unterer Theil nebst Coecum und Endtheil des Dünndarms sich nach oben eingestülpt hatte. Die Desinvagination war leicht. Die sofort vorgenommene Resektion — 10 cm Dickdarm, 6 cm Dünndarm — liess sich, da das Mesocolon und Mesenterium ungewöhnlich lang waren, relativ leicht ausführen. Vereinigung end-to-end mittels des Murphyknopfes. Völliger Verschluss der Bauchhöhle. — Verlauf glatt, fieberlos. Knopf geht am 15. Tage ab; Pat. verlässt am 21. Tage das Bett. Seither ohne Beschwerden.

Ich muss dem vorstehenden Fall zunächst eine Bemerkung zur Rechtfertigung der von uns gestellten Diagnose hinzuzufügen. Wir hatten fälschlicher Weise eine tuberculöse Peritonitis angenommen, und zwar gerade mit Rücksicht auf den deutlich fühlbaren Querwulst, den wir nicht als Invagination, sondern als tuberculös erkranktes, entzündlich verdicktes und nach oben gegen die grosse Curvatur des Magens aufgerolltes Netz deuteten. Ich habe in Fällen von tuberculöser Peritonitis, die durch Laparatomie sicher als solche erwiesen wurden, mehrfach diesen Befund erhoben. Im vorliegenden Fall hat er mich auf einen falschen Weg geführt. Vielleicht wäre der Irrthum vermieden worden, wenn ich Gelegenheit gehabt hätte, die Patientin ausserhalb des Anfalls zu sehen oder den in der Anamnese erwähnten Wechsel zwischen Perioden relativen Wohlbefindens und ausgesprochenen Krankseins hinlänglich gewürdigt hätte. Da ich während der kurzen Beobachtungszeit immer das gleiche, ziemlich schwere, einem chronischen Unterleibsleiden entsprechende Krankheitsbild vor mir hatte und Occlusionserscheinungen, die man bei Invagination sonst kaum zu vermissen pflegt, fehlten, so war die Fehldiagnose nicht bloss erklärlich, sondern fast nothwendig.

Die Frage, wie man sich in Fällen von Invagination dem invaginirten Darmtheil gegenüber verhalten soll, ist für die gewöhnlichen Fälle acuter Darmeinstülpung noch nicht definitiv entschieden,

Digitized by Google

für die seltenen Fälle von habitueller Invagination — wenn ich diesen Ausdruck gebrauchen darf — bisher kaum discutirt worden. A priori könnte man denken, dass die Fixation des Invaginatums, etwa an der hinteren Fläche des Abdominalraums, genügen könnte, um eine erneute Einstülpung des desinvaginirten Darmtheils zu verhüten. Wer geneigt ist, meiner weiter unten zu erörternden Anschauung über das Zustandekommen gewisser Formen der Invagination beizutreten, wird das bezweifeln müssen und einen sichereren Weg vorziehen. In unserem Fall war der letztere, d. h. die Resection, vorgeschrieben durch den Befund, welchen die Untersuchung des desinvaginirten Darms ergab. Dieselbe liess in der Gegend der Valvula Bauhini einen deutlichen Tumor erkennen, von dem man annehmen durfte, dass er möglicher Weise mit der Entstehung der Invagination in ursächlichem Zusammenhang stand, der aber mit Sicherheit nur durch die Resection des Darmtheils, welchem er angehörte, beseitigt werden konnte. Ich entschloss mich auch bei einer an sich gutartigen Erkrankung um so leichter zu diesem Eingriff, weil das Mesocolon und das Mesenterium des unteren Dünndarmabschnitts ungewöhnlich lang war und ohne Schwierigkeit gestattete, den zu resecirenden Darmabschnitt durch die Oeffnung des median angelegten Bauchschnittes nach aussen zu lagern und gewissermaassen extraperitoneal abzutragen. Die Operation entsprach in Ausführung und Folgen unseren Erwartungen.

Der resecirte Dickdarmabschnitt wurde an der dem Aufhängeband gegenüberliegenden Seite der Länge nach geöffnet und ergab den eigenartigen Befund, der auf nebenstehender Abbildung (Tafel XIV, Fig. 1) nach dem frischen Präparat dargestellt worden ist. Dieselbe lässt erkennen, dass die Valvula Bauhini auf ihrer rechten Seite den normalen ins Darmlumen vorspringenden Wulst bildet, auf der linken Seite dagegen von einem runden, in jedem Durchmesser etwa 3 cm messenden Tumor eingenommen ist, der ins Darmlumen prominirt und dasselbe zu einem relativ schmalen Spalt verengt, der sich indessen vom Dünndarm her ohne Schwierigkeit passiren lässt. Besonders auffallend war die Anordnung der Schleimhautfalten des Coecum, was sich unmittelbar nach Eröffnung des frischen Präparats besonders gut erkennen liess, aber auch an der Abbildung einigermaassen deutlich hervortritt. Dieselben umgaben den Tumor gewissermaassen kreisförmig in ausgesprochen concen-

Digitized by Google

trischer Anordnung, so dass der Tumor von denselben umgriffen war und aus ihrer Mitte wie eine rothe Kuppe hervorragte. Sie waren stark gewulstet und, wie überhaupt alle Bestandtheile der resecirten Darmpartie, succulenter und voluminöser als normal.

An einer umschriebenen Stelle der dem Tumor gegenüberliegenden Darmwand, dem Coecum angehörig, findet sich eine kleine Geschwürsstelle (g), die ohne Zweifel durch die Reibung hervorgerufen war, welche der Tumor hier unter dem Einfluss der Darmmuscularis ausgeübt hatte. Das Mesocolon und das Mesenterium des unteren Dünndarmabschnittes war sehr verlängert, auffallend verdickt und zeigte an verschiedenen Stellen kleine oberflächliche Substanzverluste, die sicherlich durch die Insulte bei den stets sich wiederholenden Invaginationen, denen die Aufhängebänder des Darms folgten, hervorgerufen waren.

Ein in der Längsrichtung des Darmes in die Geschwulst geführter Schnitt erwies dieselbe als eine einkammerige Cyste, die mit breiigem, bräunlich gefärbtem Inhalt gefüllt war. Die Innenwand derselben hatte den Charakter der Darmschleimhaut, war nicht spiegelnd, mässig geröthet. Eine Communication mit dem Darmlumen bestand sicherlich nicht. Die mikroskopische Untersuchung des Cysteninhalts ergab, dass derselbe aus einer Menge feinster Fettsäurenadeln, einigen Cholestearinkrystallen und reichlichen feinen Fetttröpfchen bestand, welche meist an schmale, blasse, bisweilen kernhaltige cylindrische Bildungen vom Aussehen ausgelaugter Cylinderepithelien gebunden sind. Schleimtropfen oder Fäden finden sich nicht. Die Sackwand konnte natürlich am Besten so untersucht werden, dass die angelegten Schnitte gleichzeitig sie und die Rücken an Rücken mit ihr stehende Darmschleimhaut trafen. Von dem Befund giebt die betreffende Skizze (Taf. VX, Fig. 3) eine gute Vorstellung. Sie lässt erkennen, dass sich 2 Schleimhautflächen einander gegenüber stehen, deren Charakter nicht wesentlich verschieden ist.

Die Oberfläche des Sackes (Fig. 3a) ist von Cylinderepithel überzogen und bildet zahlreiche tubuläre Drüsen, zwischen denen spärliches lymphadenoides Gewebe nachweisbar ist, aber keine Darmzotten. Unter der Mucosa liegen zahlreiche Lymphfollikel und eine schmale Muscularis mucosae. Von der gegenüberstehenden

Digitized by Google

Schleimhaut des Darms (Fig. 3b), die den Charakter der Dünndarmschleimhaut minus Zotten hat, ist die Cystenwand durch Bindegewebe und eine ziemlich dicke Schicht unregelmässig verlaufender Muskelbündel getrennt. Dass diese Muskelbündel die Cyste nicht bloss an der dem Darmlumen gegenüberstehenden Seite, sondern allseitig umgeben, lässt sich am Besten auf einem zweiten Schnitt erkennen, der nicht von der auf der Höhe der Bauhini'schen Klappe liegenden Partie der Sackwand, sondern etwas weiter nach dem Dünndarm zu von dem flach aus der Darmwand hervortretenden Theil des Cystensacks entnommen wurde. Man erkennt hier deutlich, dass die Wand der Cyste sowohl auf dem dem Peritoneum als auf dem der Darmlichtung zugewandten Theil von unregelmässig angeordneten Zügen der Muscularis umgeben ist; die Cyste schiebt sich mit ihrem Pol in die Muscularis hinein, dieselbe gewissermaassen auseinanderdrängend.

Fälle, wie der im Vorstehenden beschriebene, gehören zu den grossen Seltenheiten. In der mir zugänglichen chirurgischen Literatur konnte ich an einschlägigen Arbeiten finden die von Nasse (1892) „Ein Fall von Enterokystom“ (Langenb. Archiv Bd. 45. S. 700), Kulenkampff, „Ein Fall von Enterokystom. Tod durch Darmverschlingung“ (Centralbl. f. Chir. 1888. S. 679), Kuzmik, Ein Fall von Darmcyste (Enterokystom) in der Sacralregion“ (Deutsche Ztschr. f. Chir. 1895, Bd. 41. S. 199). Völlig dem unserigen analog ist indessen von den genannten kein einziger.

In dem Fall Nasse hatte die Cyste etwa 80 cm oberhalb der Valvula Bauhini ihren Sitz, und zwar befand sie sich zwischen Darm und Mesenterialansatz. Der Darm ist an der Stelle der Cyste unterbrochen und endet blind oberhalb und unterhalb der Cyste. Diese selbst ist mit dünnflüssigem, rothbraunem, aus Zelldetritus, Blutkörperchen, etwas Blutpigment und Cholestearin bestehendem Inhalt erfüllt; sie ist einkammerig, an der Innenfläche „mit einem hohen, einschichtigen Cylinderepithel bedeckt, welches sich ähnlich dem Darmepithel in Papillen erhebt und schlauchförmige Drüsengänge in die Tiefe treibt“. Papillen und Drüsen sind weit weniger ausgebildet, als im Darm. Zwischen den Zellen liegen stellenweise reichlich Becherzellen; an den meisten Stellen aber fehlen sie. Das Verhalten der Darmmuscularis zur Cysten-

Digitized by Google

wand ist verschieden. An einzelnen Stellen geht die gesammte Darmmuscularis auf die Cystenwand über, an andern Stellen nur ein Theil derselben.

Bei dem von Kulenkampff bei einem 3jährigen Knaben beobachteten Fall sass die Cyste in dem Mesenterium ilei etwa 40 cm von der Coecalklappe entfernt. Eine Communication mit dem Darmlumen war nicht aufzufinden, der Inhalt ganz dünnflüssig und hell chocoladenfarben. Eine Untersuchung der Cystenwand wurde nicht vorgenommen.

Der von Kuzmik (1895) in der Dtsch. Ztschr. f. Chir. Bd. 41. S. 199 veröffentlichte Fall — „Ein Fall von Darmcyste (Enterokystom) in der Sacralregion" — betraf ein 17jähriges Dienstmädchen, das in ihrem 6. Lebensjahr bereits operirt worden war, aber eine secernirende Fistel in der Sacralregion zurückbehalten hatte. Der Tumor wurde für „eine günstig verlaufene, abgeschnürte Spina bifida" gehalten. Die Operation ergab indessen zweifellos, dass es sich um eine vom Darm ausgegangene Cyste handeln müsste. Die genau untersuchte Cystenwand ergab alle Bestandtheile des normalen Dickdarms; der Inhalt war dunkelbraunroth, nach Darminhalt riechend; unter dem Mikroskop bestand er aus Cylinderepithel mit körnigem Protoplasma, glatten Muskelelementen und Detritus. Die chemische Analyse ergab Amylum und Cellulose.

Alle bisher genannten Autoren beziehen sich auf eine Arbeit von Roth, Virchow's Archiv, Bd. 86, S. 371, „Ueber Missbildungen im Bereich des Ductus omphalo-mesentericus". Roth versteht unter Enterocystomen congenitale, mit Flüssigkeit gefüllte Säcke, deren Wand mehr oder weniger vollkommen die Structur des Darmcanals besitzt, und unterscheidet unter denselben zwei Gruppen, von denen die eine dadurch ausgezeichnet ist, dass „der ursprünglich normal gebildete Darmcanal in mehrere getrennte cystische Säcke getheilt ist" (hierher würde wohl der Fall Nasse gehören), während in der zweiten Gruppe die Darmcystome sich neben einem permeabeln Darmcanal befinden.

Roth selbst beschreibt mehrere Fälle, bei denen man mit grosser Wahrscheinlichkeit einen genetischen Zusammenhang zwischen Enterocystom und den Residuen des Ductus omphalo-mesentericus

Digitized by Google

annehmen konnte, weist aber selbst auf die mannigfaltigen Analogien zwischen den Darmkystomen und den Dermoidkystomen hin.

Auf eine weitere, in Virchow's Archiv Bd. 87, S. 275 (1882) erschienene Arbeit von Fraenkel „Ueber Cysten im Darmcanal", sowie auf die folgende Arbeit von Hueter hatte Herr Prosector Dr. Beneke die Güte mich hinzuweisen. Fraenkel beschreibt neben einer anderen Form kleiner, offenbar aus Lieberkühn'schen Drüsen hervorgegangener Cystchen der Darmwand, die uns hier nicht interessiren, auch ein Präparat, das von einem am 11. Tage nach der Geburt unter den Erscheinungen von Darmverschluss zu Grunde gegangenen Kinde stammte. Es fand sich am untersten Ende des Ileums eine Geschwulst, welche von annähernd kugeliger Gestalt, über $2^1/_2$ cm im Durchmesser hält und zwischen den Wandungen des erwähnten Darmstücks gelegen ist. Gegen die Serosa prominirt der Tumor nicht; an dem aufgeschnittenen Darm ragt die Geschwulst sehr stark gegen das Lumen des Ileum sowohl, als auch gegen das Coecum hin vor, wodurch die convex gegen das letztere gewölbte Bauhini'sche Klappe straff gespannt erscheint. Die mikroskopische Untersuchung des Cysteninhalts war in dem Fall Fraenkel s. Zt. unterblieben und bezüglich der Cystenwand konnte nachträglich nur festgestellt werden, dass dieselbe musculäre Elemente enthielt. Fraenkel, dem die Roth'sche Arbeit augenscheinlich nicht vorgelegen hat, enthält sich jedes bestimmten Urtheils über die Genese der fraglichen Cyste und stellt nur ihre congenitale Entstehung fest.

Hueter, „Beitrag zur Kenntniss der angeborenen Darmgeschwülste", Ziegler's Beiträge zur path. Anatomie, Bd. 19, S. 391 ff., beschreibt eine „kirschkerngrosse, unmittelbar an der Bauhini'schen Klappe sitzende, in das Darmlumen prominirende Geschwulst bei einem 10 Tage alten Kinde. Sie setzt sich zusammen aus einem grossen und mehreren kleinen, scheinbar von dem grossen völlig getrennten Räumen, welche die ganze Dicke der Darmwand durchsetzen. Die die Räume begrenzenden Wandungen haben alle Charaktere der Darmschleimhaut, Drüsen mit Becherzellen, Zotten, Lymphknötchen, Muscularis mucosae. Der Inhalt der Hohlräume besteht wesentlich aus Schleim". Hueter ist geneigt, die von ihm beschriebene Geschwulst als ein tuberculöses Adenom oder Cystadenom des Darms aufzufassen, das seine Entstehung einer Ent-

Digitized by Google

wicklungsstörung und Abschnürung eines Schleimhautabschnitts an der Bauhini'schen Klappe verdankt. Ein zweiter, kleinerer Tumor von sehr ähnlicher Beschaffenheit fand sich im Mesenterium, ähnelte also dem Sitze nach dem von Kulenkampff beschriebenen, freilich ungleich grösseren Tumor.

Aus der vorstehenden literarischen Uebersicht geht hervor, dass eine Einigung über die Genese der in Frage stehenden Tumoren bisher nicht erzielt ist. Auch aus dem nachfolgenden path.-anat. Gutachten, welches Herr Prosector Dr. Beneke mir nach Durchsicht unserer Präparate gütigst übersandte, dürfte sich ergeben, dass wir vor der Hand auf Vermuthungen angewiesen sind. Er schreibt mir Folgendes:

„Der Befund ergab, dass ein von der Darmschleimhaut vollkommen abgeschlossenes Enterocystom die Ursache der Stenose und Vorwölbung an der Valvula Bauhini ist. Da jede Andeutung einer Communication mit dem Darmlumen fehlt, namentlich auch der Sackinhalt völlig frei von Darminhaltmassen, speciell Bakterien ist, so kann die Sackwand nicht als Divertikel bezeichnet werden, gehört vielmehr in die Gruppe der sehr seltenen, vollkommen abgeschlossenen Enterokystome (Roth), welche unzweifelhaft einer Entwicklungsstörung ihre Entstehung verdanken.

In dieser Beziehung würde zunächst an eine Anomalie bei dem Schluss des Ductus omphalo-mesentericus zu denken sein; in zweiter Linie würde die Möglichkeit einer Keimversprengung nach Art der Dermoide der Haut in Frage kommen.

Der Ductus omphalo-mesentericus entspricht im Allgemeinen einer höher oben im Ileum gelegenen Stelle; allerdings kann sich diese in seltenen Fällen nach oben oder unten verschieben; immerhin aber würde das Zusammentreffen dieser Verschiebung gerade nach der Valvula Bauhini — einem Punkte mit an sich schon etwas verwickelten Entwicklungsvorgängen — mit der Bildung eines Enterocystoms um so auffälliger sein, als irgend welche Beziehungen des letzteren zum Nabel nicht vorliegen. Wäre thatsächlich eine Wachsthumsstörung im Sinne einer Missbildung des Ductus omphalo-mesentericus am Coecum in früheren Perioden erfolgt, so würde eine Fixation des Coecum in der Nähe des Nabels mindestens nicht unwahrscheinlich gewesen sein; in Wirklichkeit lag dasselbe genau an der normalen Stelle. Weitere Verschiebungen eines von der

Digitized by Google

Muscularis eingeschlossenen, durch Anomalien des Ductus omphalo-mesentericus entstandenen geschlossenen Enterokystoms nach anderen Darmabschnitten erscheinen so gut wie undenkbar.

Die Aehnlichkeit der Sackwandschleimhaut mit der Schleimhaut des Ileum unmittelbar vor der Klappe legt dem gegenüber die Annahme einer Entwicklung durch fötale Abschnürung eines Schleimhautstückes oder Versprengung eines organbildenden Keimbezirks aus den nächstbenachbarten Darmbezirken nach Analogie der Hautdermoide nahe. Zwischen diesen Möglichkeiten zu entscheiden ist unthunlich. Jedenfalls ist die vollkommene Ausbildung der Darmschleimhaut mit ihren Follikeln kein Gegengrund gegen die letztere Annahme; sehen wir doch auch bei Dermoiden der Haut (von denen der Ovarien und Hoden ganz abgesehen) sehr vollkommene Ausbildung der Dermaelemente nach physiologischem Typus. Für die Annahme einer Keimversprengung würde die, wenn auch geringe functionelle Differenz der Sackwand gegenüber der Darmwand sprechen; trotz ihrer Fähigkeit zur Schleimbildung (Becherzellen!) ist doch der Sackinhalt anscheinend völlig schleimfrei, ein Beweis dafür, dass die Sackwand offenbar den functionellen Erregungen der benachbarten Schleimhaut nicht in physiologischem Maasse unterworfen war; bei einer Keimversprengung würde dies eher verständlich sein, als bei einer in späteren Perioden des fötalen Lebens erfolgten Abschnürung eines Darmstückes. Für letztere Annahme würde ausserdem ein fassbarer mechanischer Grund vollkommen fehlen.

Demnach scheint die Annahme einer Kystombildung durch fötale Keimversprengung am wahrscheinlichsten. Es empfiehlt sich wohl, derartige Bildungen von den durch Störungen am Ductus omphalomesentericus entstehenden Enterokystomen (Roth) als Entodermoide (von Entoderm) zu sondern, wodurch gleichzeitig die Analogie der Haut zum Ausdruck kommen würde."

Ich möchte glauben, dass man sich dem Gewicht der von Beneke angeführten Gründe kaum wird verschliessen können. Ob die Keimversprengung, wenn wir eine solche annehmen wollen, aus dem benachbarten Ende des Dünndarms oder aus dem Anfangstheil des Dickdarms erfolgt ist, könnte nach einer oberflächlichen Betrachtung unserer Schnitte zweifelhaft erscheinen, da die Oberfläche der Sackwand keine Zottenbildung aufweist. Indessen ist das Vor-

Digitized by Google

handensein oder Fehlen von Darmzotten nicht das markanteste Merkmal, um Dünndarm- und Dickdarmwand zu unterscheiden, zum Mindesten nicht für die Grenzgebiete dieser Darmabschnitte. Legt man, wie wir es gethan haben, mikroskopische Schnitte durch die der Cyste entgegengesetzte normale Seite der Bauhini'schen Klappe und zwar in der Längsrichtung derselben (cfr. Tafel XV, Fig. 2), so erkennt man leicht, dass es eine sehr charakteristische und völlig scharfe Grenzlinie zwischen Dünndarm- und Dickdarmschleimhaut giebt. Diese Linie verläuft nicht etwa auf der Höhe

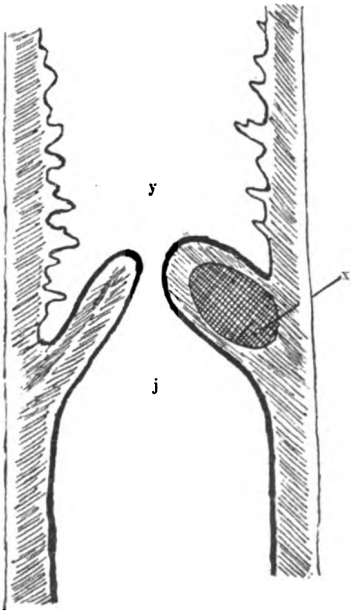

der Bauhini'schen Klappe, d. h. auf dem am weitesten gegen den Dickdarm vorspringenden First derselben (y), sondern sie liegt noch etwas weiter distal, nämlich etwa da, wo sich der Grund der Klappe zum Dickdarm umschlägt (x). Alles, was proximal von dieser Linie gelegen ist, zeichnet sich dadurch aus, dass 1. die Mucosa im Ganzen voluminöser, 2. die tubulären Drüsen tiefer und reichlicher, 3. sowohl die Ring- wie auch die Längsmusculatur gut ausgebildet ist, vor allem aber 4. durch eine ungemein reichliche Entwicklung der solitären Follikel, während in dem distalen Ab-

Digitized by Google

schnitt 1. die tubulären Drüsen weniger dicht, 2. die Längsmuskelschicht sehr spärlich entwickelt ist und die Follikel beinahe völlig fehlen. Darmzotten sind aber weder oberhalb noch unterhalb dieser, wir wiederholen es, völlig scharfen Linie vorhanden, während sie sich in den weiter nach oben gelegenen Darmabschnitten in der üblichen Anordnung vorfinden. Da nun das von uns untersuchte Enterokystom zwar keine Zotten trägt, im Uebrigen aber seinem Bau nach völlig der Dünndarmschleimhaut am untersten Ileumende entspricht und ganz besonders reichlich mit lymphatischen Elementen ausgestattet ist, da es endlich seinem Sitze nach, der ungefähr dem Punkt x (cfr. beistehende schematische Figur) entsprechen würde, durchaus dem Dünndarm angehört, von dessen Muscularis es allseitig umschlossen wird, so steht zum Mindesten das mit absoluter Sicherheit fest, dass es sich bei unserer Cyste um ein Derivat des Dünndarms handelt. Die Frage, ob dasselbe durch Keimversprengung oder durch Veränderungen am Ductus omphalo-mesentericus entstanden ist, wird selbstverständlich durch diesen Nachweis nicht tangirt. Ich neige mich, wie schon gesagt, der ersteren Annahme zu. —

So selten und werthvoll das gewonnene Präparat sein mag, so ist mit demselben das Interesse unseres Falles nicht erschöpft. Dasselbe ist vielmehr in vielleicht noch höherem Grade darin zu suchen, dass er mit völliger Sicherheit die Ursache der Invagination zu erkennen und gewisse Schlüsse für den Mechanismus der Invaginationen überhaupt gestattet. Er schliesst sich bezüglich der Ursache der Invagination mehreren in der Literatur verzeichneten Fällen an. Schon Braun (1886) in seiner bekannten Arbeit „Ueber die operative Behandlung der Darminvaginationen“ (v. Langenbeck's Arch. Bd. 33, S. 255) macht darauf aufmerksam, dass bei der Laparotomie wegen Invagination eine genaue Inspection der invaginirt gewesenen Partie auch deswegen nöthig sei, weil manchmal ein Tumor gefunden wird, der zur Entstehung der Invagination Anlass gab und dann ebenfalls entfernt werden muss. Braun kann unter 61 von ihm gesammelten operativ behandelten Invaginationen 8 Fälle anführen, bei denen ein derartiger Befund notirt war. 4 mal war der Charakter der Geschwulst decidirt gutartig, einmal zweifelhaft und einmal bösartig. Nur in dem von Czerny beobachteteten Fall, der auch in

Digitized by Google

der weiter unten citirten Arbeit von Steiner Erwähnung findet, konnte man die Invagination beseitigen und durch Resection des entsprechenden Darmstücks den Kranken dauernd von seinen Beschwerden befreien. Im vorigen Jahre hat Brunner (Bruns' Beitr. Bd. 25. S. 344, „Ein Beitrag zur Chirurgie und pathologischen Anatomie der Darminvagination") mehrere Fälle veröffentlicht, in denen bei Tumoren an verschiedenen Stellen des Darminneren eine Invagination zu Stande gekommen war. Hiller (Bruns' Beitr. Bd. 24. S. 509, „Ueber Darmlipome") hat aus der Literatur 14 Fälle von Darmlipomen zusammenstellen können, unter denen 9 mal Invagination, offenbar durch die Tumoren bedingt, entstanden war; 2 mal, in dem Fall von Ninaus und von Marchand hatte der Tumor in der Ileocoecalgegend seinen Sitz gehabt. Der Fall Marchands (Berl. klin. Wochenschr. 96. S. 135) kam zur Section, durch welche festgestellt wurde, dass es sich um „ein umfangreiches, subseröses Lipom handelte, welches sich in der Wand des Coecum und des angrenzenden Theils des Colon ascendens, dicht an der Valvula Bauhini entwickelt und das letztere stark ausgedehnt hatte. Hierdurch war die durch das Trauma herbeigeführte Invagination jedenfalls begünstigt worden". An derselben Stelle erwähnt Marchand eine Invaginato jejunalis, welche durch ein metastatisches Melanosarcom der Darmschleimhaut verursacht worden war. „An dem unteren Ende der etwa 15 cm langen Invagination fand sich eine ulcerirte, schwarzbraune Geschwulstmasse".

Dass ferner ein umgestülptes Meckel'sches Divertikel die Ursache von Darminvagination werden kann, ist durch die Zusammenstellung von Küttner (Bruns' Beitr. Bd. 21. S. 289) bekannt. Ebenso hat schon Leichtenstern darauf hingewiesen, dass Darmpolypen in etwa 6pCt. der Fälle die Ursache der Invagination gewesen sind.

Des Weiteren hat Steiner in einer Arbeit aus der Wölfler'schen Klinik (Bruns' Beitr. Bd. 22. Ueber Myome des Magendarmkanals) darauf hingewiesen, dass der Vorgang der Invagination auch bei Darmmyomen keineswegs selten zur Beobachtung kommt; unter 18 Fällen von Darmmyomen kam sie nicht weniger als 7 mal vor, und zwar „stülpte sich 6 mal das zuführende, den Polypen beherbergende Darmstück in das abführende."

Digitized by Google

Unser Fall schliesst sich den vorstehenden insofern an, als es sich auch bei ihm um eine gutartige Geschwulst der Darmwandung gehandelt hat. Im Allgemeinen wird man die Invagination nur bei den Tumoren der letzteren Gattung erwarten dürfen. Es sind zwar anscheinend auch Fälle vorkommen, in denen ein maligner Tumor des Darms zur Ursache der Invagination geworden ist (cf. den Fall von Krecke: Adeno-Carcinom der Ileocoecalklappe mit Invagination. Münch. med. Wochenschr. 1900. No. 2 und den oben erwähnten Fall von Marchand), indessen wird man bei diesen schon deshalb die Invagination zum Mindesten als Ausnahme betrachten dürfen, weil sie meist eine schnelle Infiltration der Darmwand, eine grössere Rigidität eines kleineren oder grösseren Abschnittes derselben herbeiführen, dann aber auch, weil sie im Allgemeinen, ganz besonders aber in der Ileocoecalgegend, meist frühzeitig das erkrankte Darmstück mit der Nachbarschaft, meist mit dem parietalen Bauchfell verlöthen. Die Invagination kann aber nur unter der Vorbedingung zu Stande kommen, dass die benachbarte Darmwand beweglich und leicht faltbar ist. Ihr Mechanismus kann nur der sein, dass die Darmmuskulatur in einem bestimmten Moment die prominente Geschwulst gewissermassen fängt und in derselben Weise in dem Darm weiter nach unten treibt, wie die Darmcontenta durch den Druck der Muscularis fortbewegt werden. Daher die Thatsache, dass fast ausnahmslos der den Tumor enthaltende Darmtheil in den nächst unteren Darmabschnitt eingestülpt wird, und dass die Geschwulst die Spitze des invaginirten Darmstücks zu bilden pflegt.

Auch in unserem Fall hatte sich die Invagination augenscheinlich durch den gleichen Mechanismus entwickelt. Man konnte unmittelbar nach Spaltung des resecirten Darmabschnitts und kann auch jetzt noch, obwohl weniger deutlich, erkennen, dass die stark gewulsteten Falten der Darmmucosa einen circulären Wall um den Tumor bildeten, aus dessen Mitte die Geschwulst in das Darmlumen prominirte, von dessen Falten sie umgriffen wurde. Selbstverständlich wird hierbei von den Schleimhautfalten nur die Wirkung der circulären Darmmusculatur auf das jeweilige Darmcontentum, in diesem Falle auf den Tumor der Darmwandung übertragen. Längsschnitte durch den normalen Dickdarm lehren das mit voller Deutlichkeit; denn sie lassen erkennen, dass die Ringmusculatur

Digitized by Google

den Wulstungen der Schleimhaut folgt, resp. dieselben vielleicht bilden hilft, indem sie, entsprechend den Darmhaustris Ausbuchtungen und Einziehungen gewissermaassen Wellenberge und Wellenthäler formirt.

Es ist des Weiteren ersichtlich, dass eine Invagination von grösserer Ausdehnung nur zu Stande kommen kann, wenn das Aufhängeband des Darms entweder a priori sehr lang und nachgiebig ist oder allmälig in die Länge gezogen wird. An einem kurzen Mesocolon muss auch die stärkste Anstrengung der Darmmuscularis zu Schanden werden. Wenn diese Forderung berechtigt ist, so ist es schwer begreiflich, dass die Ileocoecalgegend so besonders häufig der Sitz der Invaginationen ist. Und zwar ist es nicht sowohl die Invaginatio ileo-colica, d. h. die Einstülpung des Ileum durch die Coecalklappe, als vielmehr die Invaginatio ileo-coecalis, d. h. die Invagination mit Vorantritt der Valvula coli, welche einen ganz ungewöhnlich hohen Prozentsatz (44 pCt.) aller Invaginationen ausmacht. In der That fehlt es bis jetzt an einer ausreichenden Erklärung für diese Thatsache. Der von Rilliet betonte Umstand, dass die Anheftung des Coecums in der Fossa iliaca im frühen Kindesalter eine ausserordentlich lockere ist und dass das gesammte Colon eine schlaffe und sicherlich dehnbare Fixation aufweist, mag für die Prädisposition der ersten Lebensjahre und für die Möglichkeit der Dickdarmeinstülpung überhaupt immerhin von Bedeutung sein, wie es andererseits gewiss nicht gleichgültig ist, dass die häufigste Invaginatio ileo-coecalis zugleich an der Stelle sitzt, wo ein beweglicher Darmabschnitt in einen weniger beweglichen übergeht, aber eine vollgültige Erklärung für den Mechanismus der Invagination ist damit nicht erbracht; man würde sonst auch wohl schwerlich nach immer neuen Erklärungen suchen oder sich resignirt mit der Hypothese zufrieden geben, dass die Invagination dann zu Stande komme, wenn „ein aus irgend einem Grunde paretisch und bewegungslos gewordenes Darmstück bei lebhafter und kräftiger Peristaltik des zunächst darüber liegenden Stückes eingestülpt und damit zum austretenden Rohr des Intussusceptums“ wird. Eine solche Hypothese mag für die bekannten regellosen agonalen Darmeinschiebungen zu Recht bestehen, für die vitale Invagination reicht sie nicht aus, schon deswegen, weil die um-

Digitized by Google

schriebene Darmparese ein zu schwankender Begriff ist, um von ihm aus die mechanischen Bedingungen einer Invagination zu konstruiren.

Ich meine, die schon seit längerer Zeit bekannte Thatsache, dass gewisse gestielte Geschwülste Invaginationen veranlassen können, und die in den neueren Arbeiten sich immer mehr häufenden Beobachtungen, wonach gutartige Geschwülste der Darmwand die Einstülpung mechanisch bedingen können, müssen daran denken lassen, ob nicht die Valvula coecalis als solche, insofern sie ein mechanisches Hinderniss im Darm, gewissermaassen eine Art Tumor der Darmwand darstellt, für die Entstehung von Invaginationen verantwortlich gemacht werden kann. Unser Fall lehrt zur Evidenz, dass schon ein flacher Tumor der Klappe von der benachbarten Muskulatur des Colon ergriffen und nebst dem nachfolgenden Darm eingestülpt werden kann. Er lässt aber ferner vermuthen, dass der gleiche Mechanismus bereits zu einer Zeit periodisch erfolgte, — die Anfälle bestehen seit 11 Jahren, also seit dem 4. Lebensjahr — wo der Tumor wahrscheinlich wesentlich kleiner war als jetzt. Wenn es feststeht, dass gestielte Geschwülste und Geschwülste der Darmwand die Invagination mechanisch bedingen und in diesen Fällen nach zuverlässigen Beobachtungen die sogen. Spitze der Invagination, d. h. den tiefst gelegenen Punkt der Invagination einnehmen, wenn es ferner durch unseren Fall ausser Zweifel gestellt ist, dass schon ein relativ kleiner und flacher Tumor an der Klappe selbst den mechanischen Grund der Invagination abgeben kann und die Spitze des Invaginatums einnimmt, und wenn es endlich feststeht, dass bei der häufigen Form der Invaginatio ileocoecalis die Klappe selbst den tiefsten Punkt des Intussusceptums bildet, so ist die Schlussfolgerung naheliegend, dass in diesen letzten Fällen die, wenn auch geringe Prominenz, welche die Valvula ileocoecalis bildet, genügt, um von der Muskulatur des nächst unteren Dickdarmabschnitts (z. B. bei stärkeren peristaltischen Bewegungen des unteren Iliacalendes) gefangen und nebst dem nachfolgenden Darm invaginirt zu werden. Möglicherweise können zufällige Vorkommnisse, wie entzündliche Schwellungen oder Oedeme der Schleimhaut in Folge von katarrhalischen Zuständen, die Gelegenheitsursache für jenen Vorgang abgeben, womit zugleich die That-

Digitized by Google

Fig. 1.

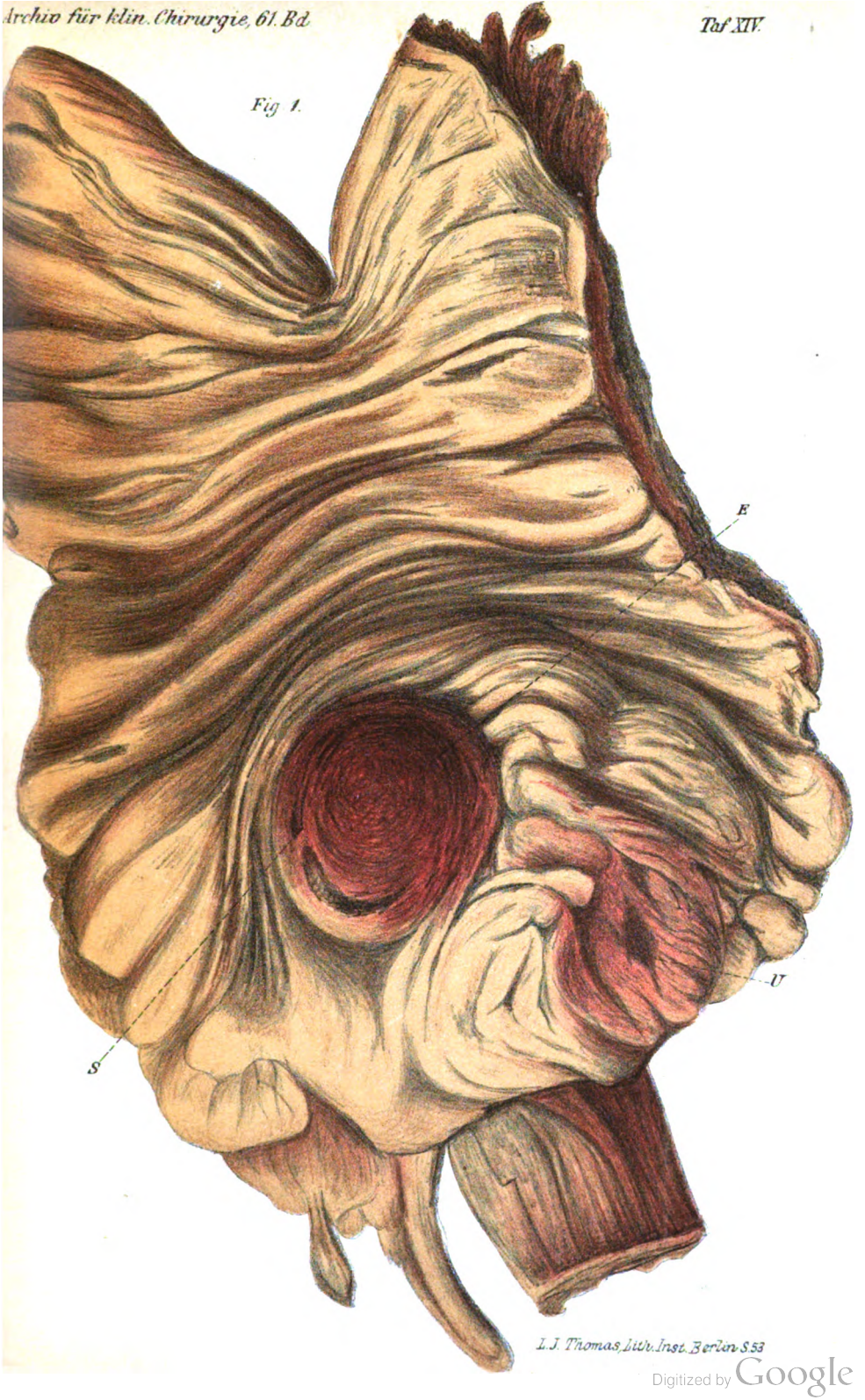

L. J. Thomas, Lith. Inst. Berlin S 53

Digitized by Google

Digitized by Google

Fig. 2.

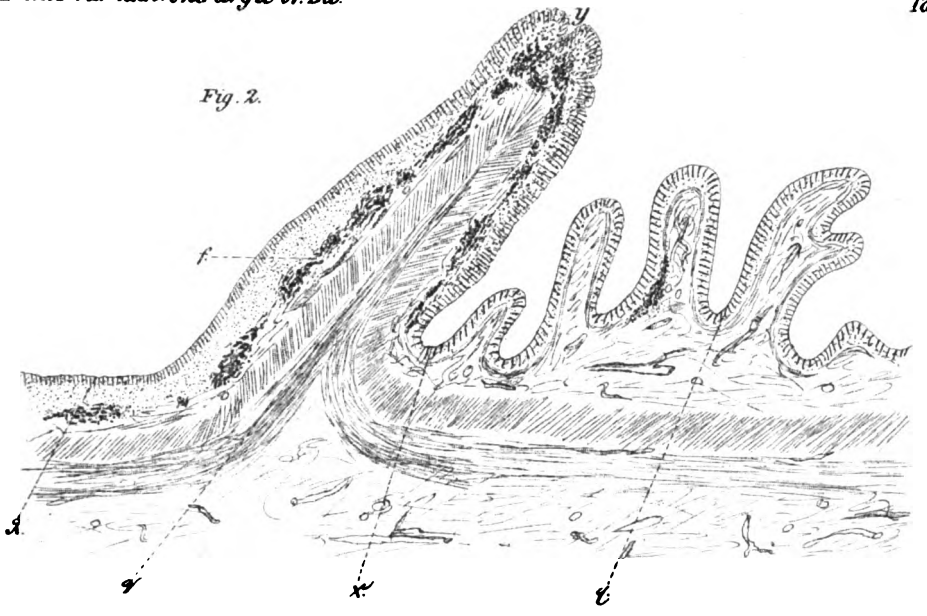

Fig. 3.

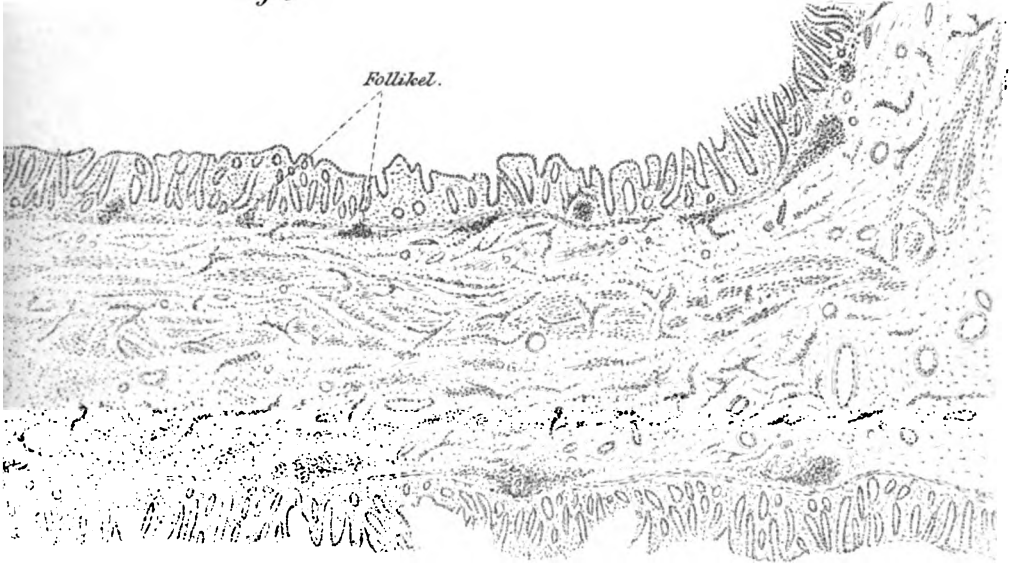

J. J. Thomas, Lith. Inst. Berlin S. 53.

Digitized by Google

Digitized by Google

sache, dass bei der Section sehr gewöhnlich an der Valvula ileocoecalis keine Veränderung mehr nachgewiesen werden kann, eine ausreichende Erklärung fände.

Es ist selbstverständlich, dass die Hypothese, die ich im Vorstehenden aufstelle, lediglich ein Versuch sein kann, die Vorgänge bei der Invaginatio ileo-coecalis zu erklären, dagegen für die verschiedenen an den höheren und tieferen Darmabschnitten vorkommenden Einstülpungen nichts bedeutet. Vielleicht ist es trotzdem der Mühe werth, sie weiterhin zu prüfen.

Erklärung der Abbildungen auf Tafel XIV, XV.

Fig. 1. Abbildung des frischen Präparats. Dickdarm in der Längsrichtung aufgeschnitten. E. Enterocystom. U. Ulceration auf der gegenüberstehenden Darmwand. S. Stenose an der Valvula, durch den Tumor hervorgerufen.

Fig. 2. Schnitt durch Cystenwand und entgegenstehende Darmwand.
a) Wandung der Cyste.
b) Wandung des Darms.

Fig. 3. Schematischer Längsschnitt durch die der Cyste gegenüberliegende Seite der Ileo-coecalklappe und des benachbarten Darmabschnitts. V. Valvula Bauhini. I. Ileum. C. Colon. f. Follikel y. First der Klappe. x. Grenze der Dünndarm- und Dickdarmschleimhaut.

Digitized by Google

LVI.

(Aus der Breslauer chirurg. Klinik des Prof. von Mikulicz.)

Ueber die Heilung der angeborenen Blasenspalte durch Plastik aus dem Dünndarm.[1]

Von

Dr. Willy Anschütz,

Assistenzarzt der chirurg. Klinik zu Breslau.

(Mit 7 Abbildungen.)

M. H.! Seit mehr als 50 Jahren bemühen sich Chirurgen aller Länder, ein Operationsverfahren für die Heilung der angeborenen Blasenharnröhrenspalte zu finden, welches allen Anforderungen möglichst gerecht wird. Die grosse Zahl der verschiedenen Operationsmethoden und die Häufigkeit, mit welcher sie modificirt werden, legen ein beredtes Zeugniss davon ab. Entweder war keines der angegebenen Verfahren ohne Nachtheile oder die Verschiedenartigkeit der einzelnen Fälle vom Blasenektopie zwingt eben den Operateur häufig dazu, Methoden je nach den Bedingungen im gegebenen Falle abzuändern oder sogar neu zu erfinden.

Hat man einen Fall von Blasenspalte zu operiren, so ist die Wahl der Operationsmethode mitunter nicht leicht.

In manchen Fällen, und von denen sei hier ausführlicher die Rede, sind einige der Methoden von vornherein ausgeschlossen. So ist es von grosser Bedeutung bei der Wahl der Operation, in welchem Alter die Kranken zu uns kommen. Sind es z. B. Kinder, älter als 8—9 Jahre, so macht die Trendelenburg'sche Synchondrosenspaltung schon Schwierigkeiten. Bei erwachsenen

[1] Auszugsweise vorgetragen am 2. Sitzungstage des XXIX. Congresses der Deutschen Gesellschaft für Chirurgie zu Berlin, 19. April 1900.

Digitized by Google

Patienten ist sie garnicht mehr anwendbar, weil die Durchschneidung der Knorpelfuge mit dem Messer nicht mehr möglich und ihre Durchmeisselung zu gefährlich ist (Trendelenburg (1).

Von noch grösserer Bedeutung ist aber die Grösse der missbildeten Blase, wenn wir uns über die Operation schlüssig werden müssen, welche wir vornehmen wollen. Handelt es sich um wirkliche Defecte der Blase bei erwachsenen Personen, wo jede Hoffnung auf weiteres Wachsthum ausgeschlossen ist, dann kommen alle die idealen Operationsmethoden in Wegfall, welche die Blase in sich vernähen und zu einem Hohlorgan gestalten wollen. Die idealen Methoden haben um so mehr Aussicht auf guten Erfolg, je grösser und besser ausgebildet das Organ ist — und umgekehrt.

Für die Fälle, wo ältere resp. der Kindheit entwachsene Patienten mit kleinen, defecten Blasen unsere Hülfe aufsuchen, haben wir demnach nur noch die Wahl zwischen den radicalen und den plastischen Methoden.

Die plastischen gehören zu den allerältesten Operationsmethoden der angeborenen Blasenspalte. Die Hautlappenplastik — zuerst ausgeführt von Roux 1852 — wurde später meist in der von Thiersch (2) modificirten Weise angewendet. Man hat jetzt wohl fast überall diese Art der Plastik verlassen: ein Reservoir wurde zwar durch die Operation geschaffen — aber ihm fehlte die Schleimhaut. Deshalb waren im Gegensatz zu den augenblicklichen die Dauererfolge der Operation im Allgemeinen sehr wenig zufriedenstellende. Da ein passendes plastisches Material zum Blasenersatz bisher fehlte, war man denn in den oben bezeichneten n. b. gar nicht so seltenen Fällen von defecten Blasen gezwungen, entweder die radicalen Methoden anzuwenden, oder aber die Patienten unoperirt wieder nach Hause zu schicken.

Sehen wir von älteren fast immer missglückten Versuchen ab, so kommen als radicale Verfahren nur die von Sonnenburg (3) und Maydl angegebenen in Betracht. Beide exstirpiren die Blase auch in den Fällen, wo eine directe Vereinigung der Spaltränder möglich wäre. Sonnenburg pflanzt die Ureteren in die Penisrinne und leitet den Urin in ein gut sitzendes Urinal. Diese Operation ist sehr einfach, ganz ungefährlich und bringt den Patienten in einen zufriedenstellenden Zustand. Nach seinen letz-

Digitized by Google

ten Veröffentlichungen im vorigen Jahre ist Sonnenburg auch nach einer langen Beobachtungsdauer der Fälle mit dem Erfolge seiner Operation zufrieden gewesen. Auch von anderen Chirurgen ist in dieser Weise vorgegangen worden (Niehans-Zesas (5)); einige Male wurde das Verfahren etwas modificirt (Segond (6), Duplay (7)). Die Operationen sind alle gut gelungen. Der grosse Vortheil dieser radicalen Methode ist ihre Kürze und Ungefährlichkeit, ihr Nachtheil das Fehlen des natürlichen Urinreservoirs und die daraus folgende völlige, — auch durch passende Apparate nicht reparabele — Incontinenz.

Die Maydl'sche Operation, die andere radicale Methode, besteht in der Exstirpation der Blasenwand mit der Implantation des Harnleiterdreieckes in die Flexura sigmoidea. Dieses Verfahren hat sich in den letzten 3 Jahren eine grosse Zahl von Freunden erworben. Und in der That die Erfolge sind zur Zeit geradezu überraschend günstige. Besonders überraschend dann, wenn man sich erinnert, wie wenig günstig die Resultate des Thierexperimentes ausgefallen waren, wie zögernd und vorsichtig Maydl's Operation nachgeprüft wurde. Sein Verfahren kann in jedem Fall von Blasenektopie angewendet werden, auch bei ganz rudimentären Blasen älterer Patienten. Es leitet den Urin in ein Reservoir; darin liegt ein Vorzug vor dem Sonnenburg'schen Verfahren. Und dies Reservoir ist auch mit Schleimhaut ausgekleidet und kann willkürlich geöffnet und entleert werden. In relativ kurzer Zeit ist der lästige Zustand der Ektopie beseitigt und zwar vermittelst einer einzigen Operation. Eine grosse Annehmlichkeit für den Patienten, wie für den Arzt scheint es mir auch zu sein, wenn die leidige Fistelbildung nach der Operation in der Regel vermieden wird. Die Erfolge sind recht ausgezeichnete zur Zeit; Mazel (8) berechnete 85 pCt. Heilungen bei einer Serie von 14 Fällen — und zählt man die bis heute operirten Fälle hinzu, so hat sich diese gute Procentzahl eher noch erhöht.

Um so wunderbarer mag es Manchem erscheinen, wenn danach noch eine neue Operationsmethode versucht wurde, von der von vornherein feststand, dass sie von den gleichen oder noch schwereren Vorwürfen getroffen wird, wie die früheren nicht radicalen Methoden. Ich meine, die von v. Mikulicz (9) und Rutkowski (10) angegebene Darmplastik bei Blasenektopie.

Digitized by Google

Die Vorwürfe werden sich beziehen auf das Fehlen der Continenz, auf complicirte Technik und die Nothwendigkeit mehrfachen Operirens, auf die vielfachen Fistelbildungen u. s. w. Als Herr Geheimrath von Mikulicz damals, vor nunmehr 2 Jahren, sich zu dem neuen Verfahren entschloss, trotz der günstigen Heilungen und functionellen Erfolge der Maydl'schen Operation, war das Misstrauen gegen dieselbe noch nicht wieder ganz verloren. Wie Tietze (11) schon in seiner eingehenden Arbeit über die operative Behandlung der angeborenen Blasenspalte an unserer Klinik berichtet hat, erlebten wir im Jahre 1895 einen Todesfall nach Implantation des Ureterdreieckes in das Rectum. Dieser erfolgte circa 4 Monate nach der Operation infolge von Pylenephritis und ist unabweislich auf eine Infection zurückzuführen, welche vom Darme aus in den Ureteren emporgestiegen. Zugegeben, dass dieses — bisher fast einzig dastehende — Missgeschick zum Theil auf die Verpflanzung der Ureteren in den Mastdarm, statt in die Flexur, zurückzuführen ist, oder dass vielleicht besonders ungünstige individuelle Verhältnisse vorlagen — eine dauernde Infectionsgefahr für die Nieren ist doch nach der Maydl'schen Operation vorhanden. Sie scheint ja viel geringer zu sein, als man früher annahm, aber sie besteht schliesslich doch, und wer weiss, ob sie nicht durch Darm- oder Rectalkatarrhe, durch Verstopfung etc. noch vermehrt wird?

Ausser dieser Gefahr ist an Maydl's Operation an sich auch noch das radicale verstümmelnde Vorgehen auszusetzen, welches ein gesundes, wenn auch missbildetes Organ exstirpirt. Wir würden nach Exstirpation grösserer Blasentumoren uns eher entschliessen die Ureterenimplantation in die Flexur vorzunehmen. Aber diese Methode für alle Fälle von Blasenektopie als das Normalverfahren anzusehen, können wir uns nur schwer entschliessen. Auch das viel ältere Sonnenburg'sche Verfahren schien uns zu radical zu sein und ist bei uns nicht angewendet worden.

Rutkowski (Mai 1898) uud v. Mikulicz (Juni 1898) kamen unabhängig von einander auf die Idee den Defect der Blase plastisch und zwar durch Schleimhaut zu decken. Diese Schleimhaut konnte nur vom Darm genommen werden.

Rutkowski hatte einen 12jährigen Patienten vor sich, bei

Digitized by Google

welchem 9 Jahre vorher zuerst die Trendelenburg'sche und dann die Rydygier'sche Operation ausgeführt worden war. Die Beseitigung der Blasenspalte war aber dennoch nicht gelungen, die Operationen waren erfolglos, bis auf die Bildung einer functionsfähigen Harnröhre. Rutkowski schaltete eine 6 cm lange Ileumschlinge aus und konnte mit ihr den Blasendefect decken. Er beendigte die Operation in einem Sitze. Dass er mit einer einzigen Operation auskam, lag wohl hauptsächlich daran, dass die Penisplastik bereits gemacht war und dass die Blase (man vergleiche die Abbildung) bereits eine der Norm mehr entsprechende Form eines, wenn auch kleinen (taubeneigrossen) Hohlorganes hatte. So brauchte er nur den Darmwandlappen als Deckel auf den Defect zu setzen. Abgesehen davon, dass wir, aus noch genauer zu erörternden Gründen, das einzeitige Operiren bei Blasenektopie für weniger gut halten, ist auch bei uns die Darmschlinge nicht in toto aufgerollt und als Deckel allein benutzt worden. Es wurde vielmehr das Lumen der Schlinge zum Theil der Blase angefügt und wie eine Kapuze auf sie aufgestülpt, so dass der neue Blasenraum etwas mehr als zur Hälfte aus Darmlumen besteht.

Herr Geheimrat von Mikulicz (9) hat den Patienten bereits am 2. December 1898 in der medicinischen Section der schlesischen Gesellschaft für vaterländische Cultur demonstrirt und im Centralblatt für Chirurgie eine kurze, vorläufige Mittheilung über ihn gemacht, die den Lesern derselben bekannt ist. Jetzt kann die Beobachtungszeit als abgeschlossen gelten und ich möchte mir erlauben Ihnen im Auftrage meines Chefs den Patienten heute vorzustellen.

Da es sich um ein neues Verfahren handelt, werde ich die Krankengeschichte des Falles etwas ausführlicher wiedergeben. Versucht man eine Operationsmethode zum ersten Male, so treten leicht Zwischenfälle ein, welche bei der Wiederholung des Versuches vermieden werden können — dies ist auch hier der Fall gewesen.

Digitized by Google

Krankengeschichte.

J. K—y., 18 Jahre alt, Aufnahme 7. 5. 98.

Angeborene vollständige Blasenharnröhren-Symphysenspalte.

Der Penis ist 6 cm lang, die Urethralrinne nimmt fast die ganze Breite des Penisrückens ein. Sie mündet in einen höher oben, in der Symphysengegend, gelegenen, fast halbgänseeigrossen, vorgewölbten Tumor, der zum Theil mit glänzend rother, zum Theil mit exulcerirter Schleimhaut bedeckt ist. Fast überall ist diese mit Eiter belegt. Es lassen sich an dem unteren seitlichen Theil zwei symmetrisch gelegene Oeffnungen sondiren, aus denen periodisch tropfenweise Urin abfliesst.

Das Scrotum ist normal entwickelt, der rechte Hoden fast hühnereigross, der linke wallnussgross. Der Nabel fehlt. Der Symphysenspalt ist 7 cm weit; der Abstand der Spinae anteriores superiores beträgt 23, der der Trochanteren 33 cm. Per anum ist nichts Abnormes zu fühlen. Patient ist sonst ganz gesund. Vom Urin werden 120 ccm aufgefangen. Er hat ein specifisches Gewicht von 1021, ist hellgelb trübe, alkalisch, setzt viel Sediment ab, enthält eine Spur von Eiweiss, keinen Zucker. Der aus den Ureteren aufgefangene Urin ist sauer.

Die Cystitis wurde mit Abspülungen, Jodoformpuderung und Argentum nitricum-Pinselungen behandelt und bald wesentlich gebessert.

18. 6. 98 Operation (Geh.-Rath von Mikulicz). Chloroformnarkose ohne Zwischenfall. Es wird $^1/_2$ cm oberhalb des oberen Blasenrandes ein 4 cm langer querverlaufender, und in der Mitte derselben, nach oben ein senkrechter, 8 cm langer Schnitt geführt. Das Peritoneum wird unter den üblichen Vorsichtsmaassregeln eröffnet und eine tiefe, schon dem Coecum nahe gelegene Ileumschlinge hervorgezogen. Ein 12 cm langes Stück dieser Schlinge wird in Zusammenhang mit ihrem Mesenterium ausgeschaltet. Das nach oben gelegene Ende wird mit doppelter Seidenschnürnaht verschlossen, das abwärts, analwärts, gelegene Ende am Schlusse der Operation mit Seidennähten im unteren Wundwinkel fixirt (s. Fig. 1). Die beiden anderen Darmlumina, welche an Ort und Stelle geblieben, waren abgeklemmt und dann mit Catgutligaturen verschlossen worden. Diese Ligaturen bleiben liegen. Die Continuität des Darmrohres wird äusserlich durch eine einreihige Seidennaht wieder hergestellt, das Darmlumen bleibt darunter von beiden Seiten verschlossen. Verschluss der Bauchwunde in 2 Etagen. In dem unteren Wundwinkel liegt ein Jodoformgazetampon und das offene Ende der total ausgeschalteten Schlinge. Zinkpaste, Tücherverband. Patient wird im Bett schräg gelagert, um das Abfliessen des Urins nach unten zu sichern.

Das Ganze war nur eine Voroperation, welche bezweckte, eine Darmschlinge auszuschalten, sie abzuleiten nach aussen und nun zu beobachten, was aus ihr wurde. Das Schicksal ausge-

Digitized by Google

schalteter Schlingen lässt sich nicht bestimmt voraussagen. Man hat es nicht immer sicher in der Hand, in dem einen Falle die Darmschleimhaut schwinden, im anderen sie weiter functioniren zu lassen. Herr Geheimrath von Mikulicz hat bei früher angestellten derartigen Versuchen wiederholt das ganze Darmstück zu einem dünnen Strange zusammenschrumpfen sehen. Aehnliches hat Obalinski (12) bei einer Patientin und wohl auch Rutkowski bei seinen Thierversuchen beobachtet. Wir hielten es deshalb für nothwendig, erst die eventuell eintretenden Veränderungen der Schlinge abzuwarten, ehe wir sie zur Plastik gebrauchten.

Fig. 1.

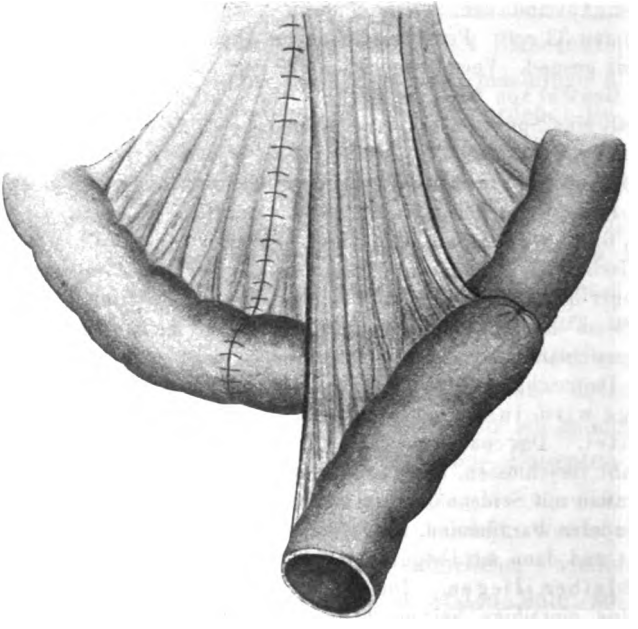

Jetzt folgt nun einer der Zwischenfälle, welche bei der Wiederholung der Operation sicher vermieden werden würden: Patient bekam einen Ileus! Es waren, wie oben erwähnt, die beiden zusammengehörigen Darmenden mit einander vereinigt worden, ohne dass vorher die Catgutligaturen gelöst worden wären. Dadurch wurde auf bequeme Weise das Austreten von Darminhalt während der Operation vermieden und sehr einfach

Digitized by Google

und schnell eine sehr wenig gefährdete Darmvereinigung erreicht.

Beim Thier haben sich derartige viel schwerere Eingriffe als ungefährlich herausgestellt. Die dünnen Catgutligaturen mussten binnen wenigen Tagen resorbirt sein, dann war die Passage wieder frei; das Passagehinderniss war ganz vorübergehend. Wollte man einmal den Versuch wagen, die Ergebnisse des Thierexperimentes auf den Menschen zu übertragen, so war hier der gegebene Fall dafür, wo bei gesundem Darm eine totale Ausschaltung vorgenommen wurde.

Ein rein mechanischer Darmverschluss lag hier vor, ohne jede Quetschung, welcher, wenn eine volle Analogie mit dem Thierexperiment besteht, nicht hätte zu Ileuserscheinungen führen sollen (Kirstein [13], Kader [14], Reichel [15]). Und doch kam es bei unserem Patienten zu offenbaren Ileussymptomen.

Man könnte einwerfen, dass der Zustand nur ein Pseudoileus, eine peritonitische Darmlähmung gewesen sei. Doch spricht hiergegen das Fehlen der Druckempfindlichkeit und der vermehrten Pulsfrequenz, ferner die Sterilität des peritonealen Ergusses und drittens, worauf besonders Werth zu legen ist, die schnelle Wendung zum Besseren nach der Operation, welche das Hinderniss beseitigte.

Die Darmlähmung infolge von Peritonitis wird durch die Operation fast ausnahmslos ungünstig beeinflusst. Wir neigen mehr der Ansicht zu, welche auch durch manche andere klinische Erfahrung befestigt wird, dass die Ergebnisse dieser Thierexperimente nicht stricte auf die menschliche Pathologie übertragen werden können.

19. 6.—21. 6. 98. Täglich zunehmende Schmerzen, sich häufendes, vermehrtes Erbrechen zuerst galliger, später deutlich hämorrhagischer Massen[1]), quälender Singultus. Die Indikanmenge nimmt constant zu; Stuhl und Winde fehlen. Das Abdomen ist nicht druckempfindlich. Kein Fieber, Puls 80—100.

Mittag 2 Uhr am 21. 6. wird zur Operation geschritten (Geh.-Rath von Mikulicz). Chloroformnarkose ohne Zwischenfall. Nach Eröffnung der früheren Laparotomiewunde findet sich im Abdomen eine reichliche Menge klarer, hellgelber Flüssigkeit. Es werden Agarculturen angelegt, auch aus der Tiefe des Abdomens wird auf Agar geimpft: alle Culturen bleiben bis

[1]) Auf das hämorrhagische Erbrechen bei Ileus hat Tietze aufmerksam gemacht (16).

Digitized by Google

auf das Wachsthum einiger Verunreinigungen steril. Die Serosa ist überall spiegelnd und glänzend. Auch die Stelle der circulären Darmnaht sieht gut aus. Bei der Untersuchung dieser Schlinge fühlt man deutlich, dass ihr Lumen noch immer verlegt ist. Darauf wird diese Darmpartie vorgelagert, durch Perltücher von der freien Bauchhöhle abgeschlossen und ein Längsschnitt über der genähten Partie geführt. Nach Eröffnung der Schleimhaut zeigt sich, dass ein kleines Lumen doch schon besteht. Die ursprüngliche Weite wird wieder hergestellt und der Längsschnitt im Sinne der Pyloroplastik quer vereinigt und so eine breite Communication zwischen beiden Darmabschnitten herbeigeführt. Die Bauchwunde wird nur zum kleinsten Theile vernäht, mehrere Jodoformgazebeutel werden in die Umgebung der gefährdeten Schlinge gelegt und nach aussen geleitet.

22. 6. 98 Flatus. Kein Erbrechen mehr.

27. 6. Es bildet sich eine Darmfistel, aus der sich reichlich Stuhl entleert. Der Patient wird deshalb in das permanente Bad gelegt.

Die ausgeschaltete Schlinge entleert eine mässig grosse Menge dicken, alkalischen Schleimes von grauweisslichem Aussehen und gallertiger Consistenz: sie fasst zur Zeit 30 ccm Wasser[1]).

Als die Kothfistel sich geschlossen und der Patient wieder gut zu Kräften gekommen war, konnte die zweite Operation vorgenommen werden: die Vereinigung eines Theiles der Blase und des Darmes.

23. 7. 98 Operation (Geh. Rath von Mikulicz). Ruhige Chloroformnarkose. Es wird der obere Blasenrand frei abpräparirt und mobilisirt. Darauf wird das zwischen Blase und Darmöffnung gelegene Narbengewebe entfernt (Fig. 2). Nun kann der Rand der Blase mit dem Darmrande ohne Schwierigkeit vereinigt werden. Ein Drittel der Schlingenperipherie wird mit einem möglichst grossen Theil des freigemachten Blasenrandes mit Silberdraht exact vernäht. Dadurch erhält die Blase eine etwas mehr abgerundete Gestalt und wird ein wenig nach oben gezogen. Den nicht vernähten Theil des Blasenrandes, welcher vorher abpräparirt wurde, fixiren starke Silbernähte an die Haut. Durch einen pelottenartig wirkenden Verband wird die Blase nach dem Abdomen zu gedrückt.

In den nächsten Monaten entstand allmälig ein vollkommener, leicht reponibler Prolaps der ausgeschalteten Darmschlinge. Ihr Lumen erweiterte sich dadurch, die Schleimhaut blieb jedoch dabei vollkommen rein.

Als nächste Operation folgte erst vier Monate später die Penisplastik.

---

[1]) Bisher existirt nur eine einzige Beobachtung über die totale Ausschaltung eines gesunden Darmstückes beim Menschen (Obalinski 12).

Digitized by Google

5. 12. 98 Operation (Geh.-Rath von Mikulicz). Unruhige Chloroformnarkose. Die Urethralschleimhaut wird in ihrer ganzen Länge bis zur Blase hinauf umschnitten und vorsichtig an den Rändern abpräparirt, und zwar so weit, bis die Lappen zur Bildung einer Harnröhre bequem ausreichen. Da die Spannung auf dem Dorsum penis die Vereinigung der Weichtheile über der neugebildeten Urethra verhindert, wird auf der Unter-

Fig. 2. Fig. 3.

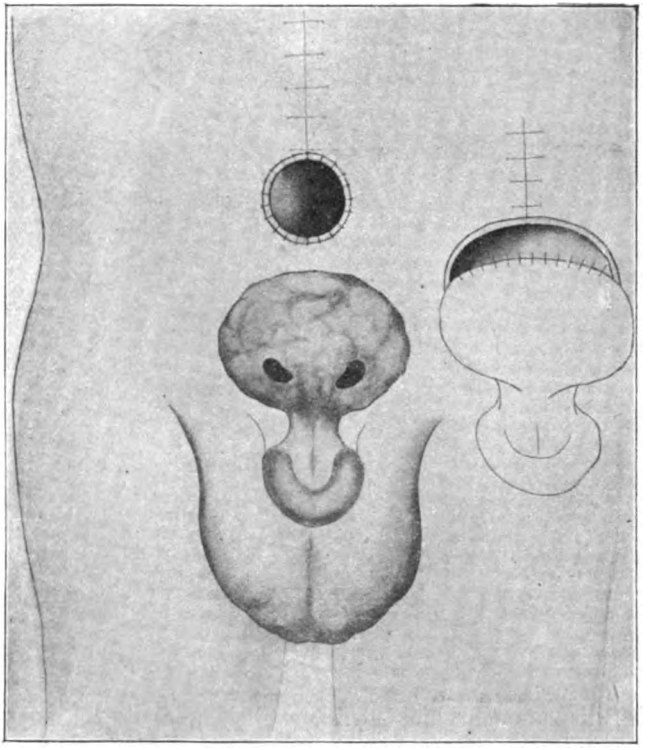

seite zwischen den beiden Corpora cavernosa penis vorsichtig ein bis auf das Corpus cavernosum urethrae vertiefter Schnitt geführt. Jetzt lassen sich die beiden Penishälften leicht und ohne jede Spannung auf dem Rücken zusammenklappen. Die Urethra wird mit Catgut (Lembert'sche Naht, Knoten nach innen) genäht. Die Corpora cavernosa werden durch versenkte Catgutnähte aneinander gebracht, die Hautränder schliesslich mit feinem Silberdraht vereinigt und der Schnitt auf der Unterseite wird mit Jodoformgaze

Digitized by Google

tamponirt. Der Patient wird wieder im Bett schief gelagert und die Nahtlinie permanent mit warmer Borsäurelösung irrigirt[1]).

18. 12. Entfernung aller Näthe; überall ist glatte Heilung erfolgt, so weit genäht war.

Am 22. 1. 99 war auch auf der Unterseite des Penis vollkommene Vernarbung eingetreten.

Fig. 4.

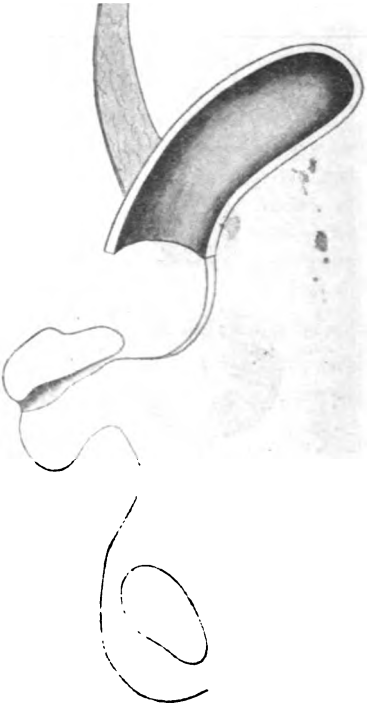

Es war nunmehr blos noch die Blasenplastik zu machen. Ein halbes Jahr lang hatten wir die ausgeschaltete Schlinge beobachtet; sie war im besten Ernährungszustande geblieben, sogar deutlich hypertrophisch geworden. Auf der flächenhaft ausgebreiteten Harnblase sass wie eine Kapuze die Darmschlinge (Fig. 4)

[1]) Anmerkung: Es fand sich erst hinterher, dass diese ebenso einfache, wie zuverlässige Methode der Plastik bei Epispadie bereits im Jahre 1896 auf dem XXV. Congress der Deutschen Gesellschaft für Chirurgie von Küster angegeben und empfohlen worden ist.

Digitized by Google

auf. Wir hatten jetzt eine grosse Darm-Harnblase, welche in ihrem oberen Theil bereits die Gestalt eines Hohlorganes besass. Da die directe Vereinigung der Spalträndер nun leicht gelingen musste, konnte die Plastik, wie früher (11) nach der erprobten Schlange'schen (17) Methode vorgenommen werden. Nur im Verlauf des Spaltes bestand ein Unterschied gegenüber früheren

Fig. 5. Fig. 6.

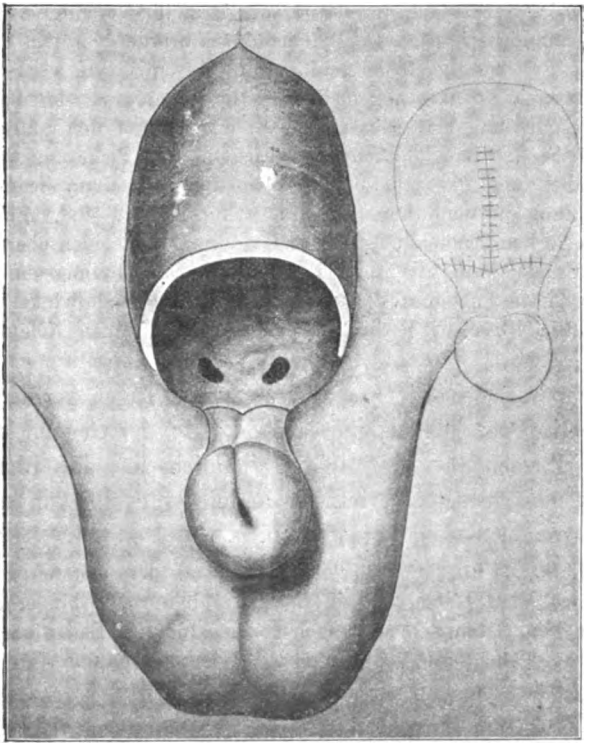

Fällen: während er in der Norm längs verläuft, sowohl was die Bauchdecken, als was die Blase betrifft, war der Spalt hier in der Blase im Wesentlichen quer gerichtet (Fig. 5), der Bauchdeckenspalt dagegen ebenfalls längs. Dadurch machten sich einige kleine Aenderungen in der Anlegung der Naht nothwendig.

4. 2. 99 Operation (Geh.-Rath von Mikulicz). Unruhige Chloroformnarkose.

Digitized by Google

Der Darm wird im oberen Wundwinkel lospräparirt, das Peritoneum dazu eröffnet und die ausgeschaltete Schlinge sammt ihrem Mesenterium frei gemacht, darauf die Blase in ihren seitlichen unteren Partien von ihrer Unterlage abgelöst (Fig. 5). Jetzt werden querverlaufende Nähte (Catgut) gelegt, welche die Darmwand in der Längsrichtung zusammenziehen und vereinigen (Fig. 6). Durch eben diese Nähte wird die Harnblase herangezogen und mehr und mehr von der Darmschlinge, wie von einer Glocke, überdeckt. Als die Spannung dieser Nähte zu gross wurde, war nur noch ein kleiner querverlaufender Spalt am Blasenhalse übrig geblieben, welchen in querer Richtung zu vereinigen leicht gelang. Danach wird die Blase in die Tiefe versenkt und die Bauchhaut über ihr vereinigt. Zwei seitliche Entspannungsschnitte von Halbmondform werden von den Symphysenknochen bis etwa zur Nabelhöhe geführt, die Musculi recti werden gelockert und ihre Insertionspunkte abgemeisselt. Die Vereinigung der Bauchdecken gelingt danach ohne jede grössere Spannung bis auf den unteren Wundwinkel. Naht der Bauchdecken in 2 Etagen. Zur Sicherung werden noch 3 Plattennähte angelegt. Die unterste liegt ganz subcutan, sie zieht in rein querer Richtung die Wundränder zusammen, ihre Platten sind sagittal gestellt und liegen in dem Entspannungsschnitt, während die beiden oberen Plattennähte mehr medial auf der Haut liegen. Die Entspannungschnitte werden mit Jodoformgaze tamponirt. Auch in den oberen Wundwinkel kommt ein Tampon. Die Blase wird vom Vertex aus durch einen Nélaton-Katheter drainirt.

Die Operation verlief gut; nach einigen Tagen geringer Fieberanfälle stellte sich jedoch eine Urinfistel in der Gegend der linken untersten Plattennaht ein. Wahrscheinlich ist die Blase durch Decubitus oder directe Verletzung an dieser Stelle von der untersten Plattennaht beschädigt worden.

24. 2. 99. Entfernung der untersten und der obersten Plattennaht. Um das Klaffen der Naht in der Mittellinie zu verhindern, wird eine verstellbare Doppelklammer mit umgebogenen, stumpfen Enden angelegt. Die Metalltheile, welche aufliegen, werden mit Schwarzsalbe unterfüttert, um Decubitus zu vermeiden.

Der Urin war sowohl durch den Katheter am Blasenscheitel, wie durch einen Urethralkatheter abzuleiten versucht worden, er floss jedoch zum grössten Theil aus der Fistel am Blasenhalse ab. Der obere Katheter wurde entfernt, ohne dass eine Fistel entstand. Viel Mühe machte dagegen die Beseitigung der unteren Fistel. Mehrfach wurde sie mit dem Thermokauter verschorft und mit Lapis energisch geätzt. Auch wurde sie ausgekratzt und genäht. Schliesslich schritt man zur Excision und Naht — trotz alledem blieb der vollständige Heilerfolg aus. Zuletzt trug der Patient

Digitized by Google

einen bruchbandartigen Gürtel, an welchem eine Pelotte angebracht war, welche die Fistel und zugleich die Urethra comprimirte[1]). Dadurch wurde er für eine Stunde etwa continent. Ohne diesen Apparat floss der Urin spontan ab, und zwar zum grössten Theil durch die Harnröhre, zum kleinsten aus der Fistel. Die

Fig. 7.

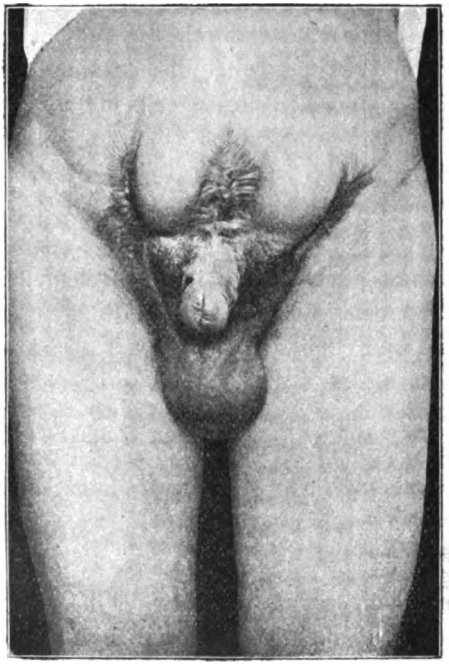

Blase fasste, wenn man unter gelindem Drucke Wasser einspritzte, etwa 100 ccm.

Pat. wurde im October 1899 auf einige Wochen nach Hause geschickt und kehrte im December in die Klinik zurück. Die Fisteln waren alle geschlossen, der Urin wurde alle Stunden aus der Blase gelassen dadurch, dass die Pelotte gelüftet wird. Ende December wurde eine kleine Fistel beobachtet, welche aber nach Anfrischung und Naht sofort sich schloss. Andere kleine Fisteln

[1]) Anmerkung: Der Apparat ist abgebildet bei Tietze l. c. S. 32. Das Princip desselben stammt von Billroth.

Digitized by Google

verschwanden sofort nach energischer Lapisätzung. Seit Februar hat sich keine Fistel wieder gezeigt.

M. H., gestatten Sie mir nun, Ihnen den Patienten vorzustellen!

Sie sehen an der Stelle der beschriebenen Schnitte breite Narben (Fig. 7). Patient trägt seit 2 Monaten[1]) eine federnde Penisquetsche, welche ihm ermöglicht, den Urin $1^1/_4$—$1^1/_2$ Stunde lang zu halten. Dem Pelottenapparat, den er als unbequem empfand, hat er dieses anscheinend rohe Instrument vorgezogen. Wie Sie sich überzeugen können, hat der constante Druck der Haut des Penis nicht geschadet, nie ist Decubitus bemerkt worden. Ein ähnlicher federnder Apparat ist bereits einmal von Simon (18) angewendet worden. Wenn wir den Druck der Quetsche aufheben, spritzt der Urin in dickem, kräftigem Strahle aus dem Orificium externum urethrae. Der Urin ist dauernd stark sauer, frei von Eiweiss, Zucker und Pepton, enthält aber reichlich fadenziehenden Schleim. Im Sediment finden sich spärliche Leukocyten, einige Plattenepithelien und Schleimfäden. Auf Darmfermente wurde wiederholt untersucht, aber ohne positives Ergebniss. Patient vermag mit Hülfe des Apparates ca. 50—60 ccm Urin in der Blase zu halten. Spritzt man unter gelindem Druck Wasser in die Blase hinein, so können etwa 110 ccm ohne Schwierigkeiten eingebracht werden.

Noch einmal zum Schluss möchte ich hervorheben, dass wir nach wie vor Werth auf das mehrzeitige Operiren bei den Blasenspaltoperationen legen, weil wir glauben, so den Verlauf der einzelnen, zum Theil recht complicirten Eingriffe besser beobachten und beherrschen zu können. Ferner möchte ich auch noch einmal aussprechen, dass wir die Darmplastik keineswegs für das Normalverfahren bei Blasenektopie halten. Es bleibt allein für diejenigen Fälle reservirt, bei welchen wirkliche Defecte des missbildeten Organes bei erwachsenen Patienten bestehen, bei welchen man nicht gern eine der radicalen, verstümmelnden Methoden anwenden möchte. Für alle anderen Fälle würden wir zunächst noch an den älteren,

---

Anm. Nunmehr 5 Monaten.

Digitized by Google

idealen Verfahren festhalten, welche eine directe Vereinigung der Spaltränder auf die eine oder die andere Weise versuchen, welche uns wiederholt schon zufriedenstellende Erfolge geliefert haben.

Literaturangabe.

1. Trendelenburg, Langenbeck's Archiv. Bd. 43. 1892. S. 399, 418.
2. Thiersch, Verhandlungen der Deutschen Gesellschaft für Chirurgie. 1875.
3. Sonnenburg, Verhandlungen der Deutschen Gesellschaft für Chirurgie. 1882. Deutsche medicinische Wochenschrift. 1899. No. 14.
4. Maydl, Wiener medicinische Wochenschrift. 1894. No. 25—29.
5. Zesas, Centralblatt für Chirurgie. 1887. S. 137.
6. Segond, Annales des maladies des organes génito-urinaires. Bd. VIII. No. 4. 1890.
7. Duplay, Archives générales. 1894. p. 322.
8. Mazel, Beiträge zur klinischen Chirurgie. XXIII. 1899.
9. v. Mikulicz, Centralblatt für Chirurgie. 1899. No. 22. Deutsche medicinische Wochenschrift. 1899. No. 9.
10. Rutkowski, Centralblatt für Chirurgie. 1899. No. 16.
11. Tietze, Beiträge zur klinischen Chirurgie. XVIII. 1897.
12. Obalinski, Centralblatt für Chirurgie. 1896. S. 809.
13. Kirstein, Deutsche medicinische Wochenschrift. 1889. No. 49.
14. Kader, Deutsche Zeitschrift für Chirurgie. Bd. 33. 1892.
15. Reichel, Deutsche Zeitschrift für Chirurgie. Bd. 35. 1893.
16. Tietze, Deutsche Zeitschrift für Chirurgie. Bd. 45. 1897.
17. Schlange, Verhandlungen der Deutschen Gesellschaft für Chirurgie. 1891.
18. G. B. Schmidt, Beiträge zur klinischen Chirurgie. Bd. VIII. 1891.

Digitized by Google

Druck von L. Schumacher in Berlin.

Digitized by Google

t 21

GENERAL LIBRARY,
UNIV. OF MICH.
AUG 18 1900

ARCHIV

FÜR

KLINISCHE CHIRURGIE.

BEGRÜNDET

von

Dr. B. von LANGENBECK,

weil. Wirklichem Geh. Rath und Professor der Chirurgie

HERAUSGEGEBEN

VON

Dr. E. v. BERGMANN,
Prof. der Chirurgie in Berlin.

Dr. C. GUSSENBAUER,
Prof. der Chirurgie in Wien.

Dr. W. KÖRTE,
Prof. in Berlin.

EINUNDSECHSZIGSTER BAND.

VIERTES HEFT.

Mit 4 Tafeln Abbildungen und Figuren im Text.

(Schluss des Bandes.)

BERLIN, 1900.

VERLAG VON AUGUST HIRSCHWALD.

N.W. Unter den Linden No. 68.

Digitized by Google

Verlag von **August Hirschwald** in Berlin.

Soeben erschien:

Lehrbuch
der
speciellen Chirurgie
für Aerzte und Studirende
von
Geh. Med.-Rath Prof. Dr. **Franz König.**
Siebente Auflage. Drei Bände. gr. 8.
Mit Holzschn. 1898/1900. 44 M.

Leitfaden
für die
chirurgische Anatomie
von Dr. **E. Juvara.**
1899. gr. 8. Mit 183 Textfig. 8 M.

Geschichte der Chirurgie
und ihrer Ausübung
Volkschirurgie — Alterthum — Mittelalter — Renaissance.
Von
Dr. E. Gurlt,
Geh. Med.-Rath, Prof. der Chirurgie.
Drei Bände.
Mit 28 Tafeln mit Abbildungen von Instrumenten und Apparaten, 6 Bildnissen und 19 anderen Abbildungen. gr. 8. 1898. 96 Mark.

Die Traumen
der
männlichen Harnröhre.
Historische, anatomische und klinische Untersuchung
von Prof. Dr. **M. A. Wasiliew.**
I. gr. 8. Mit 9 Fig. 1899. 4 M.

Die
gonorrhoische Gelenkentzündung
nach Beobachtungen der chirurgischen Universitätsklinik in der kgl. Charité zu Berlin
von Dr. **Erich Bennecke.**
Mit einem Vorwort
von Geh. Rath Prof. Dr. König.
1899. gr. 8. 1 M. 20 Pf.

Zur Frage:
Wann sind Gallensteinkranke zu operiren?
Von Primararzt Dr. **Franz Fink** (Karlsbad).
1899. gr. 8. 1 M.

Verlag von **August Hirschwald** in Berlin.

Soeben erschien:

Atlas
klinisch wichtiger
Röntgen-Photogramme,
welche im Laufe der letzten 3 Jahre in der Kgl. chirurg. Universitäts-Klinik zu Königsberg i. Pr. aufgenommen wurden.
Herausgegeben
von
Prof. **Freiherr von Eiselsberg**
und
Dr. **K. Ludloff.**
1900. 4. Mit 37 Tafeln. 26 Mark.

Die chirurgische Behandlung
von
Hirnkrankheiten
von **Ernst von Bergmann.**
Dritte neu bearbeitete Auflage.
1899. gr. 8. Mit 32 Holzschn. 15 M.

Pathologisch-anatomische
Diagnostik
nebst Anleitung zur Ausführung von Obductionen sowie von pathologisch-histologischen Untersuchungen
von Professor Dr. **Joh. Orth.**
Sechste durchgesehene und vermehrte Auflage.
1900. gr. 8. Mit 411 Abbildgn. 16 M.

Elemente
der
pathologisch-anatom. Diagnose.
Anleitung
zur rationellen anatomischen Analyse
von Prof. Dr. **Oskar Israel.**
Zweite Aufl. 1900. kl. 8. Mit 21 Fig. im Text. 3 M.

Die subkutanen Verletzungen
der Muskeln.
Von Stabsarzt Dr. **Knaak.**
1900. gr. 8. Preis 3 Mark.
(Veröffentlichungen aus dem Gebiete des Militär-Sanitätswesens. Herausgegeben von der Medicinal-Abth. des Königl. Preuss. Kriegsministeriums. 16. Heft.)

Digitized by Google

Verlag von **August Hirschwald** in Berlin.

Soeben erschien:

Lehrbuch
der
SPECIELLEN CHIRURGIE
für Aerzte und Studirende
von Geh. Med.-Rath Prof. Dr. **Franz König.**
Siebente Auflage. III. Band. gr. 8. Mit 134 Holzschn. 1900. 14 M.
Preis des nun vollständigen Werkes 44 M.

Die specielle Tuberculose
der Knochen und Gelenke
auf Grund von Beobachtungen der Göttinger Klinik.
I. Das Kniegelenk
bearbeitet von Geh. Med.-Rath Prof. Dr. **Fr. König.**
1896. gr. 8. Mit 42 Holzschn. 5 Mark.

Die chirurgische Behandlung von Hirnkrankheiten
von Geh. Med.-Rath Prof. Dr. **Ernst von Bergmann.**
Dritte neu bearbeitete Auflage. 1899. gr. 8. Mit 32 Holzschnitten. 15 M.

Anleitende Vorlesungen
für den
Operations-Cursus an der Leiche
von Prof. **E. von Bergmann** und Dr. **H. Rochs,**
Generalarzt, Ober-Stabsarzt.
Dritte erweiterte Auflage.
1896. 8. Mit 63 Abbildungen. Gebunden. 5 Mark.

Neues Portrait des Herrn Geh.-Rath Professor
Dr. Ernst von Bergmann
Director der chirurgischen Universitätsklinik zu Berlin.
Folio. Heliogravure. Preis 5 M.

Atlas klinisch wichtiger
RÖNTGEN-PHOTOGRAMME,
welche im Laufe der letzten 3 Jahre in der Kgl. chirurg. Universitäts-Klinik zu Königsberg i. Pr. aufgenommen wurden.
Herausgegeben von
Prof. **Freiherr von Eiselsberg** und Dr. **K. Ludloff.**
1900. 4. Mit 37 Tafeln. 26 Mark.

Druck von L. Schumacher in Berlin.

Digitized by Google

Soeben ist erschienen:

Röntgen-Atlas

des

normalen menschlichen Körpers.

Von

Dr. **Max Immelmann.**

Folio. 1900. Preis 32 Mark.

Der Atlas ist dazu bestimmt, sowohl den Aerzten, die sich mit der Photographie mittelst Röntgenstrahlen beschäftigen, als denen, die Röntgenbilder zu deuten haben, Aufnahmen normaler Körpertheile zu zeigen, damit sie an der Hand derselben etwaige pathologische Veränderungen an ihren resp. den ihnen zur Deutung überwiesenen Bildern finden können. Der Verfasser hat sich bemüht, auf alles das besonders hinzuweisen, was leicht für Abweichungen von der Norm gehalten wird, thatsächlich aber normal ist.

Der Atlas enthält auf 28 Tafeln 45 Aufnahmen; jeder derselben sind die für das Gelingen einer guten Aufnahme nothwendigen Vorschriften beigegeben. Die Reproductionen in der Grösse der Originalaufnahmen stammen aus der bekannten Hofkunstanstalt des Herrn Frisch-Berlin, und hat die Verlagsbuchhandlung auf die Herstellung dieses Atlas die grösste Sorgfalt gewendet.

Gef. Bestellungen nehmen alle Buchhandlungen des In- und Auslandes entgegen.

Berlin, im Juli 1900.

August Hirschwald,
Verlagsbuchhandlung
Berlin NW. 7, Unter den Linden 68.

Digitized by Google

Verlag von **August Hirschwald** in Berlin.

Soeben erschien:

Die Krankheiten der Nägel.

Von Dr. **Julius Heller.**

gr. 8. Mit 5 Lichtdrucktafeln und 65 Figuren im Text. 1900. 12 M.

Die specielle Tuberculose der Knochen und Gelenke

auf Grund von Beobachtungen der Göttinger Klinik.

I. Das Kniegelenk

bearbeitet von

Geh. Med.-Rath Prof. Dr. **Fr. Koenig,**

Director der chirurg. Klinik in der Charité zu Berlin.

1896. gr. 8. Mit 42 Holzschn. 5 M.

Nahrungsmittel und Ernährung der Gesunden und Kranken

von Privatdocent Dr. **Felix Hirschfeld.**

1900. gr. 8. 6 M.

Therapie der Harnkrankheiten.

Vorlesungen für Aerzte und Studirende

von Prof. Dr. **C. Posner.**

Zweite verbesserte Auflage.

1898. 8. Mit 15 Abb. im Text. 4 M.

Diagnostik der Harnkrankheiten.

Vorlesungen zur Einführung in die

Pathologie der Harnwege

von Prof. Dr. **C. Posner.**

Zweite verbesserte Auflage. 1896. 8. Mit 44 Abbild. und einem symptomatologischen Anhang. 4 M.

Die instrumentelle Behandlung der Harnleiden

mit besonderer Berücksichtigung

der Technik des Katheterismus.

Für praktische Aerzte

von Dr. **Robert Kutner.**

1898. gr. 8. Mit 61 Abbildungen. 8 M.

Ueber die Lymphdrüsen und -Bahnen der Achselhöhle.

Von Dr. **Fritz Grossmann.**

Gekrönte Preisschrift. 8. 1896. 1 M. 50.

Verlag von **August Hirschwald** in Berlin.

Die mikroskopische Diagnose der bösartigen Geschwülste

von Prof. Dr. **D. Hansemann.**

1897. gr. 8. Mit 83 Fig. 7 M.

Die Nierenresection und ihre Folgen

von Professor Dr. **Max Wolff.**

4. 1900. Mit 20 Taf. enth. 86 Abb. 20 M.

Vorlesungen über Kriegschirurgie

von Generalarzt Dr. **L. Lühe.**

1897. gr. 8. 6 M.

Handbuch der allgemeinen und speciellen Arzneiverordnungslehre.

Auf Grundlage des Arzneibuchs für das Deutsche Reich (III. Ausgabe) und der fremden neuesten Pharmacopoeen bearbeitet von

Geh. Med.-Rath Prof. Dr. C. A. Ewald.

Dreizehnte vermehrte Auflage.

gr. 8. 1898. 20 M.

Chirurgische Anatomie des Schläfenbeins

insbesondere für Radicaloperation

von Geh. Med.-Rath Prof. Dr. **Trautmann.**

1898. 4. Mit 2 Tafeln und 1 Kasten enthaltend 72 Stereoscopen. Preis 60 Mark.

Die Kriegschirurgen und Feldärzte

Preussens und anderer deutschen Staaten in Zeit- und Lebensbildern herausgegeben von der Medicinal-Abtheilung des Kgl. preuss. Kriegsministeriums.

I. Theil. Kriegschirurgen und Feldärzte des 17. und 18. Jahrhunderts von Prof. Dr. **Alb. Köhler.**

gr. 8. 1899. Mit 13 Portraits, 5 Abb. u. 2 Plänen. (Veröffentlichungen aus dem Gebiete des Militär-Sanitätswesens Heft 13.) 12 Mark.

Digitized by Google

Inhalt.

Seite

XLII. Ueber Pankreas-Nekrose. (Aus dem städtischen Krankenhause am Urban zu Berlin — Abtheilung von Herrn Prof. Dr. W. Körte.) Von Oberarzt Dr. A. Brentano 789

XLIII. Das Redressement schwerer Skoliosen. (Aus der orthopädischen Heilanstalt des Dr. med. A. Schanz in Dresden.) Von Dr. A. Schanz. (Mit 7 Abbildungen.) 818

XLIV. Thrombophlebitis der Sinus durae matris selteneren Ursprungs. Von Dr. H. Riese 839

XLV. Ueber die Form der Knochenbrüche durch directe Gewalt. Von Dr. Fr. Rubinstein. (Mit 6 Figuren.) 853

XLVI. Ueber entzündliche Stricturen des Colon sigmoideum und pelvinum. (Aus dem St. Hedwigs-Krankenhaus zu Berlin.) Von Professor

XLVII. Dr. J. Rotter. (Mit 3 Abbildungen.) 866
Ein Fall von Polyposis recti et intestini crassi. Nachträgliche Bemerkungen zu dem von mir in Langenbeck's Archiv für klin. Chirurgie, Bd. 58 Heft 2 besprochenen Fall. (Aus dem St. Hedwigs-Krankenhaus zu Berlin.) Von Prof. Dr. J. Rotter. (Mit 2 Abbildungen.) 881

XLVIII. Zur Diagnose und Behandlung der Darmocclusionen. Von Dr. A. von Bergmann 885

XLIX. Zur Statistik und Technik der Bottini'schen Operation bei Prostata-Hypertrophie (mit Demonstration eines gemeinsam mit Dr. Bierhoff construirten kystoskopischen Prostata-Incisors). Von Dr. Albert Freudenberg. (Mit 3 Abbildungen.) . . 941

L. Die Einpflanzung von Rippenknorpel in den Kehlkopf zur Heilung schwerer Stenosen und Defecte, und Heilung der Sattelnase durch Knorpelübertragung. Von Dr. von Mangoldt. (Mit 9 Figuren.) 955

LI. Ueber subcutane Darmrupturen und ihre operative Behandlung. Von Professor Dr. von Angerer 970

LII. Ersatz des Zeigefingers durch die zweite Zehe. Von Professor Dr. Freiherr von Eiselsberg. (Mit 7 Abbildungen.) . . . 988

LIII. Zur chirurgischen Pathologie von Netz und Mesenterium. 1. Experimentelle Studien über die Folgen von Netzalterationen für Leber (Infarkt-) und Magen (Geschwürs-Bildung). — 2. Intermittierender Darmverschluss bedingt durch Gumma mesenterii. Von Professor Dr. Paul L. Friedrich. (Hierzu Tafel XII.) . 998

LIV. Die Fortschritte in der Technik der Mastdarmoperationen. Von Professor Dr. L. Rehn. (Hierzu Tafel XIII.) 1009

LV. Eine angeborene Cyste der Darmwand als Ursache der Invagination. Von Professor Dr. Sprengel. (Hierzu Tafel XIV—XV und eine Figur im Text.) 1032

LVI. Ueber die Heilung der angeborenen Blasenspalte durch Plastik aus dem Dünndarm. (Aus der Breslauer chirurg. Klinik des Prof. von Mikulicz.) Von Dr. Willy Anschütz. (Mit 7 Abbildungen.) 1048

Druck von L. Schumacher in Berlin.

Digitized by Google

Digitized by Google

Digitized by Google

GENERAL LIBRARY,
UNIV. OF MICH.
DEC 12 1900

UNIVERSITY OF MICHIGAN
3 9015 07053 6720



Digitized by Google